

Anestéziologický manažment u detí s neuromuskulárnymi ochoreniami

Management of anaesthesia in children with neuromuscular diseases

Súhrn

Neuromuskulárne ochorenia (NM) v detskom veku predstavujú výrazne heterogénnu skupinu získaných a vrodených ochorení, pričom mnohé sa vyznačujú svojou zriedkavosťou. V dôsledku extramuskulárnych komplikácií NM ochorení sú detskí pacienti často indikovaní na výkony vyžadujúce anestéziu. Vzhľadom na špecifický perioperačný manažment NM ochorení je často nevyhnutná spolupráca dostatočne skúseného anestéziológa a viacerých odborníkov začlenených do starostlivosti o pacienta. Z uvedeného vyplýva, že aj neurológ musí byť oboznámený s úskaliami, aké prináša anestézia pre NM pacientov. Nesprávny anestéziologický manažment môže viesť na nedostatočne pripravenom a vybavenom pracovisku k ohrozeniu pacienta, eventuálne k nenávratnému zhoršeniu jeho klinického stavu. Článok obsahuje všeobecné odporúčania pre perioperačný manažment NM pacientov, špecifické komplikácie spojené s anestéziou a odporúčania pre vybrané NM ochorenia. Komplexný náhľad na anestéziologický manažment uvedených klinických jednotiek môže pomôcť ku zlepšeniu orientácie neurológa v starostlivosti o túto zriedkavú skupinu pacientov.

Abstract

Neuromuscular diseases (NMDs) in childhood represent a markedly heterogenous group of acquired and congenital diseases, many of which are rare. Due to extramuscular complications of NMDs, pediatric patients often require anesthesia for medical procedures. The specific management of NMDs during perioperative periods requires the collaboration of an experienced anesthesiologist and several other experts involved in patient care. It is essential also for neurologists to be familiar with the challenges that anesthesia brings to NM patients. Improper management of anesthesia in an inadequately prepared and equipped workplace can lead to patient endangerment, possibly irreversible deterioration of the patient's condition. The article provides general recommendations for perioperative management of patients with NMDs, specific complications associated with anesthesia, and recommendations for selected NMDs. A comprehensive overview of anesthetic management in NMDs may help to improve the neurologist's orientation in the care for this rare group of patients.

Redakční rada potvrzuje, že rukopis práce splnil ICMJE kritéria pro publikace zasílané do biomedicínských časopisů.

The Editorial Board declares that the manuscript met the ICMJE "uniform requirements" for biomedical papers.

**P. Balážová¹, B. Nedomová²,
K. Viestová¹, I. Martinka³,
P. Zahradníková⁴, M. Kolníková¹**

¹ Klinika detskej neurológie LF UK a NÚDCH, Bratislava, Slovensko

² Detská klinika anestéziológie a intenzívnej medicíny LF UK, LF SZU a NÚDCH, Bratislava, Slovensko

³ Neurologická klinika SZU a UNB, Bratislava, Slovensko

⁴ Klinika detskej chirurgie LF UK a NÚDCH, Bratislava, Slovensko



MUDr. Barbora Nedomová, PhD.

Detská klinika anestéziológie a intenzívnej medicíny LF UK, LF SZU a NÚDCH

Limbová 1, 833 40 Bratislava Slovensko

e-mail:

barbora.nedomova@nudch.eu

Prijato k recenzii: 29. 10. 2023

Prijato do tisku: 13. 5. 2024

Kľúčové slová

neuromuskulárne ochorenia – anestézia – komplikácie – malígna hypertermia

Key words

neuromuscular diseases – anesthesia – complications – malignant hyperthermia

Úvod

Pokroky v diagnostike a liečbe neuromuskulárnych (NM) ochorení významne ovplyvnili prognózu u mnohých autoimunitných ale aj hereditárnych ochorení. U detí s NM ochoreniami, ktoré vyžadujú operačný výkon v celkovej anestézii je potrebná znalosť pa-

tofyziológie základného ochorenia, pridružených ochorení, diagnostických a liečebných postupov. Prístupy v predoperačnom, perioperačnom a pooperačnom období sa pri jednotlivých typoch NM ochorení môžu líšiť (tab. 1) [1]. U všetkých detí sa v predoperačnej fáze vyžaduje dôkladné odobratie

anamnézy, posúdenie klinického stavu, pričom vyšetrenia sa najčastejšie rozširujú s cieľom zhodnotenia neurologického, kardiologického a respiračného statusu. Na základe výsledkov vyšetrení sa určí rizikovosť pacienta, najčastejšie podľa American Society of Anesthesiologists (ASA) skóre a následne

Tab. 1. Špecifické odporúčania pre anestéziologický manažment vybraných neuromuskulárných ochorení podľa European Neuro-muscular Center [1].

Myastenia gravis	
predoperačne	<ul style="list-style-type: none"> • elektívne výkony plánovať v čase stabilizácie ochorenia • zvážiť podanie i.v. hydrokortizónu u pacientov liečených kortikosteroidnou liečbou prednizolónom v dennej dávke 5 mg a viac po dobu viac ako 1 mesiac (tiež u pacientov do 1 roka po ukončení kortikosteroidnej liečby) • v deň operácie možno vynechať podanie imunosupresívnej liečby okrem kortikosteroidnej liečby • podávanie inhibítorov acetylcholinesterázy je možné až do operačného výkonu, ale pozastavené počas samotnej anestézie
intraoperačne	<ul style="list-style-type: none"> • bezpečne boli použité TIVA a volatilné anestetiká • preferencia sugammadexu pred neostigmínom vzhľadom na menšie riziko myastenickej krízy po tymektómii u dospelých pacientov s MG
postoperačne	<ul style="list-style-type: none"> • reštart <i>per os</i> liečby čo najskôr • v prípade potreby intravenózneho podávania inhibítorov acetylcholinesterázy sa odporúča dávkovanie: <ul style="list-style-type: none"> • pomer perorálny pyridostigmin : intravenózne pyridostigmin = 30 : 1 • pomer perorálny pyridostigmin : intravenózne neostigmin = 60 : 0,5 • riziko rozvoja myastenickej alebo cholinergnej krízy
Myotonická dystrofia typ 1 a 2	
predoperačne	<ul style="list-style-type: none"> • predoperačný skrining by mal zahŕňať EKG, ECHO a funkčné vyšetrenie pľúc (v sede a supinačnej polohe) • cieľom neurologického vyšetrenia je zhodnotenie svalovej slabosti (proximálna svalová slabosť u pacientov s MD1 indikuje vyššie riziko rozvoja komplikácií počas anestézie) • zvážiť nasadenie antacid ako profylaxiu aspirácie v dôsledku gastrointestinálnej dysmotility
intraoperačne	<ul style="list-style-type: none"> • regionálna anestézia, TIVA a volatilné anestetiká sú považované za efektívne a bezpečné, avšak nie vždy je možné predchádzať zhoršeniu myotonických prejavov • vyhnúť sa použitiu opioidov v dôsledku zvýšenej senzitivity na danú skupinu liečiv a riziko rozvoja respiračných/gastrointestinálnych komplikácií • bolesť, chlad, elektrická a mechanická stimulácia sa môžu podieľať na zhoršení prejavov myotónie
postoperačne	<ul style="list-style-type: none"> • vyhnúť sa použitiu opioidov (ak je možné) • zvýšené riziko rozvoja prolongovaného ileu v dôsledku intestinálnej dysmotility
Svalové dystrofie	
predoperačne	<ul style="list-style-type: none"> • špecifické predoperačné zhodnotenie v závislosti od konkrétnej diagnózy • u DMD pacientov v pokročilom štádiu ochorenia (na invalidnom vozíku) je potrebné predoperačne zhodnotenie dýchacích ciest • zvážiť podanie i.v. hydrokortizónu u pacientov s prebiehajúcou kortikosteroidnou liečbou (prednizolón \geq 5 mg/deň po dobu viac ako 1 mesiac) alebo nedávno ukončenou kortikosteroidnou liečbou (do 1 roka od ukončenia liečby)
intraoperačne	<ul style="list-style-type: none"> • AIR predstavuje špecifickú komplikáciu celkovej anestézie u pacientov s dystrofinopatiami (najmä v detskom veku) spojenú s použitím sukcinylcholínu a/alebo volatilných anestetík • bez asociácie s MH • u DMD pacientov je prítomná dysfunkcia primárnej hemostázy a riziko zvýšených krvných strát • nie sú dokumentované prípady rozvoja AIR u iných svalových dystrofií ako DMD/BMD, nie je však možné vylúčiť hypotetické riziko (najmä u LGMD)
postoperačne	<ul style="list-style-type: none"> • reštart kortikosteroidnej liečby u DMD/BMD čo najskôr ako je možné

AIR – anestéziu indukovaná rabdomyolýza; BMD – Beckerova svalová dystrofia; DMD – Duchennova svalová dystrofia; LGMD – limb girdle muscular dystrophy; MH – malígna hypertermia; MD1 – myotonická dystrofia 1; MG – myastenia gravis; TIVA – totálna intravenózna anestézia

sa zvolí najvhodnejší spôsob premedikácie a anestézie. Pacienti s NM ochoreniami sú v perioperačnom období vystavení vyššiemu riziku vzniku komplikácií v porovnaní so zdravou populáciou.

Perioperačný manažment Predoperačné hodnotenie a manažment

V predoperačnom období je dôležité starostlivo zvážiť, či prínos výkonu v anesté-

zii prevažuje jej riziká a prediskutovať danú problematiku so zákonným zástupcom dieťaťa. V prípade plánovania anestézie sa vo všeobecnosti u NM pacientov odporúča realizovať neurologické, kardiologické a pneu-

Tab. 1 – pokračování. Špecifické odporúčania pre anestéziologický manažment vybraných neuromuskulárných ochorení podľa European Neuromuscular Center [1].

Kongenitálne myopatie	
predoperačne	<ul style="list-style-type: none"> • zhodnotenie potreby fibro-optickej tracheálnej intubácie pri kraniofaciálnych abnormalitách • u pacientov s výraznou spinálnou rigiditou a redukovanými pohybmi krku (najmä pacienti s mutáciami v génoch <i>NEB</i> a <i>SEPN1</i>) môže byť sťažená intubácia • v prípade X-viazanej myotubulárnej myopatie je potrebné v rámci predoperačného vyšetrenia doplniť hepatálne a koagulačné testy • zvážiť riziká respiračného postihnutia v závislosti od špecifických variantov kongenitálnych myopatií (v kontraste so svalovými dystrofiami nie je respiračné postihnutie v korelácii s pletencovou svalovou slabosťou – najmä u <i>NEB</i>- a <i>SEPN1</i>-asociovaných kongenitálnych myopatií)
intraoperačne	<ul style="list-style-type: none"> • u pacientov s myotubulárnou myopatiou je zvýšené riziko krvácania • MH je asociovaná s variantami v géne <i>RYR1</i>, menej často s variantami v géne <i>CACNA1S</i> a <i>STAC3</i>
postoperačne	<ul style="list-style-type: none"> • v dôsledku redukovanej svalovej hmoty a tendencie k rozvoju hypoglykémii je v pooperačnom období nutné monitorovanie výživy
Mitochondriálne myopatie	
predoperačne	<ul style="list-style-type: none"> • predoperačne je potrebné stanovenie sérového laktátu, glykémie a iónov za účelom monitorovania metabolickej homeostázy
intraoperačne	<ul style="list-style-type: none"> • zvýšené riziko rozvoja syndrómu propofolovej infúzie v časovom odstupe 3–5 dní od podania propofolu • volatilné anestetiká sú považované za bezpečné (aj napriek zvýšenej senzitivite pacientov na ich podanie) • peroperačný tekutinový manažment počas hladovania by mal zahŕňať aspoň 5% glukózu, infúzie by nemali obsahovať laktát • vyhnúť sa hypo- a hypertermii
postoperačne	<ul style="list-style-type: none"> • pretrváva riziko rozvoja syndrómu propofolovej infúzie • zabezpečiť dostatočný energetický príjem a zabrániť prolongovanému hladovaniu

AIR – anestéziou indukovaná rabdomyolýza; BMD – Beckerova svalová dystrofia; DMD – Duchennova svalová dystrofia; LGMD – limb girdle muscular dystrophy; MH – malígna hypertermia; MD1 – myotonická dystrofia 1; MG – myasténia gravis; TIVA – totálna intravenózna anestézia

mologické vyšetrenie. Účelom neurologického vyšetrenia je potvrdenie diagnózy a posúdenie stupňa závažnosti ochorenia. Pomerne často sa môžeme stretnúť so situáciou, kedy pred anestéziou nie je definitívna diagnóza známa. V týchto prípadoch nesmie byť situácia podcenená a pacienta považujeme za rizikového.

Pred výkonom v celkovej anestézii sa odporúča, za účelom zhodnotenia rizika vzniku respiračných komplikácií a potreby špeciálneho perioperačného manažmentu, realizovať pneumologické vyšetrenie. V závislosti od typu NM ochorenia a klinického stavu pacienta sa môže rozsah pneumologického vyšetrenia meniť (napr. doplnenie polysomnografie). Súčasťou predoperačnej prípravy vo vybraných skupinách NM ochorení je tiež kardiologické vyšetrenie vrátane vyšetrenia EKG. V špecifických prípadoch je potrebné v závislosti od klinického stavu pacienta doplniť súčasne aj EKG Holter (napr. myotonická dystrofia). U všetkých NM pacientov s primárnou kardiálnou dysfunkciou sa odporúča realizovať ECHO, pokiaľ ho pacient neabsolvoval

v posledných 12 mesiacoch. Pacienti bez primárnej myokardiálnej dysfunkcie vyžadujú kardiologické vyšetrenie len v prípade podozrenia na pľúcnu hypertenziu. V prípadoch závažnej kardiálnej dysfunkcie sa odporúča v priebehu anestézie i v pooperačnom období invazívne monitorovanie arteriálneho tlaku [2,3]. Počas anestéziologického vyšetrenia je potrebné zhodnotiť aj príznaky svedčiacie pre sťažené zaistenie dýchacích ciest (ankylóza čeluste, atrofia žuvacích svalov, makroglosia, obmedzená pohyblivosť v oblasti krčnej chrbtice) či riziko aspirácie (problémy pri prehltaní) so stanovením miery rizika celkovej anestézie. Anesteziologické riziká je nutné zhodnotiť aj v prípade tlmenia či premedikácie NM pacientov. Pred podaním premedikácie musíme zohľadniť zvýšenú citlivosť na jej podanie vzhľadom na riziká vzniku hypoventilácie až apnoe. Podanie benzodiazepínov môže spôsobiť depresiú dýchania a predĺžiť zotavenie pacienta z účinkov celkovej anestézie. Vo všeobecnosti sa preferuje podávanie v zníženej dávke s dôsledným monitorovaním vitálnych funkcií [2].

Peroperačný manažment

Pri plánovaní anestézie si anestéziológ volí anestetiká v závislosti od špecifického typu NM ochorenia (tab. 2). U pacientov so závažnou respiračnou insuficienciou preferujeme regionálnu anestéziu. V prípade existujúcej kontraindikácie k inhalačnej anestézii je odporúčané zvoliť totálnu intravenóznú anestéziu (total intravenous anesthesia; TIVA) aplikovanú pumpami s programom na udržanie plazmatickej koncentrácie anestetika (target controlled infusion; TCI) za súčasného monitorovania hĺbky anestézie. Použitie nedepolarizujúcich myorelaxancií je možné pri súčasnej redukcii ich dávky s cieľom vyhnúť sa prolongácii účinku. Podávanie myorelaxancií má byť spojené s monitorovaním hĺbky relaxácie s možnosťou pristúpiť k zvráteniu relaxácie. Podávanie anticholinergik sa neodporúča pre hroziace riziko hyperkaliémie [2].

Postoperačný manažment

Po výkone v celkovej anestézii je nutné zvýšiť monitorovanie pacienta na jednotke intenzívnej starostlivosti. Pooperačný ma-

Tab. 2. Odporúčaný anestéziologický manažment u vybraných NM ochorení. Upravené podľa [1,3].

Ochorenie	Regionálna anestézia	Inhalačné anestetiká	Depolarizujúce myorelaxanciá (sukcinylcholin)	Nedepolarizujúce myorelaxanciá	Poznámka
Dystrofinopatie	áno	nie	nie	zvýšená citlivosť	
Myotonická dystrofia	áno	áno	nie	zvýšená citlivosť	vyhnúť sa opioidom
Kongenitálne myopatie	áno	nie	nie	zvýšená citlivosť	riziko MH (patogénne varianty v génoch <i>RYR1</i> , <i>CACNA1S</i> a <i>STAC3</i>)
Mitochondriálne myopatie	áno	áno	nie	normálna dávka	pozor na propofol
Ochorenia NM platničky	áno	áno	znížená citlivosť	zvýšená citlivosť	pozor na lieky kontraindikované u MG
Guillain-Barré syndróm	áno	áno	nie	zvýšená citlivosť	riziko dysautómie
Hereditárne polyneuropatie (CMT)	áno	áno	nie	zvýšená citlivosť	znižit dávku thiopentalu
Spinálna muskulárna atrofia	áno	áno	nie	zvýšená citlivosť	

CMT – Charcot-Marie-Tooth; NM – neuromuskulárna; MG – myasténia gravis; MH – malígna hypertermia

nažment NM pacienta závisí do veľkej miery od stupňa zachovanej svalovej sily pacienta, respiračných funkcií a typu výkonu. V prípade vysokorizikových NM pacientov je možné po extubácii aplikovať protokol založený na kombinácii s neinvazívnou ventiláciou za účelom zníženia potreby reintubácie alebo tracheotómie. Nevyhnutnosťou pooperačnej starostlivosti je zabezpečenie adekvátnej analgézie. Po rozsiahlych operačných výkonoch sa môže použiť schéma kontinuálneho intravenózneho podávania opioidov so starostlivou titráciou. U časti NM pacientov je vhodné vyhnúť sa podávaniu opioidov, eventuálne je možné znížiť ich dávku kombináciou s intravenóznym paracetamolom a nesteroidnými antiflogistikami (NSAID). Ďalším spôsobom zabezpečenia analgézie je kontinuálna epidurálna analgézia alebo kontinuálne periférne blokády [2,4].

Špecifické komplikácie anestézie u NM pacientov

Malígna hypertermia

Malígna hypertermia (MH) je akútne, život ohrozujúce farmakogenetické ochorenie, ktoré sa prejaví ako hypermetabolický stav vyvolaný inhalačnými anestetikami (napr. sevofluran, desfluran) a depolarizujúcimi myorelaxanciami (napr. sukcinylcholin). V zriedkavých prípadoch môže byť odpoveďou aj na stres (napr. intenzívne cvičenie, teplo) [5,6]. Medzi NM ochorenia asociované s MH patria kongenitálne myopatie (najčastejšie central core a multiminicore myopatia, King-Denborough) a periodické paralýzy. Náchylnosť k rozvoju MH je asociovaná najmä NM ochoreniami s patogénnou mutáciou v géne

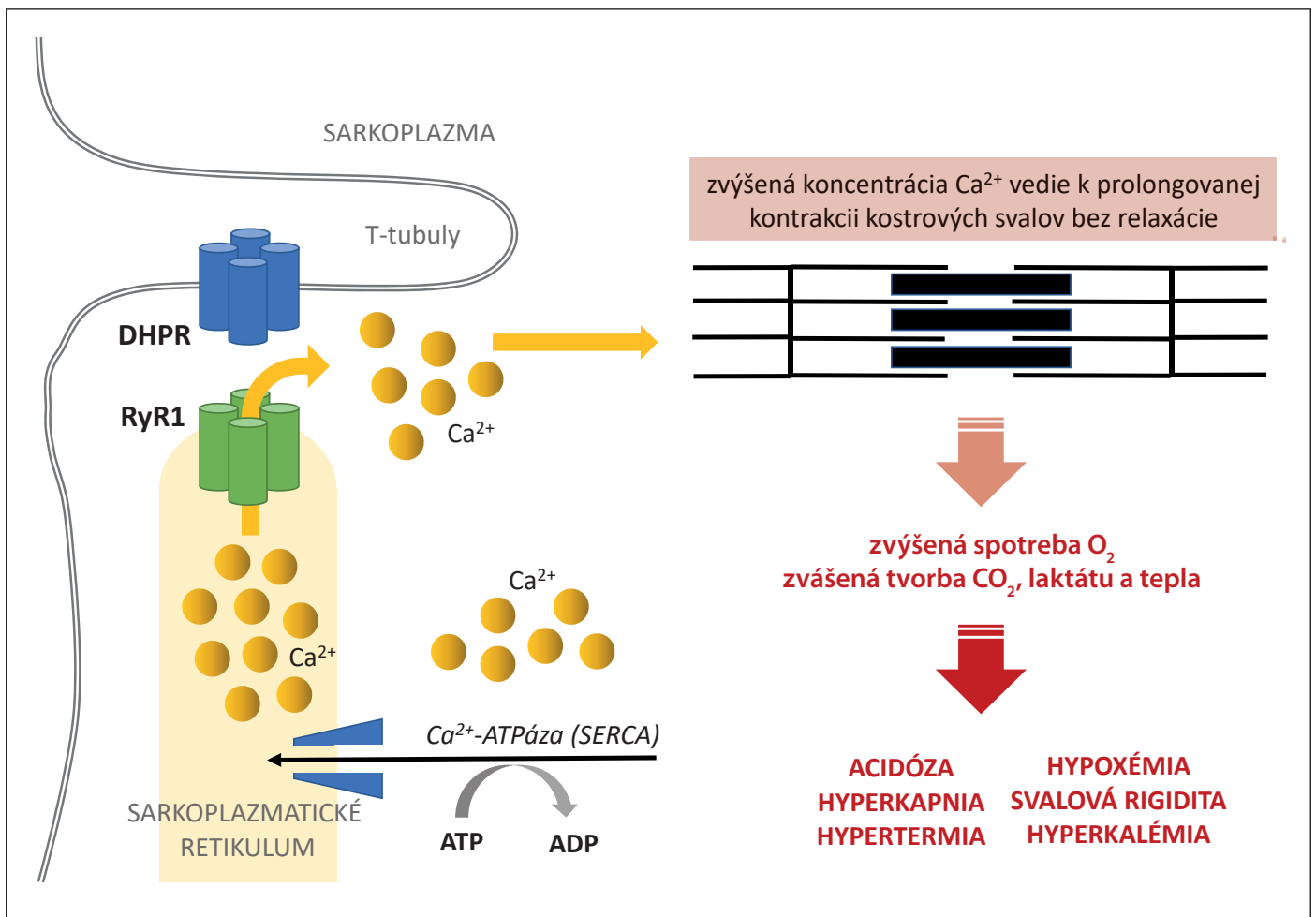
RYR1. V súčasnosti je identifikovaných približne 50 patogénnych variantov v géne *RYR1* asociovaných s MH, ktoré spĺňajú kritéria stanovené Európskou skupinou pre MH (European Malignant Hypertermia Group). Okrem *RYR1* sú asociované s rozvojom MH ešte mutácie v génoch *CACNA1S* (kódujúca a podjednotku dihydropyridínového receptora) a *STAC3* [7].

MH sa môže rozvinúť v priebehu celej anestézie a tiež aj vo včasnom pooperačnom období [8]. V etiopatogenéze MH sa uplatňuje predovšetkým nekontrolovateľný vzostup Ca^{2+} iónov v sarkoplazme svalových buniek. Fyziologicky dochádza počas procesu excitácie-kontrakcie v kostrovom svale k uvoľneniu Ca^{2+} iónov zo sarkoplazmatického retikula (SR) po aktivácii ryano-dínových receptorov typu 1 (RyR1) nachádzajúcich sa v membráne SR. Ich aktivácia je umožnená po interakcii s dihydropyridínovými receptormi (DHPR) lokalizovanými v sarkoléme T-tubulov. Uvoľnené ióny Ca^{2+} sa viažu na troponín C, pričom zmena jeho konformácie umožní skrátenie svalového vlákna. V prípade MH dochádza k zlyhaniu fyziologických mechanizmov v dôsledku dysfunkcie iónových kanálov s hromadením Ca^{2+} iónov v sarkoplazme (obr. 1). V klinickom obraze MH môže byť v úvode pozorovaná tachykardia, tachypnoe, následne acidóza, hyperkapnia, hypertermia, svalová rigidita, kompartment syndróm (v dôsledku edému svalového tkaniva), hyperkaliémia a hyperCKémia ako následok rabdomyolýzy. Rabdomyolýza sprevádzaná závažnou hyperkaliémiou a myoglobínúriou predstavuje pre pacienta riziko kardiálneho a renál-

neho zlyhania [5]. U pacientov je možné stanoviť diagnózu náchylnosti k MH (malignant hyperthermia susceptibility; MHS) na základe *in vitro* kontrakčného testu (IVCT) a molekulo-geNETického vyšetrenia [4]. V prípade rozvoja malígnej hypertermie sa na zvrátení procesu uplatňujú tri hlavné body: eliminácia trigger substancií, podanie intravenózneho dantrolenu a aktívne ochladzovanie tela [9].

Anestéziou indukovaná rabdomyolýza

V minulosti boli prípady náhleho rozvoja rabdomyolýzy a hyperkaliémie počas celkovej anestézie u pacientov s NM ochoreniami hodnotené ako varianty MH. Neskôr bola táto špecifická komplikácia prehodnotená a označená ako anestéziou indukovaná rabdomyolýza (anesthesia-induced rhabdomyolysis; AIR). Táto samostatná klinická jednotka je spojená s použitím inhalačných anestetík a depolarizujúcich myorelaxancií u pacientov so špecifickými primárnymi ochoreniami svalov (napr. dystrofinopatie) [10]. Etiopatogenéza nie je v súčasnosti dostatočne objasnená. Zvažovaná je hypotéza o pôsobení depolarizujúcich myorelaxancií a inhalačných anestetík na nestabilnú sarkolému svalových buniek, pričom dochádza k závažnej poruche jej permeability až poškodeniu. Poškodenie sarkolémy umožní masívny únik intracelulárneho kálie a kreatínkinázy s následnou rabdomyolýzou alebo náhlým zastavením srdca [11]. V prípadne AIR nie sú k dispozícii jednoznačne definované podmienky rozvoja, v ktorých sa môže táto život ohrozujúca komplikácia rozvinúť.



Obr. 1. Patomechanizmus rozvoja malignej hypertermie. Upravené podľa [7].

ADP – adenosindifosfát; ATP – adenosinotriposfát; Ca²⁺ – kalciové ióny; DHPR – dihydropyridínový receptor; RyR1 – ryanodínový receptor

Fig. 1. Pathomechanism of the development of malignant hyperthermia. Adapted from [7].

ADP – adenosine diphosphate; ATP – adenosine triphosphate; Ca²⁺ – calcium ions; DHPR – dihydropyridine receptor; RyR1 – ryanodine receptor

V terapii sa neuplatňuje použitie dantrolenu ako u MH, ale okamžitá korekcia závažnej hyperkaliémie [10].

Anestéziologický manažment vybraných neuromuskulárnych ochorení

1. Ochorenia svalov – myopatie

Dystrofinopatie

Dystrofinopatie predstavujú spektrum hereditárne podmienených myopatií s X-viazanou dedičnosťou vznikajúcich v dôsledku mutácie génu pre dystrofin. Do skupiny dystrofinopatií zaraďujeme predovšetkým Duchennovu svalovú dystrofiu (DMD), Beckerovu svalovú dystrofiu (BMD) a DMD-asociovanú dilatáciu kardiomyopatiu. V klinickom obraze DMD/BMD pacientov je prítomný oneskorený psychomotorický vývoj, neistá chôdza, chôdza po

špičkách, neschopnosť chôdze po schodoch alebo behu a v laboratórnych nálezoch hyperCKémia [12]. V klinickej praxi sa stretávame s určitým oneskorením stanovenia diagnózy, pričom časť pacientov pred definitívnou diagnózou podstúpi výkony v celkovej anestézii (napr. svalová biopsia alebo operačné riešenie kontraktúr Achillových šliach) [13].

Anestéziologický manažment: Vzhľadom na riziko kardiorespiračnej dekompenzácie v perioperačnom období je kladený dôraz na konzultáciu kardiológa a pneumológa. V prípade veľkých chirurgických výkonov (napr. chirurgická korekcia skoliózy) sa odporúča kardiologické vyšetrenie vrátane EKG a ECHO v krátkom odstupe pred plánovaným výkonom. U DMD pacienta s normálnou funkciou srdca pred plánovaným malým chirurgickým výkonom (napr. svalová biopsia, te-

notómia alebo transfer šliach) je odporúčané kardiologické vyšetrenie, ktoré nie je staršie ako 1 rok [14]. Použitie inhalačných anestetík a depolarizujúcich myorelaxancií je kontraindikované pre riziko rozvoja extrémnej hypertermie alebo rabdomyolýzy. Rabdomyolýza je často zamieňaná s MH, ktorá predstavuje geneticky odlišné ochorenie [15]. Rovnako ako u DMD pacientov sa aj v prípade prenášačiek ochorenia odporúča vyhnúť použitiu inhalačných anestetík a depolarizujúcich myorelaxancií [16].

Myotonická dystrofia

Myotonická dystrofia (MD) patrí medzi najčastejšie svalové dystrofie vyskytujúce sa v dospelom veku, pričom rozoznávame dva hlavné typy s rôznou klinickou manifestáciou a molekulárnym podkladom – myotonická dystrofia typ 1 (MD1) a myotonická

dystrofia typ 2 (MD2). Myotonické dystrofie nemajú klinickú manifestáciu limitovanú len na svalové tkanivo, ale sú považované za systémové ochorenia (katarakta, diabetes mellitus, arytmie, poruchy spánku, gastrointestinálne príznaky ako sú obštipácie alebo hnačky). U detí sa vyskytuje predovšetkým MD1, ktorá môže mať variabilný klinický obraz a vek nástupu ochorenia – kongenitálna MD, infantilná MD, ale aj klasická adultná forma so začiatkom v adolescencii. Najzávažnejší fenotyp predstavuje kongenitálna MD1, ktorá je charakterizovaná závažnou hypotóniou, kontraktúrami, poruchami prehĺtania a respiračnou insuficienciou [17].

Anestéziologický manažment: Pred plánovaným výkonom sa odporúča realizovať pneumologické a kardiologické vyšetrenie s EKG a ECHO v závislosti od stupňa progresie ochorenia. Vzhľadom na gastrointestinálnu dysmotilitu a dysfágiu je prítomné zvýšené riziko aspirácie. U pacientov s MD sa odporúča použitie TIVA alebo inhalčných anestetík. Je dôležité myslieť na faktory zhoršujúce myotonické prejavy, medzi ktoré patrí bolesť, chlad, mechanická a elektrická stimulácia [18]. V pooperačnom období sa odporúča vyhnúť použitiu opioidov (zvýraznenie gastrointestinálnej parézy a respiračná depresia), v prípade nutnosti ich podania zvoliť skôr krátkodobu pôsobiace opioidy. V manažmente postoperačnej bolesti volíme skôr NSAID alebo acetaminofén. Medzi najčastejšie postoperačné komplikácie patrí zvýšenie dennej spavosti a rozvoj tzv. delayed-onset apnoe, ktoré vzniká počas prvých 24 h po operačnom výkone [19].

Kongenitálne myopatie

Kongenitálne myopatie (CM) sú klinicky, geneticky a histopatologicky široká skupina hereditárne podmienených myopatií s abnormálnou architektúrou svalových vlákien. Vo väčšine prípadov ide o pomaly progresívne ochorenia. Klasifikácia kongenitálnych myopatií je založená na typických histopatologických znakoch, pričom rozoznávame 5 hlavných skupín:

- nemalínová myopatia – rod, core rod, cap, zebra body myopathy;
- core myopatia – central core (CCD) a multimericore (MmD);
- centronukleárna myopatia – AR/AD centronukleárna myopatia a X-viazaná myotubulárna myopatia;
- myosin-storage disease;
- kongenitálna disproporcija typu vlákien.

V súčasnosti sa však častejšie využíva delenie na základe identifikovaného patogénneho variantu (napr. *RYR1*-viazaná kongenitálna myopatia) [20]. Klinický obraz pacientov je variabilný a závisí od prítomnosti patogénnej mutácie, ktorá môže byť asociovaná s viacerými histopatologickými typmi. Vo väčšine prípadov je prítomná svalová slabosť, hypotrofia, oneskorenie psychomotorického vývoja, myopatická tvár s faciálnymi deformitami (prolongovaná tvár, mikrognácia a gotické podnebie), zriedkavejšie ptóza, oftalmoparéza, porucha prehĺtania alebo respiračná insuficiencia [21].

Anestéziologický manažment: Vzhľadom na skutočnosť, že sa nejedná o uniformnú skupinu ochorení s identickými pridruženými ochoreniami je potrebné v závislosti od identifikovanej mutácie zvoliť špecifický manažment. U pacientov s X-viazanou myotubulárnou myopatiou je pred operáciou odporúča vyšetrenie koagulačných faktorov v dôsledku potenciálneho hepatálneho poškodenia a rizika zvýšeného krvácania [22]. Dôsledné kardiologické vyšetrenie je potrebné len u variantov spojených s výskytom kardiomyopatie. Závažné respiračné postihnutie je asociované len s niektorými variantami, pričom respiračné postihnutie nemusí byť priamo úmerné svalovej slabosti. Komplikovaná môže byť súčasne intubácia v dôsledku prítomnosti kraniofaciálnej abnormality alebo zvýšenej spinálnej rigidity. V prípade patogénnych variantov v géne *RYR1*, menej často *CACNA1S* alebo *STAC3* je známa asociácia s rozvojom MH [18].

Mitochondriálne myopatie

Mitochondriálne myopatie sú heterogénna skupina ochorení vznikajúca primárne v dôsledku dysfunkcie respiračného reťazca mitochondrie. Rozvoj ochorenia môže byť v akomkoľvek veku, avšak závažnejšie fenotypy s generalizovanou svalovou slabosťou vznikajú už v detskom veku. Myopatia môže byť vedúci klinický príznak ochorenia, i keď v detskom veku je manifestácia izolovanej mitochondriálnej myopatie zriedkavá a vo väčšine prípadov je pozorované multisystémové postihnutie [23]. Najčastejšie je prítomný diabetes mellitus, senzorineurálna porucha sluchu, optická atrofia, kardiomyopatia, nefropatia, hepatopatia, stroke-like epizódy, epilepsia, ataxia, oneskorený psychomotorický vývoj alebo regres vývoja či demencia. V klinickom obraze mitochondriálnych myopatií dominuje intolerancia

fyzickej záťaže, svalová slabosť s axiálnou a proximálnou svalovou distribúciou, únava, svalové krampy alebo vracanie často viazané na fyzickú námahu [24].

Anestéziologický manažment: Pacienti s mitochondriálnou myopatiou vyžadujú prísne dodržiavanie času predoperačného lačnenia za účelom eliminácie rizika vzniku rozvratu vnútorného prostredia. Už pri hladovaní dlhšom ako 4 h sa odporúča zabezpečiť parenterálny prísun glukózy až do obnovenia perorálneho príjmu (neplatí pre pacientov s ketogénnou diétou a epilepsiou). V perioperačnom období je dôležité pravidelné monitorovanie parametrov vnútorného prostredia a hladiny sérového laktátu [18]. Vzhľadom na nedostatočnú utilizáciu laktátu sa odporúča v priebehu celkovej anestézie vyhnúť podávaniu infúzií s obsahom laktátu a zväžiť použitie anestetík ovplyvňujúcich funkciu mitochondrií (propofol, barbituráty, etomidát, benzodiazepíny, inhalčné anestetiká) [25]. Zároveň sa treba vyhnúť použitiu niektorých špecifických skupín liečiv ako sú napr. kyselina valproová (najmä u pacientov s patogénnymi variantami v géne *POLG* a u pacientov s podozrením na mitochondriálnu myopatiu), topiramát, metformín (riziko laktátovej acidózy), aminoglykozidy, linezolid, azitromycín a erytromycín [26]. U pacientov s mitochondriálnymi ochoreniami je zvýšené riziko rozvoja syndrómu propofolovej infúzie (PRIS – propofol infusion syndrome) počas anestézie. Syndróm propofolovej infúzie je závažnou a potenciálne letálnou komplikáciou, ktorá vzniká ako následok prolongovaného tlmenia pri použití propofolu. Prvý prípad PRIS bol popísaný v roku 1990 u 3-ročnej dánskej pacientky a neskôr sa začali objavovať aj v populácii dospelých pacientov. Neodporúča sa podávanie propofolu dlhšie ako 48 h alebo v dávke vyššej ako 4 mg/kg/h. V dôsledku väzby propofolu na komplexy dýchacieho reťazca a enzýmu karnitínacyl-transferázy dochádza k narušeniu energetického metabolizmu mitochondrií, k tkanivovej hypoxii a metabolickej acidóze. V klinickom obraze je prítomná metabolická acidóza v dôsledku laktátovej acidózy a zlyhania obličiek, rhabdomyolýza, kardiálna dysfunkcia, hypertriglyceridémia, lipidémia, hyperkalémia a hepatosplenomegália ako následok kongestívneho srdcového zlyhávania a ukladania voľnej lipidovej frakcie [27]. V literatúre sa popisujú prípady syndrómu propofolovej infúzie u pacientov s mitochondriálnymi ochoreniami s roz-

vojom po 3–5 dňoch od podania propofolu [18]. Všetky parenterálne a inhalačné anestetiká ovplyvňujú do určitej miery funkciu mitochondrií, ich použitie u pacientov je považované za bezpečné pri pomalej titracii a intenzívnom monitorovaní pacienta [25].

2. Ochorenia neuromuskulárnej platničky

Myasténia gravis a kongenitálne myastenické syndrómy

Myastenický syndróm vzniká v dôsledku dysfunkcie neuromuskulárnej platničky, pričom v detskom veku rozlišujeme tri patofyziologicky odlišné formy – tranzientná neonatálna myasténia, juvenilná myasténia gravis (MG) a kongenitálne myastenické syndrómy [28]. Kongenitálne myastenické syndrómy (CMS) sú geneticky podmienené ochorenia s mutáciou v génoch kódujúcich štruktúrne proteíny participujúce v neuromuskulárnej transmisii. V klinickom obraze je prítomná svalová slabosť manifestujúca sa často ako ptóza viečok, oftalmoparéza, slabosť mimických alebo bulbárnych svalov [29]. Odlišnú skupinu predstavuje juvenilná MG, ktorá patrí medzi autoimunitné ochorenia postihujúce nervosvalovú platničku s rozvojom pred 19. rokom života. Charakteristickým klinickým príznakom je svalová únava, ktorá v rôznej miere postihuje jednotlivé svalové skupiny. Závažnou komplikáciou priebehu MG je myastenická kríza vznikajúca v dôsledku exogénnych faktorov (stres, operácia, infekcia, lieky), nedostatočnou imunosupresívnou terapiou alebo fulminantný priebeh doposiaľ nediagnostikovanej MG. Následkom prehlbujúcej sa svalovej slabosti dochádza k respiračnému zlyhaniu s potrebou ventilačnej podpory [28].

Anestéziologický manažment: Predoperačné vyšetrenie u pacientov s MG by malo byť zamerané na zhodnotenie svalovej slabosti, bulbárnych a respiračných funkcií. V prípade závažnej svalovej slabosti sa odporúča predoperačné podanie intravenózných imunoglobulínov alebo plazmaferéza [30]. Výkon plánujeme medzi jednotlivými dávkami inhibítorov acetylcholinesterázy alebo ich nahradíme adekvátnou dávkou parenterálne. Vždy sa však odporúča prednostné zaradenie pacientov do ranného operačného programu [31]. V prípade imunosupresívnej liečby (okrem kortikosteroidnej liečby) možno v operačný deň liečbu prerušiť vzhľadom na dĺžku ich účinku [18]. Postoperačne sa snažíme o čo najskorší reštart chronickej

Tab. 3. Vybrané liečivá/skupiny liečiv potenciálne ovplyvňujúce MG. Upravené podľa [16].

Liečivo/skupina liečiv	Odporúčania
antibiotiká	
• fluorochinolóny (ciprofloxacín, moxifloxacín)	
• telitromycín	
• makrolidy (erythromycín)	vyhnúť sa použitiu pre možné zhoršenie MG
• aminoglykozidy (gentamycín, neomycín, tobramycín)	
• klindamycín	
botulotoxín	vyhnúť sa použitiu
penicilamín (indikovaný na liečbu Wilsonovej choroby alebo reumatoidnej artritídy)	vyhnúť sa použitiu
magnézium	najmä pri intravenóznom podaní použiť len v nevyhnutnom prípade s následným monitorovaním
chinín	vyhnúť sa použitiu pre možné zhoršenie MG
hypolipidemiká	vyhnúť sa použitiu pre možné zhoršenie MG
statíny	v prípade potreby použiť v nízkej dávke
antipsychotiká a hypnotiká	zriedkavo popisovaná exacerbácia MG
lithium	zriedkavo popisovaná exacerbácia MG
blokátory kalciového kanála	možno použiť u stabilných pacientov s MG s následným monitorovaním
antiarytmiká triedy Ia	vyhnúť sa použitiu ak je iná alternatíva
MG – myasténia gravis	

liečby, najmä v prípade generalizovaných foriem ochorenia [32]. U pacientov užívajúcich kortikosteroidnú liečbu v dennej dávke 5 mg a viac po dobu viac ako 1 mesiac alebo u pacientov do jedného roka po ukončenej kortikosteroidnej liečbe by malo byť zvážené podanie intravenózneho hydrokortizónu [18]. Rovnako kľúčový bod je výber správneho anestetika. V dôsledku zníženého počtu acetylcholinových receptorov je prítomná relatívna rezistencia voči pôsobeniu depolarizujúcich anestetík. Súčasne je prítomná zvýšená senzitivita na nedopolarizujúce myorelaxanciá (vyžaduje sa len 10 % normálnej dávky) [16]. Všeobecne je preto odporúčané vyhnúť sa použitiu neuromuskulárnych blokátorov u pacientov s MG. Priebeh postoperačného obdobia je ovplyvnený stupňom svalovej slabosti. U pacientov s bulbárnou dysfunkciou alebo znížením úsilnej vitálnej kapacity je vysoko pravdepodobná prolonožovaná závislosť od mechanickej ventilácie po operácii [31]. V terapii musia byť vždy zohľadnené lieky zhoršujúce priebeh MG (tab. 3) [16].

3. Ochorenia periférnych nervov (periférne neuropatie) Guillain-Barré syndróm

Guillain-Barré syndróm (GBS) predstavuje imunitne sprostredkovanú polyneuropatiu s rapidne progresívnym priebehom, ktorej etiopatogenéza v súčasnosti nie je úplne objasnená. Incidencia GBS u detí je v porovnaní s dospelými pacientami nižšia [33]. Klasická forma GBS je v typickom prípade charakterizovaná ako monofázicky prebiehajúce ochorenie s generalizovanou symetrickou svalovou slabosťou a hypo- až areflexiou šlachovo-okosticových reflexov. V klinickom obraze môžu byť prítomné senzitivné príznaky, bolesť a známky autonómnej dysfunkcie ako sú obstipácie, hnačky, retencia moču alebo tachykardie. Medzi ďalšie príznaky patrí postihnutie kraniálnych nervov vedúce k faciálnej diplégii, dysfágii a oftalmoparéze. Dysautómia a respiračné zlyhanie sa vo významnej miere podieľajú na mortalite a morbidite pacientov s GBS [34].

Anestéziologický manažment: U pacientov s GBS nie je odporúčané použitie

sukcynylcholínu, a to nielen v čase prebiehajúceho ochorenia, ale aj na nešpecifikované obdobie po kompletnej úprave klinického stavu vzhľadom na perzistujúce riziko rozvoja hyperkaliémie a srdcovej zástavy. Riziko vzniká v dôsledku zvýšeného množstva extrajunkčných acetylcholínových receptorov a autonómnej dysfunkcie, ktorá je spojená s možným vznikom tachykardií, hypertenznej krízy alebo závažných arytmií [35]. Prítomná je aj zvýšená senzitivita na nedepolarizujúce myorelaxanciá. Pre riziká autonómnej nestability sa odporúča intenzívne monitorovanie pacientov.

Hereditárne polyneuropatie (Charcot-Marie-Tooth)

Ochorenie Charcot-Marie-Tooth (CMT) patrí medzi najčastejšie NM ochorenia, pričom ich výskyt nie je zriedkavý ani v detskej populácii, kde často pre svoju klinickú variabilitu unikajú diagnostike. Typický fenotyp predstavuje distálna svalová slabosť, najmä peroneálnej skupiny svalov, hypo- až areflexia šlachovookosticových reflexov a porucha citlivosti. U detí môže byť prvým príznakom ochorenia oneskorený psychomotorický vývoj, časté pády, neobratnosť, chôdza po špičkách alebo deformity nohy ako napr. pedes cavi či ploché nohy. V prípade, že v klinickom obraze nie je dominantná distálna svalová slabosť, pacienti sú zvyčajne iniciálne odosielaní do ortopedických ambulancií [36]. Z tohto dôvodu sú najčastejšími výkonmi v skupine detských CMT pacientov práve ortopedické korekcie deformít nôh a skoliózy. Výkony v celkovej anestéze sú tak vo väčšine prípadov realizované v čase, kedy diagnóza ešte nie je stanovená.

Anestéziologický manažment: Vzhľadom na limitované množstvo informácií v literatúre vychádzajú odporúčania manažmentu anestézie skôr z izolovaných kauzistik. U detí s CMT je bezpečné použitie balansovanej anestézie (s použitím inhalačných anestetík), TIVA i neuroaxiálnych blokov. Podanie depolarizujúcich myorelaxancií sa neodporúča pre potenciálny rozvoj hyperkaliémie. Použitie nedepolarizujúcich myorelaxancií môže byť sprevádzané výrazne variabilným a prolongovaným účinkom. Intravenózne anestetiká a volatilné plyny sa v prípade CMT pacientov javia ako bezpečné [16]. Z vlastnej skúsenosti vieme, že u detí s uvedenou diagnózou je dôležitá opatrnosť pri predoperačnom položení pacienta a podkladaní tlakových bodov, nakoľko nesprávna poloha, prí-

padný útlak nervu môže spôsobiť zhoršenie neuropatie.

4. Ochorenia motoneurónov Spinálna muskulárna atrofia

Medzi najčastejšie NM ochorenia v detskom veku zaraďujeme spinálnu muskulárnu atrofii (SMA), ktorá tvorí variabilné fenotypové spektrum charakterizované progresívnou svalovou slabosťou a atrofiou. Približne 95% prípadov SMA vzniká v dôsledku homozygotnej delécie génu *SMN1* s následnou degeneráciou motoneurónov predných rohov miechy. Klasifikácia SMA je založená na základe veku v čase rozvoja ochorenia a maximálnych dosiahnutých motorických schopností dieťaťa [37].

Anestéziologický manažment: Pred výkonom sa vyžaduje najmä neurologické a pneumologické vyšetrenie. Na základe vlastných skúseností odporúčame pred veľkými operačnými výkonmi (napr. operácia skoliózy) doplniť aj kardiologické vyšetrenie aj napriek absencii primárneho kardiálneho postihnutia u SMA pacientov. K podaniu premedikácie u detských pacientov s SMA I a II. typu sa pristupuje len v nevyhnutných prípadoch za prítomnosti anestéziológa a prísneho sledovania vitálnych funkcií. U detí so SMA III. typu sa podáva premedikácia pri dostatočnej spontánnej dychovej aktivite a len za prísneho monitorovania pacienta. Žiadna anestéziologická technika nie je u detí so SMA kontraindikovaná a zároveň žiadna nie je ideálna. U pacientov so SMA sa častejšie stretávame s prípadmi sťaženého zaistenia dýchacích ciest. Pri intubácii sa neodporúča použitie sukcinylcholínu, aj keď v literatúre sa nepopisujú prípady hyperkaliémie. V prípade použitia nedepolarizujúcich myorelaxancií sa odporúča vzhľadom na zvýšenú senzitivitu redukcia dávky a starostlivý monitoring hĺbky relaxácie [38].

Záver

Posledné desaťročie prinieslo pokroky v diagnostike a liečbe NM ochorení. Súčasne vzniká snaha formovať špecifické diagnostické a terapeutické postupy pre jednotlivé ochorenia s cieľom dosiahnuť štandard v starostlivosti o detského pacienta. Deti s NM ochoreniami často vyžadujú pri diagnostických a chirurgických výkonoch celkovú anestéziu. Anestézia u týchto pacientov prináša so sebou riziká a vyžaduje špecifický perioperačný manažment založený na multidisciplinárnej spolupráci. Nesprávne vedený manažment pacienta môže

viesť k významnému zhoršeniu klinického stavu, eventuálne až k rozvoju život ohrožujúcich komplikácií. Nevyhnutnosťou je aj poučenie samotného pacienta alebo rodiča o rizikách anestézie vzťahujúcich sa k danému NM ochoreniu. Podľa možnosti je vhodné pacientov vybaviť informačnou kartičkou alebo zaznamenať špecifické odporúčania do zdravotnej dokumentácie, ktorú má anestéziológ k dispozícii pri vyšetrení.

Zoznam skratiek

AIR – anestéziu indukovaná rabdomyolýza
 ASA – American Society of Anesthesiology
 BMD – Beckerova svalová dystrofia
 CMT – ochorenie Charcot-Marie-Tooth
 CMS – kongenitálne myastenické syndrómy
 DHPR – dihydropyridínové receptory
 DMD – Duchennova svalová dystrofia
 IVCT – *in vitro* kontrakčný test
 GBS – Guillain-Barré syndróm
 MH – malígna hypertermia
 MG – myasténia gravis
 NIV – neinvazívna ventilácia
 NM – neuromuskulárny
 NSAID – nesteroidné antiflogistiká
 PRIS – syndróm propofolovej infúzie
 SMA – spinálna muskulárna atrofia
 SR – sarkoplazmatické retikulum
 TCI – target controlled infusion
 TIVA – totálna intravenózna anestézia

Konflikt záujmov

Autori vyhlasujú, že nemajú žiadny potenciálny konflikt záujmov.

Literatúra

- van den Bersselaar LR, Heytens L, Silva HCA et al. European Neuromuscular Centre consensus statement on anaesthesia in patients with neuromuscular disorders. *Eur J Neurol* 2022; 29(12): 3486–3507. doi: 10.1111/ene.15526.
- Nedomová B. Anestézia v detskej ortopédii. In: Mixa V et al. *Dětská anestezie*. 1. vyd. Praha: Mladá fronta 2019: 347–370.
- Marsh S, Ross N, Pittard A. Neuromuscular disorders and anaesthesia. Part 1: generic anaesthetic management. *Continuing Education in Anaesthesia Critical Care & Pain* 2011; 11(4): 115–118. doi: 10.1093/bjaceaccp/mkr020.
- van den Bersselaar LR, Snoeck MMJ, Gubbels M et al. Anaesthesia and neuromuscular disorders: what a neurologist needs to know. *Pract Neurol* 2020 [ahead of print]. doi: 10.1136/practneurol-2020-002633.
- Rosenberg H, Davis M, James D et al. Malignant hyperthermia. *Orphanet J Rare Dis* 2007; 2: 21. doi: 10.1186/1750-1172-2-21.
- Schneiderbanger D, Johannsen S, Roewer N et al. Management of malignant hyperthermia: diagnosis and treatment. *Ther Clin Risk Manag* 2014; 10: 355–362. doi: 10.2147/TCRM.S47632.
- Kim KSM, Kriss RS, Tautz TJ. Malignant hyperthermia: a clinical review. *Adv Anesth* 2019; 37: 35–51. doi: 10.1016/j.jaan.2019.08.003.
- Vojtišková J. Malígna hypertermie. *Pediatr praxi* 2017; 18: 368–372.
- Hopkins PM, Girard T, Dalay S et al. Malignant hyperthermia 2020: Guideline from the Association of Anaesthetists. *Anaesthesia* 2021; 76(5): 655–664. doi: 10.1111/anae.15317.

10. Gray RM. Anesthesia-induced rhabdomyolysis or malignant hyperthermia: is defining the crisis important? *Paediatr Anaesth* 2017; 27(5): 490–493. doi: 10.1111/pan.13130.
11. Poole TC, Lim TYJ, Buck J et al. Perioperative cardiac arrest in a patient with previously undiagnosed Becker's muscular dystrophy after isoflurane anaesthesia for elective surgery. *Br J Anaesth* 2010; 104(4): 487–489.
12. Brandsema JF, Darras BT. Dystrophinopathies. *Semin Neurol* 2015; 35(4): 369–384. doi: 10.1055/s-0035-1558982.
13. Muenster T, Mueller C, Forst J et al. Anaesthetic management in patients with Duchenne muscular dystrophy undergoing orthopaedic surgery: a review of 232 cases. *Eur J Anaesthesiol* 2012; 29(10): 489–494. doi: 10.1097/EJA.0b013e3283566789.
14. Birnkrant DJ, Bushby K, Bann CM et al. Diagnosis and management of Duchenne muscular dystrophy, part 2: respiratory, cardiac, bone health, and orthopaedic management. *Lancet Neurol* 2018; 17(4): 347–361. doi: 10.1016/S1474-4422(18)30025-5.
15. Birnkrant DJ, Panitch HB, Benditt JO et al. American College of Chest Physicians consensus statement on the respiratory and related management of patients with Duchenne muscular dystrophy undergoing anesthesia or sedation. *Chest* 2007; 132(6): 1977–1986. doi: 10.1378/chest.07-0458.
16. Marsh S, Pittard A. Neuromuscular disorders and anaesthesia. Part 2: specific neuromuscular disorders. *Continuing Education in Anaesthesia Critical Care & Pain* 2011; 11(4): 119–123. doi: 10.1093/bjaceaccp/mkr019.
17. Soltanzadeh P. Myotonic dystrophies: a genetic overview. *Genes (Basel)* 2022; 13(2): 367. doi: 10.3390/genes13020367.
18. van den Bersselaar LR, Heytens L, Silva HCA et al. The European Neuromuscular Centre consensus statement on anaesthesia in patients with neuromuscular disorders. *Eur J Neurol* 2022; 29(12): 3486–3507. doi: 10.1111/ene.15526.
19. Johnson NE, Aldana EZ, Angeard N et al. Consensus-based care recommendations for congenital and childhood-onset myotonic dystrophy type 1. *Neurol Clin Pract* 2019; 9(5): 443–454. doi: 10.1212/CPJ.0000000000000646.
20. Cassandrini D, Trovato R, Rubegni A et al. Congenital myopathies: clinical phenotypes and new diagnostic tools. *Ital J Pediatr* 2017; 43(1): 101. doi: 10.1186/s13052-017-0419-z.
21. Claeys KG. Congenital myopathies: an update. *Dev Med Child Neurol* 2020; 62(3): 297–302. doi: 10.1111/dmcn.14365.
22. Bissonnette B, Luginbuehl I, Marciniak B et al. Myotubular myopathy. In: Bissonnette B. *Syndromes: rapid recognition and perioperative implications*. New York, USA: The McGraw-Hill Companies 2006.
23. Ahmed ST, Craven L, Russell OM et al. Diagnosis and Treatment of Mitochondrial Myopathies. *Neurotherapeutics* 2018; 15(4): 943–953. doi: 10.1007/s13311-018-00674-4.
24. Olimpio C, Tiet MY, Horvath R. Primary mitochondrial myopathies in childhood. *Neuromuscul Disord* 2021; 31: 978–987.
25. Niezgodza J, Morgan PG. Anesthetic considerations in patients with mitochondrial defects. *Paediatr Anaesth* 2013; 23(9): 785–793. doi: 10.1111/pan.12158.
26. van den Bersselaar LR, Riaz S, Snoeck M et al. 259th ENMC international workshop: Anaesthesia and neuromuscular disorders 11 December, 2020 and 28–29 May, 2021. *Neuromuscul Disord* 2022; 32(1): 86–97. doi: 10.1016/j.nmd.2021.11.005.
27. Singh A, Anjankar AP. Propofol-related infusion syndrome: a clinical review. *Cureus* 2022; 14(10): e30383. doi: 10.7759/cureus.30383.
28. Peragallo JH. Pediatric myasthenia gravis. *Semin Pediatr Neurol* 2017; 24(2): 116–121. doi: 10.1016/j.spen.2017.04.003.
29. Vanhaesebrouck AE, Beeson D. The congenital myasthenic syndromes: expanding genetic and phenotypic spectrums and refining treatment strategies. *Curr Opin Neurol* 2019; 32(5): 696–703. doi: 10.1097/WCO.0000000000000736.
30. Roberts J, Reddy U. Neuromuscular disorders: relevance to anaesthesia and intensive care. *Anaesth Int Care Med* 2017; 18(6): 292–295. doi: 10.1016/j.mpaic.2017.03.009.
31. Masters OW, Bagshaw ON. Anaesthetic considerations in paediatric myasthenia gravis. *Autoimmune Dis* 2011; 2011: 250561. doi: 10.4061/2011/250561.
32. Neuman A, Granlund B. *Anesthesia for patients with myasthenia gravis*. Treasure Island, FL, USA: StatPearls Publishing 2023.
33. Korinthenberg R, Trollmann R, Felderhoff-Müser U et al. Diagnosis and treatment of Guillain-Barré Syndrome in childhood and adolescence: an evidence- and consensus-based guideline. *Eur J Paediatr Neurol* 2020; 25: 5–16. doi: 10.1016/j.ejpn.2020.01.003.
34. Malek E, Salameh J. Guillain-Barre syndrome. *Semin Neurol* 2019; 39(5): 589–595. doi: 10.1055/s-0039-1693005.
35. Tomar GS, Sethi A, Kriplani T et al. Anaesthesia in a diagnosed ventricular septal defect with Guillain-Barré paediatric patient for videoassisted thoracic surgery. *Indian J Anaesth* 2010; 54(4): 345–346. doi: 10.4103/0019-5049.68389.
36. Jani-Acsadi A, Ounpuu S, Pierz K et al. Pediatric Charcot-Marie-Tooth disease. *Pediatr Clin North Am* 2015; 62(3): 767–786. doi: 10.1016/j.pcl.2015.03.012.
37. Prior TW, Leach ME, Finanger E. Spinal Muscular Atrophy. In: Adam MP, Everman DB, Mirzaa GM et al. (eds). *GeneReviews®*. Seattle, WA, USA: University of Washington, Seattle 1993.
38. Liu XF, Wang DX, Ma D. Using general anesthesia plus muscle relaxant in a patient with spinal muscular atrophy type IV: a case report. *Case Rep Anesthesiol* 2011; 2011: e743587. doi: 10.1155/2011/743587.