

doi: 10.48095/ccsnn2024144

Chirurgická terapie spontánní intrakraniální hypotenze

Surgical treatment of spontaneous intracranial hypotension

Vážená redakce,
spontánní intrakraniální hypotenze (SIH) je klinický stav charakterizovaný posturálními bolestmi hlavy vznikajícími sekundárně při spontánním úniku mozkomíšního moku (MM) do extradurálního prostoru [1]. Příčinou úniku MM je longitudinální durální trhlinka, meningeální divertikl nebo přímá likvoro-venózní fistula (LVF) [2]. Onemocnění poprvé popsal německý neurolog Georges Schaltenbrand v roce 1938 a nazval ho hypoliqorrhoea. Nejčastějším a typickým příznakem jsou ortostatické bolesti hlavy, které se zhoršují ve stoji. Cefalea může být doprovázena řadou komitativních příznaků.

Spontánní intrakraniální hypotenze je poddiagnostikované onemocnění, jehož incidence je uváděna 5 na 100 000 obyvatel/rok a průměrný věk manifestace je 40–50 let s převahou postižení žen (1,5 : 1) [1].

Pacientka, 61letá žena, s roční anamnézou tinnitu a bolestí hlavy, které nebyly nijak silné, ale už od samého počátku vázané na změnu polohy. Vleže potíže nebyly a objevovaly se asi za hodinu po vertikalizaci. Cefalea se postupně zhoršovala a zkracovaly se intervaly možné vertikalizace. Neurologické vyšetření bylo bez patologického ložiskového nálezu. Na MR mozku nativně byl nález diskretních oboustranných hygromů a na kontrolním vyšetření za 3 měsíce s podáním kontrastní látky se zobrazily také sytící se meningeální obaly potvrzující podezření na SIH. Vyšetření MR krční, hrudní a bederní páteře bylo negativní, bez známek úniku MM nebo epidurální kolekce. Pacientka podstoupila aplikaci epidurální krevní zátky na jiném pracovišti v prostoru L3/4, ale bez jakéhokoliv efektu.

Po naší konzultaci byla nemocná přijata k provedení dynamické CT myelografie (DCTM). Vyšetření bylo provedeno v jedné době v rozsahu celé páteře na obou bocích i na břiše díky zavedení zevní lumbální drenáže do prostoru L5/S1 před vyšetřením, což umožňovalo frakcionovanou apli-

kaci jodové kontrastní látky intratekálně těsně před provedením skenu v dané poloze. DCTM diagnostikovala LVF v oblasti kořene Th7 vpravo v poloze na boku na ipsilaterální straně (obr. 1). Vedlejším nálezem byly pouze víceetážové drobné kořenové cysty. Na základě vyšetření byla indikována operační revize spočívající v provedení parciální hemilaminektomie Th7/8 vpravo, v ošetření LVF bipolární koagulací a její následné discizí (obr. 2). Pacientka udávala vymizení potíží bezprostředně po operaci. Předoperačně podle vizuální analogové škály udávala bolesti hlavy na stupni 8–10, pooperačně 0–1 s výrazně zlepšenou kvalitou života a návratem do pracovního procesu.

Likvoro-venózní fistula byla poprvé popsána v roce 1974 u pacienta s chronickou postpunkční cefaleou diagnostikovanou pomocí digitální subtrakční myelografie (DSM) [3]. Jako příčinu SIH ji o 40 let později zmiňují Schievink et al. v roce 2014 [4]. Na rozdíl od SIH vzniklé na podkladě durálních trhlin nedochází u LVF ke vzniku depa MM v epidurálním prostoru, což ztěžuje diagnostiku. LVF v důsledku abnormálního spojení mezi spinálním subarachnoidálním prostorem a přilehlými paraspinálními žilami umožňují neregulovaný přestup MM do žilního systému, což způsobuje intrakraniální hypotenzi. Předpokládá se, že LVF mohou být příčinou SIH až v 25 % případů. Tok MM do žilního systému je jednosměrný, což je dáno tím, že tlak MM je udržován na vyšší úrovni než žilní tlak [5]. LVF jsou typicky lokalizovány v hrudní páteři s maximálním výskytem v oblasti Th7–12, méně často se vyskytují v dolní krční nebo horní bederní oblasti.

Spinální arachnoidální granulace podílející se na vstřebávání MM se nejčastěji vyskytují v hrudní a páteři v oblasti nervových kořenů a jsou obklopeny vertebrálním venózním plexem. I když přesný mechanismus vzniku LVF není znám, jako iniciální mechanismus se předpokládá ruptura arachnoidální granulace [5].

Redakční rada potvrzuje, že rukopis práce splnil ICMJE kritéria pro publikace zasílané do biomedicínských časopisů.

The Editorial Board declares that the manuscript met the ICMJE "uniform requirements" for biomedical papers.

**V. Vybíhal¹, M. Plevko¹,
M. Keřkovský², T. Janáčková²,
H. Pikulová¹, P. Fadrus¹, M. Smrčka¹**

¹ Neurochirurgická klinika
LF MU a FN Brno

² Klinika radiologie a nukleární
medicíny LF MU a FN Brno



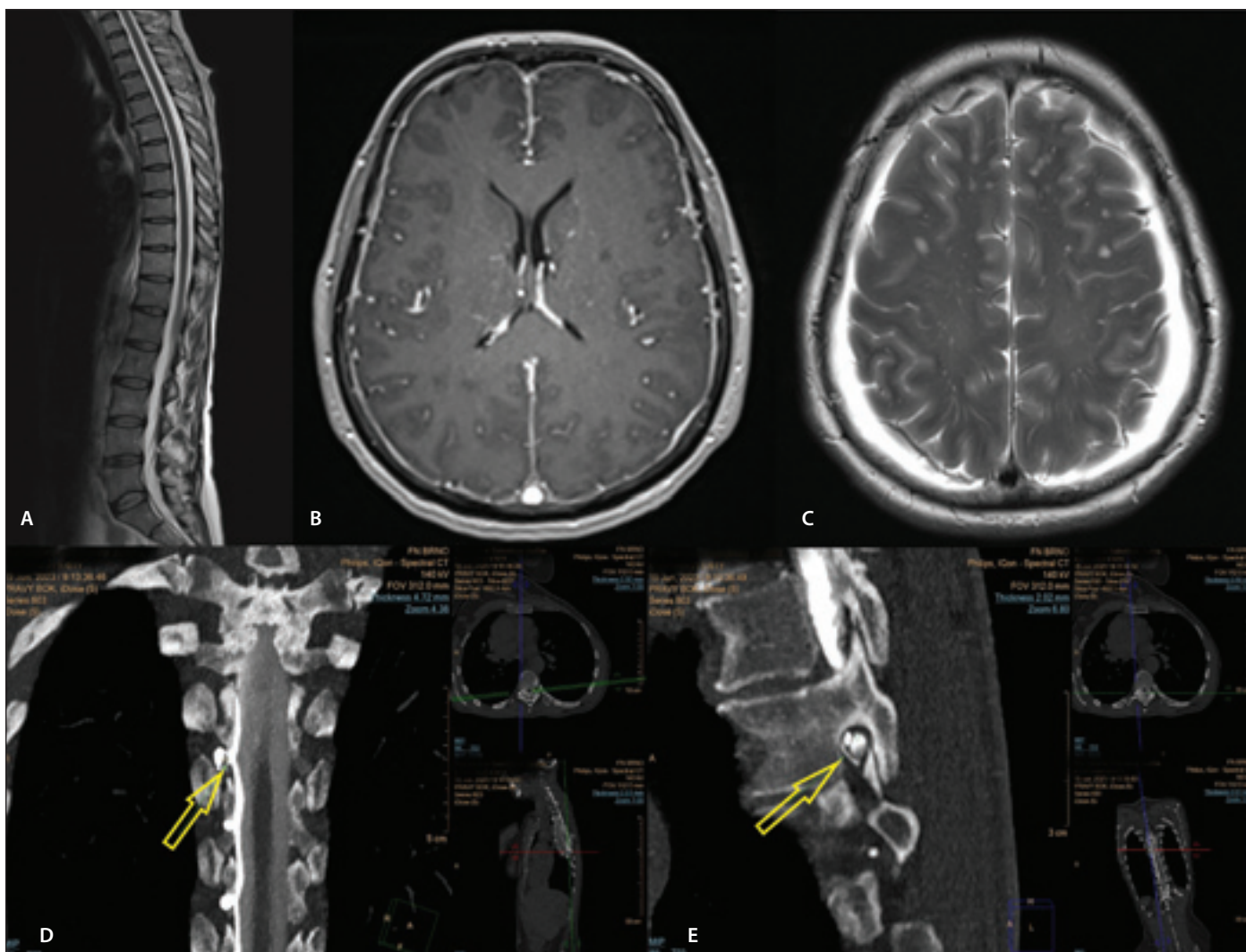
MUDr. Martin Plevko
Neurochirurgická klinika
LF MU a FN Brno
Jihlavská 20
625 00 Brno
e-mail: plevko.martin@fnbrno.cz

Přijato k recenzi: 5. 10. 2023

Přijato do tisku: 10. 1. 2024

Pacienti se SIH by měli nejprve podstoupit vyšetření páteřního kanálu zobrazovací metodou (především MR) zaměřené na detekci epidurální tekutiny. Pokud žádná taková epidurální tekutina není identifikována, je velmi suspektní přítomnost LVF. Velká většina případů SIH v důsledku LVF je spojena s abnormalitami na MR mozku – pachymeningeální sycení, distenze žilních splavů, subdurální kolekce, překrvení hypofýzy, redukovaná šíře pochvy zřakového nervu a obraz povislého mozku (kaudální posun bazálních struktur mozku a mozkového kmene, sestup mozečkových tonzil). Přítomnost alespoň jedné z nich byla detekována u 91 % pacientů (nejčastěji distenze žil a sycení meningeálních obalů) [6].

V poslední době je zmiňováno několik metod k detekci LVF. Jednou z nich je DSM



Obr. 1. Vyšetření MR a dynamická CT myelografie detekující likvoro-venózní fistulu.

Na snímcích z MR je vidět vyšetření páteřního kanálu bez průkazu epidurální tekutinové kolekce (A). Na MR mozku jsou vidět sytící se meningeální obaly v T1 váženém zobrazení po podání kontrastní látky (B) a hygromové kolekce oboustranně v T2 vážené sekvenci (C). V dolní řadě je vidět LVF v koronární (D) a sagitální rovině (E) na dynamické CT myelografii.

Fig. 1. MRI and dynamic CT myelography detecting CSF-venous fistula.

On the MRI images, an examination of the spinal canal can be seen without evidence of an epidural fluid collection (A). Brain MRI shows enhancing meningeal sheaths in a T1-weighted post-contrast image (B) and hygroma collections bilaterally in a T2-weighted image (C). In the lower part, CSF-venous fistula is seen in the coronary (D) and sagittal planes (E) on dynamic CT myelography.

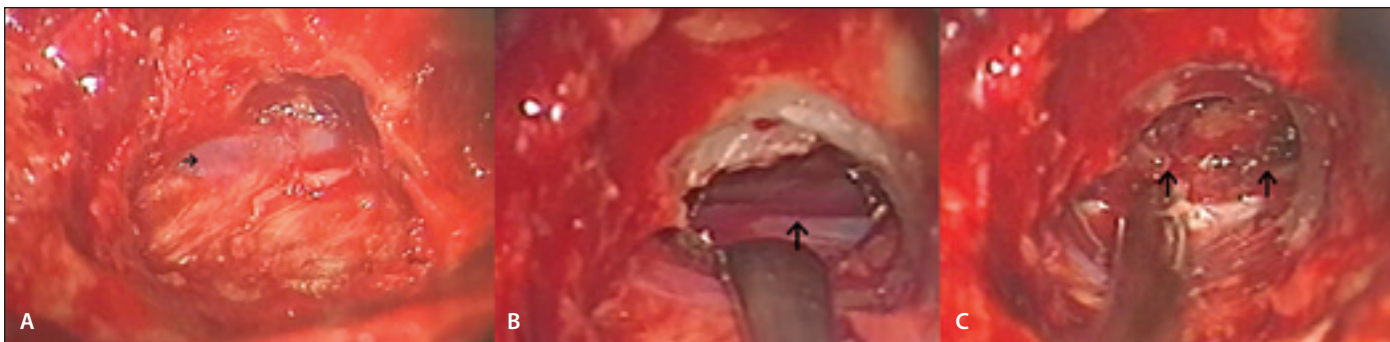
CSF – cerebrospinal fluid

založená na fluoroskopii s digitální subtrakcí s cílem detekovat místo rychlého úniku MM do extradurálního prostoru pomocí monitorování intratekálního průchodu kontrastní látky v reálném čase. Původně se vyšetření provádělo v pronační poloze, ale později se zjistilo, že daleko větší záchyt je v poloze na boku (15 vs. 74 %) s hlavou uloženou níže, a tato technika se dnes stala standardní [7]. Srovnatelných výsledků bylo dosaženo také pomocí DCTM znázorňující hyperdenzní paraspinální žíly korelující s nálezem LVF na DSM [8]. DCTM na rozdíl od standardní CT a MR myelografie umožňuje lokalizovat de-

tekci místa úniku z durálního vaku i v případech, kdy nedochází k hromadění MM v epidurálním prostoru, nebo je naopak pro rychlý průtok defektem extratekální myelografický kontrastní materiál zobrazen na více etážích. Klíčovým faktorem pro zobrazení místa úniku MM je polohování pacienta do polohy na bocích či břiše. Poloha na boku má přibližně pětinašobnou výtěžnost ve srovnání s polohou na zádech. U nemocných bez nálezu epidurální tekutinové kolekce na spinální MR byla pomocí DCTM nalezena LVF v 50 % případů [8]. Výhodou DSM ve srovnání s DCTM je získání většího množ-

ství subtrakčních snímků za jednotku času, což přispívá k přesnější lokalizaci místa úniku hlavně v případě podezření na rychlý únik MM. Nevýhodou jsou vyšší technická náročnost vyšetření a vysoké nároky na spolupráci pacientů v souvislosti s rizikem nedokonalé subtrakce obrazů v důsledku dechových pohybů. Z tohoto důvodu někteří autoři doporučují provádění DSM v celkové anestezii [8].

Konzervativní terapie nebývá u LVF efektivní, stejně jako aplikace epidurální krevní zátky (dlouhodobý efekt pouze u 4 %). Slibnější než aplikace epidurální krevní zátky se ukazuje aplikace fibrinového lepidla [9]. Stan-



Obr. 2. Intraoperační nález likvoro-venózní fistuly.

Likvoro-venózní fistula Th 7/8 vpravo na fotografii A a B (označeno šipkou) po provedení parciální hemilaminectomie.

Nález je v korelaci s výsledkem dynamické CT myelografie. Na fotografii C šipkou označené přerušené konce likvoro-venózní fistuly ošetřené bipolární koagulací.

Fig. 2. Intraoperative finding of CSF-venous fistula.

CSF-venous fistula in T 7/8 on the right in the photo A and in the B (indicated by the arrow) after partial hemilaminectomy. Finding is in correlation with the result of dynamic CT myelography. In the photo C, the interrupted ends of the CSF-venous fistula treated with bipolar coagulation are indicated by the arrow.

CSF – cerebrospinal fluid

dardní terapií je chirurgická ligace LVF, která je efektivní a bezpečná. Nejčastěji se používá ligace celého nervového kořene s LVF nebo také ošetření LVF bipolární koagulací a její discize, popřípadě naložení aneurysmatické cévní svorky. Kompletní vymizení příznaků se popisuje asi u 70 % pacientů a částečné zlepšení u dalších 20 %. Recidivy jsou popisovány u 6 % nemocných [9]. Zmíněna je v literatuře i endovaskulární léčba, kdy při spinální venografii po katetrizaci vena azygos byla provedena selektivní embolizace drénujících žil pomocí Onyxu [10].

Uvedená kazuistika ukazuje, že chirurgická léčba může být přínosná v léčbě pacientů se SIH. Důležitou a nezbytnou podmínkou je detekovat LVF pomocí speciálních zobrazovacích metod a také na tuto alternativu myslet u pacientů se SIH bez prokázané epidurální tekutinové kolekce.

Grantová podpora

Práce byla podpořena MZ ČR – RVO (FNBr, 65269705).

Konflikt zájmů

Autoři deklarují, že v souvislosti s předmětem práce nemají žádný konflikt zájmů.

Literatura

1. Zítek H, Stratilová M, Radovnický T et al. Spontánní intrakraniální hypotenze. *Cesk Slov Neurol N* 2022; 85(1): 18–23. doi: 10.48095/cccsnn202218.
2. Beck J, Hani L, Ulrich CT et al. Diagnostic challenges and therapeutic possibilities in spontaneous intracranial hypotension. *Clin Transl Neurosci* 2018; 2(2): 2514183X1878737. doi: 10.1177/ 2514183X18787371.
3. Lin PM, Clarke J. Spinal fluid-venous fistula: a mechanism for intravascular pantopaque infusion during myelography. Report of two cases. *J Neurosurg* 1974; 41(6): 773–776. doi: 10.3171/jns.1974.41.6.0773.
4. Schievink WI, Moser FG, Maya MM. CSF-venous fistula in spontaneous intracranial hypotension. *Neurology* 2014; 83(5): 472–473. doi: 10.1212/WNL.0000000000000639.

5. Schievink WI, Maya MM, Moser FG et al. Lateral decubitus digital subtraction myelography to identify spinal CSF-venous fistulas in spontaneous intracranial hypotension. *J Neurosurg Spine* 2019; 13: 1–4. doi: 10.3171/2019.6.SPINE19487.

6. Kranz PG, Gray L, Malinzak MD et al. CSF-venous fistulas: anatomy and diagnostic imaging. *AJR Am J Roentgenol* 2021; 217(6): 1418–1429. doi: 10.2214/AJR.21.26182.

7. Kranz PG, Amrhein TJ, Gray L. CSF venous fistulas in spontaneous intracranial hypotension: imaging characteristics on dynamic and CT myelography. *AJR* 2017; 209(6): 1360–1366. doi: 10.2214/AJR.17.18351.

8. Mamlouk MD, Ochi RP, Jun P et al. Decubitus CT myelography for CSF-venous fistulas: a procedural approach. *AJNR Am J Neuroradiol* 2021; 42(1): 32–36. doi: 10.3174/ajnr.A6844.

9. Kononov A, Gadzhiagaev V, Vinogradov E et al. Surgical treatment efficacy of CSF-venous fistulas: systematic review. *World Neurosurg* 2022; 161: 91–96. doi: 10.1016/j.wneu.2022.02.036.

10. Brinjikji W, Savastano LE, Atkinson JLD et al. A novel endovascular therapy for CSF hypotension secondary to CSF-venous fistulas. *AJNR Am J Neuroradiol* 2021; 42(5): 882–887. doi: 10.3174/ajnr.A7014.