

Migrácia Kirschnerovho drôtu do chrbtice ako príčina dlhotrvajúcich neurologických problémov

Migration of the Kirschner's wire into the spine as a cause of long-lasting neurological problems

Vážená redakcia,

Kirschnerov drôt (K-drôt), jeden z najpoužívanejších osteosyntetických implantátov, sa vyznačuje jednoduchosťou použitia, nízkou cenou a šetrnosťou voči tkanivám. Napriek tomu so sebou nesie aj podstatné nevýhody. Nestabilita a možnosť migrácie z pôvodného umiestnenia patrí medzi hlavné riziká spojené s použitím K-drôtov. Keď sa ich extrakcia nevykoná včas vzniká riziko, že K-drôty opustia miesto zavedenia a môžu sa dostať do ľubovoľnej časti tela. Migrácia K-drôtov do intraspínálnej oblasti sa popisuje len zriedka. No ak sa tak stane, klinické príznaky sú nesmierne rôznorodé, čo spôsobuje nemalé diagnostické rozpaky. Dovoľte nám ukázať prípad migrácie K-drôtu do chrbtice, ktorá bola skrytou príčinou dlhodobých neurologických problémov pacienta.

36-ročný pacient bez pridružených ochorení konzultoval so svojím praktickým lekárom dlhodobé problémy spojené so stuhn-

tu šijou a bolesťou krku s iradiáciou medzi lopatky. Po vykonaní RTG krku, ktoré ukázalo prítomnosť cudzích kontrastných štruktúr v oblasti cervikothorakálneho prechodu, bol pacient odoslaný na vyššie pracovisko na došetrenie a komplexné riešenie jeho stavu (obr. 1).

Počas ďalšieho vyšetrovania bola zaznamenaná palpačne hmatateľná nebolestivá rezistencia v spodnej ľavej časti krku. Keďže pacient podstúpil osteosyntézu ľavej kľúčnej kosti pomocou dvoch K-drôtov pred 16 rokmi a ich následná extrakcia nebola úspešná, vzniklo podozrenie na migráciu osteosyntetického materiálu. Doplnením CT vyšetrenia sa malpozícia potvrdila (obr. 2). Jeden z drôtov zasahoval priečne cez epidurálny priestor ventrálne v spinálnom kanáli transforaminálne v úrovni C6 – vpravo cez foramen neurale C5/6 a vľavo cez foramen neurale C6/7. Druhý K-drôt bol umiestnený tesne prevertebrálne v úrovni C7. Vstupné

Redakčná rada potvrdzuje, že rukopis práce splnil ICMJE kritéria pro publikace zasílané do biomedicínských časopisů.

The Editorial Board declares that the manuscript met the ICMJE "uniform requirements" for biomedical papers.

J. Hrubovčák^{1,2}, L. Tulinský^{1,2}, S. Potičný³

¹ Chirurgická klinika FN Ostrava

² Katedra chirurgických studií, LF OU, Ostrava

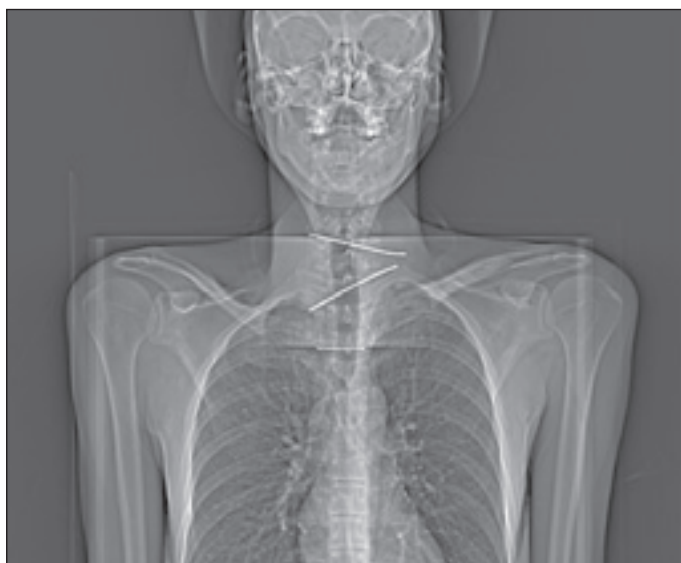³ Neurochirurgická klinika FN Ostrava



MUDr. Lubomír Tulinský, Ph.D.
Chirurgická klinika
FN Ostrava
17. listopadu 1790
708 52 Ostrava
Česká republika
e-mail: lubomir.tulinsky@fno.cz

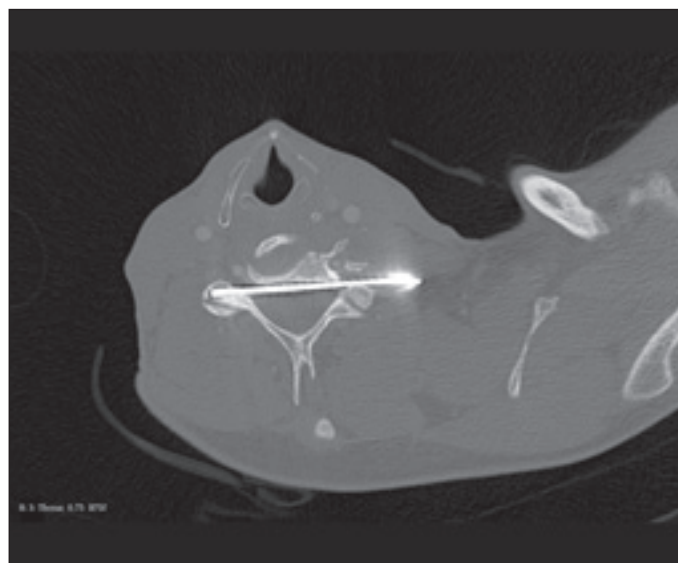
Přijato k recenzi: 23. 12. 2023

Přijato do tisku: 15. 2. 2024



Obr. 1. RTG. Topogram pacienta.

Fig. 1. RTG. Topogram of the patient.



Obr. 2. CT snímok pozície K-drôtu.

Fig. 2. CT scan of K-wire position.

neurologické vyšetrenie neukázalo žiadne patologické nálezy.

Elektívna extrakcia migrovaných K-drôtov bola uskutočnená pomocou ľavého anterolaterálneho prístupu a pomocnej incízie za sternocleidomastoideálnym svalom. Dura mater nebola suturovaná. Po operácii sa prejavila oslabená abdukcia v ľavom ramennom kĺbe, pravdepodobne v dôsledku kompresie truncus superior brachiálneho plexu vľavo s inerváciou z koreňov C5/6. Na predlaktí, ruke a prstoch vľavo sa objavili parestézie a hypestézie, ktoré korešpondovali s narušenou senzickou inerváciou v dermatómoch C6–C8. Napriek týmto neurologickým prejavom bol pacient v bezprostrednom pooperačnom období inak bez významných problémov. Prepustený bol na tretí deň po operácii.

Na 6. deň od prepustenia sa pacient dostavil s horúčkou a bolestivým opuchom na ľavej strane krku. Súčasne uviedol novovzniknuté parestézie v anterolaterálnej časti krku na ľavej strane a na tvári v oblasti mandibuly vľavo, čo naznačovalo podráždenie pravdepodobne nervus transversus coli a nervus auricularis magnus. CT vyšetrenie potvrdilo prítomnosť ľavostranného parafaryngeálneho abscesu. Stav bol akútne riešený drenážou abscesu prostredníctvom kolárnej mediastinotómie. Po evakuácii abscesu sa stav pacienta promptne zlepšil. Neprejavila sa žiadna porucha fonácie ani prehltania. Rana bola ponechaná na sekundárne hojenie, bola denne preväzovaná a pacient bol po dvoch dňoch prepustený do domáceho ošetrovania.

V ďalšom priebehu sa rana po štandardnej prevazovej terapii uzavrela do 3 týždňov. Bolesti na ľavej strane krku a tvári ustúpili v priebehu niekoľkých týždňov od evakuácie abscesu. Následne pacient absolvoval rehabilitáciu pre parézu m. deltoideus a m. supraspinatus vľavo, ktorá postupne v priebehu roka vymizla. Porucha citlivosti laterálnej časti krku v zmysle hypestézie pretrvala celkom 2 a pol roka, postupom času až na lokality samotných jaziev po incíziách úplne regredovala. Parestézie v dermatómoch C6–C8 sa prakticky úplne upravili v priebehu 16 mesiacov. Do súčasnosti pretrváva iba hypestézia na ulnárnej strane malíčka ruky vľavo, kde stav nezaznamenal zmeny ani po

4 rokoch. Reziduálnu hypestéziu v mieste jaziev po operačných prístupoch na krku a minimálnu hypestéziu malíčka ľavej ruky pacient toleruje bez obmedzení v bežnom živote.

Kirschnerov drôt bol do klinickej praxe zavedený v roku 1909, pôvodne pre skeletárnu trakciu dlhých kostí končatín [1]. Jeho použitie pre priamu fixáciu úlomkov v lomnej línii sa ale začalo používať až v roku 1931 [2]. Napriek jednoduchosti a efektívnosti K-drôtov sa však rýchlo objavili aj ich nevýhody. Už v roku 1939 Selig varoval pred použitím K-drôtov pri zlomenine krčka femuru kvôli nedostatočnej stabilite [3]. Prvý prípad migrácie bol popísaný v roku 1943 v podobe K-drôtu, ktorý sa uvoľnil z kľúčnej kosti a dostal sa do pľúc [4]. Výnimočne sa vyskytuje aj migrácia osteosyntetického materiálu do chrbtice, o čom prvýkrát informoval i Norrell et al. [5].

V českých a slovenských prameňoch sa zatiaľ zmienka o tejto komplikácii objavuje len v práci Pribáňa a Toufara [6]. Autori referujú pacienta po stabilizácii akromioklavikulárnej (AC) luxácie pomocou dvoch K-drôtov a serkláže. V ich prípade došlo k uvoľneniu oboch K-drôtov z kľúčnej kosti, pričom jeden penetroval do miechy v úrovni C7/T1. Závažné následky s obmedzením motoriky, senzoriky a sexuálnych funkcií pacienta pretrvali aj po extrakcii.

Zahraniční autori, ktorí sa venovali uvereným kazuistikám s intraspínálne migrovaným K-drôtom, však popisujú priaznivejšie výsledky. Najväčšie súbory z literatúry zozbierali N'da et al. a Furuha et al. [7,8]. Dokopy predkladajú rozbor literatúry u 16 pacientov s touto komplikáciou. Zhodou okolností boli všetci muži. Prvotným zákrokom u nich bola vo väčšine prípadov stabilizácia AC kĺbu a kľúčnej kosti pomocou K-drôtov či tenkých pinov.

Extrakcia bola indikovaná u všetkých a u každého prebehla bez komplikácií. Napriek rizikovej lokalite došlo k úplnej regresii príznakov až u 14 pacientov a iba u jedného pacienta sa pozorovali závažné trvalé následky. Do spinálneho kanálu sa K-drôty a piny umiestnili 14x, pričom až 11x prenikal kovový materiál intraspínálne cez foramen neurale. V spinálnom kanáli penetroval migrovaný materiál v piatich prípadoch do miechy. Za zmienku stojí, že z nich až štyria pacienti mali úplnú úpravu stavu.

Tieto práce ukazujú, že pokiaľ nedôjde k bodnému poraneniu miechy, migrované implantáty sú relatívne bezpečné aj v spinálnom kanáli. Zároveň zdôrazňujú, že príznaky sa aj napriek nebezpečnej lokalite uvoľnených implantátov prejavujú nanajvyš rozmanito.

Intraspínálne migrovaný osteosyntetický materiál je komplikáciou síce raritnou, no prípadné klinické prejavy siahajú od invalidizácie pacienta, cez veľmi nešpecifické bolesti, až k plne asymptomatickým pacientom. Extrakcia materiálu patrí do odbornosti neurochirurga a je v každom prípade indikovaná.

Praktické poučenie z uvedených kazuistik možno zhrnúť nasledovne. V prvom rade, pri manažmente nešpecifickej bolesti krku a hornej časti chrbta je treba pripomenúť význam správne odobranej anamnézy pacienta, nevynímajúc ani údaje o ortopedických a traumatologických operáciách v oblasti ramena. Čo sa týka zobrazovacích vyšetrovacích metód, je stále rozumné začať klasickým RTG. Zvolenie MR hneď na začiatku by v tomto prípade mohlo mať nedorozne medicínske a právne dôsledky.

Konflikt záujmov

Autori deklarujú, že v súvislosti s predmetom práce nemajú žiadny konflikt záujmov.

Literatura

1. Kirschner M. Ueber Nagelextension. Beitr Klin Chir 1909; 64: 266–279.
2. Huber W. Historical remarks on Martin Kirschner and the development of the Kirschner (K)-wire. Indian J Plast Surg 2008; 41(1): 89–92. doi: 10.4103/0970-0358.41122.
3. Selig S. Objections to the use of Kirschner wire for fixation of femoral-neck fractures. J Bone Joint Surg 1939; 21: 182–186.
4. Mazet R. Migration of a Kirschner wire from the shoulder region into the lung. Report of 2 cases. J Bone Joint Surg 1943; 25: 477–483.
5. Norrell H, Llewellyn RC. Migration of a threaded Steinmann pin from an acromioclavicular joint into the spinal canal. A case report. J Bone Joint Surg Am 1965; 47: 1024–1026.
6. Pribáň V, Toufar P. A spinal cord injury caused by a migrating Kirschners wire following osteosynthesis of the clavicle: a case review. Rozhl Chir 2005; 84(7): 373–375.
7. N'da HA, Drogba LK, Konan L et al. Spinal kirschner wire migration after surgical treatment of clavicular fracture or acromioclavicular joint dislocation: report of a case and meta-analysis. Interdiscip Neurosurg 2017; 12: 36–40. doi: 10.1016/j.inat.2017.12.005.
8. Furuha R, Nishida M, Morishita M et al. Migration of a Kirschner wire into the spinal cord: a case report and literature review. J Spinal Cord Med 2020; 43(2): 272–275. doi: 10.1080/10790268.2017.1419915.