

Začiatky mozgovej angiografie vo svete a v Československu

The beginnings of cerebral angiography in the world and in Czechoslovakia

Vážená redakcia, v roku 2023 sme si pripomenuli 90. výročie prvých priekopníckych cerebrálnych angiografií vo vtedajšom Československu. Prvú cerebrálnu angiografiu vo svete vykonal významný portugalský neurológ Egas Moniz v roku 1927, ktorý sa neskôr stal laureátom Nobelovej ceny za prefrontálnu leukotómiu. Izolovane od neho vznikali aj prvé cerebrálne angiogramy v prvej Československej republike na neuropsychiatrickej klinike v Bratislave a na chirurgickom oddelení Štátnej nemocnice v Košiciach. Napriek tomu, že mozgová angiografia bola nepochybne revolučným prínosom v diagnostickom zobrazovaní, nebol jej objav nikdy ocenený Nobelovým výborom.

V 20. rokoch minulého storočia sa na celom svete začínalo experimentovať s angiografickými vyšetreniami. Významnej-

šie úspechy sa nedarilo dosiahnuť pre nedostupnosť vhodných kontrastných látok. V tomto období bola diagnostická technika používaná na lokalizáciu intrakraniálnych nádorov založená iba na pneumoencefalografii. Na dosiahnutie pokroku v zobrazovaní mozgu využil Moniz predchádzajúce štúdie Sicarda a Forestiera s predpokladom, že aj mozgové cievy možno zobraziť pomocou intraarteriálne podanej kontrastnej látky. Moniz nazval tento postup ako „encéphalographie artérielle“ termín, ktorý mal zdôrazniť jasné zobrazenie ciev.

Cesta k úspešnému angiogramu nebola jednoduchá. Na začiatku sa Moniz zamerával na nájdenie vhodnej kontrastnej látky. Ako napísal vo svojej práci uverejnenej v Revue Neurologique z roku 1927, kontrastná látka musí spĺňať konkrétne špecifické vlastnosti: „*musí to byť nepriehľadná, nemastná látka, ľahko priechodná cez krvné kapiláry, aby sa predišlo akémukoľvek druhu embólie*“ [1].

Egas Moniz trpel od svojich 23 rokov dnovou artritídou, ktorej následkom mal zdeformované ruky. Prácu, ktorá vyžadovala manuálnu zručnosť preto vykonávali jeho asistenti, z ktorých najvýznamnejším bol Pedro Almeida Lima [2]. Prvá séria angiografií sa skončila neúspechom. V druhej sérii podali kontrastnú látku do vypreparovanej a. carotis interna, ktorú dočasne podviazali. Výsledkom boli snímky, kde boli cievne vetvy na filmoch jasne viditeľné. Tento revolučný objav bol následne prezentovaný na kongrese Neurologickej spoločnosti v Paríži. Výsledkom prezentácie na tejto konferencii bola prvá nominácia na Nobelovu cenu [3].

Na Slovensku autori Matulay a Kauzál z Bratislavy publikovali v roku 1934 súbor 33 mozgových artériografií, v ktorom predstavili viaceré diagnózy vrátane trombóz/embólií mozgových artérií a mozgových nádorov. Mozgovú angiografiu bratislavskí autori síce

Redakčná rada potvrdzuje, že rukopis práce splnil ICMJE kritéria pro publikace zasílané do biomedicínských časopisů.

The Editorial Board declares that the manuscript met the ICMJE "uniform requirements" for biomedical papers.

M. Gajdoš¹, M. Kňazovický²

¹ Neurochirurgická klinika LF UPJŠ a UNLP, Košice, SR


² I. chirurgická klinika LF UPJŠ a UNLP, Košice, SR



MUDr. Miloš Kňazovický, PhD., MPH
I. chirurgická klinika
LF UPJŠ a UNLP
Trieda SNP 457/1
040 11 Košice
e-mail: m.knazovicky@gmail.com

Přijato k recenzii: 20. 10. 2023

Přijato do tisku: 18. 1. 2024

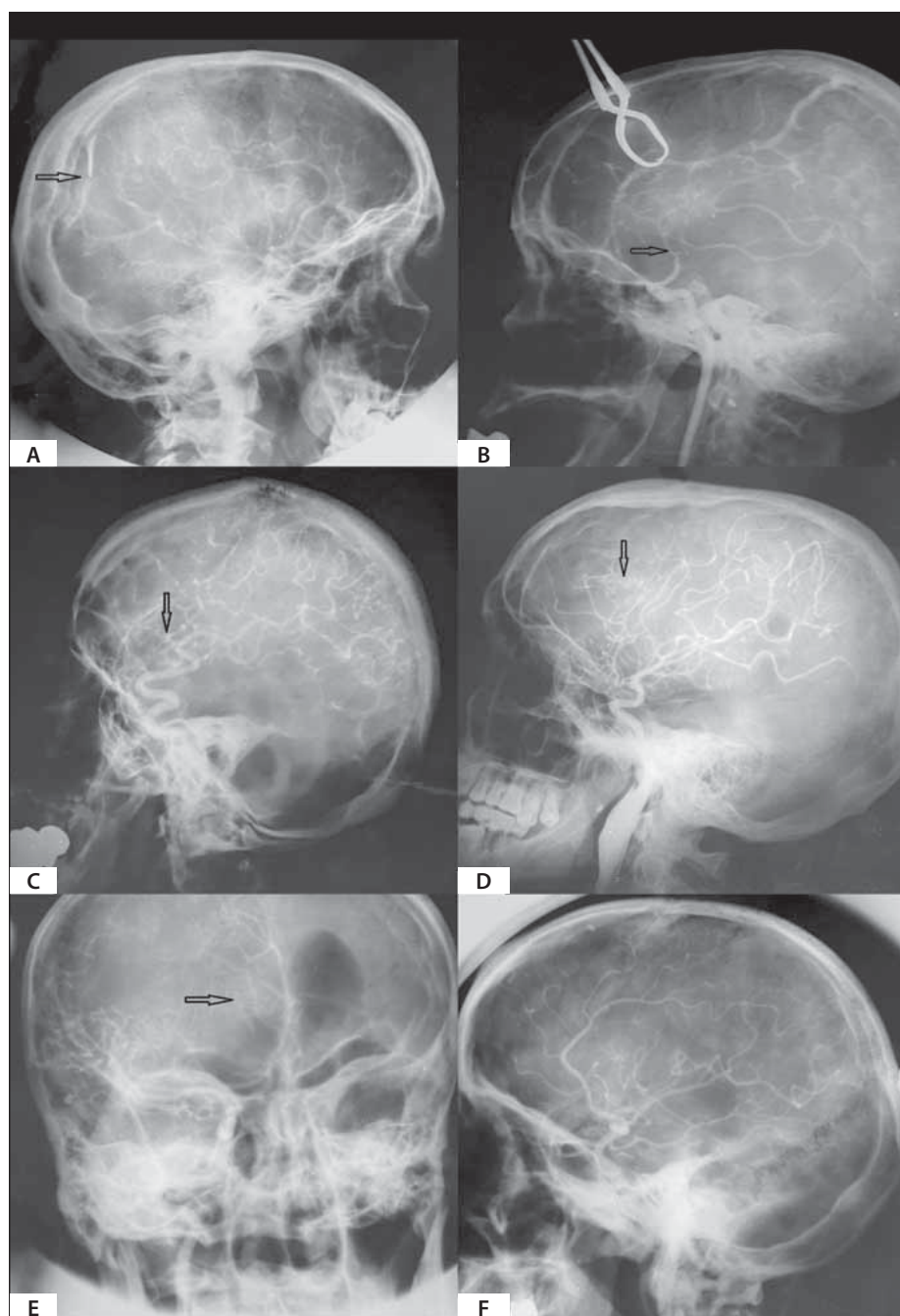


Obr. 1 Ján Kňazovický.

Fig. 1. Ján Kňazovický

uvádzajú ako užitočnú diagnostickú modalitu, avšak jej použitie v tých časoch neodporúčajú z dôvodov obáv o bezprostrednú a neskorú toxicitu kontrastných látok. Jej použitie rezervujú len na tie prípady, kde sa diagnostika klasickou klinickou symptomatológiou stáva bezvýslednou [4].

Prvé pokusy s angiografiou v košickej Štátnej nemocnici začal prof. Ján Kňazovický (obr. 1) v roku 1929. Na končatinách sa dарило získavať čitateľné angiogramy, ale prvé mozgové angiografie neboli úspešné. V prvej sérii troch pacientov sa na angiograme podarilo zachytiť len a. carotis interna s niektorými vetvami, hlavné mozgové tepny sa nezobrazili. V roku 1931 sa po objavení Thorotrastu vrátil k prerušeným pokusom. Vyšetrenie sa vykonávalo podaním kontrastnej látky do a. carotis interna operačnou cestou



Obr. 2. Prvé československé mozgové angiogramy. (A) Okcipitálny extravazát – subdurálny hematóm. (B) Prerušená ACA a ACM, suspektná AVM s plnením venózneho riečiska. (C) Hypoplázia ACA/nepravidelný priebeh ACA. (D) Fronto-temporálny tumor s viditeľnou tumoróznou vaskularizáciou. (E) Kombinovaný angio-ventrikulogram: frontálny tumor s dislokáciou a útlakom cievnych štruktúr. (F) Angiogram bez patologického nálezu.

ACA – arteria cerebri anterior; ACM – arteria cerebri media; AVM – arteriovenózna malformácia

Fig. 2. The first Czechoslovak cerebral angiograms. (A) Occipital extravasate – subdural hematoma. (B) Disrupted ACA and MCA, suspected AVM with filling of the venous course. (C) Hypoplasia of the ACA/irregular course of the ACA. (D) Fronto-temporal tumor with visible tumorous vascularization. (E) Combined angio-ventriculogram: frontal tumor with dislocation and compression of vascular structures. (F) Angiogram without pathological findings.

ACA – anterior cerebral artery; MCA – middle cerebral artery; AVM – arteriovenous malformation

s peroperačným využitím RTG. V porovnaní s mozgovou ventrikulografiou, pri ktorej sa komorová sústava plní plynom, popisuje prof. Kňazovický angiografiu mozgu pri správnej organizácii ako zákrok jednoduchý a bezpečný. Pri prvých úspešných angiogramoch (obr. 2) prof. Kňazovický uviedol:

„Je to fantastické nazrieť, i keď len na zlomok sekundy do funkcionálnej činnosti orgánu, o ktorom tak málo vieme, a ktorý má taký životný význam. Lebo budme si na čistom – angiografia nemá znamenať byť len morfológické znázornenie cievneho systému. Chceme od nej viac. Je mnoho fyziologických a patofyziologických momentov, do ktorých by nám mohla dovoliť nahliadnuť“ [5].

Vďaka biografickým knihám, ktoré napísal Rudolf Schuster sa dnes môžeme vrátiť k týmto zaujímavým okolnostiam priamo z pohľadu profesora Kňazovického:

„V tridsiatych rokoch bola röntgenová technika jednoduchá a predovšetkým ťažkopádna. Röntgenové prístroje nedokázali urobiť ani rýchle, bleskové expozície, preto sa musela kontrastná látka vnášať do organizmu pomalšie a vo väčšom množstve. Sám som vymyslel spôsob, že cievu pripravíme pre kontrastnú látku na operačnej sále a nebudeme ju hľadať v miestnosti s röntgenom. Ako potom taká operácia vyzerala?

Najprv sme pacienta uspali a na operačnej sále mu vypreparovali krčnú tepnu. Potom sa začal transport do röntgenového laboratória, ktoré bolo na prízemí. Celý transport pripomínal sťahovanie národov, pritom všetko muselo ostať sterilné. Keď sme sa dostali do miestnosti s röntgenom, začala sa na povel injikovať kontrastná látka. Zároveň röntgenológ zapol prístroj. Keď sme snímky vyhotovili, čakalo sa do chvíle, kým sa zistilo, či sú kvalitné. Následne sa pacient vyniesol znova do operačnej sály, kde sa operačný výkon ukončil.“ [6]

S odstupom času prof. Kňazovický spomína: „Táto metóda vyšetrovania ciev sa neskôr tak hlboko zakorenila v medicínskej praxi, že dnes by sa každý smial, keby som pripomenul, že som bol s prednáškou o angiografii svojho času v Brne na chirurgickom kongrese v roku 1934 vypískaný. Nedalo mi to, vycestoval som asi o mesiac neskôr s diapozitívami na demonštráciu do Spolku českých lekárov do Prahy. Neupravil som na prednáške ani čiarku a opakoval som tú istú ako v Brne, kde ma s ňou vystrnadili. Na moje prekvapenie som sa stretol s akýmsi tichým pozorovaním, pražskí doktori nemali žiadne výhrady. Celé moje experimentovanie sa skončilo podmieneným uznaním a vedeckým vyčkávaním. V Prahe som pre-

bil front nedôvery a pomaly ju začali preberať a robiť po mne.“ [7]

O 10 rokov neskôr autori Budín a Budínová v rozsiahlom referáte už považujú mozgovú angiografiu za dokonale vypracovanú diagnostickú metodiku, ktorá nepoškodzuje pacienta a poskytuje cenné pokyny pre chirurgický zákrok [8].

Dokumenty z archívu Nobelových cien odhaľujú, že hoci bol Egas Moniz za objav mozgovej angiografie dvakrát nominovaný na Nobelovu cenu (1928, 1932), nikdy ju však za túto priekopnícku prácu nezískal [3,9,10]. Zodpovednosť za hodnotenie prípadu H. C. Jacobaeusovi, ktorý mal ako predseda oddelenia neurológie Karolínskeho inštitútu na jej udelenie zásadný vplyv. Rovnako ako Dandyemu zamietol udelenie Nobelovej ceny za vývoj pneumoencefalografie, tak aj v Mo-

nizovom prípade zohral úlohu v dvojnásobnom zamietnutí za významný prínos cerebrálnej angiografie. Samozrejme, nikdy sa už presne nedozvieme všetky dôvody, ktoré viedli H. C. Jacobaeusa k jeho záverom. Neskôr aj prvé československé mozgové angiogramy zaujali Nobelovu komisiu, ktorá vyzvala profesora Kňazovického do nomináčného procesu pre udelenie Nobelovej ceny za medicínu v roku 1960. Keďže od roku 1974 už nie je možné udeliť Nobelovu cenu posmrtné, tak objavenie mozgovej angiografie zostane aj napriek svojmu zásadnému prínosu pre ľudstvo Nobelovým výborom neocenené.

Literatura

1. Moniz E. L'encephalographie arterielle, son importance dans la localisation des tumeurs cerebrales. Revue Neurologique 1927; 2: 72–90.

2. Perino FR. Egas Moniz: Founder of psychosurgery, creator of angiography, Nobel Prize winner 1874–1958. J Int Coll Surg 1961; 36: 261–271.

3. Lass P, Sławek J, Sitek E. Profesor Anatol Dowżenko – klinicysta neurolog, naukowiec i dydaktyk. Neurol Neurochir Pol 2012; 46(1): 96–103. doi: 10.5114/ninp.2012.27452.

4. Matulay K, Kauzál G. O mozgovej arteriografii. Bratislavské lekárske listy 1934; XIV(1): 24–30.

5. Kňazovický J. Príspevky k mozgovej angiografii. Praha: Spolek českých lékařů 1934.

6. Schuster R, Štiavnický J. So skalpelom a bez neho. NVK INTERNATIONAL, 1994

7. Schuster R. Profesor Ján Kňazovický. Košice: Press Print Košice 2009.

8. Budín B, Budínová J. O angiografii mozgové. Čas Lék čes 1944; 32: 965–970.

9. Ligon BL. The mystery of angiography and the “un-awarded” Nobel Prize: Egas Moniz and Hans Christian Jacobaeus. Neurosurgery 1998; 43(3): 602–611. doi: 10.1097/00006123-199809000-00116.

10. Ligon BL. Biography: history of developments in imaging techniques: Egas Moniz and angiography. Semin Pediatr Infect Dis 2003; 14(2): 173–181. doi: 10.1053/spid.2003.127232.

Rozšírenou verzi tohoto článku naleznete na webu csnn.eu.

37. ČESKÝ A SLOVENSKÝ NEUROLOGICKÝ SJEZD

27.–29. 11. 2024 | CLARION CONGRESS HOTEL OSTRAVA

ČESKÁ NEUROLOGICKÁ SPOLEČNOST
SLOVENSKÁ NEUROLOGICKÁ SPOLEČNOST

www.registrace-solen.cz

Těšíme se na setkání s Vámi v listopadu 2024 v Ostravě!

SAVE THE DATE