

doi: 10.48095/ccsnn202464

Ischemie corpus callosum

Ischemia of corpus callosum

Vážená redakce, prezentujeme vzácný případ ischemie corpus callosum (CC). CC je největší struktura bílé hmoty mozku a je hlavní komisurální dráhou spojující obě mozkové hemisféry skládající se z 200–250 milionů kontralaterálních axonálních výběžků [1]. Krevní zásobení CC je zajištěno zejména z povodí karotického (především cestou arteria cerebri anterior [ACA] a doplňkově i z arteria communicans anterior [ACoA]), částečně i vertebrální [2,3]. Rostrum a genu jsou zásobovány subkalózní a mediální kalózní tepnou vycházející z ACoA. Z perikalózní tepny (pokračování ACA) vycházejí čtyři větve, které zajišťují většinu zásobení těla CC. Zadní perikalózní tepna, větev arteria cerebri posterior (ACP), je krátká pronikající arteriola, zásobující splenium. Mezi kalózními větvemi ACA a ACP jsou v blízkosti hrotu splenia anastomózy. Izolovaná okluze zásobující větve z povodí ACA či ACP tedy nemusí nutně vést k přerušení krevního zásobení a následnému infarktu. Vzhledem k tomu jsou ischemie CC relativně raritní [4].

Sedmdesátiletý pacient, premorbidně bez neurologického deficitu, byl přijat pro týden přetrvávající rotační vertigo a nejistotu v prostoru. V osobní anamnéze sledován pro paroxysmální fibrilaci síní (v chronické medikaci rivaroxaban), arteriální hypertenzi, dyslipidemii a diabetes mellitus 2. typu. Ve 40 letech věku prodělal perkutánní koronární intervenci po infarktu myokardu. V objektivním neurologickém nálezů byly při přijetí přítomny lehká astázie, abázie, ventilačně i oběhově byl stabilní, afebrilní. Laboratorně pouze nález leukocytózy ($12,4 \times 10^9/l$) s mírnou elevací CRP ($13,4 mg/l$). Nativní CT mozku zobrazila drobnou hypodenzitu v oblasti splenia CC (obr. 1A). Ultrasonografické vyšetření verifikovalo minimální aterosklerotické změny na karotidách a možnou hypoplazii a vertebralis vpravo. Vstupní vyšetření EEG bylo s normálním nálezem. Po 5 dnech od přijetí došlo k progresi poruchy vědomí do somnolence IV. stupně (s fluktuací během dne mezi II.–IV. stupněm), CAM-ICU opakovaně negativní. Dále došlo k roz-

voji středně těžké dysartrie, smíšené fatické poruchy a lehké pravostranné hemiparézy. Kontrolní laboratorní vyšetření nevysvětlilo zhoršení stavu vědomí. Na kontrolní CT mozku progresivně hypodenzity v CC, bez postkontrastního syčení (obr. 1B). Na kontrolním EEG grafu popisován nespecificky abnormní encefalopatický nález s lehce difúzně zpomaleným a neorganizovaným pozadím. Pro vysoké riziko prokrvácení hypodenzity v CC byl vysazen rivaroxaban a do medikace byly přidány nízkomolekulární heparin (jako prevence tromboembolické nemoci) a kyselina acetylsalicylová. Likvorologické vyšetření verifikovalo lehkou hyperproteinurii ($986 mg/l$) bez patologické pleocytózy, přičemž kvalitativní cytologické vyšetření likvoru bylo v normě. Byla prokázána pozitivita protilátek IgG proti klíčové meningoencefalitidě v séru i likvoru a v séru pozitivita protilátek IgG proti *Borrelia burgdorferi* (v likvoru negativní). Vyšetření protilátek specifických pro autoimunitní encefalitidy vč. paraneoplastických protilátek bylo negativní v séru i likvoru. Panel PCR meningitid (*Herpes simplex virus 1,2*, *Varicella zoster virus*, *Cytomegalovirus*, *virus Epstein-Barrové*, lidský *herpes virus 6–7*) rovněž s negativním nálezem. MR mozku, provedená 10. den hospitalizace, prokázala rozsáhlé postižení CC bez známek postkontrastního syčení, nejpravděpodobněji při akutní ischemii (obr. 2). V diferenciální diagnostice byly zvažovány cytotoxická léze CC (CLOCC), primární lymfom či glioblastoma multiforme. V dalším průběhu hospitalizace došlo k rozvoji tracheobronchitidy s dyspnoí a nutností oxygenoterapie, v laboratoři s elevací CRP $83,4 mg/l$ a leukocytózou $24 \times 10^9/l$. Empiricky byla nasazena antibiotická terapie sulfamethoxazol/trimetoprimem. Rentgenové vyšetření hrudníku bez nálezů zánětlivých změn. I přes zavedenou terapii došlo k progresi respirační insuficience v rámci obstrukce horních cest dýchacích s prohloubením poruchy vědomí do soporu. Čtrnáctý den hospitalizace byla nutná orotracheální intubace (OTI) a zavedení invazivní ventilace, zahájena analgosedace propofolem a sufentanilem. Byla provedena empirická eska-

Redakční rada potvrzuje, že rukopis práce splnil ICMJE kritéria pro publikace zasílané do biomedicínských časopisů.

The Editorial Board declares that the manuscript met the ICMJE "uniform requirements" for biomedical papers.

D. Kouřil¹, P. Aulický², V. Červeňák³, M. Cviková⁴, D. Goldemund⁴, J. Vinklárěk⁴, J. Štefela⁴, V. Všianský⁴, R. Herzig⁵, P. Filip⁶, V. Weiss^{4,7*}, J. Brichta⁴

¹ Neurologické oddělení
Nemocnice Blansko

² Oddělení anesteziologie, resuscitace
a intenzivní medicíny, Nemocnice
Milosrdných bratří Brno

³ Klinika zobrazovacích metod
LF MU a FN u sv. Anny v Brně

⁴ I. neurologická klinika
LF MU a FN u sv. Anny v Brně

⁵ Neurologická klinika, Komplexní
cerebrovaskulární centrum,
LF UK a FN Hradec Králové

⁶ Neurologická klinika
1. LF UK a VFN v Praze

⁷ Neurologická klinika
LF UK v Hradci Králové

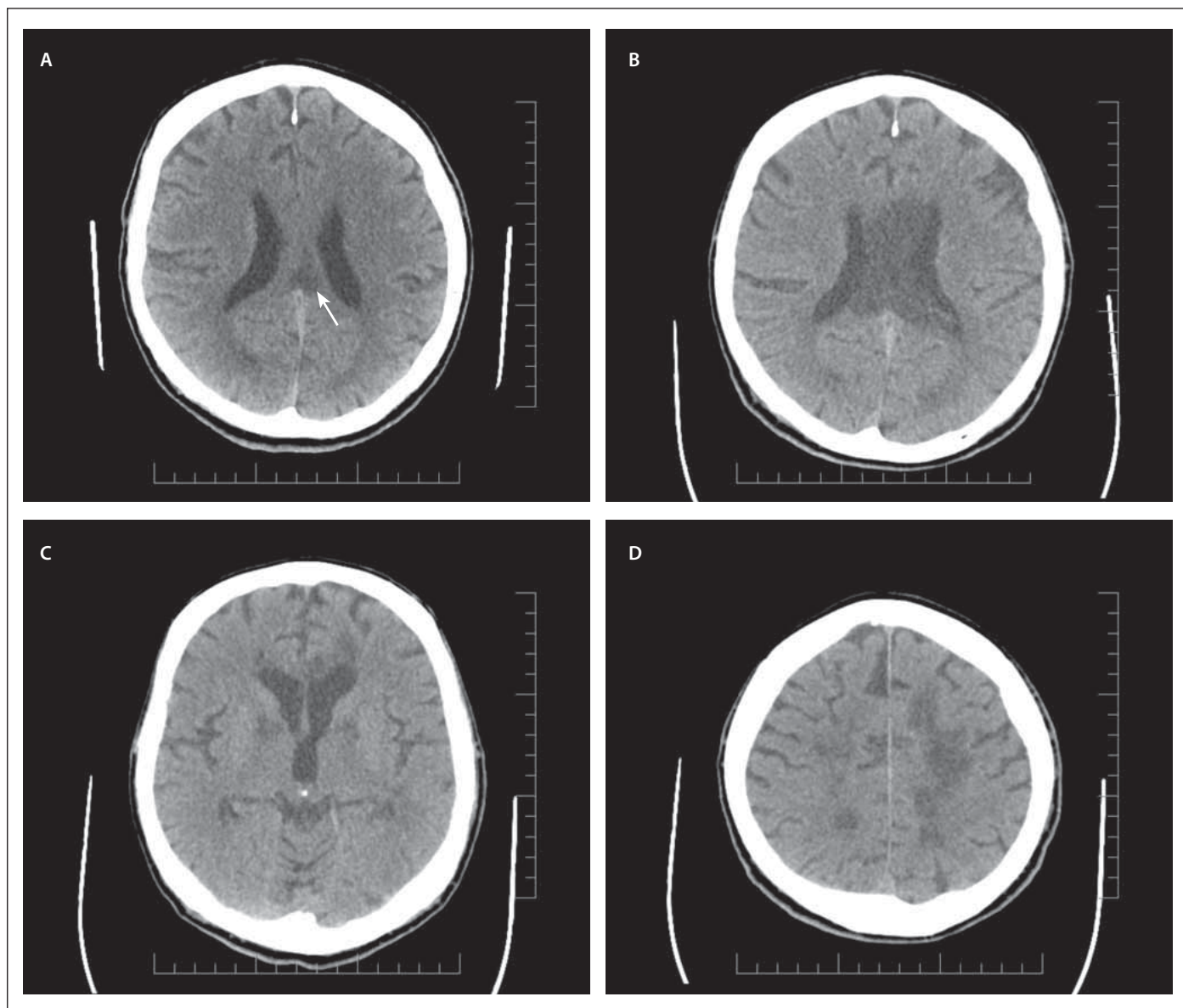


MUDr. Viktor Weiss
I. neurologická klinika
LF MU a FN u sv. Anny v Brně
Pekařská 664/53
602 00 Brno
e-mail: viktor.weiss@fnusa.cz

Přijato k recenzi: 15. 11. 2023

Přijato do tisku: 14. 12. 2023

lace antibiotické terapie na piperacilin/tazobactam. Po přeléčení respiračního infektu a normalizaci ventilačních parametrů byla realizována snaha o weaning pacienta, ale po odtlumení přetrvávala porucha vědomí na úrovni kómatu (Glasgow Coma Scale 3) se symetricky zachovanou výbavností kmenových i diencefalických reflexů. Nativní CT



Obr. 1. Nativní CT, axiální rovina. (A) Hypodenzní změny ve splenium CC (šipka); (B) výrazná progresie rozsahu hypodenzních změn postihující splenium a tělo CC; ischemické hypodenzity oboustranně v bazálních gangliích (C) a splývající hypodenzity periventrikulárně (D).

CC – corpus callosum

Fig. 1. Non-contrast CT scan, axial plane. (A) Hypodense changes in CC splenium (arrow); (B) pronounced progression of the extent of hypodense changes affecting CC splenium and body; bilateral ischemic hypodense lesions in basal ganglia (C) and merging periventricular hypodense lesions (D).

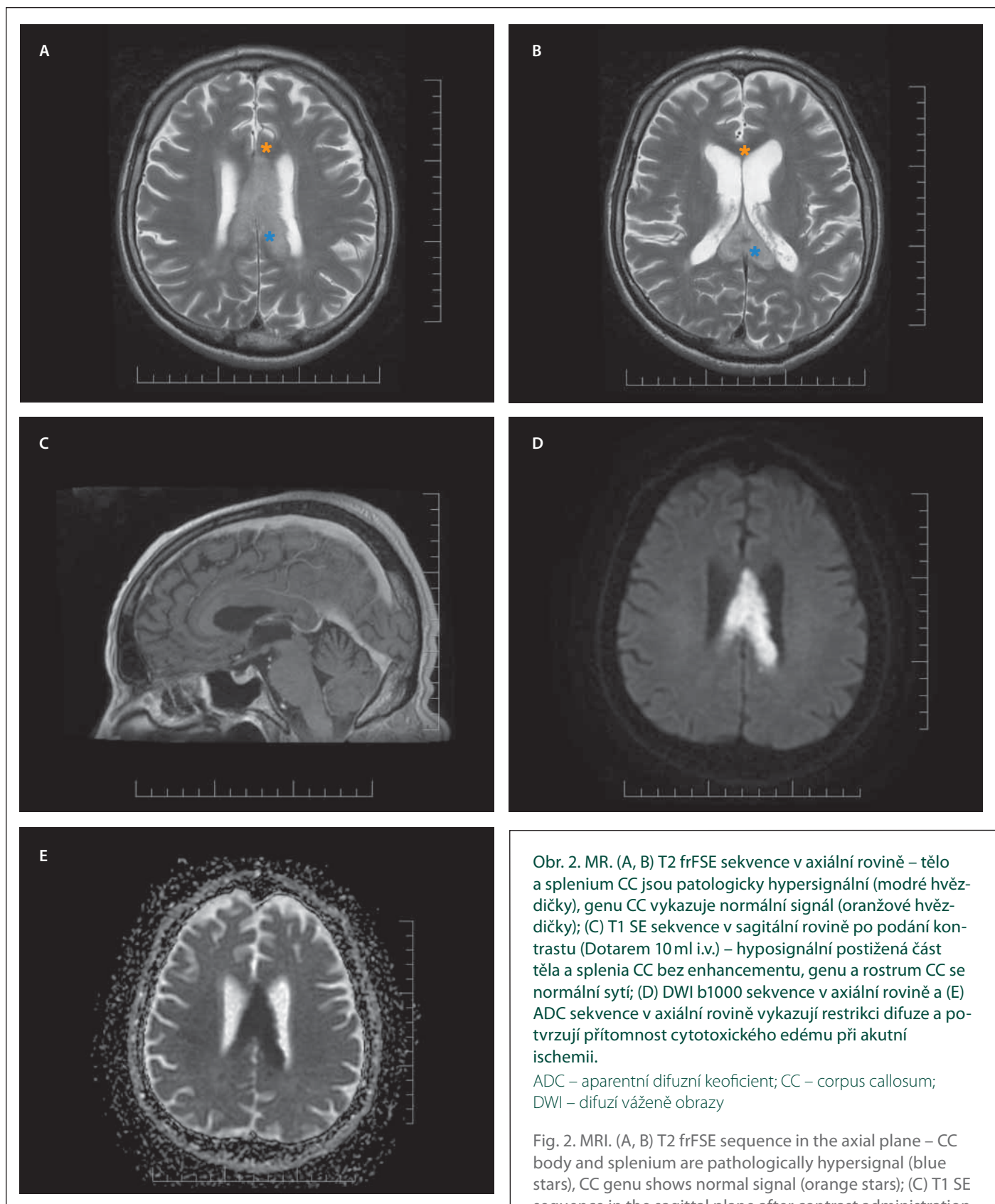
CC – corpus callosum

mozku v odstupu 5 dní od zavedení OTI zobrazila čerstvé hypodenzity v bazálních gangliích a především v bílé hmotě periventrikulárně, více vlevo (obr. 1C, D). EEG s nálezem nespecificky středně abnormního záznamu (základní aktivita labilní v pásmu alfa a beta, difuzně příměs nespecifických theta vln), bez epileptiformní abnormity. S odstupem 8 dní od zavedení OTI byla provedena cílená biopsie s nálezem edematózní bílé hmoty bez průkazných známek nádorové infiltrace. Ná-

sledný nález byl kompatibilní s diagnózou ischemické léze/nekrózy CC. I přes maximální podporu orgánových funkcí a vysazení analgosedace (analgosedace vysazena 8 dní) nedošlo ke zlepšení stavu vědomí a pacient byl nadále v hlubokém kómatu. Pro extrémně nepříznivou prognózu byla u pacienta zahájena péče o komfort. Následující den došlo ke klidnému exitus letalis.

Klinické projevy akutního infarktu CC jsou málo specifické a pestré, protože často sply-

vají s mozkovým infarktem v jiné lokalizaci. Yang LL et al. [5] popisují kognitivní a faktické poruchy, nejistotu při činnosti a vynucený smích či pláč; pouze ve 4 % případů se projevil tzv. syndrom alien hand. U našeho pacienta byly v úvodu přítomny nestabilita, porucha řeči a lehká hemiparéza. Mezi nejčastějšími rizikovými faktory jsou uvedeny arteriální hypertenze, diabetes mellitus, nikotinismus, aterosklerotické změny na karotidách, hyperlipidémie, obe-



Obr. 2. MR. (A, B) T2 frFSE sekvence v axiální rovině – tělo a splenium CC jsou patologicky hypersignální (modré hvězdičky), genu CC vykazuje normální signál (oranžové hvězdičky); (C) T1 SE sekvence v sagitální rovině po podání kontrastu (Dotarem 10 ml i.v.) – hyposignální postižená část těla a splenia CC bez enhancementu, genu a rostrum CC se normálně sytí; (D) DWI b1000 sekvence v axiální rovině a (E) ADC sekvence v axiální rovině vykazují restriktci difuze a potvrzují přítomnost cytotoxického edému při akutní ischemii.

ADC – aparentní difuzní koeficient; CC – corpus callosum; DWI – difuzí vážené obrazy

Fig. 2. MRI. (A, B) T2 frFSE sequence in the axial plane – CC body and splenium are pathologically hypersignal (blue stars), CC genu shows normal signal (orange stars); (C) T1 SE sequence in the sagittal plane after contrast administration

(Dotarem 10 mL i.v.) – hyposignal affected part of the CC body and splenium without enhancement, CC genu and rostrum enhance normally; (D) DWI b1000 sequence in the axial plane, and (E) ADC sequence in the axial plane show diffusion restriction and confirm the presence of cytotoxic edema in acute ischemia.

ADC – apparent diffusion coefficient; CC – corpus callosum; DWI – diffusion weighted imaging

zita, anamnéza mozkového infarktu a ischemická choroba srdeční [5]. Cévní rizikové faktory byly přítomny i u našeho pacienta.

Infarkty CC mohou vykazovat různý stupeň expanzivního chování, které se běžně vyskytuje u maligního mozkového infarktu, ale v případě výskytu v CC, kde se o CMP často neuvažuje, je zvažována jiná etiologie, jako jsou např. tumory – glioblastoma multiforme [6], gliomy a lymfomy [7]. Přibližně 25 % glioblastomů vykazuje při diagnóze infiltraci CC, která je spojena se špatnou prognózou [8]. Dále je nutné uvažovat o CLOCC – tato byla nalezena v souvislosti s farmakoterapií (některá antiepileptika či antibiotika), malignitou, infekcí (často virovou), subarachnoidálním krvácením, metabolickými poruchami, traumatem (difuzní axonální poškození), autoimunitními chorobami (roztroušená skleróza, systémový lupus erythematoses), epileptickými záchvaty a dalšími příčinami [9]. Symptomy CLOCC mohou být mírné, ale i velmi závažné. CLOCC jsou často, ale ne vždy, reverzibilní. Klíčovou roli v diagnostice CLOCC hraje MR s typickým nálezem lézí hyperintenzních v T2 vážených obrazech, v sekvencích T2 FLAIR

(fluid attenuated inversion recovery) a v difuzi vážených obrazech (diffusion weighted imaging [DWI]), hypointenzních v T1 vážených obrazech a na mapách ADC (apparent diffusion coefficient) [10]. V rámci diferenciální diagnostiky strukturálních lézí CC byly rovněž popsány případy Marchiafava-Bignamiho choroby, vzácného onemocnění specificky se projevujícího demyelinizací/nekrózou CC a blízké subkortikální bílé hmoty, typicky u špatně živených alkoholiků s deficiencí vitamínů skupiny B. Také v případě našeho pacienta byly v rámci diferenciální diagnostiky zvažovány CLOCC, primární lymfom či glioblastoma multiforme.

Závěrem konstatujeme, že přestože je ischemie CC vzácná, je nutno na ni při jeho postižení v rámci diferenciální diagnostiky pomýšlet.

Finanční podpora

R. Herzig a V. Weiss byli podpořeni Univerzitou Karlovou (program Cooperatio, vědní oblast NEUR). R. Herzig byl podpořen Ministerstvem zdravotnictví ČR – RVO (FNHK, 00179906).

Konflikt zájmů

Autoři deklarují, že v souvislosti s předmětem studie nemají žádný konflikt zájmů.

Literatura

1. Fitsiori A, Nguyen D, Karentzos A et al. The corpus callosum: white matter or terra incognita. *Br J Radiol* 2011; 84(997): 5–18. doi: 10.1259/bjr/21946513.
2. Kakou M, Velut S, Destrieux C. Arterial and venous vascularization of the corpus callosum. *Neurochirurgie* 1998; 44(1 Suppl): 31–37.
3. Wolfram-Gabel R, Maillot C, Koritke JG. Arterial vascularization of the corpus callosum in man. *Arch Anat Histol Embryol* 1989; 72: 43–55.
4. Li S, Sun X, Bai Y et al. Infarction of the corpus callosum: a retrospective clinical investigation. *PLoS One* 2015; 10(3): e0120409. doi: 10.1371/journal.pone.0120409.
5. Yang LL, Huang YN, Cui ZT. Clinical features of acute corpus callosum infarction patients. *Int J Clin Exp Pathol* 2014; 7(8): 5160–5164.
6. Kasow DL, Destian S, Braun C et al. Corpus callosum infarcts with atypical clinical and radiologic presentations. *AJNR Am J Neuroradiol* 2000; 21(10): 1876–1880.
7. Masuzawa H, Suzuki F, Amemiya S et al. A case of intravascular lymphoma presenting with a lesion in the splenium of the corpus callosum. *Radiol Case Rep* 2023; 18(5): 1929–1932. doi: 10.1016/j.radcr.2023.02.025.
8. Hazaymeh M, Löber-Handwerker R, Döring K et al. Prognostic differences and implications on treatment strategies between butterfly glioblastoma and glioblastoma with unilateral corpus callosum infiltration. *Sci Rep* 2022; 12(1): 19208. doi: 10.1038/s41598-022-23794-6.
9. Starkey J, Kobayashi N, Numaguchi Y et al. Cytotoxic lesions of the corpus callosum that show restricted diffusion: mechanisms, causes, and manifestations. *Radiographics* 2017; 37(2): 562–576. doi: 10.1148/rg.2017160085.
10. Mračková J, Tupý R, Rohan V et al. Cytotoxické léze corpus callosum (CLOCCs). *Cesk Slov Neurol N* 2020; 83/116(4): 347–352. doi: 10.14735/amcsnn2020347.



52.
ČESKÝ A SLOVENSKÝ
CEREBROVASKULÁRNÍ
KONGRES

4. – 6. června 2024
Hotel Galant, Mikulov

www.mhconsulting.cz

VÍCE DNŮ BEZ MIGRÉNY**PRO ŠIROKÉ SPEKTRUM PACIENTŮ**Aimovig významně snižuje frekvenci¹ a intenzitu migrény^{1,2,3-5}**LEPŠÍ KONTROLA NAD MIGRÉNOU****V POROVNÁNÍ S TOPIRAMÁTEM⁶**Signifikantně vyšší účinnost pro více dnů bez migrény⁶Příznivý bezpečnostní profil⁶**DLOUHODOBÁ ÚČINNOST,****NA KTEROU SE MŮŽETE SPOLEHNOUT^{7,8,*,**}****JEDNODUCHÁ APLIKACE**Jedna injekce každé 4 týdny⁹Nástup účinku již od prvního týdne podávání^{9,10,#}**PREVENCE MIGRÉNY**Plně humánní biologická léčba migrény.^{9,11,12}Přímý blokátor CGRP receptoru.^{9,11,12}

**PŘÍPRAVEK AIMOVIG (ERENUMAB) JE INDIKOVÁN
K PROFYLAXI MIGRÉNY U DOSPĚLÝCH,
KTEŘÍ TRPÍ MIGRÉNOU NEJMÉNĚ 4 DNY V MĚSÍCI.⁹**

Zkrácená informace • **Aimovig 140 mg injekční roztok v předplněném peru** • **Složení:** Jedno předplněné pero obsahuje erenumabum 140 mg. **Indikace:** Přípravek Aimovig je indikován k profylaxi migrény u dospělých, kteří trpí migrénou nejméně 4 dny v měsíci. **Dávkování:** Doporučená dávka je 70 mg erenumabu každé 4 týdny. U některých pacientů může být prospěšně podána dávka 140 mg každé 4 týdny. Dávku 140 mg je nutné podat jako jednu podkožní 140 mg injekci. **Kontraindikace:** Hypersenzitivita na léčivou látku nebo na kteroukoli pomocnou látku. **Zvláštní upozornění/varování:** **Sledovatelnost** Aby se zlepšila sledovatelnost biologických léčivých přípravků, má se přehledně zaznamenat název podaného přípravku a číslo šarže. **Osoby citlivé na kaučuk (latex)** Krytí jehly léčivého přípravku obsahuje kaučuk. Může způsobit těžké alergické reakce. **Hypersenzitivní reakce** Po uvedení přípravku na trh byly u erenumabu hlášeny závažné hypersenzitivní reakce včetně vyrážky, angioedému a anafylaktických reakcí. **Zácpa** Zácpa je častým nežádoucím účinkem erenumabu a je obvykle lehká nebo středně těžká. Ve většině případů byl nástup hlášen po první dávce erenumabu; nicméně u pacientů se zácpa objevila i později během léčby. Ve většině případů zácpa odezněla do tří měsíců. V období po uvedení přípravku na trh byla u erenumabu hlášena zácpa se závažnými komplikacemi. U některých případech byla nutná hospitalizace, včetně případů, kdy byl nutný chirurgický zákrok. Zácpa v anamnéze nebo současné užívání léčivých přípravků spojených se sníženou gastrointestinální motilitou může zvýšit riziko závažnější zácpy a možnosti komplikací souvisejících se zácponou. Pacienti mají být upozorněni na riziko zácpy a musí být poučeni, aby vyhledali lékařskou pomoc v případě, že zácpa nezmizí nebo se zhorší. Pokud se u pacientů objeví zácpa, mají okamžitě vyhledat lékařskou pomoc. Zácpa musí být léčena neprodleně, jakmile je to z klinického hlediska vhodné. Při těžké zácpe má být zvaženo přerušování léčby. **Interakce:** Vzhledem k metabolickým cestám monoklonálních protilátek se neočekává vliv na expozici současně podaných léčivých přípravků. Ve studii se zdravými dobrovolníky nebyla pozorována interakce s perorálními kontraceptivy (ethinyl estradiol/norgestimat). **Těhotenství a kojení:** Podávání přípravku Aimovig v těhotenství se z preventivních důvodů nedoporučuje. O používání přípravku Aimovig během kojení je možné uvažovat pouze v případech, kdy je to klinicky nezbytné. **Nežádoucí účinky:** Časté: Reakce z přecitlivělosti včetně anafylaxe, angioedému, vyrážky, zduření/edému a kopřivky, zácpa, pruritus, svalové křeče, reakce v místě vpichu. **Podmínky uchování:** Uchovávejte v chladničce (2 °C - 8 °C). Chraňte před mrazem. Uchovávejte předplněná pera v krabici, aby byl přípravek chráněn před světlem. Po vyjmutí z chladničky musí být přípravek Aimovig použit během 7 dní, pokud bude uchovávan při pokojové teplotě (do 25 °C), nebo znehodnocen. Pokud je uchovávan při vyšší teplotě nebo po delší dobu, musí být znehodnocen. **Dostupné lékové formy/velikosti balení:** Přípravek Aimovig je dostupný v balení obsahujícím 1 předplněné pero. **Poznámka:** Dříve než lék předepíšete, přečtěte si pečlivě úplnou informaci o přípravku. **Reg. č.:** EU/1/18/1293/004. **Datum první registrace:** 26.7.2018. **Datum poslední revize textu SPC:** 15.06.2023. **Držitel rozhodnutí o registraci:** Novartis Europharm Limited, Vista Building Elm Park, Merrion Road, Dublin 4, Irsko. *Výdej přípravku je vázán na lékařský předpis. Přípravek je hrazen z prostředků veřejného zdravotního pojištění.*

*NCT02174861 – v 52. týdnu byl podíl pacientů, kteří dosáhli $\geq 50\%$ snížení MMD oproti výchozí hodnotě DBTP (studie) – 53,3 % (u dávky 70 mg) a 67,3 % (u dávky 140 mg).**NCT02456740 – v 52. týdnu byl podíl pacientů, kteří dosáhli $\geq 50\%$ snížení MMD oproti výchozí hodnotě DBTP (studie) – 61,0 % (u dávky 70 mg) a 64,9 % (u dávky 140 mg).# $\geq 50\%$ snížení WMD (Weekly Migraine days) u pacientů s CM (chronickou migrénou).

Reference: 1. Goadsby PJ, et al. N Engl J Med 2017; 377: 2123–2132. 2. Tepper S, et al. Lancet Neurol 2017; 16:425–434. 3. Ashina M, et al. Cephalalgia 2018; 38(10):1611–1621. 4. Goadsby PJ, et al. Cephalalgia 2019; 39(7): 817–826. 5. Tepper SJ, et al. Neurology 2019; 92(20): e2309–e2320. 6. Reuter, U, et al. Erenumab versus topiramate for the prevention of migraine: Results of a randomized active-controlled double dummy trial (HER-MES). Poster presented at: 63rd American Headache Society (AHS), Virtual Annual Scientific Meeting, June 3-6, 2021. 7. Tepper SJ, Ashina M, Reuter U, et al. Long-term safety and efficacy of erenumab in patients with chronic migraine: Results from a 52-week, open-label extension study. Cephalalgia, 2020; 40(6): 543–553. doi:10.1177/0333102420912726. 8. Goadsby, P.J., et al. (2020). One-year sustained efficacy of erenumab in episodic migraine: Results of the STRIVE study. Neurology, 95(5), e469–e479. 9. SPC Aimovig. 10. Schwedt T, et al. J Headache Pain, 2018; 19:92. 11. SPC Ajovy. 12. SPC Emgality.