

# Přehled difuzních gliomů dle klasifikace WHO 2021, 2. část – difuzní gliomy dětského typu

## Diffuse glioma overview based on the 2021 WHO classification part 2 – pediatric type

### Souhrn

Pátá edice klasifikace WHO nádorů centrálního nervového systému rozděluje difuzní gliomy do dvou hlavních skupin dle typického věku výskytu: dětský typ, který postihuje především dětské pacienty, a dospělý typ, který se dominantně vyskytuje u pacientů v dospělém věku. Do skupiny difuzních gliomů dětského typu byly recentně zařazeny nové jednotky poprvé definované dle klasifikace WHO 2021. Současně i etablované gliomy prodělaly změny v diagnostických kritériích na podkladě recentních poznatků molekulárně-genetického podkladu. Tato druhá část přehledové práce předkládá souhrn jednotek zařazených do skupiny difuzních gliomů dětského typu dle 5. edice klasifikace WHO nádorů centrálního nervového systému z roku 2021.

### Abstract

The fifth edition of the WHO Classification of Tumors of the Central Nervous System categorizes diffuse gliomas into the pediatric type, which mainly affects children, and into the adult type of diffuse gliomas occurring dominantly in adult patients. Recently characterized tumors, defined for the first time according to the 2021 WHO classification, have been included in the group of diffuse gliomas of the pediatric type. At the same time, established gliomas have undergone changes in their diagnostic criteria, reflecting the latest insights from molecular-genetic research. This second part of the review presents a comprehensive summary of tumors classified into the pediatric-type diffuse gliomas group according to the fifth edition of the WHO Classification of Tumors of the Central Nervous System published in 2021.

Redakční rada potvrzuje, že rukopis práce splnil ICMJE kritéria pro publikace zasílané do biomedicínských časopisů.

The Editorial Board declares that the manuscript met the ICMJE "uniform requirements" for biomedical papers.

**M. Hendrych<sup>1</sup>, M. Barák<sup>2</sup>,  
H. Valeková<sup>2</sup>, T. Kazda<sup>3</sup>,  
P. Pospíšil<sup>3</sup>, R. Lakomý<sup>4</sup>, J. Šána<sup>4,5</sup>,  
R. Jančálek<sup>2</sup>, M. Hermanová<sup>1</sup>**

<sup>1</sup> I. ústav patologie,  
LF MU a FN u sv. Anny v Brně

<sup>2</sup> Neurochirurgická klinika  
LF MU a FN u sv. Anny v Brně

<sup>3</sup> Klinika radiační onkologie  
LF MU a MOÚ, Brno

<sup>4</sup> Klinika komplexní onkologické péče  
LF MU a MOÚ, Brno

<sup>5</sup> CEITECH – Středoevropský  
technologický institut, MU, Brno



**MUDr. Michal Hendrych**  
I. ústav patologie  
LF MU a FN u sv. Anny v Brně  
Pekařská 53  
656 91 Brno  
e-mail: [michal.hendrych@fnusa.cz](mailto:michal.hendrych@fnusa.cz)

Přijato k recenzi: 15. 8. 2023

Přijato do tisku: 14. 12. 2023

### Klíčová slova

difuzní gliom – WHO CNS 2021 – integrovaná diagnostika – PLNTY – angiocentrický gliom – difuzní astrocytom – difuzní středochárový gliom – difuzní hemisférický gliom – low-grade gliomy – high-grade gliomy

### Key words

diffuse glioma – WHO CNS 2021 – integrated diagnostics – PLNTY – angiocentric glioma – diffuse astrocytoma – diffuse midline glioma – diffuse hemispheric glioma – low-grade glioma – high-grade glioma

### Úvod

Aktuální klasifikace dle 5. edice klasifikace WHO nádorů centrálního nervového systému z roku 2021 [1,2] reflektuje odlišnou biologickou povahu difuzních gliomů primárně se vyskytujících u dospělých a pediatrických pacientů a zavádí jejich dělení do dvou věkových skupin – difuzní gliomy dětského typu a difuzní gliomy dospělého typu. Odlišení těchto dvou skupin je založeno na podkladě molekulárně-genetických alterací rekurentně se vyskytujících v daných jednotkách, přičemž gliomy dětského typu se mohou vyskytovat i u dospělých pacientů a obráceně. Difuzní gliomy dětského typu jsou dále rozděleny na nádory nízkého stupně (low-grade) a vysokého stupně malignity (high-grade) [1] a obě tyto skupiny jsou shrnuty v této druhé části přehledové práce (tab. 1).

Obdobně jako diagnostika se významně rozvíjí i terapeutické možnosti. V současnosti se cílená terapie a imunoterapie doporučují jako preferované postupy v případech recidivujícího nebo progredujícího onemocnění. Přibližně u 10–15 % dětských gliomů je nalézána bodová mutace *BRAF*

V600E, která vede ke konstitutivní aktivaci dráhy MEK/ERK. Kombinovaná léčba zaměřená na *BRAF* a následnou dráhu MEK (dabrafenib/trametinib) se ukázala jako úspěšná v několika klinických studiích u high-grade gliomů dospělých. U pediatrické populace jsou zatím zkušenosti omezené, i když v malých případových studiích byly zaznamenány slibné výsledky [3]. Aktuálně probíhá u pediatrických rekurentních nebo progredujících high-grade gliomů studie fáze II testující blokátor *BRAF* vemurafenib [4] a studie fáze III testující dordaviprone u pacientů s difuzním středočarovým gliomem, H3 K27-alterovaným [5].

Genové fúze zahrnující *NTRK1*, *NTRK2* a *NTRK3* kódující fúzní proteiny TRK (TRKA, TRKB, TRKC) lze ovlivnit inhibitory TRK (larotrectinib a entrectinib). Sledovaná míra objektivní odpovědi u nádorů pozitivních na fúzi TRK je poměrně vysoká (objektivní odpověď na léčbu [overall response rate; ORR] až 93 %) a zaznamenaná toxicita je přijatelná. V současné době testování u obou preparátů postoupilo již do fáze II klinických hodnocení [6].

Gliomy, u kterých byla prokázána vysoká mutační nálož (hypermutable nádory), mohou reagovat na imunoterapii pomocí checkpoint inhibitorů (nivolumab, pembrolizumab). Nicméně důkazy o jejich účinnosti jsou v současné době omezeny pouze na malé retrospektivní soubory a kazuistiky.

Hlubší molekulární porozumění pediatrickým gliomům vedlo k testování mnoha dalších preparátů zaměřených na dráhy MAPK/ERK či mTOR. Jde např. o inhibitory MEK (selumetinib, binimetinib) nebo o inhibitory RAF druhé generace (tovorafenib). Zkoumány jsou látky, které se zaměřují na dráhu mTOR (everolimus). Probíhající studie pediatrického neuro-onkologického konzorcia (PNOC) hodnotí efekt kombinace trametinibu a everolimu u recidivujících dětských gliomů [7]. U nádorů obsahujících aktivační změny *FGFR* byl zkoumán inhibitor *FGFR* (erdafitinib). U nízké stupňových gliomů se jeví jako slibná terapie duálním inhibitorem isocitrátdehydrogenáza (IDH) (vorasidenib), přestože důkazy o jeho efektivitě u pediatrické populaci zatím nebyly předloženy.

**Tab. 1. Přehled difuzních gliomů dle WHO 2021 vč. WHO CNS gradu přiřazeného k jednotlivým diagnostickým jednotkám a diagnostických genetických alterací.**

Přehled difuzních gliomů dle WHO 2021	Grade	Molekulárně-genetické diagnostické znaky
<b>Dětský typ difuzních low-grade gliomů</b>		
Difuzní astrocytom, <i>MYB</i> - nebo <i>MYBL1</i> -alterovaný	1	alterace <i>MYB</i> , <i>MYBL1</i>
Angiocentrický gliom	1	alterace <i>MYB</i>
Polymorfní low-grade neuroepiteliální tumor mladistvých	1	alterace MAPK kaskády
Difuzní low-grade gliom s alterací MAPK dráhy	nepřiřazen	alterace MAPK kaskády
<b>Dětský typ difuzních high-grade gliomů</b>		
Difuzní středočarový gliom, H3 K27-alterovaný	4	ztráta exprese H3 K27me3 H3 K27M mutace/amplifikace <i>EGFR</i> overexprese <i>EZH1P</i>
Difuzní hemisferický gliom, H3 G34-mutovaný	4	H3.3 G34V/R alterace <i>ATRX</i> alterace <i>TP53</i>
Difuzní high-grade gliom dětského typu, H3-wildtype a IDH-wildtype	4	alterace <i>EGFR</i> alterace <i>PDGFRA</i> <i>MYCN</i> amplifikace
Hemisferický gliom infantilního typu	nepřiřazen	fúze genů <i>NTRK</i> , <i>ROS1</i> , <i>MET1</i> a <i>ALK</i>

*ALK* – anaplastic lymphoma kinase; *ATRX* – alpha thalassemia/mental retardation syndrome X-linked; *EGFR* – epidermal growth factor receptor; *EZH1P* – EZH1 inhibitory protein; *MAPK* – mitogen-activated protein kinase; *MET1* – methyltransferase 1; *MYCN* – neuroblastoma MYC oncogene; *NTRK* – neurotrophic tropomyosin kinase receptors; *PDGFRA* – platelet-derived growth factor receptor alpha; *ROS1* – C-ros oncogene 1; *TP53* – tumor protein p53

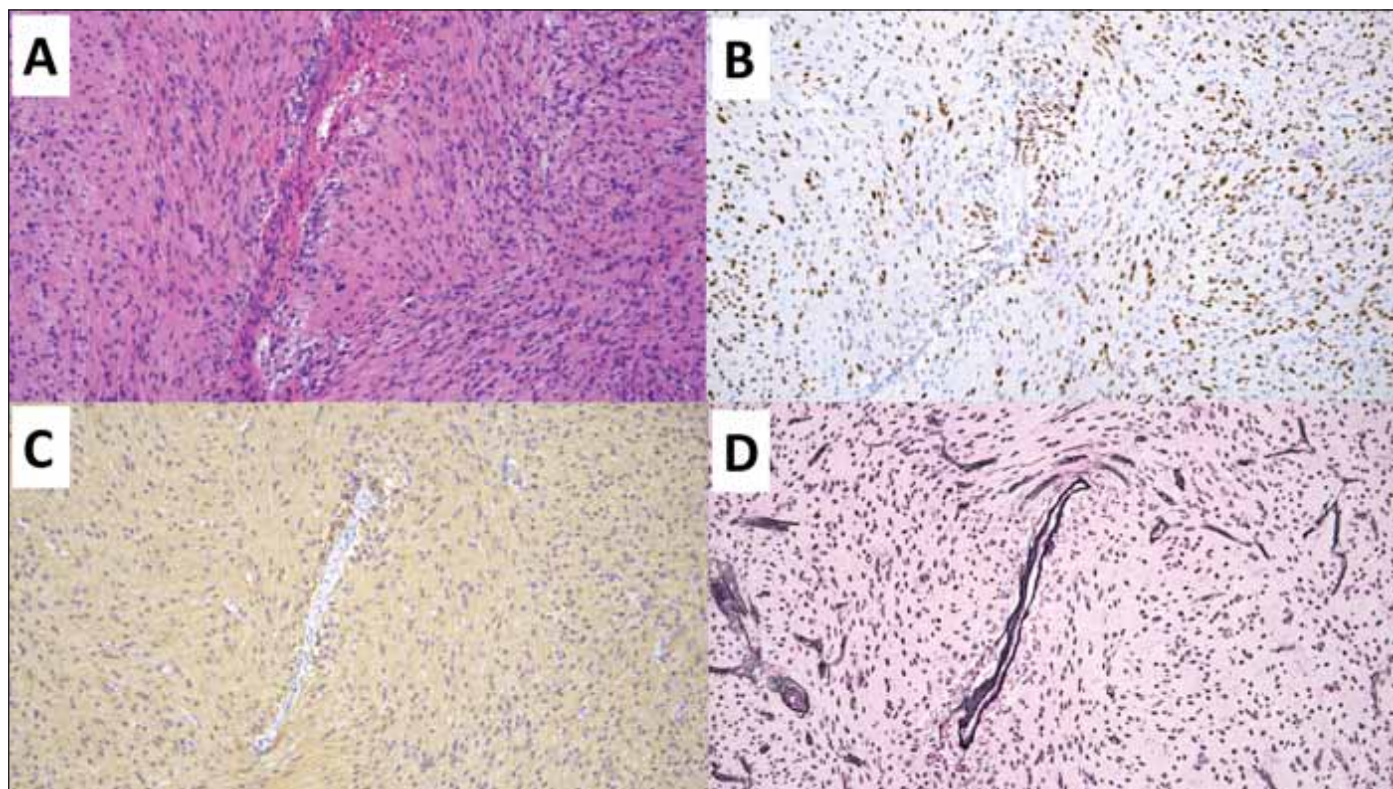
**Tab. 2. Diagnostická kritéria pro difuzní astrocytom, MYB- nebo MYBL1-alterovaný dle WHO 2021.**

Hlavní	difuzně rostoucí gliom bez histologických známek anaplazie
	absence mutace v genech <i>IDH1/2</i>
	absence mutace v genech pro histon H3
	metylační profil odpovídající difuznímu astrocytomu, MYB- nebo MYBL1-alterovanému a/nebo strukturální varianty <i>MYB</i> nebo <i>MYBL1</i>
Podpůrné	absence exprese <i>OLIG2</i> a <i>MAP2</i>

*IDH1/2* – isocitrátdehydrogenáza 1/2; *MAP2* – microtubule-associated protein 2; *OLIG2* – oligodendrocyte transcription factor 2

**Tab. 3. Diagnostická kritéria pro angiocentrický gliom dle WHO 2021.**

Hlavní	difuzně rostoucí gliom s alespoň fokálním angiocentrickým růstem
	monomorfní vřetenobuněčné buňky s kombinovaným astrocytárním a ependymálním imunofenotypem
Podpůrné	alterace genu <i>MYB</i>
	absence anaplastických histologických znaků – mikrovaskulárních proliferátů či nekrózy
	metylační profil odpovídající difuznímu astrocytomu, MYB- nebo MYBL1-alterovanému



Obr. 1. Angiocentrický gliom. Původní zvětšení 100x.

(A) V přehledovém barvení hematoxylinem-eozinem je centrálně zastížena větší céva, okolo níž se agregují nádorové buňky angiocentrického gliomu.

(B) Imunohistochemické vyšetření OLIG2 hnědě zvýrazňující jádra nádorových gliálních buněk centrálně se agregujících okolo cévy.

(C) Imunohistochemické vyšetření GFAP zobrazující gliální elementy agregující se centrálně okolo cévy.

(D) Speciální barvení Gömöri černě zvýrazňující stěnu cév a jádra buněk.

GFAP – glial fibrillary acidic protein; OLIG2 – oligodendrocyte transcription factor 2

Fig. 1. Angiocentric glioma. Original magnification 100x.

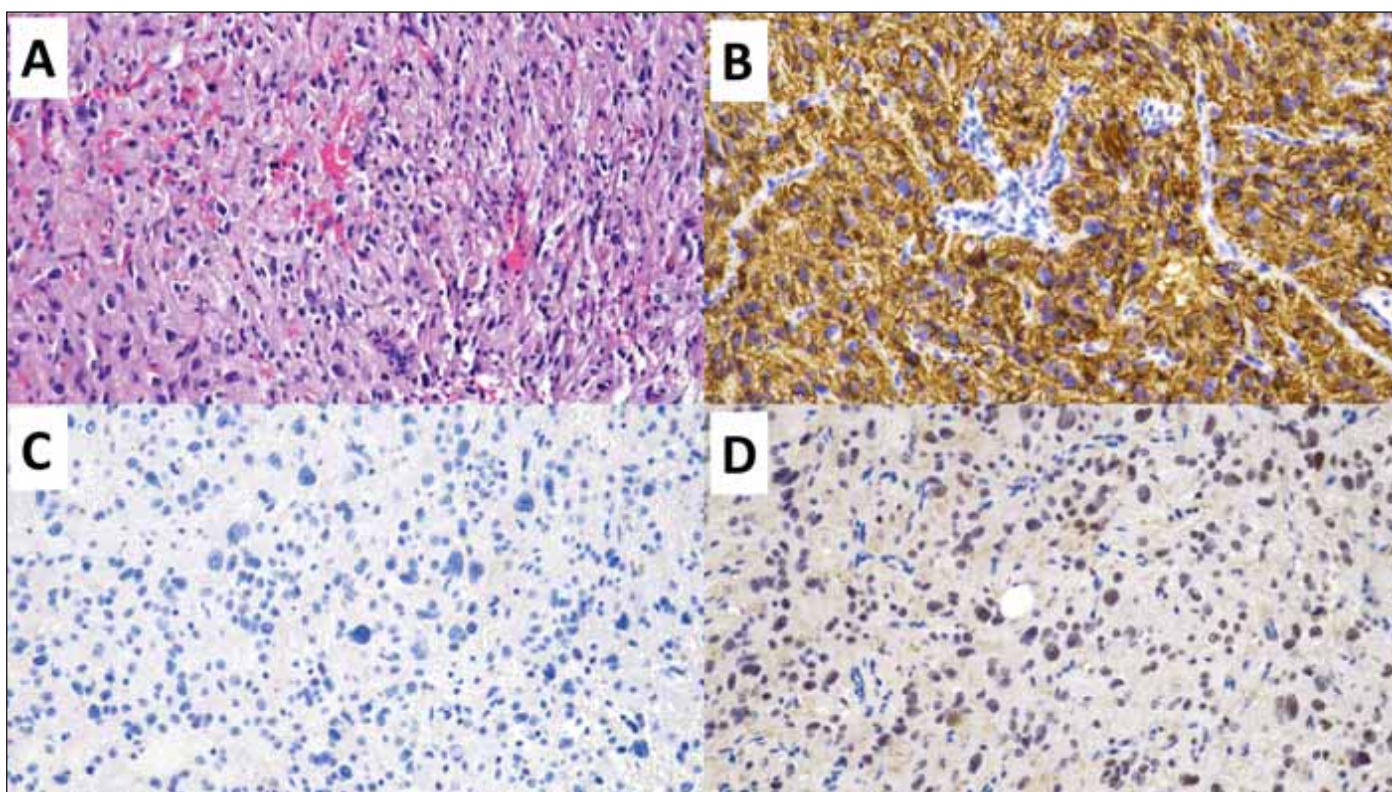
(A) Hematoxylin-eosin staining displaying a larger blood vessel in the center, where tumor cells of the angiocentric glioma aggregate around it.

(B) Immunohistochemical examination of OLIG2 highlighting the nuclei of tumor glial cells (brown) centrally aggregating around the vessel.

(C) Immunohistochemical examination of GFAP showing glial elements aggregating centrally around the vessel.

(D) Special Gömöri stain highlighting the vessel wall and cell nuclei (black).

GFAP – glial fibrillary acidic protein; OLIG2 – oligodendrocyte transcription factor 2



Obr. 2. Polymorfní low-grade neuroepiteliální tumor mladistvých (PLNTY). Původní zvětšení 200×.

(A) V přehledovém barvení hematoxylinem-eozinem je zastižena difuzní gliální proliferace oligodendroglíální diferenciace.

(B) Imunohistochemivýšetření CD34 s difuzní silnou expresí.

(C) V imunohistochemickém vyšetření mutačně specifickou protilátkou IDH1 R132H nebyla prokázána mutace R132H genu *IDH1*.

(D) Imunohistochemické vyšetření ARTX se zachovanou wildtype expresí ARTX.

ARTX – alpha thalassemia/mental retardation syndrome X-linked; IDH – isocitrátdehydrogenáza

Fig. 2. Polymorphic low-grade neuroepithelial tumor of the young (PLNTY). Original magnification 200×.

(A) Diffuse glial proliferation of oligodendroglial differentiation; hematoxylin-eosin staining.

(B) Immunohistochemical examination of CD34 with diffuse strong expression.

(C) In the immunohistochemical examination with the mutation specific IDH1 R132H antibody, the R132H mutation of the *IDH1* gene was not demonstrated.

(D) Immunohistochemical examination of ARTX with preserved wildtype expression of ARTX.

ARTX – alpha thalassemia/mental retardation syndrome X-linked; IDH – isocitrate dehydrogenase

Ačkoli cílená léčba již významně ovlivňuje léčebná paradigmatu dětských gliomů, je třeba konstatovat, že pokud pomineme subependymální obrovskobuněčný astrocytom asociovaný s tuberózní sklerózou (everolimus) a gliom s mutací *BRAF* V600E (dabrafenib + trametinib), tak cílená terapie zatím nemá své místo v primární léčbě. V současné době je však předmětem hodnocení v řadě probíhajících prospektivních klinických studií [8,9].

### Dětský typ difuzních low-grade gliomů

#### Difuzní astrocytom, MYB- nebo MYBL1-alterovaný, WHO G1

Difuzní astrocytom, *MYB*- nebo *MYBL1*-alterovaný je vzácný difuzně infiltrující astrocytárně diferencovaný gliom s alterací v genech *MYB*

nebo *MYBL1* a současně bez průkazu *IDH* mutace či alterace histonu H3 (tab. 2). Typicky se vyskytuje u dětí a mladých dospělých s farmakorezistentní epilepsií [2,10]. Charakteristická je supratentoriální lokalizace, predominantně v temporálním laloku, a to s postižením kortexu či subkortikální oblasti. Ojedinele byly publikovány případy i s lokalizací v mozkovém kmeni [11]. Jedná se o indolentní tumor s dobrou prognózou [12,13] a pouze ojedinele anaplastickou transformací [14].

Charakteristický mikroskopický obraz zahrnuje unimorfni proliferaci cytologicky blandních gliálních buněk astrocytárně diferencované, pro který byl iniciálně nazýván jako isomorfní astrocytom [13]. Vlastní tumor má jen mírně zvýšenou buněčnou denzitu v porovnání s mozkovou tkání, kterou infiltruje.

Charakteristický je imunofenotyp s absencí exprese *OLIG2*, *CD34* a *MAP2* [12].

#### Angiocentrický gliom, WHO G1

Angiocentrický gliom je vzácný difuzně rostoucí tumor predominantně lokalizovaný v oblasti kortexu temporálního či frontálního laloku a bývá typicky asociovaný s farmakorezistentní epilepsií [15]. Pro angiocentrický gliom je charakteristická alterace genu *MYB*, nejčastěji fúze *MYB::QKI* (tab. 3) [16]. Prognóza pacientů s angiocentrickým gliomem je příznivá, naprostá většina pacientů je vyléčena kompletní resekci, přičemž rekurence byla zastižena pouze u minima případů [15].

Vlastní neoplazie je tvořena variabilně uspořádanou, především vřetenobuněčnou proliferací s minimálně úsekovitým uspo-

řádáním do charakteristických angiocentrických formací s radiálním řazením buněk okolo cév (obr. 1). Vřetenité nádorové buňky obsahují pravidelná útlá jádra bez signifikantních cytonukleárních atypií či signifikantní mitotické aktivity. Specifický je i imunofenotyp neoplazie s expresí astrocytárních markerů, tak i s lumenální nebo tečkovitou expresí epiteliálního membránového antigenu (EMA), charakteristickou pro neoplazie ependymální diferenciace [17].

### Polymorfní low-grade neuroepiteliální tumor mladistvých (PLNTY), WHO G1

Polymorfní low-grade neuroepiteliální tumor mladistvých (PLNTY) je recentně popsaná neoplazie asociovaná s farmakorezistentní epilepsií typicky dětských pacientů [18]. PLNTY se obvykle vyskytuje v oblasti temporálního laloku, a to kortikálně či subkortikálně. Charakteristicky je PLNTY tvořený solidní a cystickou komponentou s četnými kalcifikacemi [19]. Obdobně jako další tumory asociované s farmakorezistentní epilepsií se i PLNTY může vyskytovat asociovaný s fokální kortikální dysplazií (FCD III B dle ILAE) [20,21].

Morfologicky je pro PLNTY typická variabilně heterogenní diferenciace s konstantní, alespoň fokální přítomností oligodendroglíální diferenciace (obr. 2) a přítomné kalcifikace. Molekulárně-geneticky je PLNTY charakterizován jako IDH-wildtype gliom se silnou difuzní expresí CD34 a alteracemi v MAP kinázové kaskádě (tab. 4) [18,22]. Jedná se o potenciálně vyléčitelné onemocnění s nízkou tendencí k rekurenci po kompletní resekci, přičemž v současnosti je popsán pouze jeden případ maligního zvratu PLNTY v glioblastoma multiformu (GBM) [23].

### Difuzní low-grade gliom s alterací MAPK dráhy

Skupina difuzního low-grade gliomu s alterací MAPK dráhy zahrnuje difuzně rostoucí gliální neoplazie geneticky definované alterací v genech MAPK cesty při současné absenci mutace v genech *IDH1/2*, genech pro histon H3 a absencí homozygotní delece genu *CDKN2A* [1,2,10]. Predominantně se vyskytují v supratentoriální oblasti, nicméně jsou popsány případy v rozsahu celé kraniospinální osy [11,24]. Nejčastějšími detekovanými alteracemi jsou alterace genu *FGFR1* a mutace *BRAF* V600E (tab. 5) [25]. Difuzní low-grade gliom s alterací MAPK dráhy je skupina low-grade gliomů s predikovanou dobrou prognózou odvíjející se především od lokalizace, morfo-

Tab. 4. Diagnostická kritéria pro polymorfní low-grade neuroepiteliální tumor mladistvých dle WHO 2021.

Hlavní	difuzně rostoucí gliom
	fokální oligodendroglíální diferenciace
	sporné mitotické figury
	silná exprese CD34
	absence mutace v genech <i>IDH1/2</i>
Podpůrné	alterace v kinázové kaskádě MAP
	absence kodelece 1p/19q
	kalcifikace

1p/19q – kombinovaná ztráta krátkého raménka chromozomu 1 a ztráta dlouhého raménka chromozomu; *IDH1/2* – isocitrátdehydrogenáza 1/2; MAP – mitogen-activated protein

Tab. 5. Diagnostická kritéria pro difuzní low-grade gliom s alterací dráhy MAPK dle WHO 2021.

Hlavní	difuzně rostoucí gliom bez histologických známek anaplazie
	genetická alterace dráhy MAPK
	absence mutace v genech <i>IDH1/2</i> a genech pro histon H3
Podpůrné	absence homozygotní delece genu <i>CDKN2A</i>
	rozvoj symptomů v dětském či adolescentním věku nebo u mladých dospělých
	absence morfologických znaků či metylačního profilu připouštějící jinou diagnostickou jednotku s alterací genů <i>BRAF</i> nebo <i>FGFR</i>

*CDKN2A* – cyclin-dependent kinase inhibitor 2A; *FGFR* – fibroblast growth factor receptor; *IDH1/2* – isocitrátdehydrogenáza 1/2; MAPK – mitogen-activated protein kinase

logie a molekulárních alterací. Grade jednotky v současné době nebyl přidělen [2].

Morfologicky se jedná o nízké celulární gliální proliferaci astrocytární či oligodendroglíální diferenciace s mírnými cytonukleárními atypii a absencí jiných morfologických známek anaplazie, přičemž tumory s mutací *BRAF* V600E jsou morfologicky spíše astrocytárně diferencované, zatímco tumory s *FGFR1* alterací se diferencují oligodendroglíálně [24,25]. Imunohistochemicky jsou nádorové elementy OLIG2 pozitivní, s variabilní expresí GFAP a ojedinělou reakcí s CD34.

### Dětský typ difuzních high-grade gliomů

#### Difuzní středočarový gliom, H3 K27-alterovaný, WHO G4

Difuzní středočarový gliom, H3 K27-alterovaný (diffuse midline glioma; DMG) je geneticky heterogenní skupina grade 4 IDH-wildtype gliomů s průkaznou ztrátou exprese

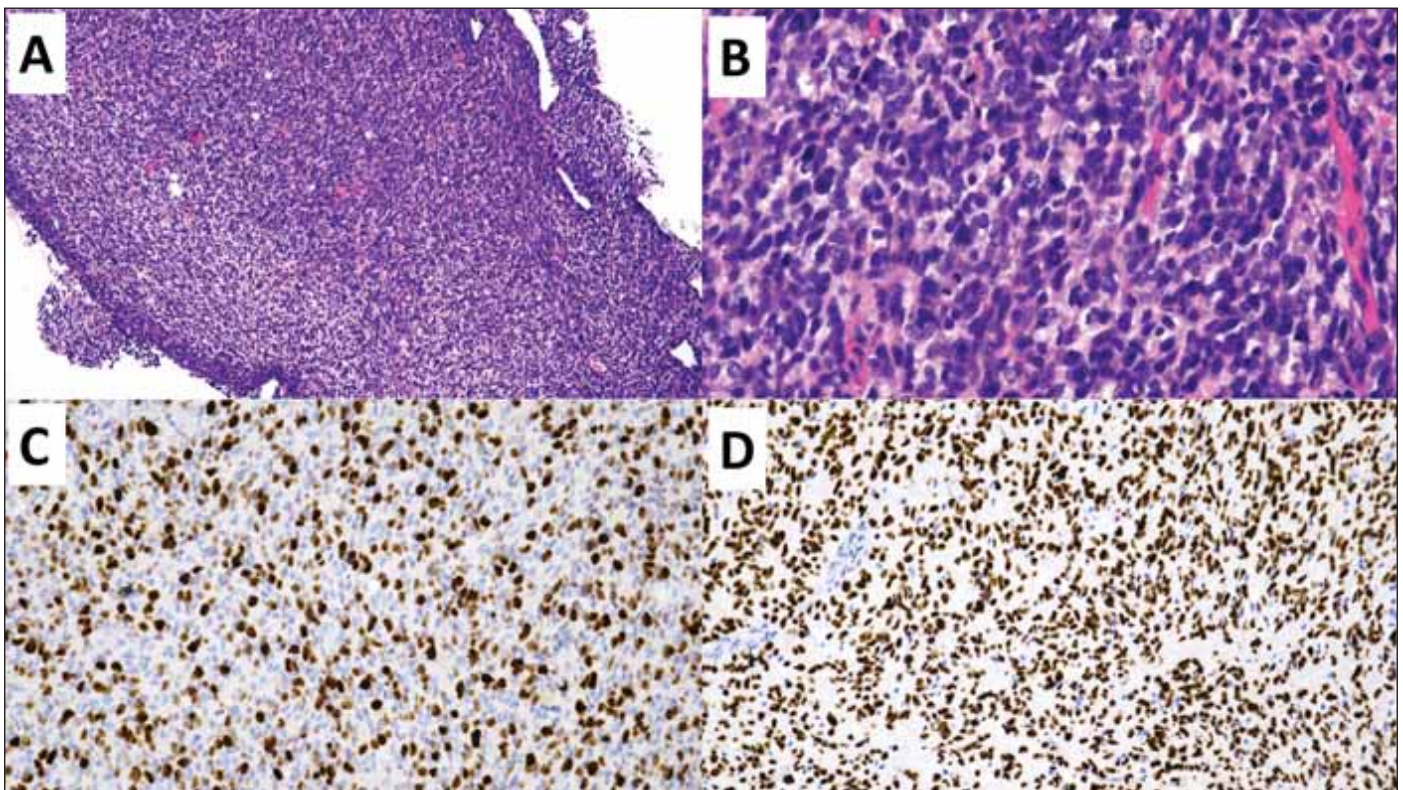
H3 K27me3 na základě mutace H3 K27M [26], alterací *EGFR* [27] nebo overexpresí *EZH1/2* (tab. 6) [28]. DMG z definice postihuje primárně středočarové struktury – mozkový kmen, talamus, míchu, mozeček, hypotalamus a glandula pinealis, nicméně postmortem studie prokázala u významné části pacientů s DMG i infiltraci tumoru do mozkových hemisfér a leptomeningeální diseminaci [29]. Přestože se jedná o neoplazii vyskytující se především u pediatrických pacientů, jsou popsány i nečetné případy DMG v dospělé populaci [30]. DMG mohou mít low-grade i high-grade morfologické rysy, nicméně z definice se jedná o grade 4 neoplazii s velmi špatnou prognózou. Dvouletého přežití dosahuje méně než 10 % pacientů [26]. Prognosticky příznivější jsou varianty DMG s geneticky charakteristickými subtypy H3.1 a H3.2 K27M či overexpresí *EZH1/2* [28,31].

Histologický obraz zahrnuje široké spektrum diferenciací s minimálně fokální astrocy-

Tab. 6. Diagnostická kritéria pro difuzní středočarový gliom, H3 K27-alterovaný dle WHO 2021.

Hlavní	difuzně rostoucí gliom lokalizace ve středočarových strukturách absence mutace v genech <i>IDH1/2</i> ztráta exprese H3 K27me3 podmíněná <ul style="list-style-type: none"> <li>• mutací H3 K27M nebo K27I v genech pro histon H3 (<i>H3F3A</i>, <i>HIST1H3B/C</i>) (H3 K27–mutovaný subtyp)</li> <li>• mutace nebo amplifikace <i>EGFR</i> (EGFR-mutovaný subtyp)</li> <li>• zvýšená exprese <i>EZH1/2</i> (subtyp H3-wildtype se zvýšenou expresí <i>EZH1/2</i>)</li> </ul> a/nebo metylační profil odpovídající jednomu ze subtypů difuzního středočarového gliomu
Podpůrné	výsledek molekulárního vyšetření umožňující odlišení H3.1 nebo H3.2 pK27-mutovaného subtypu od H3.3 pK27-mutovaného subtypu

*EGFR* – epidermal growth factor receptor; *EZH1/2* – EZH inhibitory protein; *H3F3A* – H3 histone, family 3A; *HIST1H3B/C* – histone cluster 1 H3 family member b/c; *IDH1/2* – isocitrátdehydrogenáza 1/2



Obr. 3. Difuzní středočarový gliom H3-K27 alterovaný.

(A) Přehled vzorku stereotaktické biopsie hypercelulární gliální proliferace. Původní zvětšení 100x.

(B) Detailní snímek zobrazující atypické gliální buňky s brzkou mitotickou aktivitou. Původní zvětšení 400x.

(C) Imunohistochemické vyšetření proliferační aktivity Ki-67 s pozitivní hnědou reakcí v proliferačních buňkách - buňkách mimo G0 fázi buněčného cyklu. Původní zvětšení 200x.

(D) Imunohistochemické vyšetření s mutačně specifickou protilátkou H3 K27M s pozitivní reakcí v nádorových buňkách (hnědé), negativní jsou buňky cév (modré). Původní zvětšení 200x.

Fig. 3. Diffuse midline altered glioma H3-K27.

(A) Overview of a stereotactic biopsy specimen with infiltrating hypercellular glial proliferation. Original magnification 100x.

(B) Close-up image showing atypical glial cells with brisk mitotic activity. Original magnification 400x.

(C) Immunohistochemical examination of the proliferation activity of Ki-67 with a positive brown reaction in proliferating cells - cells beyond the G0 phase of the cell cycle. Original magnification 200x.

(D) Immunohistochemical examination with the mutation-specific antibody H3 K27M with a positive reaction in tumor cells (brown), negative in vascular cells (blue). Original magnification 200x.

tární diferenciací (obr. 3). Mezi dalšími možnými diferenciačními komponentami se lze setkat s obrovskobuněčnými elementy, pilomyxoidní komponentou, oligodendroglíální, sarkomatoidní, ependymální, epiteloidní, rabdoidní, embryonální/primitivní neuroektodermální komponentou, tak i komponentou atypických gangliových buněk [30]. Právě výrazná morfologická heterogenita podtrhuje nutnost testování alterací definujících DMG u všech IDH-wildtype difuzních gliomů postihujících středočarové struktury [32]. Samotná ztráta exprese H3 K27me3 však není pro DMG specifická, jelikož byla popsána také u IDH-mutovaných gliomů, především oligodendrogliomu s kanonickou mutací IDH1 R132H a nesčetně i u IDH-wildtype gliomů [33,34], což podmiňuje další specifikaci genetických alterací (tab. 6) pro diskriminaci DMG a GBM.

### Difuzní hemisferický gliom, H3 G34-mutovaný, WHO G4

Difuzní hemisferický gliom, H3 G34-mutovaný (G34-DHG), je vzácná high-grade difuzní gliální neoplazie vznikající v mozkových hemisférách. Jedná se o neoplazii definovanou na podkladě specifické genetické mutace G34R/V v genu *H3F3A*, která ji vyčleňuje ze skupiny morfologicky neodlišitelných IDH-wildtype difuzních gliomů (tab. 7) [35]. Tato specifická alterace predikuje agresivní biologické chování bez ohledu na histologickou morfologii [32]. Přestože se jedná o neoplazii vyskytující se u pediatrických pacientů či mladých dospělých s mediánem věku pacientů 15,8 roku [36], její výskyt u dospělých pacientů není vyloučený [37]. Prognóza pacientů diagnostikovaných s G34-DHG je v porovnání s GBM i DMG mírně lepší, přičemž medián přežití v recentní systematické přehledové práci dosahuje 17,3 měsíce. Zároveň prognóza dospělých pacientů s G34-DHG je obdobně jako u pacientů s DMG lepší v porovnání s pediatrickými pacienty [36]. Obdobně jako u pacientů s GBM a DMG i u části pacientů s G34-DHG dochází v průběhu progresu onemocnění k leptomeningeální diseminaci [36,38,39].

Morfologicky je G34-DHG velmi heterogenní. Na jedné straně spektra je morfologicky neodlišitelný od GBM, na druhé může imitovat i embryonální tumory/primitivní neuroektodermální tumory, přičemž morfologický vzhled nemá vliv na prognózu. Naopak charakteristický je imunofenotyp neoplazie s průkaznou ztrátou exprese ATRX asociovanou s mutací genu *ATRX*, nukleární

**Tab. 7. Diagnostická kritéria pro difuzní hemisferický gliom, H3 G34-mutovaný dle WHO 2021.**

Hlavní	difuzně rostoucí gliom
	lokalizace v mozkových hemisférách
	absence mutace v genech <i>IDH1/2</i>
	mutace G34R/V genu <i>H3-3A (H3F3A)</i> a/nebo metylační profil odpovídající difuznímu hemisferickému gliomu, H3 G34-mutovanému
Podpůrné	ztráta exprese ATRX, absence exprese OLIG2 a difuzní silná exprese p53

*ATRX* – alpha thalassemia/mental retardation syndrome X-linked; *H3F3A* – H3 histone, family 3A; *IDH1/2* – isocitratdehydrogenáza 1/2; OLIG2 – oligodendrocyte transcription factor 2

**Tab. 8. Diagnostická kritéria pro difuzní high-grade gliom dětského typu, H3-wildtype a IDH-wildtype dle WHO 2021.**

Hlavní	difuzně rostoucí gliom
	absence mutace v genech <i>IDH1/2</i>
	absence mutace v genech pro histon H3
	metylační profil odpovídající pHGG RTK1/RTK2/MYCIN a/nebo charakteristická molekulární alterace
	<ul style="list-style-type: none"> <li>• amplifikace <i>PDGFRA</i></li> <li>• amplifikace <i>EGFR</i></li> <li>• amplifikace <i>MYCN</i></li> </ul>
Podpůrné	přítomnost vaskulárních proliferátů a nekrotizace, typicky palisádových
	zachovaná nukleární exprese H3 K27me3

*EGFR* – epidermal growth factor receptor; *IDH1/2* – isocitratdehydrogenáza 1/2; *MYCN* – neuroblastoma MYC oncogene; *PDGFRA* – platelet-derived growth factor receptor alpha; pHGG – difuzní high-grade gliom dětského typu, H3-wildtype a IDH-wildtype; RTK – receptor tyrosine kinase

hyperakumulací p53 asociovanou s mutací genu *TP53* a absencí nukleární exprese OLIG2. V současné době nejsou jednoznačně ustanovena indikační kritéria pro racionální vyšetření mutace G34R/V genu *H3F3A* [32], nicméně první práce navrhuje vyšetření provádět u pacientů mladších 50 let, především u tumorů s PNET-like komponentou a abnormální expresí ATRX, p53 a OLIG2 [40].

### Difuzní high-grade gliom dětského typu, H3-wildtype a IDH-wildtype

Difuzní high-grade gliom dětského typu, H3-wildtype a IDH-wildtype (pHGG) je difuzní gliální neoplazie vyskytující se typicky u dětí i adolescentů a je geneticky definována absencí mutace v genech *IDH1/2* a současně i v genech pro histon H3 (tab. 8). pHGG byl dříve nazývaný pediatrický glioblastom, nově však je od používání termínu glioblastom v pediatrické populaci opuštěno pro odlišení rozdílné biologické povahy pedi-

rických a adultních gliomů [1,2]. pHGG se vyskytují nejčastěji supratentoriálně, méně častě i v oblasti mozkového kmene či mozečku. Histologický obraz osciluje od morfologie charakteristické pro GBM po primitivní neuroektodermální diferenciaci, přičemž oba morfologické extrémy se mohou vzájemně prolínat [41,42]. pHGG jsou agresivní neoplazie se špatnou prognózou lišící se v rámci molekulárních podskupin. Nejhorší prognóza je u pHGG MYCN s mediánem přežití 14 měsíců, mírně příznivější u RTK1 s mediánem přežití 21 měsíců a nejpříznivější u RTK2 s mediánem přežití 44 měsíců [41].

pHGG zahrnuje tři distinktní molekulární podskupiny lišící se molekulárními alteracemi, rozdílným metylačním profilem i prognózou – pHGG RTK1, RTK2 a MYCN [41]. Pro pHGG RTK1 je charakteristická amplifikace *PDGFRA* (průkazná u cca 33 % případů), pro pHGG RTK 2 amplifikace *EGFR* (cca 50 % případů) a mutace promotoru

**Tab. 9. Diagnostická kritéria pro hemisférický gliom infantilního typu dle WHO 2021.**

difuzně rostoucí gliom

lokalizace v mozkových hemisférách

výskyt v časném dětském věku

metylační profil odpovídající hemisférickému gliomu infantilního typu a/nebo charakteristické fúze genů pro receptor tyrosin kinázy – *NTRK*, *ROS1*, *ALK* a *MET1**ALK* – anaplastic lymphoma kinase; *MET1* – methyltransferase 1; *NTRK* – neurotrophic tropomyosin kinase receptors, *ROS1* – C-ros oncogene 1

*TERT* (cca 64 % případů) a u pHGG *MYCN* je častá amplifikace *MYCN* (cca 50 % případů), přičemž tyto nejsou podskupinově specifické a v nízkém procentu se mohou vyskytovat i v jiné podskupině, než pro kterou jsou charakteristické [32,42].

### Hemisférický gliom infantilního typu

Hemisférický gliom infantilního typu (iHG) je nová jednotka supratentoriálních difuzních gliomů vyskytujících se v časném dětském věku, především do 1 roku, a obsahující charakteristické fúze v genech pro receptor tyrosin kinázy – *NTRK*, *ROS1*, *ALK* a *MET1* vedoucí k aberantní expresi kinázové domény řídící tumorogenezi (tab. 9) [43,44]. Pro senzitivitu k cílené terapii je doporučeno testování těchto charakteristických alterací diagnosticky provádět [32]. Vlastní neoplazie může infiltrovat přilehající leptomeningy i leptomeningeálně diseminovat [43,44]. Grading není u tohoto typu gliomu v současnosti aplikován (WHO).

Histologický obraz iHG je značně heterogenní, zahrnující morfologicky low-grade i high-grade neoplazie, především s astrocytární vřetenobuněčnou, méně často gemistocytární i ependymální diferenciací. Ojedinele je popisována gangliocytární komponenta či primitivní neuroektodermální diferenciace [2].

### Závěr

Difuzní gliomy pediatrického typu jsou skupina nádorů, jejichž klasifikace zaznamenala v poslední době revoluční progres. Jednak byla jednoznačně vyčleněna v podobě samostatné skupiny tumorů od morfologicky příbuzných tumorů dospělého věku. Zároveň byly definovány nové diagnostické jednotky na podkladě pochopení jejich gliomogeneze a průkazu charakteristických genetických alterací, které přinášejí terapeutický potenciál pro použití cílené terapie s možným pozitivním dopadem na prognózu.

### Grantová podpora

Tato práce byla podpořena Grantovou agenturou MU (MUNI/A/1379/2022) a Agenturou pro zdravotnický výzkum ministerstva zdravotnictví (NU23-03-00100).

### Prohlášení o konfliktu zájmů

Autoři deklarují, že v souvislosti s předmětem studie nemají žádný konflikt zájmů.

### Literatura

- Louis DN, Perry A, Wesseling P et al. The 2021 WHO classification of tumors of the central nervous system: a summary. *Neuro Oncol* 2021; 23(8): 1231–1251. doi: 10.1093/neuonc/noab106.
- WHO Classification of Tumours Editorial Board. World Health Organization Classification of Tumours of the Central Nervous System. Lyon: International Agency for Research on Cancer 2021.
- Toll SA, Tran HN, Cotter J et al. Sustained response of three pediatric BRAFV600E mutated high-grade gliomas to combined BRAF and MEK inhibitor therapy. *Oncotarget* 2019; 10(4): 551–557. doi: 10.18632/oncotarget.26560.
- Nicolaides T, Nazemi KJ, Crawford J et al. Phase I study of vemurafenib in children with recurrent or progressive BRAFV600E mutant brain tumors: Pacific Pediatric Neuro-Oncology Consortium study (PNO-002). *Oncotarget* 2020; 11(21): 1942–1952. doi: 10.18632/oncotarget.27600.
- Jackson ER, Persson ML, Fish CJ et al. A review of the anti-tumor potential of current therapeutics targeting the mitochondrial protease ClpP in H3K27-altered, diffuse midline glioma. *Neuro Oncol* 2023; noad144. doi: 10.1093/neuonc/noad144.
- Laetsch TW, DuBois SG, Mascarenhas L et al. Larotrectinib for paediatric solid tumours harbouring NTRK gene fusions: phase 1 results from a multicentre, open-label, phase 1/2 study. *Lancet Oncol* 2018; 19(5): 705–714. doi: 10.1016/S1470-2045(18)30119-0.
- Manoharan N, Liu KX, Mueller S et al. Pediatric low-grade glioma: targeted therapeutics and clinical trials in the molecular era. *Neoplasia* 2023; 36: 100857. doi: 10.1016/j.neo.2022.100857.
- Krueger DA, Care MM, Holland K et al. Everolimus for subependymal giant-cell astrocytomas in tuberous sclerosis. *N Engl J Med* 2010; 363(19): 1801–1811. doi: 10.1056/NEJMoa1001671.
- Bouffet E, Hansford JR, Garré ML et al. Dabrafenib plus trametinib in pediatric glioma with BRAF V600 mutations. *N Engl J Med* 2023; 389(12): 1108–1120. doi: 10.1056/NEJMoa2303815.
- Ellison DW, Hawkins C, Jones DTW et al. cIMPACT-NOW update 4: diffuse gliomas characterized by MYB, MYBL1, or FGFR1 alterations or BRAF V600E mutation. *Acta Neuropathol* 2019; 137(4): 683–687. doi: 10.1007/s00401-019-01987-0.

11. Ryall S, Zapotocky M, Fukuoka K et al. Integrated molecular and clinical analysis of 1,000 pediatric low-grade gliomas. *Cancer Cell* 2020; 37(4): 569–583.e5. doi: 10.1016/j.ccell.2020.03.011.

12. Wefers AK, Stichel D, Schrimpf D et al. Isomorphic diffuse glioma is a morphologically and molecularly distinct tumour entity with recurrent gene fusions of MYBL1 or MYB and a benign disease course. *Acta Neuropathol* 2020; 139(1): 193–209. doi: 10.1007/s00401-019-02078-w.

13. Blümcke I, Luyken C, Urbach H et al. An isomorphic subtype of long-term epilepsy-associated astrocytomas associated with benign prognosis. *Acta Neuropathol* 2004; 107(5): 381–388. doi: 10.1007/s00401-004-0833-3.

14. Chiang J, Harrelld JH, Tinkle CL et al. A single-center study of the clinicopathologic correlates of gliomas with a MYB or MYBL1 alteration. *Acta Neuropathol* 2019; 138(6): 1091–1092. doi: 10.1007/s00401-019-02081-1.

15. Ampie L, Choy W, Didomenico JD et al. Clinical attributes and surgical outcomes of angiocentric gliomas. *J Clin Neurosci* 2016; 28: 117–122. doi: 10.1016/j.jocn.2015.11.015.

16. Bandopadhyay P, Ramkissoon LA, Jain P et al. MYB-QKI rearrangements in angiocentric glioma drive tumorigenicity through a tripartite mechanism. *Nat Genet* 2016; 48(3): 273–282. doi: 10.1038/ng.3500.

17. Lellouch-Tubiana A, Boddaert N, Bourgeois M et al. Angiocentric neuroepithelial tumor (ANET): a new epilepsy-related clinicopathological entity with distinctive MRI. *Brain Pathology* 2005; 15(4): 281–286. doi: 10.1111/j.1750-3639.2005.tb00112.x.

18. Huse JT, Snuderl M, Jones DTW et al. Polymorphous low-grade neuroepithelial tumor of the young (PLNTY): an epileptogenic neoplasm with oligodendroglioma-like components, aberrant CD34 expression, and genetic alterations involving the MAP kinase pathway. *Acta Neuropathol* 2017; 133(3): 417–429. doi: 10.1007/s00401-016-1639-9.

19. Johnson DR, Giannini C, Jenkins RB et al. Plenty of calcification: imaging characterization of polymorphous low-grade neuroepithelial tumor of the young. *Neuroradiology* 2019; 61(11): 1327–1332. doi: 10.1007/s00234-019-02269-y.

20. Gupta VR, Giller C, Kolhe R et al. Polymorphous low-grade neuroepithelial tumor of the young: a case report with genomic findings. *World Neurosurg* 2019; 132: 347–355. doi: 10.1016/j.wneu.2019.08.221.

21. Blümcke I, Coras R, Busch RM et al. Toward a better definition of focal cortical dysplasia: an iterative histopathological and genetic agreement trial. *Epilepsia* 2021; 62(6): 1416–1428. doi: 10.1111/epi.16899.

22. Hendrych M, Hemza J, Kočvarová J et al. Polymorphous low-grade neuroepithelial tumor of the young. *Cesk Slov Neurol N* 2021; 84/117(3): 282–285. doi: 10.48095/ccsnn2021282.

23. Bale TA, Sait SF, Benhamida J et al. Malignant transformation of a polymorphous low grade neuroepithelial tumor of the young (PLNTY). *Acta Neuropathol* 2021; 141(1): 123–125. doi: 10.1007/s00401-020-02245-4.

24. Zhang J, Wu G, Miller CP et al. Whole-genome sequencing identifies genetic alterations in pediatric low-grade gliomas. *Nat Genet* 2013; 45(6): 602–612. doi: 10.1038/ng.2611.

25. Qaddoumi I, Orisme W, Wen J et al. Genetic alterations in uncommon low-grade neuroepithelial tumors: BRAF, FGFR1, and MYB mutations occur at high frequency and align with morphology. *Acta Neuropathol* 2016; 131(6): 833–845. doi: 10.1007/s00401-016-1539-z.

26. Louis DN, Giannini C, Capper D et al. cIMPACT-NOW update 2: diagnostic clarifications for diffuse midline glioma, H3 K27M-mutant and diffuse astrocytoma/anaplastic astrocytoma, IDH-mutant. *Acta Neuropathol* 2018; 135(4): 639–642. doi: 10.1007/s00401-018-1826-y.



27. Sievers P, Sill M, Schrimpf D et al. A subset of pediatric-type thalamic gliomas share a distinct DNA methylation profile, H3K27me3 loss and frequent alteration of EGFR. *Neuro Oncol* 2021; 23(1): 34–43. doi: 10.1093/neuroonc/noaa251.
28. Castel D, Kergrohen T, Tauziède-Espariat A et al. Histone H3 wild-type DIPG/DMG overexpressing EZHIP extend the spectrum diffuse midline gliomas with PRC2 inhibition beyond H3-K27M mutation. *Acta Neuropathol* 2020; 139(6): 1109–1113. doi: 10.1007/s00401-020-02142-w.
29. Buczkowicz P, Bartels U, Bouffet E et al. Histopathological spectrum of paediatric diffuse intrinsic pontine glioma: diagnostic and therapeutic implications. *Acta Neuropathol* 2014; 128(4): 573–581. doi: 10.1007/s00401-014-1319-6.
30. Solomon DA, Wood MD, Tihan T et al. Diffuse midline gliomas with histone H3-K27M mutation: a series of 47 cases assessing the spectrum of morphologic variation and associated genetic alterations. *Brain Pathology* 2016; 26(5): 569–580. doi: 10.1111/bpa.12336.
31. Hoffman LM, Van Zanten SEMV, Colditz N et al. Clinical, radiologic, pathologic, and molecular characteristics of long-term survivors of Diffuse Intrinsic Pontine Glioma (DIPG): a collaborative report from the International and European Society for Pediatric Oncology DIPG registries. *J Clin Oncol* 2018; 36(19): 1963–1972. doi: 10.1200/JCO.2017.75.9308.
32. Brat DJ, Aldape K, Bridge JA et al. Molecular biomarker testing for the diagnosis of diffuse gliomas. *Arch Pathol Lab Med* 2022; 146(5): 547–574. doi: 10.5858/arpa.2021-0295-CP.
33. Habiba U, Sugino H, Yordanova R et al. Loss of H3K27 trimethylation is frequent in IDH1-R132H but not in non-canonical IDH1/2 mutated and 1p/19q codeleted oligodendroglioma: a Japanese cohort study. *Acta Neuropathol Commun* 2021; 9(1): 95. doi: 10.1186/s40478-021-01194-7.
34. Filipiński K, Braun Y, Zinke J et al. Lack of H3K27 trimethylation is associated with 1p/19q codeletion in diffuse gliomas. *Acta Neuropathol* 2019; 138(2): 331–334. doi: 10.1007/s00401-019-02025-9.
35. Louis DN, Wesseling P, Aldape K et al. cIMPACT-NOW update 6: new entity and diagnostic principle recommendations of the cIMPACT-Utrecht meeting on future CNS tumor classification and grading. *Brain Pathol* 2020; 30(4): 844–856. doi: 10.1111/bpa.12832.
36. Crowell C, Mata-Mbemba D, Bennett J et al. Systematic review of diffuse hemispheric glioma, H3 G34-mutant: outcomes and associated clinical factors. *Neurooncol Adv* 2022; 4(1): vdac133. doi: 10.1093/oaajnl/vdac133.
37. Lim KY, Won JK, Park CK et al. H3 G34-mutant high-grade glioma. *Brain Tumor Pathol* 2021; 38(1): 4–13. doi: 10.1007/s10014-020-00378-8.
38. Korshunov A, Capper D, Reuss D et al. Histologically distinct neuroepithelial tumors with histone 3 G34 mutation are molecularly similar and comprise a single nosologic entity. *Acta Neuropathol* 2016; 131(1): 137–146. doi: 10.1007/s00401-015-1493-1.
39. Gessi M, Gielen GH, Hammes J et al. H3.3 G34R mutations in pediatric primitive neuroectodermal tumors of central nervous system (CNS-PNET) and pediatric glioblastomas: possible diagnostic and therapeutic implications? *J Neurooncol* 2013; 112(1): 67–72. doi: 10.1007/s11060-012-1040-z.
40. Trejo-Lopez JA, Praska CE, Zepeda Mendoza C et al. H3 G34 mutation assessment for diffuse gliomas in adults: when would testing be most diagnostically useful? *J Neuropathol Exp Neurol* 2022; 82(1): 93–95. doi: 10.1093/jnen/nlac102.
41. Korshunov A, Schrimpf D, Ryzhova M et al. H3-/IDH-wild type pediatric glioblastoma is comprised of molecularly and prognostically distinct subtypes with associated oncogenic drivers. *Acta Neuropathol* 2017; 134(3): 507–516. doi: 10.1007/s00401-017-1710-1.
42. Tauziède-Espariat A, Debily MA, Castel D et al. An integrative radiological, histopathological and molecular analysis of pediatric pontine histone-wildtype glioma with MYCN amplification (HGG-MYCN). *Acta Neuropathol Commun* 2019; 7(1): 87. doi: 10.1186/s40478-019-0738-y.
43. Clarke M, Mackay A, Ismer B et al. Infant high-grade gliomas comprise multiple subgroups characterized by novel targetable gene fusions and favorable outcomes. *Cancer Discov* 2020; 10(7): 942–963. doi: 10.1158/2159-8290.CD-19-1030.
44. Guerreiro Stucklin AS, Ryall S, Fukuoka K et al. Alterations in ALK/ROS1/NTRK/MET drive a group of infantile hemispheric gliomas. *Nat Commun* 2019; 10(1): 4343. doi: 10.1038/s41467-019-12187-5.