

# Přehled difuzních gliomů dle WHO klasifikace 2021 1. část – difuzní gliomy dospělého typu

## Diffuse glioma overview based on the 2021 WHO classification part 1 – adult type

### Souhrn

Recentní poznatky na poli molekulárně genetických změn difuzních gliomů u dospělých a dětských pacientů iniciovaly významné změny v jejich klasifikaci a diagnostice. Tyto změny předkládá 5. edice klasifikace WHO nádorů centrálního nervového systému zdůrazňující odsun od tradiční kategorizace tumorů na podkladu morfologie k integrované diagnostice inkorporující charakteristické molekulárně-genetické a epigenetické změny s tradičními morfologickými znaky. Tato první část přehledové práce předkládá souhrn jednotek, které jsou zařazeny do skupiny difuzních gliomů dospělého typu, s důrazem na diagnostická kritéria a grading dle 5. edice klasifikace WHO nádorů centrálního nervového systému z roku 2021.

### Abstract

Recent findings in the field of molecular-genetic alterations in diffuse gliomas, encompassing both adult and pediatric types, have initiated significant changes in their classification and diagnostics. These changes are presented in the fifth edition of the WHO Classification of Tumors of the Central Nervous System emphasizing a pivotal shift from the conventional categorization of tumors based on morphology to an integrated diagnostic approach, which incorporates characteristic molecular-genetic and epigenetic alterations alongside traditional morphological features. This review presents a summary of the units that are included in the group of diffuse gliomas of the adult type, with an emphasis on diagnostic criteria and grading according to the fifth edition of the WHO Classification of Tumors of the Central Nervous System, published in 2021.

Redakční rada potvrzuje, že rukopis práce splnil ICMJE kritéria pro publikace zasílané do biomedicínských časopisů.

The Editorial Board declares that the manuscript met the ICMJE "uniform requirements" for biomedical papers.

**M. Hendrych<sup>1</sup>, M. Barák<sup>2</sup>,  
H. Valeková<sup>2</sup>, T. Kazda<sup>3</sup>, P. Pospíšil<sup>3</sup>,  
R. Lakomý<sup>4</sup>, J. Šána<sup>4,5</sup>, R. Jančálek<sup>2</sup>,  
M. Hermanová<sup>1</sup>**

<sup>1</sup> I. ústav patologie,

LF MU a FN u sv. Anny v Brně

<sup>2</sup> Neurochirurgická klinika LF MU

a FN u sv. Anny v Brně

<sup>3</sup> Klinika radiační onkologie LF MU

a Masarykův onkologický ústav, Brno

<sup>4</sup> Klinika komplexní onkologické péče

LF MU a Masarykův onkologický

ústav, Brno

<sup>5</sup> CEITECH – Středoevropský technologický institut, MU, Brno



**MUDr. Michal Hendrych**

I. ústav patologie,

LF MU a FN u sv. Anny v Brně

Pekařská 53

656 91 Brno

e-mail: [michal.hendrych@fnusa.cz](mailto:michal.hendrych@fnusa.cz)

Přijato k recenzi: 15. 8. 2023

Přijato do tisku: 15. 11. 2023

### Klíčová slova

difuzní gliom – WHO CNS 2021 – integrovaná diagnostika – glioblastom – astrocytom – oligodendrogliom

### Key words

diffuse glioma – WHO CNS 2021 – integrated diagnostics – glioblastoma – astrocytoma – oligodendroglioma

### Úvod

Gliomy představují vysoce heterogenní skupinu nejčastěji se vyskytujících primárních nádorů mozku dospělých i dětí [1]. Jejich aktuální klasifikace dle 5. edice klasifikace WHO

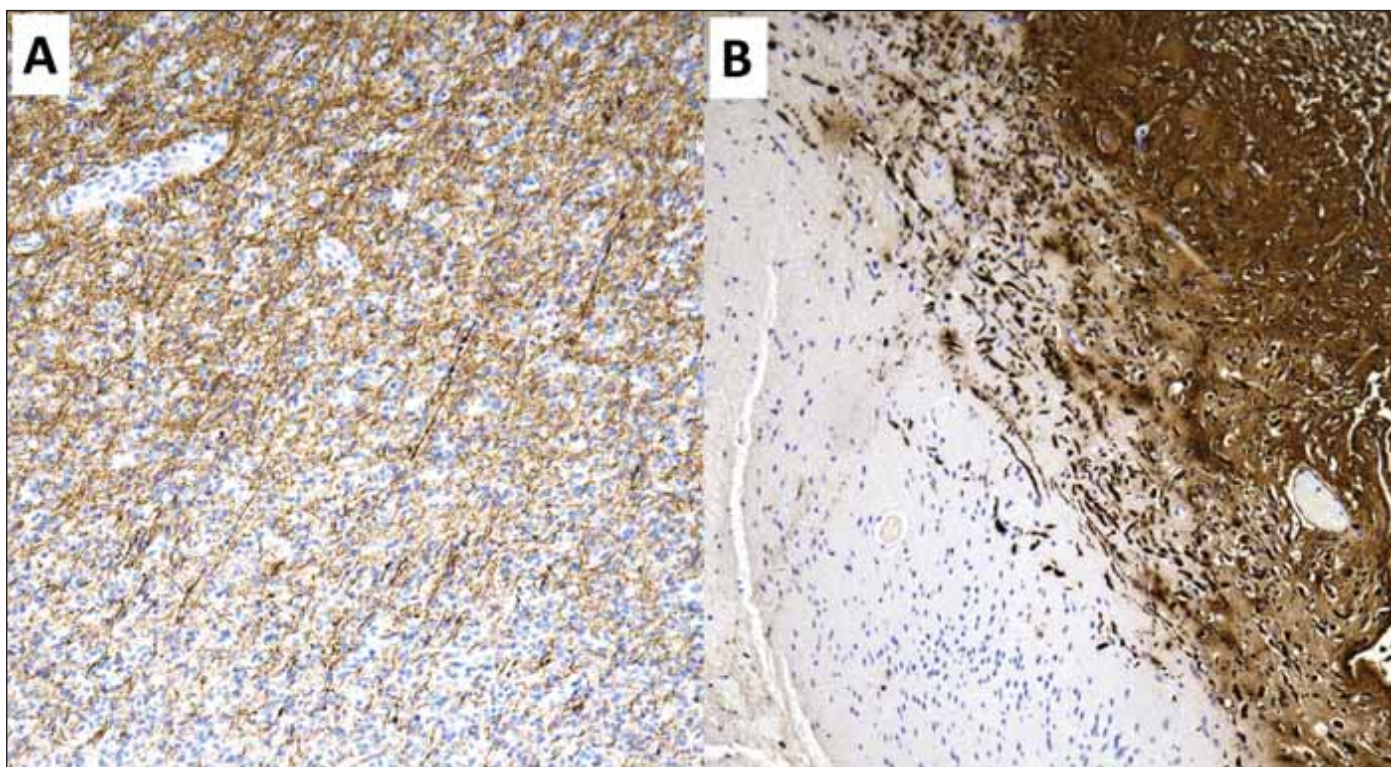
nádorů centrálního nervového systému z roku 2021 [2,3] inkorporuje pravidla integrované diagnostiky zavedené již v předchozí přepracované 4. edici klasifikace WHO nádorů centrálního nervového systému

z roku 2016 (shrnuje v přehledové práci [4]) a doplněné o nejnovější poznatky vydávané formou doporučení Consortium to Inform Molecular and Practical Approaches to CNS Tumor Taxonomy (cIMPACT-NOW) [5–10].

Tab. 1. Přehled difuzních gliomů dle WHO 2021 vč. WHO CNS gradu přiřazeného k jednotlivým diagnostickým jednotkám a diagnostických genetických alterací.

Přehled difuzních gliomů dle WHO 2021	Grade	Molekulárně-genetické diagnostické znaky
Dospělý typ difuzních gliomů		
astrocytom, IDH-mutovaný	2–4	mutace <i>IDH1/2</i> , alterace <i>ATRX</i> , alterace <i>TP53</i> , homozygotní delece <i>CDKN2A/B</i>
oligodendrogliom, IDH-mutovaný s kodelečí 1p/19q	2–3	mutace <i>IDH1/2</i> , kodelece 1p/19q, homozygotní delece <i>CDKN2A/B</i> , mutace promotoru <i>TERT</i>
glioblastom, IDH-wildtype	4	amplifikace <i>EGFR</i> , mutace promotoru <i>TERT</i> , CNA +7/-10

1p/19q – kombinovaná ztráta krátkého raménka chromozomu 1 a ztráta dlouhého raménka chromozomu 19; *ATRX* – alpha thalassemia/mental retardation syndrome X-linked; *CDKN2A/B* – cyclin-dependent kinase inhibitor 2A a 2B; CNA +7/-10 – copy number alteration – kombinovaný zisk chromozomu 7 a ztráta chromozomu 10; *EGFR* – epidermal growth factor receptor; *IDH* – isocitrate dehydrogenase; *TERT* – telomerase reverse transcriptase



Obr. 1. Imunohistochemické vyšetření neurofilament využité pro diskriminaci difuzního a ohraničeného gliomu. (A) Glioblastom IDH-wildtype tvořený difuzně infiltrujícími nádorovými buňkami (modrá jádra) disekující mezi axony infiltrované mozkové tkáně (hnědě). (B) Pilocytární astrocytom (modrá jádra) odtlačující okolní nenádorovou mozkovou tkáň (hnědě). Originální zvětšení 100 $\times$ .

*IDH* – isocitrate dehydrogenase

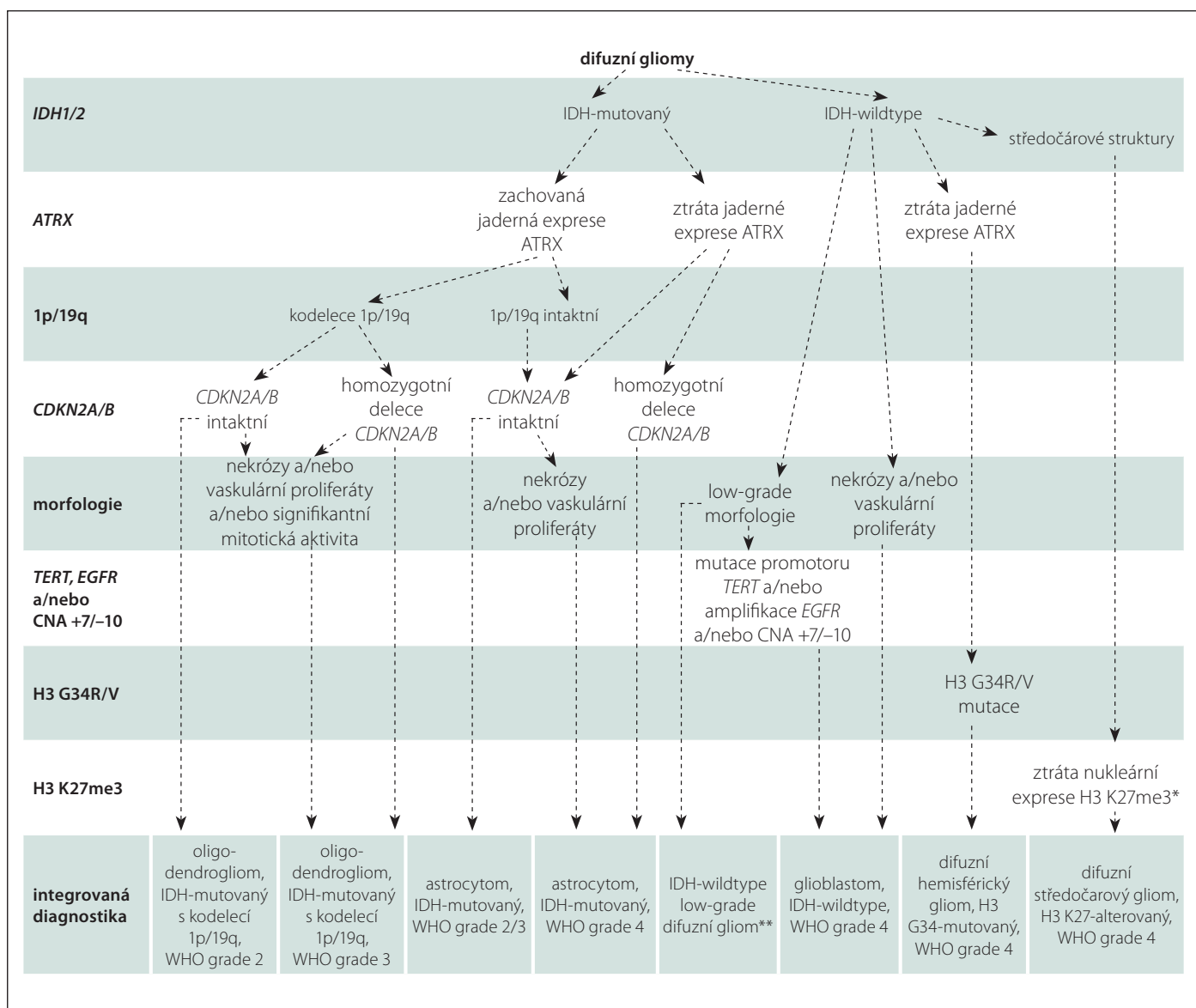
Fig. 1. Immunohistochemical examination of neurofilaments used for the discrimination of diffuse and circumscribed glioma. (A) Glioblastoma IDH-wildtype formed by diffusely infiltrating tumor cells (blue nuclei) dissecting between axons of infiltrated brain tissue (brown). (B) Pilocytic astrocytoma (blue nuclei) crowding out the surrounding non-neoplastic brain tissue (brown). Original magnification 100 $\times$ .

*IDH* – isocitrate dehydrogenase

Tradiční dělení gliomů na difuzní a ohraničené je nově rozšířeno o rozdělení difuzních gliomů do dvou skupin – na gliomy dětského a dospělého typu. Dětský typ difuzních gliomů je dále rozdělen na nádory nízkého stupně (low-grade) a vysokého stupně malignity (high-grade) (tab. 1). Toto nové roz-

dělení difuzních gliomů na dospělý a dětský typ je podmíněno jejich výrazně odlišným biologickým chováním i molekulárně genetickými alteracemi, přestože morfologicky jsou mnohdy prakticky nerozlišitelné. Současné rozdělení na dospělý a dětský typ difuzních gliomů odpovídá dominantnímu vý-

skytu nádorových jednotek, nevylučuje však výskyt dětského typu difuzního gliomu u dospělých pacientů, nebo naopak vzácné zachycení dospělého typu difuzního gliomu u dětských pacientů [2]. První část této přehledové práce bude věnována difuzním gliomům dospělého typu, zatímco druhá část se



Obr. 2. Zjednodušený diagnostický algoritmus upravený dle doporučení EANO 2021 [14].

\*U všech středočárových gliomů s průkaznou ztrátou nukleární exprese H3 K27me3 je nutné došetřit genetickou alteraci, která ztrátu exprese způsobuje a je geneticky definující pro difuzní středočárový gliom H3 K27-alterovaný – mutace H3 K27, alterace EGFR, nebo overexprese EZHIP.

\*\*IDH-wildtype low-grade difuzní gliomy zahrnují heterogenní skupinu tumorů, do které patří jednotky skupiny low-grade difuzních gliomů dětského typu s charakteristickými molekulárně-genetickými změnami a také tumory, které nelze zařadit do žádné z definovaných jednotek dle klasifikace WHO označované popisně morfolologicky s přívlástkem NEC (not elsewhere classified).

1p/19q – kombinovaná ztráta krátkého raménka chromozomu 1 a ztráta dlouhého raménka chromozomu 19; ATRX – alpha thalassemia/mental retardation syndrome X-linked; CDKN2A/B – cyclin-dependent kinase inhibitor 2A a 2B; CNA +7/-10 – copy number alteration – kombinovaný zisk chromozomu 7 a ztráta chromozomu 10; EANO – European Association of Neuro-Oncology; EGFR – epidermal growth factor receptor; IDH – isocitrate dehydrogenase; TERT – telomerase reverse transcriptase

Fig. 2. Simplified diagnostic algorithm adapted based on the EANO guidelines 2021 [14].

\*In every single case of midline glioma with a loss of nuclear expression of H3 K27me3, it is necessary to assess the genetic alterations which are genetically defining for the diffuse midline glioma, H3 K27-altered and cause the loss of nuclear expression of H3 K27me3 – mutation of H3 K27, EGFR alteration, or EZHIP overexpression.

\*\*IDH-wildtype low-grade diffuse gliomas include a heterogeneous tumor group, which includes tumor types of the low-grade pediatric-type diffuse gliomas with characteristic molecular-genetic alterations, as well as tumors that cannot be classified into any of the defined tumor type according to the WHO classification, denoted descriptively morphologically with the attribute NEC (not elsewhere classified).

1p/19q – combined loss of the short arm of chromosome 1 and loss of the long arm of chromosome 19; ATRX – alpha thalassemia/mental retardation syndrome X-linked; CDKN2A/B – cyclin-dependent kinase inhibitor 2A a 2B; CNA +7/-10 – copy number alteration – combined gain of chromosome 7 and loss of chromosome 10; EANO – European Association of Neuro-Oncology; EGFR – epidermal growth factor receptor; IDH – isocitrate dehydrogenase; TERT – telomerase reverse transcriptase



**Tab. 2. Diagnostická kritéria pro astrocytom IDH-mutovaný dle WHO.**

	difúzně rostoucí gliom
Hlavní	mutace genů <i>IDH1/2</i>
	mutace genu <i>ARTX</i> / ztráta exprese <i>ARTX</i> a/nebo absence kodelece 1p/19q
	mutace genu <i>TP53</i> / silná nukleární exprese p53 u >10 % nádorových buněk
Podpůrné	metylační profil odpovídající astrocytomu IDH-mutovanému
	morfologicky astrocytární diferenciaci

1p/19q – kombinovaná ztráta krátkého raménka chromozomu 1 a ztráta dlouhého raménka chromozomu 19; *ARTX* – alpha thalassemia/mental retardation syndrome X-linked; *IDH1/2* – isocitrate dehydrogenase 1/2; *TP53* – tumor protein p53

bude zabývat high-grade a low-grade difuzními gliomy dětského typu.

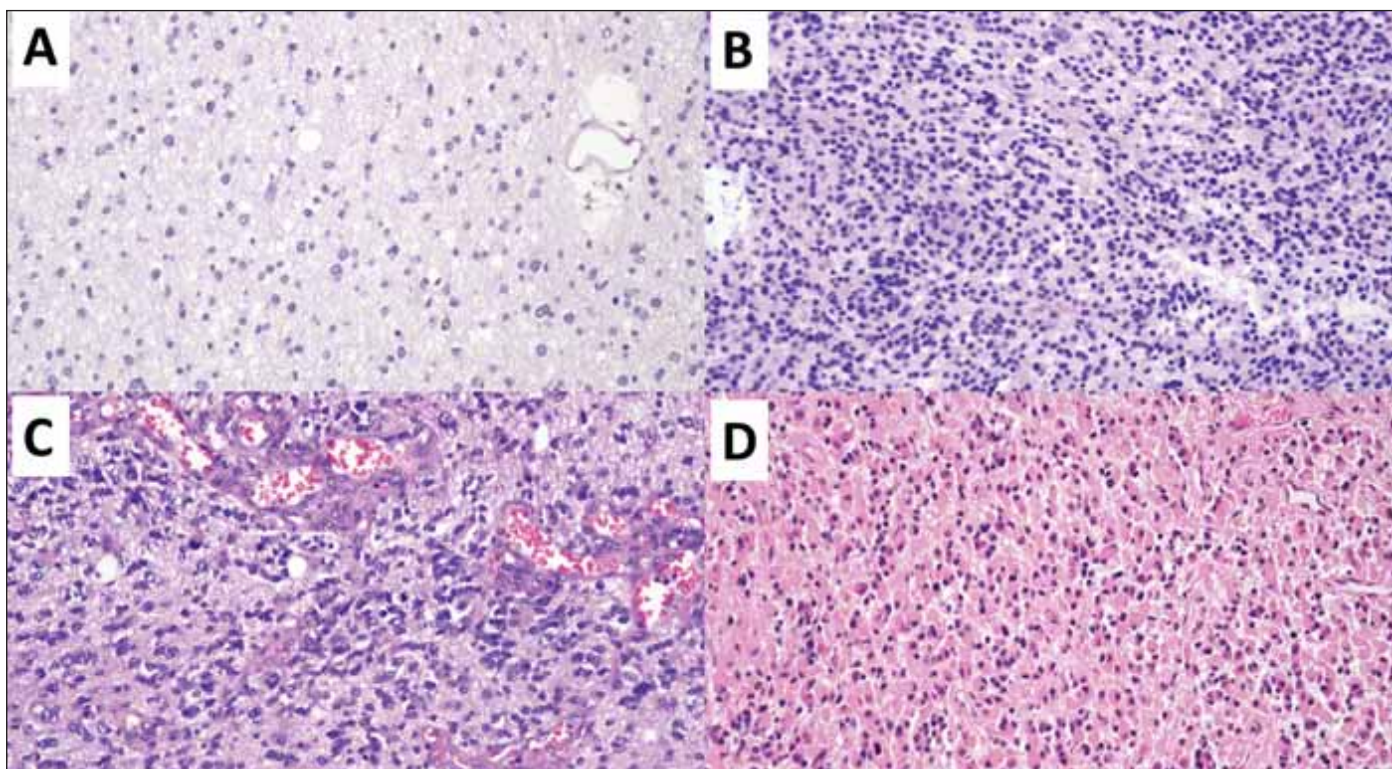
Nutno konstatovat, že diagnostika a klasifikace gliomů v současnosti dalece předbíhá terapeutické možnosti. Aktualizace léčebných doporučení se dlouho týkaly spíše pouze různých

modifikací známé pooperační radioterapie a chemoterapie [11] (především alkylačním cytostatikem temozolomidem). Teprve v poslední době se objevují studie poukazující na možný efekt dalších léčebných postupů, jako je terapie pomocí tumor treating fields u gliomů

blastomů [12] nebo pomocí vorasidenibu u IDH-mutovaných low-grade gliomů [13].

### Typy růstu gliomu

Odlišení typu růstu gliálně diferencované neoplazie je iniciálním a zároveň esenciálním krokem diagnostiky. Pro difúzně rostoucí gliomy je charakteristický neohraničený infiltrativní růst tkání CNS predominantně preformovanými prostory okolo cév, pod pia mater či okolo/podél axonů bílých mozkových drah. Charakteristickými morfologickými známkami difuzního růstu je postupný pokles denzity nádorových buněk od centra do periferie tumoru, kde jsou patrné tzv. sekundární znaky difuzně rostoucího gliomu – perineuronální satelitóza a perivaskulární či subpiální šíření. Imunohistochemicky (IHC) lze difuzní růst vizualizovat vyšetřením neurofilament zobrazujících fragmentované reziduální axony perzistující



**Obr. 3. Astrocytom IDH-mutovaný. Hematoxylin-eozin, původní zvětšení 200x.**

(A) Astrocytom grade 2 tvořený středně celulární proliferací atypických fibrilárních astrocytů.

(B) Astrocytom grade 3 tvořený hypercelulární proliferací astrocytárně diferencovaných buněk se signifikantní mitotickou aktivitou.

(C) Astrocytom grade 4 s četnými vaskulárními proliferáty tvořenými patologicky formovanými cévami s mnohovrstevným endotelem.

(D) Astrocytom grade 3 gemistocytární varianta tvořená buňkami s abundantní eozinofilní cytoplazmou.

*IDH* – isocitrate dehydrogenase

**Fig. 3. Astrocytoma IDH-mutant. Hematoxylin-eosin, original magnification 200x.**

(A) Grade 2 astrocytoma formed by medium cellular proliferation of atypical fibrillar astrocytes.

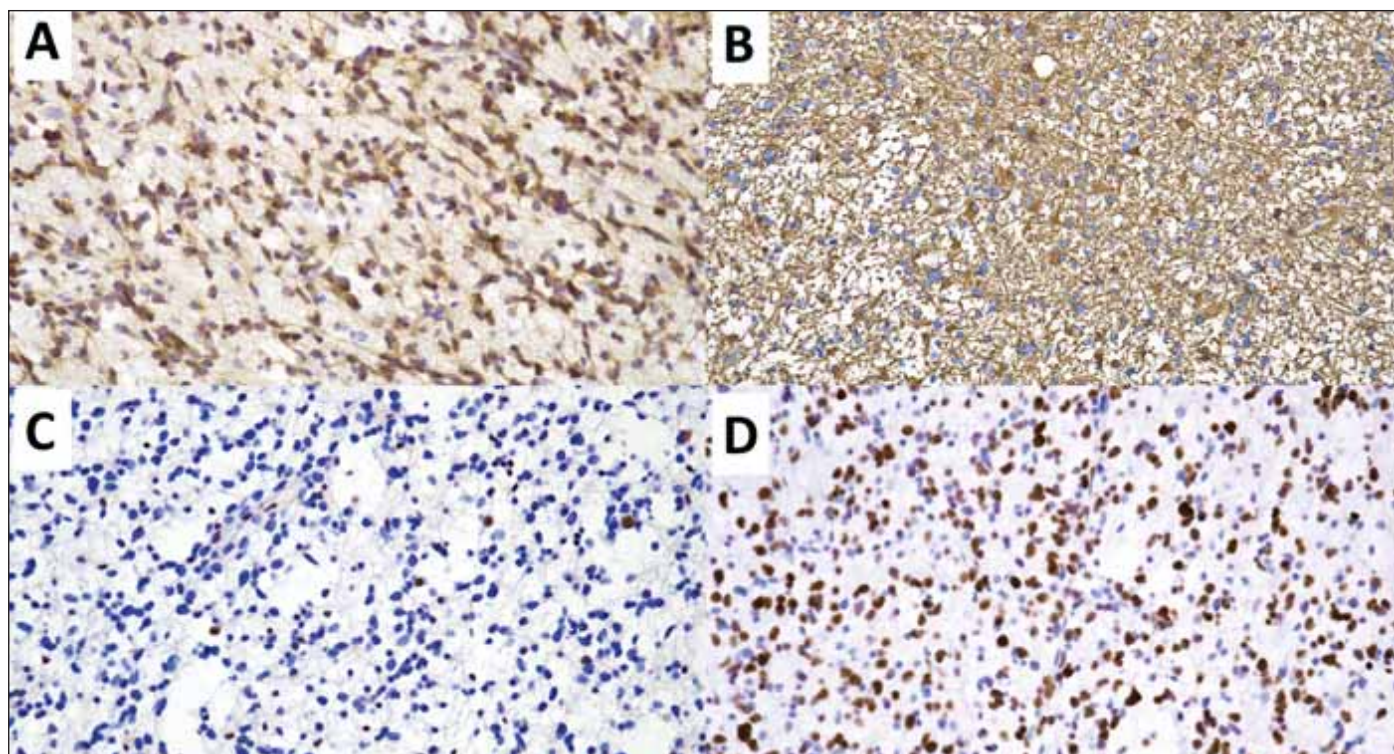
(B) Grade 3 astrocytoma formed by hypercellular proliferation of astrocytic differentiated cells with significant mitotic activity.

(C) Grade 4 astrocytoma with numerous vascular proliferates formed by pathologically formed vessels with a multilayered endothelium.

(D) Astrocytoma grade 3 gemistocytic variant consisting of cells with abundant eosinophilic cytoplasm.

*IDH* – isocitrate dehydrogenase





Obr. 4. Astrocytom IDH-mutovaný grade 3. Původní zvětšení 200×.

(A) Imunohistochemické vyšetření *IDH1* mutačně specifickou protilátkou IDH1 R132H s pozitivní reakcí verifikující mutaci R132H genu *IDH1*.

U *IDH1* R132H negativních tumorů je nutné doplnění mutační analýzy genů *IDH1/2* k identifikaci vzácnějších mutací genů *IDH* v kodonu 132 genu *IDH1* a kodonu 172 genu *IDH2*.

(B) Imunohistochemické vyšetření kyselého gliálního fibrilárního proteinu (GFAP).

(C) Imunohistochemickým vyšetřením *ATRX* byla v nádorových buňkách prokázána ztráta nukleární exprese *ATRX* asociovaná z alterací genu *ATRX*.

(D) Imunohistochemickým vyšetřením *p53* byla v významném množství nádorových buněk prokázána silná nukleární exprese proteinu *p53* asociovaná s tzv. missense mutací genu *TP53*.

*ATRX* – alpha thalassemia/mental retardation syndrome X-linked; *IDH* – isocitrate dehydrogenase

Fig. 4. Astrocytoma IDH-mutant grade 3. Original magnification 200×.

(A) Immunohistochemical examination of *IDH1* with the *IDH1* R132H mutation-specific antibody with a positive reaction verifying the R132H mutation of the *IDH1* gene. In *IDH1* R132H negative tumors, mutation analysis of the *IDH1/2* genes is required to identify rarer *IDH* gene mutations in codon 132 in the *IDH1* gene and codon 172 in the *IDH2* gene.

(B) Immunohistochemical examination of glial fibrillary acidic protein (GFAP).

(C) Immunohistochemical examination of *ATRX* showed a loss of nuclear expression of *ATRX* associated with *ATRX* gene alterations in tumor cells.

(D) Immunohistochemical examination of *p53* demonstrated a strong nuclear expression of the *p53* protein associated with so-called missense mutations of the *TP53* gene in a significant number of tumor cells.

*ATRX* – alpha thalassemia/mental retardation syndrome X-linked; *IDH* – isocitrate dehydrogenase

v difuzně rostoucí nádorové mase gliomu (obr. 1A). Ohraničené gliomy naopak rostou expanzivně a okolní tkáň CNS spíše odtlačují, což lze verifikovat IHC vyšetřením neurofilament (obr. 1B) [4]. Následný diagnostický proces zahrnuje sekvenci molekulárně genetických vyšetření, která jsou spolu s morfologií nutná pro správnou klasifikaci tumoru dle integrované diagnostiky. Diagnostický postup je zjednodušeně shrnut v obr. 2.

### Dospělý typ difuzních gliomů Astrocytom IDH-mutovaný (WHO G2–4)

Astrocytomy jsou difuzně rostoucí gliomy geneticky definované mutací v genu *IDH1/2*

současnou IHC průkaznou ztrátou exprese *ATRX* a/nebo mutací genu *TP53* při absenci kodelece 1p/19q (tab. 2). Astrocytomy mohou být lokalizované v rozsahu celé kraniospinální osy, typicky se ale vyskytují supratentoriálně, především v oblasti frontálních a temporálních laloků. Nejvyšší incidence astrocytomy je mezi 30.–34. rokem věku [14].

Morfologicky jsou astrocytomy typicky tvořené difuzně rostoucími atypickými fibrilárními astrocyty či méně četně gemistocytárními elementy (obr. 3). Geneticky definovaný astrocytom nicméně zahrnuje i nádory s oligoastrocytární či čistě oligodendroglíální diferenciací [3,4]. Pouze vzácně byly popsány

případy kompozitních IDH-mutovaných difuzních gliomů s duálním oligoastrocytárním genotypem – ztrátou exprese *ATRX*, mutací *TP53*, bez kodelece 1p/19q v astrocytární komponentě a kodelecí 1p/19q bez alterací v genech *ATRX* i *TP53* v oligodendroglíální komponentě [15]. Status *ATRX* a *TP53* musí být vyšetřen, pokud nebylo provedeno vyšetření kodelece 1p/19q (obr. 4). Inaktivní mutaci *ATRX* má však pouze 70–80 % astrocytomů, tedy absence ztráty exprese *ATRX* při IHC vyšetření tuto diagnózu nevyklučuje. Ztráta *ATRX* však není pro astrocytom specifická a vyskytuje se také u všech difuzních hemisferických gliomů, H3 G34-mutovaných, části difuzních středočarových

**Tab. 3. Kritéria gradingu pro astrocytom IDH-mutovaný.**

Grade 2	nenaplnění diagnostických kritérií pro vyšší grade
Grade 3	signifikantní mitotická aktivita definovaná jako 1 a více mitotických figur ve stereotaktické biopsii 2 a více mitóz/10 HPF (2,4 mm <sup>2</sup> ) v resekátu
Grade 4	nekróza a/nebo vaskulární proliferát a/nebo homozygotní delece <i>CDKN2A/B</i>

*CDKN2A/B* – cyclin-dependent kinase inhibitor 2A a 2B; HPF – zorné pole velkého zvětšení

**Tab. 4. Diagnostická kritéria pro oligodendrogliom IDH-mutovaný s kodelecí 1p/19q dle WHO.**

Hlavní	difuzně rostoucí gliom mutace v genech <i>IDH1/2</i> kodelece 1p/19q
Podpůrné	metylační profil odpovídající oligodendrogliomu IDH-mutovanému s kodelecí 1p/19q absence mutace genu <i>ARTX</i> / zachovaná exprese <i>ARTX</i> mutace promotoru <i>TERT</i>

1p/19q – kombinovaná ztráta krátkého raménka chromozomu 1 a ztráta dlouhého raménka chromozomu 19; *ARTX* – alpha thalassemia/mental retardation syndrome X-linked; *IDH1/2* – isocitrate dehydrogenase 1/2; *TERT* – telomerase reverse transcriptase

gliomů, H3 K27-alterovaných a je neščetněkrát popsána i u glioblastomu IDH-wildtype (GBM) [16].

Astrocytom může být klasifikován jako grade 2, 3 nebo 4 dle diagnostických kritérií shrnutých v tab. 3 [7]. Prognostický význam stratifikace grade 2 a 3 astrocytomů dle mitotické aktivity je některými pracemi negován [3,7,17], nicméně jeho význam byl u IDH-mutovaných astrocytomů bez homozygotní kodelece *CDKN2A/B*, mimo jiné, podpořen v recentní studii Kros et al. [18]. V této studii byl mitotický index (s hranicí dvě mitózy na 10 zorných polí velkého zvětšení) u astrocytomů bez homozygotní kodelece *CDKN2A/B* identifikován jako nezávislý prognostický faktor pro přežití bez progresu onemocnění a je relevantní pro odlišení grade 2 (s méně než dvěma mitózami) a grade 3 astrocytomů (s dvěma a více mitózami) [18]. Nově je v rámci gradingu implementováno i vyšetření homozygotní delece genů *CDKN2A/B*, které představují nezávislý prediktor špatné prognózy [19,20], a dle recentních doporučení by mělo být jejich vyšetření rutinně provedeno u IDH-mutovaných astrocytomů [16]. Homozygotní delece *CDKN2A/B* se u primárních, terapeuticky neovlivněných IDH-mu-

tovaných gliomů vyskytuje relativně vzácně. Dostupná literární data uvádějí u primárních IDH-mutovaných astrocytomů četnost homozygotní delece pro morfologicky definovaný grade 2 u 1,8–3,5 %, grade 3 u 3,2–6,7 % a grade 4 u 18,8–27 % [19,21]. Daleko častěji je zjištěna v recidivujících tumorech po předchozí radioterapii, což vysvětluje nutnost opakovaného testování homozygotní delece *CDKN2A/B* i v recidivujících IDH-mutovaných gliomech, kde je k dispozici materiál po eventuální reoperaci [19,22]. Po ozáření získaná homozygotní delece *CDKN2A/B* zároveň představuje potenciální biomarker predikující rezistenci k radioterapii u recidivujících IDH-mutovaných gliomů [22]. Naopak u IDH-wildtype gliomů se delece *CDKN2A/B* vyskytuje často i u nově diagnostikovaných, terapeuticky dosud neovlivněných tumorů [22]. Recentně byl však také popsán případ astrocytomu a oligodendrogliomu s delecí *CDKN2A/B*, u kterých již delece *CDKN2A/B* nebyla v recidivě tumoru prokázána [23].

#### Oligodendrogliom IDH-mutovaný s kodelecí 1p/19q (WHO G2–3)

Oligodendrogliomy jsou geneticky definovány mutací v genu *IDH1/2* a součas-

nou kompletní kodecí 1p/19q (tab. 4). Charakteristická je supratentoriální lokalizace, přičemž až polovina případů postihuje frontální laloky. Pouze vzácně se oligodendrogliom vyskytuje infratentoriálně. Obdobně jako všechny difuzní gliomy dospělého typu i oligodendrogliom může infiltrovat více mozkových laloků, a to i oboustranně (dříve označováno jako gliomatosis cerebri), či se leptomeningeálně šířit [3,14]. V porovnání s astrocytomy se oligodendrogliomy spíše vyskytují u starších pacientů, přičemž nejvyšší incidence je u pacientů ve věku mezi 40.–44. rokem [14]. Geneticky se od astrocytomů také odlišují přítomností mutace promotoru *TERT*, která se vyskytuje u většiny oligodendrogliomů a její testování lze využít pro podpoření diagnózy oligodendrogliomu [16].

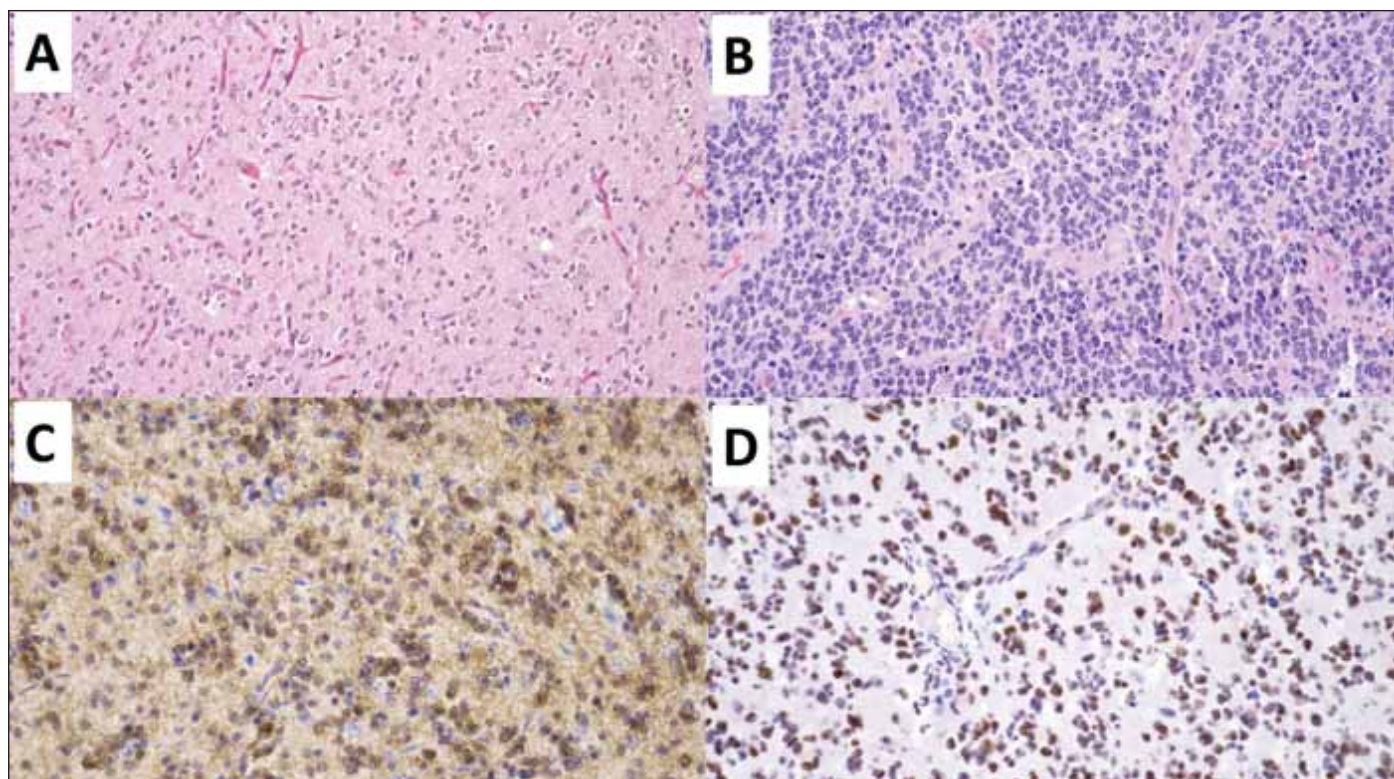
Charakteristický histologický obraz zahrnuje difuzně rostoucí nádorové gliální buňky oligodendrogliální diferenciace s drobnými kulatými jádry a perinukleárním projasněním (připomínající volské oko) v síti bohatě se větvičích kapilár (obr. 5). V rámci tumoru jsou často zastíženy i kalcifikace. Nicméně morfologické spektrum geneticky definovaného oligodendrogliomu zahrnuje i nádory s oligoastrocytární či čistě astrocytární diferenciací [3,4].

Grading oligodendrogliomů, obdobně jako u astrocytomu, kombinuje histologické znaky – signifikantní mitotickou aktivitu, přítomnost nekróz a vaskulárních proliferátů – a genetickou alteraci – homozygotní deleci *CDKN2A/B* (tab. 5) [3]. Obdobně jako u astrocytomu je i u oligodendrogliomu považována přítomnost homozygotní delece *CDKN2A/B* za marker špatné prognózy. Prognóza pacientů s G3 oligodendrogliomem klasifikovaným na podkladě průkazu homozygotní delece *CDKN2A/B* je celkově horší než u pacientů s G3 oligodendrogliomem klasifikovaným pouze na podkladě histologických znaků bez průkazné homozygotní delece *CDKN2A/B*, nicméně tato alterace se vyskytuje u méně než 10 % případů [20]. Medián celkového přežití G2 oligodendrogliomu je 16,6 roku, což je nejvíc ze všech difuzních gliomů dospělého typu [1].

#### Glioblastom IDH-wildtype (WHO G4)

Glioblastom (GBM) představuje nejčastější primární nádor CNS dospělých, tvoří necelých 60 % všech gliomů. Charakteristická je supratentoriální lokalizace, přičemž nejčastěji se vyskytuje v oblasti frontálních mozkových laloků. GBM je nádor pouze dospělého





**Obr. 5. Oligodendrogliom IDH-mutovaný s kodelecí 1p/19q. Hematoxylin-eozin, původní zvětšení 200x.**

(A) Oligodendrogliom grade 2 tvořený středně celulární difúzní proliferací neoplastických buněk s klasickou oligodendroglíální diferenciací – buňky s kulatým jádrem s perinukleárním projasněním rostoucí v síti větvičích se kapilár.

(B) Oligodendrogliom grade 3 rostoucí v podobě hypercelulární proliferace se signifikantní mitotickou aktivitou.

(C) Imunohistochemické vyšetření *IDH1* mutačně specifickou protilátkou *IDH1* R132H s pozitivní reakcí verifikující mutaci R132H genu *IDH1*. U *IDH1* R132H negativních tumorů je nutné doplnění mutační analýzy genů *IDH1/2* k identifikaci vzácnějších mutací genů *IDH* v kodonu 132 genu *IDH1* a kodonu 172 genu *IDH2*.

(D) Imunohistochemické vyšetření ARTX se zachovanou wildtype expresí ARTX.

*ATRX* – alpha thalassemia/mental retardation syndrome X-linked; *IDH* – isocitrate dehydrogenase

**Fig. 5. Oligodendroglioma, IDH-mutant with 1p/19q co-deletion. Hematoxylin-eosin, original magnification 200x.**

(A) Oligodendroglioma grade 2 formed by medium cellular diffuse proliferation of neoplastic glia with classic oligodendroglial differentiation – cells with a round nucleus with perinuclear halo growing in a network of branching capillaries.

(B) Oligodendroglioma grade 3 growing in the form of hypercellular proliferation with significant mitotic activity.

(C) Immunohistochemical examination of *IDH1* with the *IDH1* R132H mutation-specific antibody with a positive reaction verifying the R132H mutation of the *IDH1* gene. In *IDH1* R132H negative tumors, mutation analysis of the *IDH1/2* genes is required to identify rarer *IDH* gene mutations in codon 132 in the *IDH1* gene and codon 172 in the *IDH2* gene.

(D) Immunohistochemical examination of ARTX with preserved wildtype expression of ARTX.

*ATRX* – alpha thalassemia/mental retardation syndrome X-linked; *IDH* – isocitrate dehydrogenase

věku a nejvyšší incidence dosahuje ve věkové skupině 75–84 let [1]. Pro GBM je charakteristický rychlý infiltrativní růst v CNS podmiňující klinickou symptomatologii vyjádřenou často symptomy intrakraniální hypertenze. Naopak vzdálené metastázy GBM jsou klinicky diagnostikovány velmi vzácně a bývají častěji zjištěny až postmortálně [24,25]. Medián přežití pacientů se pohybuje okolo 16 měsíců, a to i přes komplexní chirurgickou a následnou onkologickou terapii [26,27].

Diagnostická kritéria GBM byla recentně rozšířena dle doporučení cIMPACT NOW update 3 a 6 o genetické znaky definující GBM i v případě absence klasických morfolo-

gických rysů, tj. nekróza a mikrovaskulárních proliferátů (obr. 6) [5,10]. Dle platných doporučení musí být tedy u všech histologicky G2/3 IDH-wildtype difuzních gliomů vyšetřeny genetické znaky GBM – mutace promo-

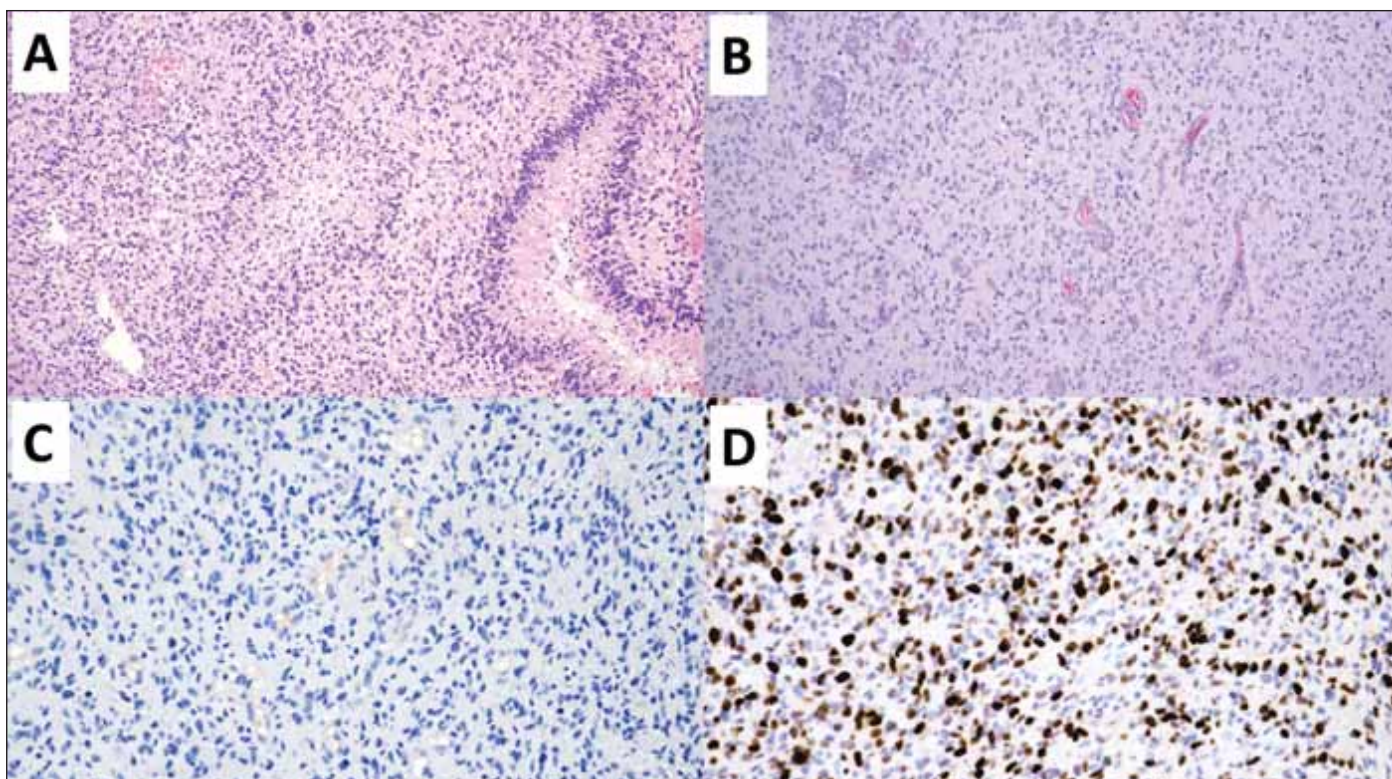
toru *TERT*, amplifikace *EGFR*, kombinovaný zisk chromozomu 7 a ztráta chromozomu 10 (tab. 6) [16]. Na základě shodné klinické prezentace, průběhu onemocnění i shodné špatné prognózy jsou nově difuzní gliomy

**Tab. 5. Kritéria gradingu pro oligodendrogliom IDH-mutovaný s kodelecí 1p/19q.**

Grade 2	nenaplnění diagnostických kritérií pro vyšší grade
Grade 3	mitotická aktivita – 6 a více mitóz/10HPF (> 2,5 mitózy/mm <sup>2</sup> ) a/nebo nekróza a/nebo vaskulární proliferát a/nebo homozygotní delece <i>CDKN2A/B</i>

*CDKN2A/B* – cyclin-dependent kinase inhibitor 2A a 2B; HPF – zorné pole velkého zvětšení





**Obr. 6. Glioblastom IDH-wildtype.**

(A) Přehledové barvení hematoxylin-eozin zobrazující palisádující nekrózy glioblastomu tvořené centrální nekrotickou oblastí ohraničenou nádorovými buňkami migrujícími z nekrotické oblasti. Originální zvětšení 100x.

(B) Glioblastom s mnohočetnými vaskulární proliferáty tvořenými patologicky formovanými cévami s mnohovrstevným endotelem. Originální zvětšení 100x.

(C) V imunohistochemickém vyšetření mutačně specifickou protilátkou IDH1 R132H nebyla prokázána mutace R132H genu *IDH1*. U pacientů mladších 55 let je nutné doplnění mutační analýzy genů *IDH1/2* k vyloučení vzácnějších mutací genů *IDH* v kodonu 132 genu *IDH1* a kodonu 172 genu *IDH2*. U pacientů starších 55 let s nestredočarovým, histomorfologicky klasickým glioblastomem, není mutační analýza genů *IDH1/2* indikovaná, jelikož v těchto případech je pravděpodobnost záchytu IDH mutovaného tumoru zanedbatelná. Zvětšení 200x.

(D) Imunohistochemické vyšetření proliferačního indexu Ki-67 detekující proliferující buňky (hnědá jádra) – buňky mimo G0 fázi buněčného cyklu. Zvětšení 200x.

*IDH* – isocitrate dehydrogenase

**Fig. 6. Glioblastoma, IDH-wildtype.**

(A) Hematoxylin-eosin staining showing palisade necroses in glioblastoma formed by a central necrotic area bordered by tumor cells migrating away from the necrotic center. Original magnification 100x.

(B) Glioblastoma with multiple vascular proliferates formed by pathologically formed vessels with multilayered endothelium. Original magnification 100x.

(C) The R132H mutation of the *IDH1* gene was not demonstrated in the immunohistochemical examination with the IDH1 R132H mutation-specific antibody. In patients younger than 55 years of age, a mutation analysis of the *IDH1/2* genes is necessary to exclude rarer *IDH* gene mutations in codon 132 in the *IDH1* gene and codon 172 in the *IDH2* gene. The mutation analysis of the *IDH1/2* genes is not indicated in patients older than 55 years of age with, non-midline tumor and classic glioblastoma histomorphology. In these cases, the probability of detecting an IDH mutant tumor is negligible. Magnification 200x.

(D) Immunohistochemical examination of the proliferative index Ki-67 detecting proliferating cells (brown nuclei) – cells beyond the G0 phase of the cell cycle. Magnification 200x.

*IDH* – isocitrate dehydrogenase

IDH-wildtype s genetickými znaky GBM klasifikovány jako GBM [28,29].

Právě GBM definované genetickými alteracemi jsou dle autorů Zhang et al. [30] jednak nedostatečně vyšetřené nebo časně zastižené/vyvíjející se GBM. U první skupiny nedostatečně vyšetřovaných GBM je nezastižení klasických morfologických znaků dáno

vyšetřením okraje nádoru, a to mimo oblasti s typickými nekrotizacemi a vaskulárními proliferáty. Druhá skupina časně zastižených/vyvíjejících se GBM zahrnuje pacienty, u kterých byl nádor resekován ještě před jeho „vyzrání“ do charakteristického morfologického obrazu GBM jak na zobrazovacích vyšetřeních, tak mikroskopicky. V průběhu onemoc-

nění však u těchto pacientů dochází k rozvoji recidiv s již vyjádřeným charakteristickým obrazem na zobrazovacích metodách i s typickým mikroskopickým nálezem. Klasifikace GBM na podkladě genetických znaků vedla v prospektivní studii Zhang et al. [30] k agresivnějšímu terapeutickému přístupu a významnějšímu prodloužení přežívání pa-



cientů (medián přežití 23,8 měsíce) v porovnání s retrospektivní kontrolní kohortou klasifikovanou dle CNS WHO 2016 jako WHO G2 nebo G3 tumory, u nichž medián přežití dosahoval pouze 16,2 měsíce.

Metylace promotoru *MGMT* by měla být, na rozdíl od IDH-mutovaných gliomů, testována u všech GBM. Monoterapie temozolomidem je efektivní pouze u pacientů s metylací promotoru *MGMT* [16]. Pacienti s GBM s metylací promotoru *MGMT* mají delší medián přežití (24 měsíců) v porovnání s pacienty bez metylace promotoru *MGMT* (14 měsíců) [31–33], jedná se tedy jak o významný prognostický, tak i prediktivní marker. V případě IDH-mutovaných gliomů rutinní testování není doporučováno. Některé práce uvádí, že až 98 % IDH-mutovaných gliomů má metylaci promotoru *MGMT* [16]. Nicméně retrospektivní analýza metylačního stavu *MGMT* u IDH-mutovaných gliomů z roku 2022 udává četnost metylace jen 62,3 %. Význam metylace *MGMT* pro IDH-mutované gliomy též není zcela jasný. Zmíněná práce uvádí, že přítomnost metylace promotoru *MGMT* je spojena s lepšími výsledky přežití pro IDH-mutované gliomy vyššího gradu [34].

### Závěr integrované diagnostiky

Doporučení pro formulaci závěru bioptického vyšetření dle WHO CNS 5 a cIMPACT-NOW vychází z konsenzuálního doporučení Mezinárodní společnosti pro neuroonkologii z roku 2014 preferující strukturovanou formu, která obsahuje výslednou diagnózu dle integrované diagnostiky, histologickou diagnózu, grading a seznam provedených molekulárně genetických vyšetření vč. jejich interpretace a použité metody (tab. 7) [2,3,5,35].

V případě, že molekulárně genetická vyšetření není možné provést či jejich výsledek není interpretovatelný, je doporučeno tumor klasifikovat na základě morfologické diagnózy s přívlástkem NOS (not otherwise specified) – např. high-grade difuzní astrocytární gliom NOS. Naopak pokud ani komplexní molekulárně genetické vyšetření neumožňuje zařazení tumoru do definované jednotky dospělého nebo dětského typu difuzního gliomu dle WHO CNS 5, je daný tumor označen přívlástkem NEC (not elsewhere classified) – např. difuzní astrocytom IDH-wildtype, H3-wildtype, NEC [6].

### Závěr

Diagnostika difuzních gliomů je konstantně se vyvíjející proces, který v současné době prochází významnými změnami podmíněnými rychlým rozvojem a adopcí nových

Tab. 6. Diagnostická kritéria pro glioblastom IDH-wildtype dle WHO.

Hlavní	difuzně rostoucí gliom absence mutace v genech <i>IDH1/2</i> i genech pro histon 3 ( <i>H3F3A</i> nebo <i>HIST1H3B/C</i> ) jeden nebo více morfologických nebo genetických znaků: nekróza mikrovaskulární proliferát genetické znaky glioblastomu: mutace promotoru <i>TERT</i> amplifikace <i>EGFR</i> kombinovaný zisk chromozomu 7 a ztráta chromozomu 10 (CNA +7/–10)
Podpůrné	metylační profil odpovídající glioblastomu IDH-wildtype

CNA +7/–10 – copy number alteration – kombinovaný zisk chromozomu 7 a ztráta chromozomu 10; *EGFR* – epidermal growth factor receptor; *H3F3A* – H3 histone, family 3A; *HIST1H3B/C* – histone cluster 1 H3 family member b/c; *IDH1/2* – isocitrate dehydrogenase 1/2; *TERT* – telomerase reverse transcriptase

Tab. 7. Příklad bioptického závěru integrované diagnostiky.

Integrovaná diagnóza	astrocytom IDH-mutovaný
Histologická diagnóza	astrocytom
WHO CNS grade	4
Molekulární informace	<i>IDH1</i> R132H mt (IHC), <i>ATRX</i> mt (IHC), p53 mt (IHC), prokázaná homozygotní delece <i>CDKN2A/B</i> (FISH)

*ATRX* – alpha thalassemia/mental retardation syndrome X-linked; *CDKN2A/B* – cyclin-dependent kinase inhibitor 2A a 2B; *IDH1* – isocitrate dehydrogenase 1

metod umožňujícími studium molekulárně genetického i epigenetického pozadí nádorů [36]. Právě studium těchto změn vedlo k stratifikaci tumorů do skupin s homogennější prognózou či terapeutickou odpovědí a tyto poznatky jsou reflektovány i v klasifikaci gliomů dle WHO CNS 2021.

### Grantová podpora

Tato práce byla podpořena Grantovou agenturou Masarykovy univerzity (MUNI/A/1379/2022) a Agenturou pro zdravotnický výzkum Ministerstva zdravotnictví (NU23-03-00100).

### Prohlášení o konfliktu zájmů

Autoři deklarují, že v souvislosti s předmětem práce nemají žádný konflikt zájmů.

### Literatura

- Ostrom QT, Price M, Neff C et al. CBTRUS statistical report: primary brain and other central nervous system tumors diagnosed in the United States in 2015–2019. *Neuro Oncol* 2022; 24(Suppl 5): v1–v95. doi: 10.1093/neuroonc/noac202.
- Louis DN, Perry A, Wesseling P et al. The 2021 WHO classification of tumors of the central nervous system:

a summary. *Neuro Oncol* 2021; 23(8): 1231–1251. doi: 10.1093/neuroonc/noab106.

3. WHO Classification of Tumours Editorial Board. Central nervous system tumours. Lyon: International Agency for Research on Cancer 2021.

4. Hendrych M, Valeková H, Kazda T et al. Integrated diagnostics of diffuse gliomas. *Klin Onkol* 2020; 33(4): 248–259. doi: 10.14735/amko2020248.

5. Louis DN, Wesseling P, Aldape K et al. cIMPACT-NOW update 6: new entity and diagnostic principle recommendations of the cIMPACT-Utrecht meeting on future CNS tumor classification and grading. *Brain Pathol* 2020; 30(4): 844–856. doi: 10.1111/bpa.12832.

6. Louis DN, Wesseling P, Paulus W et al. cIMPACT-NOW update 1: not otherwise specified (NOS) and not elsewhere classified (NEC). *Acta Neuropathol* 2018; 135(3): 481–484. doi: 10.1007/s00401-018-1808-0.

7. Brat DJ, Aldape K, Colman H et al. cIMPACT-NOW update 5: recommended grading criteria and terminologies for IDH-mutant astrocytomas. *Acta Neuropathol* 2020; 139(3): 603–608. doi: 10.1007/s00401-020-02127-9.

8. Ellison DW, Hawkins C, Jones DTW et al. cIMPACT-NOW update 4: diffuse gliomas characterized by MYB, MYBL1, or FGFR1 alterations or BRAF V600E mutation. *Acta Neuropathol* 2019; 137(4): 683–687. doi: 10.1007/s00401-019-01987-0.

9. Louis DN, Giannini C, Capper D et al. cIMPACT-NOW update 2: diagnostic clarifications for diffuse midline glioma, H3 K27M-mutant and diffuse astrocytoma/an-

- aplastic astrocytoma, IDH-mutant. *Acta Neuropathol* 2018; 135(4): 639–642. doi: 10.1007/s00401-018-1826-y.
- 10.** Brat DJ, Aldape K, Colman H et al. cIMPACT-NOW update 3: recommended diagnostic criteria for „Diffuse astrocytic glioma, IDH-wildtype, with molecular features of glioblastoma, WHO grade IV“. *Acta Neuropathol* 2018; 136(5): 805–810. doi: 10.1007/s00401-018-1913-0.
- 11.** Stupp R, Mason WP, van den Bent MJ et al. Radiotherapy plus concomitant and adjuvant temozolomide for glioblastoma. *N Engl J Med* 2005; 352(10): 987–996. doi: 10.1056/NEJMoa043330.
- 12.** Stupp R, Taillibert S, Kanner AA et al. Maintenance therapy with tumor-treating fields plus temozolomide vs temozolomide alone for glioblastoma: a randomized clinical trial. *JAMA* 2015; 314(23): 2535–2543. doi: 10.1001/jama.2015.16669.
- 13.** Mellingshoff IK, van den Bent MJ, Blumenthal DT et al. Vorasidenib in IDH1- or IDH2-mutant low-grade glioma. *N Engl J Med* 2023; 389(7): 589–601. doi: 10.1056/NEJMoa2304194.
- 14.** Weller M, van den Bent M, Preusser M et al. EANO guidelines on the diagnosis and treatment of diffuse gliomas of adulthood. *Nat Rev Clin Oncol* 2021; 18(3): 170–186. doi: 10.1038/s41571-020-00447-z.
- 15.** Miller JJ, Castro LNG, Mcbrayer S et al. Isocitrate dehydrogenase (IDH) mutant gliomas: a Society for Neuro-Oncology (SNO) consensus review on diagnosis, management, and future directions. *Neuro Oncol* 2023; 25(1): 4–25. doi: 10.1093/neuonc/noac207.
- 16.** Huse JT, Diamond EL, Wang L et al. Mixed glioma with molecular features of composite oligodendroglioma and astrocytoma: a true „oligoastrocytoma“? *Acta Neuropathol* 2015; 129(1): 151–153. doi: 10.1007/s00401-014-1359-y.
- 17.** Brat DJ, Aldape K, Bridge JA et al. Molecular biomarker testing for the diagnosis of diffuse gliomas. *Arch Pathol Lab Med* 2022; 146(5): 547–574. doi: 10.5858/arpa.2021-0295-CP.
- 18.** Carstam L, Corell A, Smits A et al. WHO grade loses its prognostic value in molecularly defined diffuse lower-grade gliomas. *Front Oncol* 2022; 11: 803975. doi: 10.3389/fonc.2021.803975.
- 19.** Kros JM, Rushing E, Uwimana AL et al. Mitotic count is prognostic in IDH mutant astrocytoma without homozygous deletion of CDKN2A/B. Results of consensus panel review of EORTC trial 26053 (CATNON) and EORTC trial 22033-26033. *Neuro Oncol* 2023; 25(8): 1443–1449. doi: 10.1093/neuonc/noac282.
- 20.** Marker DF, Pearce TM. Homozygous deletion of CDKN2A by fluorescence in situ hybridization is prognostic in grade 4, but not grade 2 or 3, IDH-mutant astrocytomas. *Acta Neuropathol Commun* 2020; 8(1): 169. doi: 10.1186/s40478-020-01044-y.
- 21.** Appay R, Dehais C, Maura CA et al. CDKN2A homozygous deletion is a strong adverse prognosis factor in diffuse malignant IDH-mutant gliomas. *Neuro Oncol* 2019; 21(12): 1519–1528. doi: 10.1093/neuonc/noz124.
- 22.** Ceccarelli M, Barthel FP, Malta TM et al. Molecular profiling reveals biologically discrete subsets and pathways of progression in diffuse glioma. *Cell* 2016; 164(3): 550–563. doi: 10.1016/j.cell.2015.12.028.
- 23.** Kocakavuk E, Anderson KJ, Varn FS et al. Radiotherapy is associated with a deletion signature that contributes to poor outcomes in patients with cancer. *Nat Genet* 2021; 53(7): 1088–1096. doi: 10.1038/s41588-021-00874-3.
- 24.** Lee K, Kim SJ, Kim EE et al. Genomic profiles of IDH-mutant gliomas: MYCN-amplified IDH-mutant astrocytoma had the worst prognosis. *Sci Rep* 2023; 13(1): 6761. doi: 10.1038/s41598-023-32153-y.
- 25.** Onda K, Tanaka R, Takahashi H et al. Cerebral glioblastoma with cerebrospinal fluid dissemination: a clinicopathological study of 14 cases examined by complete autopsy. *Neurosurgery* 1989; 25(4): 533–540. doi: 10.1227/00006123-198910000-00005.
- 26.** Hendrych M, Solar P, Hermanova M et al. Spinal metastasis in a patient with supratentorial glioblastoma with primitive neuronal component: a case report with clinical and molecular evaluation. *Diagnostics* 2023; 13(2): 181. doi: 10.3390/diagnostics13020181.
- 27.** Lakomy R, Kazda T, Selingerova I et al. Real-world evidence in glioblastoma: Stupp’s regimen after a decade. *Front Oncol* 2020; 10: 840. doi: 10.3389/fonc.2020.00840.
- 28.** Tan AC, Ashley DM, López GY et al. Management of glioblastoma: state of the art and future directions. *CA Cancer J Clin* 2020; 70(4): 299–312. doi: 10.3322/caac.21613.
- 29.** Tesileanu CMS, Dirven L, Wijnenga MMJ et al. Survival of diffuse astrocytic glioma, IDH1/2 wildtype, with molecular features of glioblastoma, WHO grade IV: a confirmation of the cIMPACT-NOW criteria. *Neuro Oncol* 2020; 22(4): 515–523. doi: 10.1093/neuonc/noz200.
- 30.** Wijnenga MMJ, Maas SLN, van Dis V et al. Glioblastoma lacking necrosis or vascular proliferations: different clinical presentation but similar outcome, regardless of histology or isolated TERT promoter mutation. *Neurooncol Adv* 2023; 5(1): vdad075. doi: 10.1093/oaajnl/vdad075.
- 31.** Zhang Y, Lucas CHG, Young JS et al. Prospective genomically guided identification of „early/evolving“ and „undersampled“ IDH-wildtype glioblastoma leads to improved clinical outcomes. *Neuro Oncol* 2022; 24(10): 1749–1762. doi: 10.1093/neuonc/noac089.
- 32.** Hegi ME, Diserens A-C, Gorlia T et al. MGMT gene silencing and benefit from temozolomide in glioblastoma. *N Engl J Med* 2005; 352(10): 997–1003. doi: 10.1056/NEJMoa043331.
- 33.** Higa N, Akahane T, Yokoyama S et al. Prognostic impact of PDGFRA gain/amplification and MGMT promoter methylation status in patients with IDH wild-type glioblastoma. *Neurooncol Adv* 2022; 4(1): vdad097. doi: 10.1093/oaajnl/vdad097.
- 34.** Alnahhas I, Alsawas M, Rayi A et al. Characterizing benefit from temozolomide in MGMT promoter unmethylated and methylated glioblastoma: a systematic review and meta-analysis. *Neurooncol Adv* 2020; 2(1): vdaa082. doi: 10.1093/oaajnl/vdaa082.
- 35.** Lam K, Eldred BSC, Kevan B et al. Prognostic value of O6-methylguanine-DNA methyltransferase methylation in isocitrate dehydrogenase mutant gliomas. *Neurooncol Adv* 2022; 4(1): vdad030. doi: 10.1093/oaajnl/vdad030.
- 36.** Louis DN, Perry A, Burger P et al. International Society of Neuropathology – Haarlem consensus guidelines for nervous system tumor classification and grading. *Brain Pathol* 2014; 24(5): 429–435. doi: 10.1111/bpa.12171.
- 37.** Sahn F, Brandner S, Bertero L et al. Molecular diagnostic tools for the World Health Organization (WHO) 2021 classification of gliomas, glioneuronal and neuronal tumors; an EANO guideline. *Neuro Oncol* 2023; 25(10): 1731–1749. doi: 10.1093/neuonc/noad100.