

Progrese hemangioblastomů v těhotenství u syndromu von Hippel-Lindau

Progression of hemangioblastomas in pregnancy in von Hippel-Lindau syndrome

Vážená redakce,

hemangioblastomy mozečku, mozkového kmene a míchy patří mezi nejčastější nádory spojené se syndromem von Hippel-Lindau (VHL). Nádory své benigní povaze mohou tyto silně vaskularizované cystické tumory v elokventních oblastech významně zvyšovat morbiditu a mortalitu [1]. Možný vliv těhotenství na růst těchto lézí zůstává doposud nejasný. V rámci kazuistiky prezentujeme v českém prostředí raritní případ těhotné pacientky s klinickou manifestací vícečetných hemangioblastomů CNS.

Těhotná 28letá pacientka s VHL zkolabovala v čekárně urgentního příjmu. Dostavila se pro 3 týdny trvající progredující bolest hlavy, zvracení a fotofobii. Během klinického vyšetření byla pacientka při vědomí (GCS 15), orientovaná, afebrilní, bez fatické poruchy, s izokorickými zornicemi, bez patologického nálezu na hlavových nervech, bez lateralizace na končetinách, bez oslabení svalové síly na lůžku, stoj ani chůzi nebylo možné vyšetřit pro torpidní bolest hlavy. Na urgentní CT mozku byl nalezen obstrukční hydrocefalu a otoku levé mozečkové hemisféry s pravděpodobným nádorem. Pacientka v minulosti prodělala resekci hemangioblastomu v oblasti hrudní míchy na jiném neurochirurgickém pracovišti, ošetření vitreoretinální trakce, spontánní potrat v prvním trimestru a dále indukovaný potrat pro vrozenou vývojovou vadu plodu v druhém trimestru. Na poslední MR kontrole před 10 lety byla pacientka bez patologických ložisek v CNS. Byla pravidelně sledována pro cysty v pankreatu. Aktuální MR s kontrastní látkou odhalila 10 nových infratentoriálně uložených hemangioblastomů, přičemž některé byly s výrazným kolaterálním edémem, a jedno ložisko v míše v úrovni C1 (obr. 1). Dále byla doplněna kompletní předoperační vyšetření, vč. očního a gynekologického, bez nálezu další nové patologie. Vzhledem k těhoten-

ství pacientky a rizikům celkové anestezie byl naplánován co nejkratší a zároveň nejefektivnější výkon – obrazem řízená, navigovaná mikrochirurgická resekce tří dominantních ložisek s použitím ultrazvukového aspirátoru. Protože pacientka byla ve 13. týdnu těhotenství (12 + 3), kdy je děloha plně krytá pávní, nebyla limitace v peroperačním položení pacientky. V poloze na pravém boku z rozšířené subokcipitální retrosigmoidální kraniotomie s odbroušením proximální poloviny oblouku obratle C1 bylo resekováno mohutné ložisko v oblasti krční míchy a dále dvě další dosažitelná ložiska s výrazným perifokálním edémem z levé mozečkové hemisféry. Po operaci došlo k odeznění klinických obtíží a pacientka byla po týdnu dimitována do domácí péče. Těhotenství dále probíhalo fyziologicky. Pacientce byl doporučen porod císařským řezem z důvodu prevence potenciálních komplikací způsobených zvýšením intrakraniálního tlaku při porodu per vaginam [2]. Pacientka porodila zdravé dítě ve 38. týdnu těhotenství. Po roce od výkonu byla pacientka nadále bez klinických obtíží, došlo však k progresi cystické složky hemangioblastomu uloženého v pravé mozečkové hemisféře. Pacientka však vzhledem k péči o kojence preferovala konzervativní postup. Po 2 měsících došlo k další progresi velikosti ložiska, proto byla provedena jeho resekce a resekce dalšího drobného hemangioblastomu z pravého retrosigmoidálního přístupu. Po výkonu byla pacientka dimitována bez klinických obtíží do domácí péče a pravidelně dispenzarizována. Po půl roce pacientka opět otěhotněla a během těhotenství došlo k progresi již sledovaného ložiska v krční míše v úrovni C4/5. Během těhotenství také došlo k progresi cystické složky jednoho ložiska uloženého v pravé mozečkové hemisféře, ostatní sledovaná mozečková ložiska zůstala během těhotenství stacionární. Pacientka byla po

Redakční rada potvrzuje, že rukopis práce splnil ICMJE kritéria pro publikace zasílané do biomedicínských časopisů.

The Editorial Board declares that the manuscript met the ICMJE "uniform requirements" for biomedical papers.

**M. Štoková¹, B. Musilová¹,
M. Grubhoffer^{1,2}, J. Fiedler^{1,3}**

¹ Neurochirurgické oddělení
Nemocnice České Budějovice, a.s.

² Neurochirurgická klinika
LF UK a FN Plzeň

³ Neurochirurgická klinika
LF MU a FN Brno



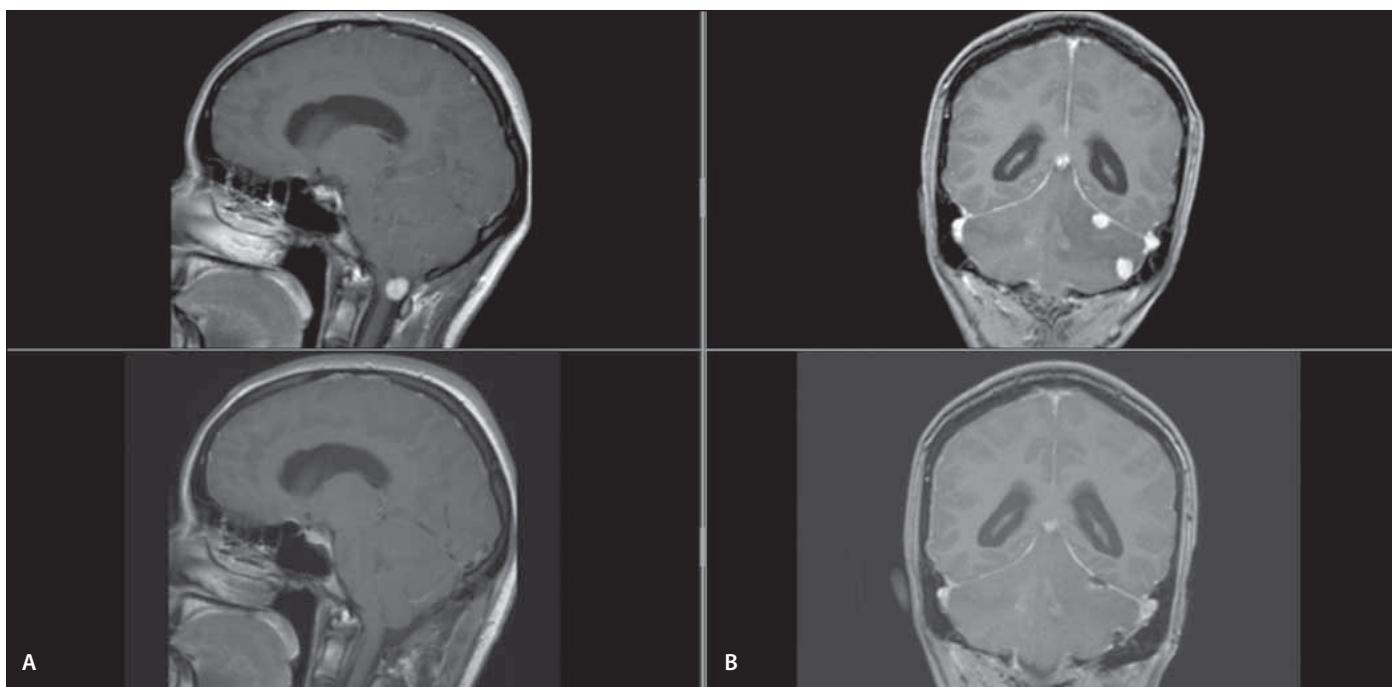
MUDr. Jiří Fiedler, Ph.D.
Neurochirurgické oddělení
Nemocnice České Budějovice, a.s.
B. Němcové 585/54
370 01 České Budějovice
e-mail: fiedler@nemcb.cz

Přijato k recenzi: 31. 5. 2023

Přijato do tisku: 18. 10. 2023

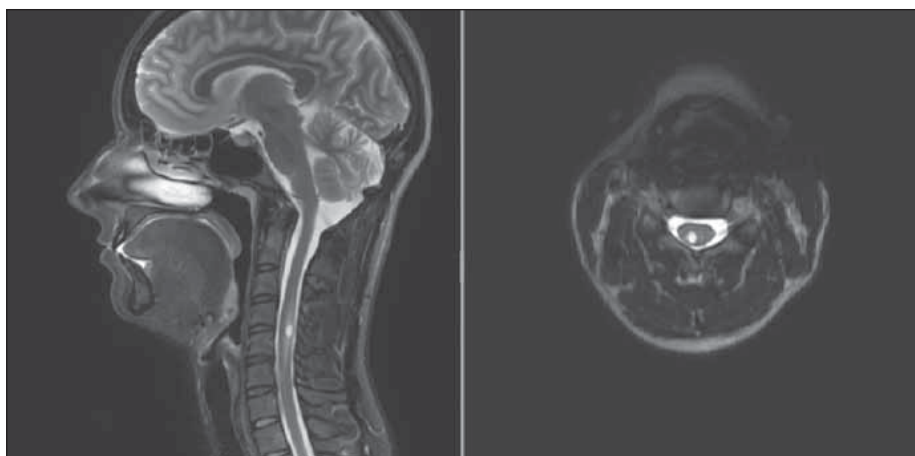
celou dobu těhotenství bez klinických obtíží a ve 38. týdnu porodila zdravé dítě plánovaně císařským řezem. Měsíc po porodu došlo k další progresi ložiska v krční míše, pacientka byla nadále asymptomatická, proto opět preferovala konzervativní postup (obr. 2).

Syndrom VHL je autozomálně dominantní dědičná choroba s incidencí 1 : 36 000. Onemocnění je podmíněno mutací tumor supresorového genu *VHL* na krátkém raménku chromozomu 3 (3p25), který produkuje VHL protein podílející se na proteolýze hypoxií indukovaného faktoru (HIF). Nedostatek VHL proteinu vede u hemangioblastů k nadprodukcí vaskulárního endoteliálního růstového



Obr. 1. Postkontrastní zobrazení MR mozku před první akutní operací pacientky. (A) Na sagitálním řezu hemangioblastom s kompresí medula oblongata; (B) na koronárním řezu dvě ložiska v oblasti levé mozečkové hemisféry s perifokálním edémem. Ve spodní části zachyceny identické řezu na pooperační kontrole pacientky.

Fig. 1. Contrast-enhanced brain MRI scan of the patient before her first acute surgery. (A) There is sagittal view of a hemangioblastoma with compression of medulla oblongata. (B) There is coronal view of two more hemangioblastomas in the left cerebellar hemisphere with perifocal edema. In the second row there are the same views after the patient's surgery.



Obr. 2. Postkontrastní zobrazení MR mozku a krční míchy při poslední kontrole pacientky. Na sagitálním (A) i axiálním (B) řezu je patrný hemangioblastom krční míchy v oblasti C3/4.

Fig. 2. Contrast-enhanced brain and cervical spinal cord MRI scan of the patient from her last follow-up. Both sagittal (A) and axial (B) view are showing hemangioblastoma in the cervical spinal cord in C3/4 region.

faktoru (vascular endothelial growth factor; VEGF) a dysregulaci dalších neoplastických procesů [3]. Pro syndrom VHL jsou typické výskyt hemangioblastomů sítnice a CNS, světlobuněčný renální karcinom, feochromocytom, neuroendokrinní tumory pankreatu, cysty a cystadenomy parenchyma-

tózních orgánů s klinickou manifestací ve třetí dekádě života.

Existuje několik hypotéz progresu hemangioblastomů v průběhu těhotenství. Jednou z nich jsou přímé hormonální vlivy na estrogenové a progesteronové receptory hemangioblastomů [4]. Dále vliv proangiogenních

faktorů, např. placentárního růstového faktoru (placental growth factor; PIGF) [5]. Zvýšený žilní tlak v důsledku zvětšující se dělohy při útlaku vena cava inferior a zvýšený objem cirkulující krve se sníženou osmolalitou mohou mít za následek progresi peritumorózního edému vedoucí ke zhoršení klinického stavu [4]. Z retrospektivní analýzy autorů Gimbert et al. dokumentující 56 těhotenství u 30 žen s VHL vyplývá 5% morbidita u matky a 96% přežití plodu s průměrným gestačním věkem 38,2 týdne a průměrnou hmotností při narození 3,1 kg [6]. Výsledky několika studií se však jednoznačně neshodují ve vztahu těhotenství k progresi hemangioblastomů. V prospektivní studii autorů Ye et al. bylo sledováno po průměrnou dobu 7,5 roku 36 žen ve fertilním věku s pravidelnými kontrolami MR kraniospinální osy. U devíti těhotných žen nebyl nalezen signifikantní rozdíl v progresi tumorů v porovnání s ostatními [7]. Obdobné závěry přinesla i studie autorů Binderup et al. [8]. Pouze retrospektivní studie autorů Frantzen et al. odhalila signifikantní progresi mozečkových hemangioblastomů v rámci 48 těhotenství u 29 žen s VHL. Autoři současně doporučují ve čtvrtém měsíci těhotenství a před porodem kontrolní MR mozku [9].

Z literatury vyplývá, že preferovanou léčebnou metodou symptomatických hemangioblastomů kraniospinální osy je chirurgická resekce, jelikož bývá prováděna nízkou morbiditou. U asymptomatických ložisek nepanuje jasná shoda v postupu. Většina autorů doporučuje resekci pouze symptomatických ložisek, případně ložisek bezpečně odstranitelných v blízkosti symptomatického ložiska, jelikož u pacientů s VHL stejně nebude resekce kurativním výkonem. Dle některých studií je doporučená resekce ložisek, především z míšní oblasti, ještě před rozvinutím senzomotorické symptomatologie, protože i po kompletní resekci ložiska nemusí dojít k úpravě neurodeficitu [10].

Těhotenství u žen se syndromem VHL není spjato se zvýšenou perinatální úmrtností a není kontraindikováno. Pacientky by měly být dispenzarizovány multidisciplinárním týmem a docházet na pravidelné kli-

nické a radiologické kontroly s ohledem na bezpečnost pro plod. Dle individuálního klinického stavu pacientky by pak mělo být s předstihem naplánováno také vedení porodu a případně i typ analgezie nebo anestezie.

Literatura

1. Butman JA, Linehan WM, Lonser RR. Neurologic manifestations of von Hippel-Lindau disease. *JAMA* 2008; 300(11): 1334–1342. doi: 10.1001/jama.300.11.1334.
2. Delisle MF, Valimohamed F, Money D et al. Central nervous system complications of von Hippel-Lindau disease and pregnancy; perinatal considerations: case report and literature review. *J Matern Fetal Med* 2000; 9(4): 242–247.
3. Hayden MG, Gephart R, Kalanithi P et al. Von Hippel-Lindau disease in pregnancy: a brief review. *J Clin Neurosci* 2009; 16(5): 611–613. doi: 10.1016/j.jocn.2008.05.032.
4. da Mota Silveira Rodrigues A, Simões Fernandes F, Farage L et al. Pregnancy-induced growth of a spinal hemangioblastoma: presumed mechanisms and their implications for therapeutic approaches. *Int J Womens Health* 2018; 10: 325–328. doi: 10.2147/IJWH.S166216.
5. Laviv Y, Wang JL, Anderson MP et al. Accelerated growth of hemangioblastoma in pregnancy: the role of proangiogenic factors and upregulation of hypoxia-inducible factor (HIF) in a non-oxygen-dependent pathway. *Neurosurg Rev* 2019; 42(2): 209–226. doi: 10.1007/s10143-017-0910-4.
6. Grimbert P, Chauveau D, Remy SR et al. Pregnancy in von Hippel-Lindau disease. *Am J Obstet Gynecol* 1999; 180(1 Pt 1): 110–111. doi: 10.1016/s0002-9378(99)70158-4.
7. Ye DY, Bakhtian KD, Asthagiri AR et al. Effect of pregnancy on hemangioblastoma development and progression in von Hippel-Lindau disease. *J Neurosurg* 2012; 117(5): 818–824. doi: 10.3171/2012.7.JNS12367.
8. Binderup ML, Budtz-Jørgensen E, Bisgaard ML. New von Hippel-Lindau manifestations develop at the same or decreased rates in pregnancy. *Neurology* 2015; 85(17): 1500–1503. doi: 10.1212/WNL.0000000000002064.
9. Frantzen C, Kruizinga RC, van Asselt SJ et al. Pregnancy-related hemangioblastoma progression and complications in von Hippel-Lindau disease. *Neurology* 2012; 79(8): 793–796. doi: 10.1212/WNL.0b013e3182661f3c.2.
10. Bamps S, Calenbergh FV, Vleeschouwer SD et al. What the neurosurgeon should know about hemangioblastoma, both sporadic and in Von Hippel-Lindau disease: a literature review. *Surg Neurol Int* 2013; 4: 145. doi: 10.4103/2152-7806.121110.

Vážené členky, vážení členové naší společnosti,

zveze Vás na Plenární schůzi České neurologické společnosti ČLS JEP, která je již tradičně součástí programu neurologického sjezdu. Schůze se uskuteční ve čtvrtek, 30. listopadu 2023, od 19:00 v Velkém sále Kongresového centra Aldis v Hradci Králové.

V rámci tohoto setkání stručně představíme aktivity výboru, sdílet výsledky hospodaření, poskytnout Vám aktuální informace o stavu našeho časopisu a představit plány a projekty, na kterých pracujeme s cílem rozvoje naší společnosti. Rádi bychom také vyslechli Vaše názory a podněty a diskutovali případné problémy, kterým čelíte ve své praxi.

Těšíme se na setkání s Vámi.

Výbor ČNS