

3D tisk v neurochirurgii – naše zkušenost

3D printing in neurosurgery – our experience

Souhrn

Cíl: Cílem této práce bylo zhodnocení našich zkušeností s metodou 3D tisku v neurochirurgii. Vedle známé tvorby kraniálních implantátů je možné mnohem širší využití této moderní, rychle se rozvíjející technologie. **Metodika:** Představujeme a hodnotíme soubor našich deseti pacientů, kteří byli operováni s využitím metody 3D tisku. V oblasti cévní neurochirurgie se jednalo ve čtyřech případech o model mozkového aneurysmatu a o jeden model arteriovenózních malformací. U dvou pacientů metoda přispěla k uzavření defektu lební baze „na míru“ tvarovanou mřížkou a v neuroonkologii u dvou pacientů zlepšila naši představu o pozici nádorů lební baze. U jednoho pacienta 3D model obratle C2 umožnil volbu optimální trajektorie fixačního materiálu. **Výsledky:** Ve zmíněných případech bylo dosaženo požadovaného výsledku a u všech pacientů metoda 3D tisku přispěla ke správnému ošetření. **Závěr:** Na základě našich zkušeností si dovoluujeme konstatovat, že kromě již běžně využívané 3D implantologie metoda 3D tisku představuje zajímavou a inovativní modalitu v oblastech neurochirurgického plánování, simulace a tréninku. Předpokládáme, že se bude stále více uplatňovat v mnoha oblastech neurochirurgie.

Abstract

Aim: The aim of this work was to evaluate our experience with the 3D printing method in neurosurgery. In addition to the well-known utilization of cranial implants, a significant use of this modern, rapidly developing technology is possible. **Methods:** We present and evaluate the series of our ten patients, which we operated on using 3D printing methods. In the field of vascular neurosurgery, four cases involved a brain aneurysm model and one arteriovenous malformation model. In two patients, this method contributed to the closure of the skull base defect with a custom-shaped cranial grid and in neuro-oncology, it improved the visualization of skull base tumors in two patients. In one patient, the 3D model of the C2 vertebra allowed the choice of the optimal trajectory of the fixation material. **Results:** In the mentioned cases, the desired result was achieved and the 3D printing method was adapted to the correct treatment in all patients. **Conclusion:** Based on our experiences, we can claim that the 3D printing method, in addition to the already commonly used 3D implantology, also presents a new and interesting modality in the field of neurosurgical planning, simulation and training. We assume that it will be increasingly used in many areas of neurosurgery.

Redakční rada potvrzuje, že rukopis práce splnil ICMJE kritéria pro publikace zaslané do biomedicínských časopisů.

The Editorial Board declares that the manuscript met the ICMJE "uniform requirements" for biomedical papers.

P. Buchvald¹, J. Vitvar², L. Čapek²

¹ Neurochirurgické oddělení,
Krajská nemocnice Liberec

² Oddělení klinické biomechaniky,
Krajská nemocnice Liberec



MUDr. Pavel Buchvald, Ph.D.

**Neurochirurgické oddělení
Krajská nemocnice Liberec**

Husova 10

460 63 Liberec

e-mail: pavel.buchvald@nemlib.cz

Přijato k recenzi: 16. 4. 2023

Přijato do tisku: 4. 10. 2023

Klíčová slova

3D tisk – 3D zobrazení – neurochirurgie – neurochirurgické plánování – neurochirurgická simulace – neurochirurgický trénink

Key words

3D printing – 3D imaging – neurosurgery – neurosurgical planning – neurosurgical simulation – neurosurgical training

Úvod

Současná praxe v neurochirurgickém plánování do značné míry závisí na představivosti chirurga. Ten v tomto procesu vychází z údajů, které jsou schopné dodat současně zobrazovací techniky, především MR, CT, digitální subtrakční angiografie (DSA) a jejich softwarové modality. Jedná se vždy o dvojrozměrné zobrazení, a to i v případě grafických trojrozměrných rekonstrukcí. Skutečná prostorová představa o daném problému

reálně vzniká až v mozku operátora. Míra této dovednosti je podmíněna dlouhodobou praxí a získanými zkušenostmi, přičemž trénování chirurga na odpovídající úroveň je náročný a zdoluhavý proces. Přínosem v této oblasti by měla být reálná trojrozměrná vizualizace problému pomocí technologie 3D tisku. Ta patří mezi nejvíce progresivně se rozvíjející technologie tohoto tisíciletí. Jedná se o rychlé a přesné zhotovení výrobku složitých tvarů z různorodých materiálů, kterými

můžeme měnit i funkční vlastnosti konečného modelu. Ve zdravotnictví tato technologie umožňuje neinvazivní vizualizaci a následnou výrobu anatomických či patologických struktur. Na rozdíl od klasických radiologických zobrazovacích metod model poskytuje uživateli nejen různé úhly pohledu, ale rovněž důležitý dotykový zážitek, a tím rozšiřuje jeho představivost [1]. V minulosti bylo v neurochirurgii publikováno několik studií s klinickým využitím této tech-

Tab.1. Seznam pacientů, využití 3D tisku a tiskový čas.

Pacient	Pohlaví	Věk	Diagnóza	Vstupní data	Použití	Tiskový čas
1	M	26	petroklivální meningeom	MR/CT	plánování	1 den 19 h 27 min
2	M	44	mozkové aneuryzma	MR	plánování	3 h 6 min
3	M	56	granulomatóza s defektem baze	CT	příprava titanové sítky	19 h 20 min
4	Ž	43	mozkové aneuryzma	CT/MR	plánování	1 h 9 min
5	Ž	61	mozkové aneuryzma	MR	plánování	38 min
6	Ž	58	mozkové aneuryzma	CT/MR	plánování	58 min
7	M	59	chordom klivu	CT/MR	plánování	11 h 18min
8	M	32	fraktura baze přední jámy	CT	plánování plastiky	16 h 24 min
9	M	58	arteriovenózní malformace	MR/DSA	plánování	4 h 22 min
10	M	61	fraktura obratle C2	CT	plánování stabilizace	2 h 42 min

DSA – digitální subtrakční angiografie; M – muž; Ž – žena



Obr. 1. 3D model aneuryzmatu ve větvení střední mozkové tepny.

Fig. 1. 3D model of an aneurysm in the branching of the middle cerebral artery.

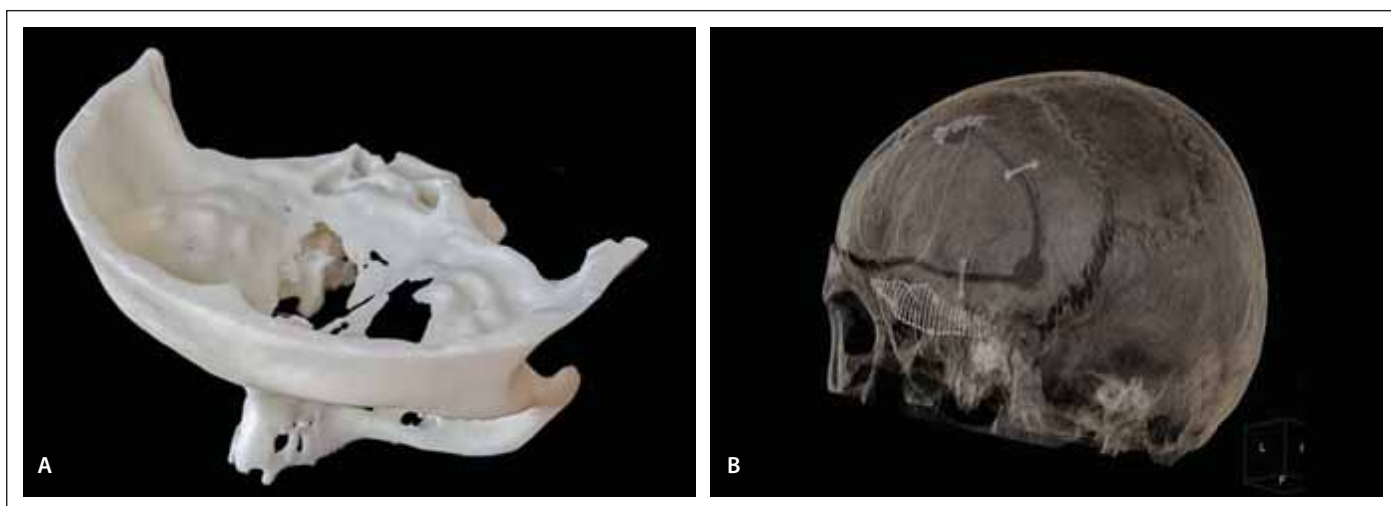
nologie [2]. V principu je můžeme rozdělit na následující dvě hlavní oblasti: vytvoření specifických anatomických modelů s ohledem na chirurgické plánování a návrh individuálních implantátů „na míru“ každému pacientovi. V první skupině se jedná především o implementaci 3D tištěných modelů nádorů, lebních kostních defektů, páteřních patologií nebo cévních mozkových lézí (aneurysmat, arteriovenózních malformací [AVM]) na základě radiologických dat pacienta [3–9]. Klíčovými parametry pro tento druh využití jsou především geometrická přesnost, rychlost zhotovení a druh použitého materiálu. Ve druhé skupině se převážně jedná o kranioplastiky zhotovené pro potřeby konkrétního pacienta, které byly díky své jedno-

duchosti jednou z prvních aplikací 3D tisku v klinické praxi ve světě i u nás a v současné době jsou s velmi dobrými výsledky součástí běžné praxe [10–14]. Přestože v zahraničí je 3D tisk v oblasti neurochirurgie v mnoha ohledech již rutinní praxí, v ČR tomu tak zatím není. V následujícím příspěvku autoři chtějí představit vlastní zkušenosti s využitím metody 3D tisku v neurochirurgii.

Soubor a metodika a výsledky

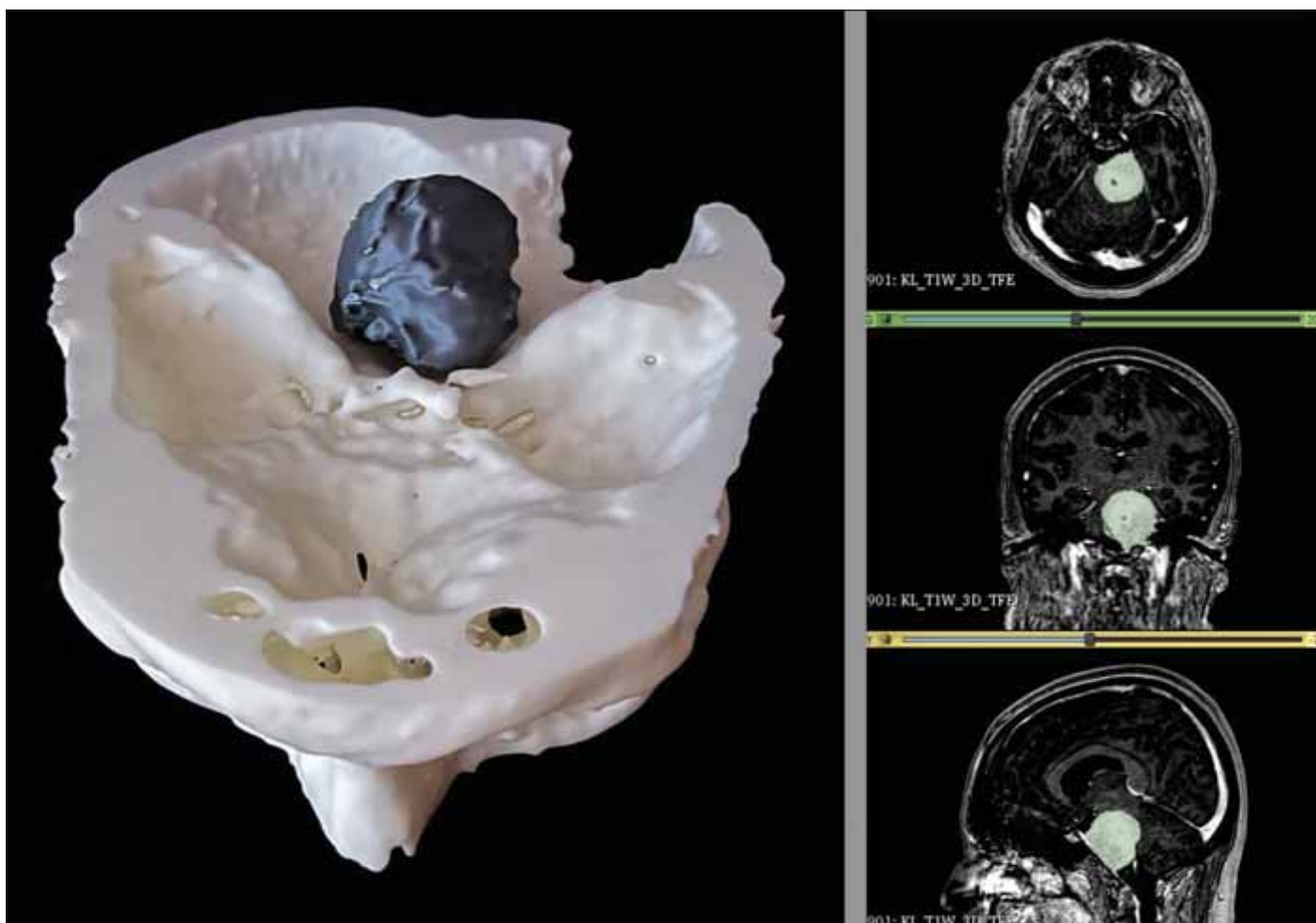
Na našem pracovišti bylo v období 01/2022–12/2022 operováno 10 pacientů, pro které byl pro zlepšení představitosti operátora předem vytvořen model patologické situace pomocí 3D tisku (tab. 1). V oblasti cévní neurochirurgie se jednalo ve čtyřech případech

o modely složitějších aneurysmat a jedné AVM. Trojrozměrná vizualizace přispěla k informaci o velikosti výdutě, šíři a pozici krčku a magistrálních tepen a rovněž napomohla při plánování přístupové strany a finálního uzávěru aneurysmatu (tvar a pozice svorek) (obr. 1). V případě AVM ukázala přesnou pozici zásobujících arterií vzhledem k nidu a přispěla k volbě resekcí strategie. U dvou pacientů jsme použili model přední baze lební k přípravě krycí titanové mřížky, kterou jsme mohli předem tvarovat podle modelu kostního defektu a po sterilizaci přímo aplikovat (obr. 2). V jednom případě se jednalo o defekt po kominutivní fraktuře baze, ve druhém o defekt po resekcí Wegenerova granulomu. U dvou nádorů lební baze (petroklivální meningeom, chordom klivu) nám 3D technologie umožnila naplánovat pozici a rozsah přístupu a získat optimální pohledový koridor umožňující jejich radikální odstranění (obr. 3). Ve spinální problematice jsme využili tisk zlomeného obratle C2 k volbě a určení trajektorie fixačního materiálu. Tvorbou virtuálních modelů probíhá dnes již standardizovanou metodou z nativních dat CT (MR), tj. segmentací ve specializovaném programu, např. 3D Slicer (The Slicer community, BSD – style), při které jsou vybrány anatomické struktury, jež jsou v oblasti našeho zájmu. Následně se pomocí algoritmu vytvoří prostorový virtuální model, který je nutné vyčistit od struktur, které jsou pro samotné plánování nadbytečné. V případě nádorových onemocnění se s výhodou rekonstruují kostěné struktury z dat CT a měkké tkáně z dat MR. Virtuální modely se následně sesadí pomocí anatomicky



Obr. 2. (A) Model defektu přední baze lební vzniklý u Wegenerova granulomu. (B) CT rekonstrukce defektu titanovou sítinou tvarovanou podle 3D modelu.

Fig. 2. (A) 3D model of the anterior cranial base defect arising in Wegener's granuloma. (B) CT reconstruction of the defect with a titanium mesh shaped according to the 3D model.



Obr. 3. 3D modeling petrokliválního meningeomu.

Fig. 3. 3D modeling of the petroclival meningioma.

významných bodů (landmarks). V případě malých anatomických struktur (např. aneuryzmat) doplňkově vytváříme modely zvět-

šené v měřítku 2 : 1. Takto vytvořený model je nutné připravit pro 3D tisk, tj. nastavit podpěry a výplně modelu. V současné době

využíváme jak tiskovou technologii FDM (fused filament fabrication) (AzteQ, Trilab Prusa Research s.r.o., Praha, ČR), tak i tiskovou

technologii stereolitografie (SLA) (XiP Nexa 3D, ITS s.r.o., Brno, ČR). Tyto dvě tiskárny nám umožňují jak objemovou variabilitu modelů, tak i rychlost a přesnost tisků. Pro technologie FDM primárně využíváme filament ASA (Prusa Research, Praha, ČR), výšku vrstvy 0,15 mm a 20% výplň. V případě aneurysmat je možné využít např. stromečkových podpěr. Tyto modely sterilizujeme. Při využití technologie SLA používáme autoklávem sterilizovatelný materiál KeyGuide (KeyStone Industries, Singen, Německo). Čas potřebný k tisku je variabilní a liší se dle velikosti objemu modelu a použité technologie. Konkrétní časy jsou uvedeny v tab. 1.

Diskuze

Zatímco v oblasti implantologie je užitečnost 3D tisku v současnosti zcela nepochybná a jeho využití již velmi rozšířené, v oblasti preoperačního plánování je jeho přínos stále předmětem diskusí. Z našeho pohledu je situaci třeba zvažovat na několika úrovních. V případě zkušených neurochirurgů se zájem zatím jeví spíše jako okrajový a pouze u nejsložitějších případů je trojrozměrný modeling chápán jako praktický doplněk ostatních vyšetření lehce rozšiřující chirurgovo chápání dané patologie. Na druhé straně neurochirurgům s menšími zkušenostmi tato technologie umožňuje přesnější a rychlejší orientaci v řešeném problému, umožní v mnoha ohledech urychlit edukační křivku a začít provádět náročnější operace. Pro začínající neurochirurgy 3D tisk představuje také možnost získat kvalitní anatomický edukační materiál. Podle naší zkušenosti se dá říci, že od momentu, kdy neurochirurg tuto metodu poprvé aplikuje v praxi, si velmi rychle začne uvědomovat možnosti jejího využití a sám začne zadávat další podněty k jejímu širšímu uplatnění a především zdokonalování. A možnosti zdokonalování metodiky jsou vzhledem k rychlým softwa-

rovým inovacím i technologické progresi 3D tiskáren do budoucna zcela nepochybné. Dá se také předpokládat, že i ekonomická náročnost procesu bude stále přijatelnější a méně omezující. Na našem pracovišti jsme využili možností 3D modelingu na různorodém souboru pacientů a zcela nepochybně budeme na základě pozitivních zkušeností klinická témata dále rozvíjet a uplatňovat v širší praxi. Předpokládáme především vyzkoušení dalších printabilních látek s rozdílnými materiálovými vlastnostmi (měkkí – cévy, tvrdší – kosti apod.), které umožní ještě více přiblížit model klinické praxi s možnostmi simulace vlastního zákroku (naložení klipu, zavedení šroubů aj.). Kromě výše zmíněných praktických případů jsme 3D tisk použili také k výrobě speciálního rozvěrača na minimálně invazivní přístup k bederní páteři.

Závěr

Přestože trojrozměrný tisk je v současnosti již snadno dostupnou technologií, která našla rozsáhlé uplatnění v mnoha technických profesích i v některých odvětvích medicíny, v neurochirurgii je u nás stále využíván minimálně. Na uvedeném souboru pacientů jsme představili možnosti jeho aplikace v klinické praxi a věříme, že toto sdělení přispěje k jeho popularizaci a širšímu využití.

Etické aspekty

Práce byla provedena ve shodě s Helsinskou deklarací z roku 1975 a jejími revizemi v letech 2004 a 2008. Studie nepodléhá schválení etickou komisí

Finanční podpora

Příspěvek vznikl za finanční podpory Krajské nemocnice Liberec, a.s. (interní grant VR220303).

Konflikt zájmů

Autoři deklarují, že v souvislosti s předmětem studie nemají žádný konflikt zájmů.

Literatura

1. Wang X, Shujaat S, Shaheen E et al. Quality and haptic feedback of three-dimensionally printed models for simulating dental implant surgery. *J Prosthet Dent* 2022; 50022-3913(22)00201-3. doi: 10.1016/j.prosdent.2022.02.027.
2. Thiong'o GM, Bernstein M, Drake JM. 3D printing in neurosurgery education: a review. *3D Print Med* 2021; 7(1): 9. doi: 10.1186/s41205-021-00099-4.
3. Ryan JR, Almefty KK, Nakaji P et al. Cerebral aneurysm clipping surgery simulation using patient-specific 3D printing and silicone casting. *World Neurosurg* 2016; 88: 175–181. doi: 10.1016/j.wneu.2015.12.102.
4. Liu Y, Gao Q, Du S et al. Fabrication of cerebral aneurysm simulator with a desktop 3D printer. *Sci Rep* 2017; 44301(7). doi: 10.1038/srep44301.
5. Woo SB, Lee CY, Kim CH et al. Efficacy of 3D-printed simulation models of unruptured intracranial aneurysms in patient education and surgical simulation. *J Cerebrovasc Endovasc Neurosurg* 2022. doi: 10.7461/jcen.2022.E2022.09.002.
6. Park CK. 3D-printed disease models for neurosurgical planning, simulation, and training. *J Korean Neurosurg Soc* 2022; 65(4): 489–498. doi: 10.3340/jkns.2021.0235.
7. Dho YS, Lee D, Ha T et al. Clinical application of patient-specific 3D printing brain tumor model production system for neurosurgery. *Sci Rep* 2021; 7005(11). doi: 10.1038/s41598-021-86546-y.
8. Ploch CC, Mansi CSSA, Jayamohan J et al. Using 3D printing to create personalized brain models for neurosurgical training and preoperative planning. *World Neurosurg* 2016; 90: 668–674. doi: 10.1016/j.wneu.2016.02.081.
9. Randazzo M, Pisapia JM, Singh N et al. 3D printing in neurosurgery: a systematic review. *Surg Neurol Int* 2016; 7(33): S801–S809. doi: 10.4103/2152-7806.194059.
10. Buchvald P, Čapek L, Suchomel P. Počítačem modelované náhrady kostních defektů lební klenby. *Cesk Slov Neurol N* 2009; 72/105(2): 169–172.
11. De La Peña A, De La Peña-Brambila J, Pérez-De La Torre J et al. Low-cost customized cranioplasty using a 3D digital printing model: a case report. *3D Print Med* 2018; 4(1): 4. doi: 10.1186/s41205-018-0026-7.
12. Tan ET, Ling JM, Dinesh SK. The feasibility of producing patient-specific acrylic cranioplasty implants with a low-cost 3D printer. *J Neurosurg* 2016; 124(5): 1531–1537. doi: 10.3171/2015.5.JNS15119.
13. Grillo FW, Souza VH, Matsuda RH et al. Patient-specific neurosurgical phantom: assessment of visual quality, accuracy, and scaling effects. *3D Print Med* 2018; 4(1): 3. doi: 10.1186/s41205-018-0025-8.
14. Seidl M, Mraček J, Dostál J et al. Počítačově modelovaná kranioplastika z porózního polyethylenu v rizikovém terénu. *Cesk Slov Neurol N* 2022; 85/118(5): 410–413. doi: 10.48095/ccsnn2022410.

Impakt faktor časopisu Česká a slovenská neurologie a neurochirurgie pro rok 2022 činí **0,5**.