

Anti-HMGCR pozitivní imunitně zprostředkovaná nekrotizující myopatie

Anti-HMGCR positive immune-mediated necrotizing myopathy

Vážená redakce, imunitně zprostředkované nekrotizující myopatie (IMNM) představují podskupinu vzácných autoimunitních myozitid charakterizovaných typickým histologickým obrazem ze svalové biopsie, dále přítomností specifických autoprotilátek, klinicky proximálním myopatickým syndromem a odpovědí na imunosupresivní či imunomodulační léčbu. V rámci skupiny rozlišujeme myozitidy asociované s protilátkami anti-SRP (proti signal recognition particle), protilátkami anti-HMGCR (proti 3-hydroxy-3-methylglutaryl koenzym A reduktáze) nebo nekrotizující myozitidy séronegativní (až 20 % případů) [1].

Imunitně zprostředkovaná nekrotizující myopatie asociovaná s protilátkami anti-HMGCR se překrývá s klinickou jednotkou nazývanou statiny indukovaná nekrotizující autoimunitní myopatie (SINAM), která je postavena na teorii indukce autoimunity hypolipidemiky ze skupiny statinů [2–4].

Onemocnění je vzácné s incidencí dvou případů na milion obyvatel za rok [5], resp. dvou až tří případů na 100 tisíc obyvatel léčených statiny za rok [6]. Klinicky je charakterizováno proximálním myopatickým syndromem s nebo bez svalových bolestí. Postižení jiných svalových skupin (šjiové či polykací svalstvo) je méně časté [5], mimosvalové příznaky jsou vzácné [6]. Potíže progredují v řádu týdnů, často v návaznosti na užívání statinů s odstupem 2 měsíců až několika let od zahájení, či dokonce od ukončení léčby [5]. Ženské pohlaví a věk nad 50 let jsou převažující, naopak mladší věk je méně obvyklý a predikuje horší průběh onemocnění i horší reakci na léčbu, etiologicky bývají tyto případy méně často spojovány s užíváním statinů [7] a vzácně mohou být i paraneoplastické [8].

Laboratorně zjišťujeme elevaci svalových enzymů s hodnotami kreatinkinázy (CK) v řádech desetinásobku normy [4]. Při EMG nacházíme myogenní nález se spon-

tánní denervační aktivitou [4]. MR svalů prokazuje v časně fázi aktivní zánět bez specifického vzorce postižení jednotlivých svalových skupin [5], současně slouží k zacílení svalové biopsie [9]. V histologickém obraze nacházíme nekrózu svalových vláken s minimální buněčnou zánětlivou infiltrací, pro probíhající autoimunitní proces svědčí nadměrná exprese povrchových antigenů HLA I s vázaným membránou atakujícím komplexem (MAC) komplementu [5,6]. Sérologicky prokazujeme specifické protilátky anti-HMGCR [5].

Základem léčby je vysazení statinů s jejich trvalou kontraindikací následované imunosupresivní terapií. V první linii volíme kortikosteroidy v kombinaci s kortikoid šetřícími imunosupresivy (azathioprin, metotrexát, mykofenolát mofetil či cyklofosfamid). Jako záchranná léčba jsou pak k dispozici intravenózní imunoglobuliny (IVIg) či rituximab. Terapeutická odpověď na prvoliniovou léčbu bývá dobrá [5,6].

Mezi roky 2015–2023 bylo na našem pracovišti diagnostikováno celkem pět pacientek s diagnózou anti-HMGCR pozitivní IMNM. Prezентujeme zde dva případy.

Žena narozená v roce 1970, léčená pro diabetes mellitus 2. typu, hypertonička s hypercholesterolemií a depresivním syndromem byla v dubna 2018 vyšetřena pro progredující bolesti a slabost svalů pletenců horních i dolních končetin. Klinicky byl zjištěn proximální myopatický syndrom, pacientka nebyla schopna zdvihnout horní končetiny nad hlavu, špatně se zvedala ze židle za pomoci rukou. Laboratorně shledána elevace svalových enzymů (CK 101 μ kat/l, myoglobin 1 140 μ g/l). EMG prvotně s velmi lehkým myogenním nálezem.

Vzhledem k anamnéze užívání statinů (atorvastatin 20 mg denně od dubna 2014) bylo pomýšeno na statinovou myopatii a lék byl vysazen. Pro přetrvávající potíže po vysazení se setrvalou elevací svalových enzymů byla hospitalizována k dovyšetření.

Redakční rada potvrzuje, že rukopis práce splnil ICMJE kritéria pro publikace zasílané do biomedicínských časopisů.

The Editorial Board declares that the manuscript met the ICMJE "uniform requirements" for biomedical papers.

J. Vejskal, P. Potužník

Neurologická klinika LF UK a FN Plzeň



MUDr. Jakub Vejskal

Neurologická klinika

LF UK a FN Plzeň

Alej Svobody 923/80

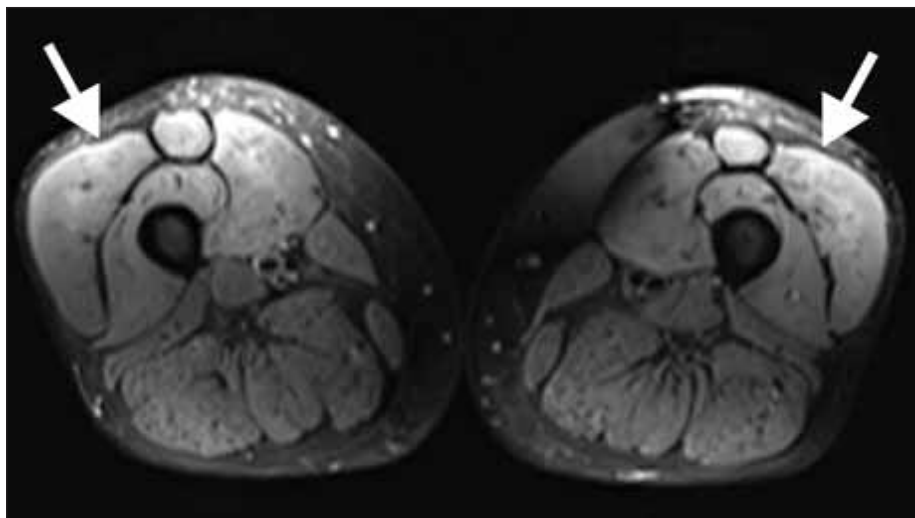
323 00 Plzeň

e-mail: jakub.vejskal@gmail.com

Přijato k recenzi: 13. 10. 2022

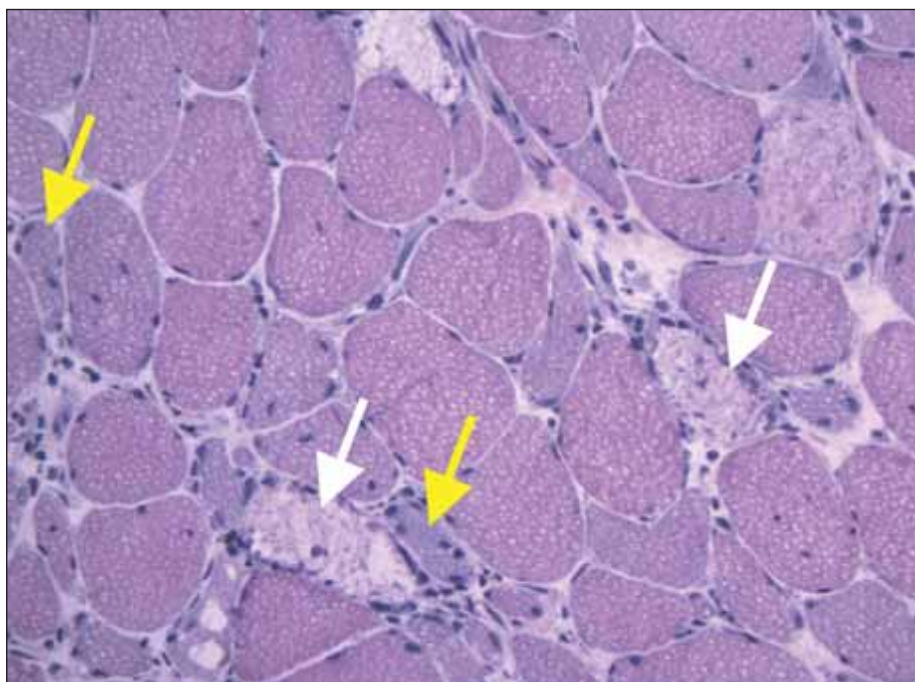
Přijato do tisku: 20. 7. 2023

Klinicky byl přítomen středně těžký myopatický syndrom s typickou predilekcí svalové slabosti v pletencích horních i dolních končetin, bez postižení šjiového svalstva, bez mimosvalových projevů. EMG prokázala myogenní lézi se spontánní denervační aktivitou. MR proximálních svalů dolních končetin odhalila edém přední svalové skupiny stehien (obr. 1). Pro zvažovanou diagnózu zánětlivé myopatie byla doplněna svalová biopsie m. vastus lateralis vpravo. Histologické vyšetření (Ústav patologie a molekulární medicíny FN Motol v Praze) prokázalo četné svalové nekrózy, atrofie a regenerující myoblasty s minimální zánětlivou infiltrací (barvení hematoxilin-eosin) (obr. 2), dále over-expressi molekul HLA I a četná depozita složek komplementu na membránách svalových vláken (imunohistochemické zobrazení). Elektron-mikroskopický obraz neprokázal patologický nález. Histologie byla kompatibilní s diagnózou IMNM. Vyšetření panelu protilátek asociovaných s myozitidami potvrdilo pozitivitou protilátek anti-



Obr. 1. MR stehén, T2 turbo inversion recovery magnitude vážená sekvence. Je patrný edém mm. kvadriceps oboustranně, dominantně mm. recti femoris a vasti femoris laterales (bílé šipky).

Fig. 1. MRI of thighs, T2 turbo inversion recovery magnitude weighted sequence. There is evident edema of mm. quadriceps bilaterally, dominantly in mm. recti femoris and vasti femoris laterales (white arrows).



Obr. 2. Histologické vyšetření svalové biopsie (m. vastus lateralis vpravo), barvení hematoxylin-eosin. Jsou přítomna početná nekrotická svalová vlákna (bílé šipky) s regenerujícími bazofilními myoblasty (žluté šipky). Nečetné lymfocyty a makrofágy jsou přítomny v rámci úklidové reakce.

Fig. 2. Histology of muscle biopsy (rightside m. vastus lateralis), hematoxylin-eosin staining. There are numerous necrotic muscle fibers (white arrows) with regenerating basophilic myoblasts (yellow arrows). Only a few lymphocytes and macrophages are present as a part of healing response.

-HMGCR (240,8 U/ml, Revmatologický ústav, Praha).

Při diagnóze anti-HMGCR pozitivní IMNM jsme zahájili imunosupresivní léčbu, v úvodu

intravenózní pulz methylprednisolonu s následnou perorální léčbou prednisonem (1 mg/kg) v kombinaci s azathioprinem. Terapeutický efekt byl dobrý. Při poslední kon-

trole v lednu 2023 byla shledána normální svalová síla, anamnesticky pacientka udávala zvýšenou svalovou únavu po fyzické aktivitě, laboratorně nadále přetrvávala mírná elevace svalových enzymů (CK 5,3 μ kat/l, myoglobin 112 μ g/l). Je snaha o postupnou deeskalaci kortikoterapie.

Druhý případ – žena narozená v roce 1992, vietnamské národnosti, dosud zcela zdravá a bez trvalé medikace – byla v dubnu 2022 vyšetřena pro 9 měsíců progredující svalovou slabost a bolesti s distribucí v pletencích horních i dolních končetin a oblasti šíje, anamnesticky udávala občasné potíže s polykáním, bez mimosvalových projevů. Laboratorně byla zjištěna elevace svalových enzymů (CK 141 μ kat/l, myoglobin 1 231 μ g/l). EMG potvrdila myopatický nález se spontánní denervační aktivitou. Pro podezření na myozitidu byla přijata k diagnostické hospitalizaci. MR svalů stehén odhalila edém s maximem postižení v m. kvadriceps. Biopsie svalu m. rectus femoris odhalila obraz nekrotizující myopatie. Laboratorně v rámci panelu byla zjištěna pozitivita autoprotilátek anti-HMGCR (150,9 U/ml), anamnesticky však pacientka nikdy statiny neužívala. Zahájili jsme imunosupresivní léčbu, v úvodu intravenózní pulz methylprednisolonu, dále pak kombinace prednisonu (1 mg/kg) s azathioprinem. Subjektivně pacientka udávala po 3 měsících léčby mírné zlepšení, objektivní nález a elevace svalových enzymů však byly stacionární. Při absenci efektu konvenční léčby jsme doplnili celotělové vyšetření PET/CT, které vyloučilo paraneoplastickou etiologii, a po dalších 3 měsících jsme přistoupili k podání intravenózních imunoglobulinů (2 g/kg). Měsíc po léčbě dochází ke zdatnému zlepšení svalové síly i poklesu svalových enzymů (CK 41 μ kat/l, myoglobin 397 μ g/l), sledování efektu léčby nadále pokračuje, postupně deeskalujeme kortikoterapii.

Prezentované kazuistiky v rámci našeho souboru ukazují různé podoby onemocnění. I takto vzácná a laboratorně i histologicky úzce specifikovaná myozitida se reálně projevuje v širším spektru klinických fenotypů. Čtyři z těchto našich pacientek reprezentují „klasickou“ podobu odpovídající variantně SINAM – tzn. anamnéza užívání statinů (nasazení léčby v rozpětí od 6 měsíců do 4 let před vznikem myozitidy), vyšší věk (průměrný 63,5 roku), myopatický obraz s postižením pouze pletenců a dobrá odpověď na imunosupresivní léčbu. Naopak poslední pacientka je mladého věku (30 let), bez anamnézy užívání statinů, s klinickým

obrazem zahrnujícím i slabost šije a polykacích svalů a neodpovídá na „prvoliniovou“ léčbu, jako důležitý faktor nelze opominout i rozdílnou rasu. V souboru se zároveň potvrzuje jasná dominance ženského pohlaví (100 %).

Literatura

1. Allenbach Y, Benveniste O, Stenzel W et al. Immune-mediated necrotizing myopathy: clinical features and pathogenesis. *Nat Rev Rheumatol* 2020; 16(12): 689–701. doi: 10.1038/s41584-020-00515-9.
2. Mohassel P, Mammen AL. Anti-HMGCR Myopathy. *J Neuromuscul Dis* 2018; 5(1): 11–20. doi: 10.3233/JND-170282.
3. Needham M, Fabian V, Knezevic W et al. Progressive myopathy with up-regulation of MHC-I associated with statin therapy. *Neuromuscul Disord* 2007; 17(2): 194–200. doi: 10.1016/j.nmd.2006.10.007.
4. Horák T, Vohánka S, Tvrdíková E et al. Statiny indukovaná nekrotizující autoimunitní myopatie. *Cesk Slov Neurol N* 2017; 80/113(5): 569–577. doi: 10.14735/amcsnn2017569.
5. Babu S, Li Y. Statin induced necrotizing autoimmune myopathy. *J Neurol Sci* 2015; 351(1–2): 13–17. doi: 10.1016/j.jns.2015.02.042.
6. Mammen AL. Statin-associated autoimmune myopathy. *N Engl J Med* 2016; 374(7): 664–669. doi: 10.1056/NEJMra1515161.
7. Milone M. Diagnosis and management of immune-mediated myopathies. *Mayo Clin Proc* 2017; 92(5): 826–837. doi: 10.1016/j.mayocp.2016.12.025.
8. Mizuma A, Kouchi M, Netsu S et al. Paraneoplastic anti-3-hydroxy-3-methylglutaryl-coenzyme a reductase antibody-positive immune-mediated necrotizing myopathy in a patient with uterine cancer. *Intern Med* 2017; 56(14): 1915–1918. doi: 10.2169/internalmedicine.56.8134.
9. Zámečník J. Svalová biopsie v deseti bodech. *Cesk Slov Neurol N* 2018; 81/114(3): 358–361. doi: 10.14735/amcsnn2018358.

Cestovní granty ČNS k účasti na 36. český a slovenský neurologický sjezd

Česká neurologická společnost ČLS JEP (ČNS) vypisuje pro rok 2023 cestovní grant pro mladé lékaře na podporu účasti na **36. českém a slovenském neurologickém sjezdu (ČSNS 2023)** v celkové maximální částce 300 000 Kč, který se koná **29. 11. – 1. 12. 2023 v Hradci Králové.**

Cestovní grant může být udělen během celého kalendářního roku, pokud není kapacita (tj. částka 300 000 Kč) vyčerpána nebo není překročen termín možnosti přihlášení (tj. 17. 9. 2023). V případě nedostatečné kvality přihlášených příspěvků, nemusí být cestovní grant vyčerpán v celé výši.

Úspěšnému žadateli o cestovní grant bude automaticky uhrazen **registrační poplatek** na ČSNS 2023 a bezplatně zajištěno **ubytování** (v případě pracoviště mimo Hradec Králové – místo konání akce) v termínu konání ČSNS 2023 na 2 noci ve 3* hotelu.

Žádost o cestovní grant bude po odborné stránce posouzena organizačním a vědeckým výborem ČSNS.

Kritéria pro přijetí žádosti

- rok narození 1988 nebo později
- člen ČNS s řádně uhrazenými členskými poplatky
- přihlášení k aktivní účasti na ČSNS 2023 (přihlášení prostřednictvím webových stránek sjezdu do 15. 9. 2023)
 - první autor sdělení

do 17. 9. 2023 zaslat na email sekretariat@czech-neuro.cz písemnou přihlášku s potvrzením, že jsou splněna výše uvedená kritéria. Žadatel dostane potvrzení přijetí přihlášky od sekretariátu výboru. Nestane-li se tak, je třeba potvrzení urgovat. Bez obdržení tohoto potvrzení je přihláška neplatná.

Žadatel o cestovní grant obdrží vyjádření o přidělení/nepřidělení cestovního grantu od sekretariátu ČNS do 1. 10. 2023.

Přehled úspěšných žadatelů bude zveřejněn na webových stránkách ČNS a v elektronickém newsletteru ČNS.

Výbor ČNS