

Pletencové svalové dystrofie

Limb girdle muscular dystrophies

Souhrn

Termín pletencové svalové dystrofie (limb girdle muscular dystrophy; LGMD) byl poprvé použit v roce 1954 J. N. Waltonem a F. Natrasssem. Autoři se jím snažili vymezit další klinickou jednotku vedle častější X-vázané Duchennovy muskulární dystrofie a autozomálně dominantně dědičných myotonické a facioskapulohumerální svalové dystrofie (FSHD). V dalších letech přibývalo poznatků a publikací popisujících jednotlivé LGMD nejen s autozomálně recesivním, ale také dominantním typem dědičnosti. Bylo zřejmé, že LGMD nebude jedním onemocněním, nýbrž zastřešujícím termínem pro celou skupinu velmi variabilních klinických jednotek s různým genetickým i patofyziologickým podkladem. Prudký rozvoj molekulární genetiky (zejména technik sekvenování nové generace) vedl k objevení velkého množství nových asociovaných genů. Nová klasifikace z roku 2018 definuje více než 30 subtypů LGMD a je koncipována s předpokladem, že i v budoucnosti budou přibývat další. Tato publikace přináší stručný přehled dostupných informací o LGMD a jejich epidemiologii, patogenezi, fenotypických znacích vč. popisu nejčastějších klinických jednotek, diagnostice, diferenciální diagnostice a dostupných a vyvíjených možnostech terapie.

Abstract

The term limb girdle muscular dystrophy (LGMD) was first used in 1954 by J. N. Walton and F. Natrass. The authors sought to define another clinical unit in addition to the more common X-linked Duchenne muscular dystrophy and autosomal dominant hereditary myotonic and facioscapulohumeral muscular dystrophy (FSHD). In the following years, there was an increase in knowledge and publications describing individual LGMDs with not only autosomal recessive, but also dominant type of inheritance. It was obvious that LGMD would not be a single disease, but an umbrella term for a whole group of highly variable clinical units with a different genetic and pathophysiological background. The rapid development of molecular genetics, especially next generation sequencing techniques, has led to the discovery of many new associated genes. The new classification from 2018 defines more than 30 LGMD subtypes and is designed with the assumption that more will be added in the future. This publication provides a brief overview of available information on LGMDs and their epidemiology, pathogenesis, phenotypic features, including a description of the most common clinical units, diagnosis, differential diagnosis, and available and evolving treatment options.

Redakční rada potvrzuje, že rukopis práce splnil ICMJE kritéria pro publikace zaslané do biomedicínských časopisů.

The Editorial Board declares that the manuscript met the ICMJE "uniform requirements" for biomedical papers.

**L. Mensová, D. Baumgartner,
V. Potočková, R. Mazanec**

Neurologická klinika
2. LF UK a FN Motol, Praha



MUDr. Lívie Mensová
Neurologická klinika
2. LF UK a FN Motol
V Úvalu 84
150 06 Praha
e-mail: mensova.livie@gmail.com

Přijato k recenzi: 1. 6. 2022
Přijato do tisku: 3. 11. 2022

Klíčová slova

pletencové svalové dystrofie – myopatie

Key words

limb girdle muscular dystrophies – myopathies

Úvod

Pletencové svalové dystrofie (limb girdle muscular dystrophy; LGMD) jsou širokou skupinou vzácných klinicky i geneticky heterogenních svalových onemocnění. Termín LGMD byl poprvé použit v roce 1954 J. N. Waltonem a F. Natrasssem [1] a autoři se jím snažili vymezit další klinickou jednotku vedle častější X-vázané Duchennovy muskulární dystrofie a autozomálně dominantně dědičných myotonické a facioskapulohumerální svalové dystrofie (FSHD). Jako základní charakteristiky LGMD definovali:

- začátek příznaků v první, druhé nebo třetí dekádě, někdy až ve středním věku;
- počátek svalové slabosti v oblasti pažního nebo pánevního pletence;
- přenos obvykle autozomálně recesivně;
- relativně pomalý průběh onemocnění často vedoucí k těžké invaliditě či předčasnému úmrtí [1].

V dalších letech přibývalo poznatků a publikací popisujících jednotlivé LGMD nejen s autozomálně recesivním, ale také dominantním typem dědičnosti. Bylo zřejmé,

že LGMD nebude jedním onemocněním, nýbrž zastřešujícím termínem pro celou skupinu velmi variabilních klinických jednotek s různým genetickým i patofyziologickým podkladem. V roce 1995 byla konsorciem ENMC (European Neuromuscular Centre Consortium) navržena nová ucelená klasifikace LGMD vymežující 2 podskupiny dle typu dědičnosti – autozomálně dominantní LGMD1 a autozomálně recesivní LGMD2. Jednotlivým klinickým jednotkám pak bylo přiřazeno písmeno abecedy dle pořadí objevení asociovaného genu např. LGMD2A [2].

Tab. 1. Kritéria pro diagnostiku pletencové svalové dystrofie.

Dle nové definice z roku 2018 musí pletencová svalová dystrofie splňovat následující kritéria:

výskyt popsán alespoň ve dvou nepříbuzných rodinách, přičemž postižení jedinci byli v průběhu života schopni samostatné chůze

zvýšená hladina kreatinkinázy (CK)

degenerativní změny při zobrazování svalů v průběhu onemocnění

dystrofické změny v histologickém nálezu, v konečném důsledku vedoucí k obrazu „end-stage pathology“ v nejvíce postižených svalectech

Prudký rozvoj molekulární genetiky, zejména technik sekvenování nové generace (next generation sequencing; NGS), vedl k objevení velkého množství nových asociovaných genů. Již nějakou dobu před popsáním LGMD 2Z asociované s genem *POGLUT1* [3] bylo zjevné, že bude třeba vytvořit novou klasifikaci zohledňující geny přibývající rychlým tempem a s nimi asociované fenotypy. Zároveň s klasifikací byla navržena i nová definice LGMD (tab. 1). Byla publikována v květnu 2018. Podle ní je „pletencová svalová dystrofie geneticky podmíněné onemocnění, primárně postihující kosterní svaly, vedoucí k progresivní, především proximální svalové slabosti způsobené ztrátou svalových vláken“.

Nová klasifikace znovu rozděluje dvě základní podskupiny s dominantním a recesivním typem dědičnosti, nově označené jako LGMD D a LGMD R. Součástí názvu jsou pak číselné označení dle pořadí objevení asociovaného genu a názvu proteinu, jehož dysfunkce je patofyziologickým podkladem onemocnění, např. LGMD R1 calpain3-related [4] (tab. 2). Deset jednotek dříve řazených mezi LGMD nesplnilo kritéria vymezená novou definicí a bylo z klasifikace vyřazeno (tab. 3).

Epidemiologie

Pletencové svalové dystrofie jsou čtvrtou nejčastější geneticky podmíněnou příčinou myopatie (po dystrofinopatii, myotonic- kých dystrofiích a FSHD1). Prevalence je odhadována na 1 : 14 500 až 1 : 45 000 [4–6], podle jiných zdrojů až 1 : 123 000 [7] a liší se v závislosti na etnicitě a geografickém pú-

vodu. Relativně vyšší prevalence některých jinak velmi vzácných typů LGMD v určitých populacích [8,9] poukazuje na možný efekt mutace zakladatele (zvláštní případ genetického driftu, ke kterému dochází, když se malá skupina odštěpí od původní populace a vytvoří populaci novou). Nová populace pak může mít menší genetickou variabilitu než původní a v případě, že mezi zakládajícími členy populace bylo vyšší zastoupení nositelů určité mutace (typicky několik postižených rodin), bude i v nové populaci prevalence nositelů mutace vyšší než v původní populaci [8]. Častější je autozomálně recesivní typ dědičnosti – u 90 % LGMD, autozomálně dominantní je pak popisován jen u 5–10 % [5,7,10,11]. S ohledem na autozomálně dědičnost by měly LGMD postihovat obě pohlaví shodně, ale při zobrazení MR byly popsány rozdíly mezi pohlavími v míře poškození svalů [12]. U LGMD R12 anoctamin5-related bývají muži postiženi častěji [13]. Nejčastějším typem LGMD je podle četných publikací LGMD R1 calpain3-related (26,5 – 30 % všech LGMD) a LGMD R9 FKRP-related (19 %). ČR v tomto není výjimkou. Nejčastějšími typy LGMD jsou R1 calpain3-related (32,6 %), LGMD R9 FKRP-related (9 %) a dále LGMD R3 α -sarcoglycan-related (2,8 %) a LGMD R12 anoctamin5-related (1,4 %) [6,14,15].

Patogeneze

Neexistuje patofyziologický mechanismus typický pro skupinu LGMD, který by je nějak odlišoval od ostatních svalových dystrofií. Kauzální geny kódují proteiny s nejrůznějšími funkcemi v sarkolemě, cytosolu i v jádře svalového vlákna. Jejich variabilita se do jisté míry odráží ve variabilitě fenotypických projevů [16]. Mechanismy, které se v rozvoji poškození myocytu uplatňují, zahrnují nestabilitu membrány svalového vlákna (např. u sarkoglykanopatií [17]), funkční i strukturální poruchy kontraktálního aparátu (např. u plektinopatie [18]), poruchy mechanismů remodelace a regenerace svalového vlákna (např. u kalpainopatie či dysferlinopatie [19]) nebo chyby v utváření funkčního dystroglykanového komplexu [20–22]. Následkem těchto změn se u většiny LGMD projevují nestabilita svalového vlákna, vzestup intracelulární koncentrace kalcia a postupná degenerace myocytu [23,24]. V různé míře se uplatňují vliv zánětlivé úklidové reakce a nahrazení odumřelých svalových vláken sate- litními buňkami. Po vyčerpání jejich rezervy je finálním histopatologickým nálezem ná-

hrada svalové tkáně tkání vazivovou či tukovou (end stage muscle) [25].

Důležité je rovněž mít na paměti, že mutace v genech asociovaných s LGMD způsobují i celou řadu dalších svalových (distální, pseudometabolické, kongenitální myopatie) či jiných onemocnění (kardiomyopatie, artrogrypózy, ...)

Klinický obraz a diagnostika

Z definice LGMD vyplývá, že společným jmenovatelem jednotlivých subjednotek je progresivní, převážně proximální svalová slabost. Nicméně nacházíme obrovskou variabilitu v nástupu a tíži příznaků. První příznaky se mohou objevit kdykoli od raného dětství po důchodový věk. Fenotypické projevy pak zahrnují celé spektrum od asymptomatické hyperCKémie či sotva znatelné pomalu progredující svalové slabosti po těžký rychle invalidizující Duchenne-like obraz. Variabilitu projevů nacházíme nejen mezi jednotlivými subtypy LGMD, ale i v rámci jedné diagnózy. Typickým příkladem je LGMD R1 calpain3-related [15]. U jednotek s počátkem v dětství bývá výrazněji vyjádřena pelvifemorální slabost, u těch s pozdním nástupem jsou často srovnatelně postižené pánevní i pažní pletenec [26]. Svalová slabost má převážně symetrický charakter, i když u některých subjednotek, např. LGMD R2 dysferlin-related a LGMD R12 anoctamin5-related, nacházíme častěji asymetrii a různý stupeň distálního postižení [16,26–28]. Slabost obličejových a bulbárních svalů není pro LGMD charakteristická, extraokulární svaly bývají typicky ušetřeny. Pro získání komplexního obrazu je nutno cíleně pátrat po dalších symptomech, jako jsou scapula alata, hypertrofie lýtek, přítomnost kontraktur a jejich lokalizace, deformity páteře, makroglosie. Pozdními komplikacemi, ale i prvním projevem onemocnění mohou být rozvoj respirační insuficience nebo projevy kardiální dekompenzace na podkladu kardiomyopatie či převodních poruch. Intelekt a kognitivní funkce zpravidla nebývají postiženy, ale jejich poruchy byly popsány např. v souvislosti s LGMD R11 POMT1-related a LGMD R14 POMT2-related [26]. Myalgie nejsou pro LGMD typické, ale zejména v pokročilejších fázích onemocnění mohou pacienti popisovat myoskeletální bolesti v souvislosti s přetěžováním některých svalových skupin, svalovými dysbalancemi a s rozvojem kontraktur.

S ohledem na vzácný výskyt LGMD a jejich variabilitu jsou zásadní a stále aktuální

Tab. 2. Nová klasifikace LGMD.

Pletencové svalové dystrofie	Symbol genu	Bílkovina	Hlavní funkce
autozomálně dominantní			
LGMD D1 DNAJB6-related (dříve typ 1D)	<i>DNAJB6</i>	co-chaperone DNAJB6	vazebná bílkovina sarkolemy (Z disk)
LGMD D2 TNP03-related (dříve typ 1F)	<i>TNP03</i>	transportin 3	receptor jaderné membrány
LGMD D3 HNRNPDL-related (dříve typ 1G)	<i>HNRNPDL</i>	heterogenní jaderný ribonukleoprotein podobný D	RNA vazebná bílkovina
LGMD D4 CAPN3-related (nově)	<i>CAPN3</i>	calpain-3	protelytický enzym
LGMD D5 collagen 6-related (nově, dříve Bethlemova myopatie)	<i>COL6A1, COL6A2, COL6A3</i>	kolagen 6	strukturální bílkovina
autozomálně recesivní			
LGMD R1 calpain 3-related (dříve typ 2A)	<i>CAPN3</i>	calpain-3	protelytický enzym
LGMD R2 dysferlin-related (dříve typ 2B)	<i>DYSF</i>	dysferlin	vazebná bílkovina sarkolemy
LGMD R3 alpha-sarcoglycan-related (dříve typ 2D)	<i>SGCA</i>	alfa sarkoglykan	vazebná bílkovina sarkolemy
LGMD R4 beta-sarcoglycan-related (dříve typ 2E)	<i>SGCB</i>	beta sarkoglykan	vazebná bílkovina sarkolemy
LGMD R5 gamma-sarcoglycan-related (dříve typ 2C)	<i>SGCG</i>	gamma sarkoglykan	vazebná bílkovina sarkolemy
LGMD R6 delta-sarcoglycan-related (dříve typ 2F)	<i>SGCD</i>	delta sarkoglykan	vazebná bílkovina sarkolemy
LGMD R7 telethonin-related (dříve typ 2G)	<i>TCAP</i>	telethonin	vazebná bílkovina sarkomery (Z disk)
LGMD R8 tripartite motif-containing 32-related (dříve typ 2H)	<i>TRIM32</i>	tripartite motif-containing 32	vazebná bílkovina sarkomery (Z disk)
LGMD R9 FKRП-related (dříve typ 2I)	<i>FKRP</i>	fukutin related protein	bílkovina glykosylace dystroglykanu
LGMD R10 titin-related (dříve typ 2J)	<i>TTN</i>	titin	bílkovina sarkomery
LGMD R11 POMT1-related (dříve typ 2K)	<i>POMT1</i>	protein-1-O-mannosyltransferáza 1	enzym glykosylace dystroglykanu
LGMD R12 anoctamin 5-related (dříve typ 2L)	<i>ANO5</i>	anoctamin 5	membránová bílkovina
LGMD R13 fukutin-related (dříve typ 2M)	<i>FKTN</i>	fukutin	enzym glykosylace dystroglykanu
LGMD R14 POMT2-related (dříve typ 2N)	<i>POMT2</i>	protein-1-O-mannosyltransferáza 2	enzym glykosylace dystroglykanu
LGMD R15 POMGNT1-related (dříve typ 2O)	<i>POMGNT1</i>	O-mannosa-beta-1,2-N-acetylglukosaminyltransferáza 1	enzym glykosylace dystroglykanu
LGMD R16 alpha-dystroglycan (dříve typ 2P)	<i>DAG1</i>	alfa dystroglykan	vazebná bílkovina sarkolemy
LGMD R17 plectin-related (dříve typ 2Q)	<i>PLEC</i>	plectin	vazebná bílkovina sarkolemy (Z disk)
LGMD R18 TRAPPC11-related (dříve typ 2S)	<i>TRAPPC11</i>	trafficking protein particle complex subunit 11	podíl na membránovém transportu a autofagii
LGMD R19 GMPPB-related (dříve typ 2T)	<i>GMPPB</i>	GDP-mannosa-pyrofosforýláza	produkce N-vázaných oligosacharidů
LGMD R20 ISPD-related (dříve typ 2U)	<i>ISPD/CRPPA</i>	CDP-L-ribitol pyrofosforýláza A	enzym glykosylace dystroglykanu
LGMD R21 POGLUT1-related (dříve typ 2Z)	<i>POGLUT1</i>	protein O-glucosyltransferáza 1	bílkovina endoplazmatického retikula
LGMD R22 collagen 6-related (nově, dříve Bethlemova myopatie)	<i>COL6A1, COL6A2, COL6A3</i>	kolagen 6	strukturální bílkovina
LGMD R23 Laminin α2-related	<i>LAMA2</i>	laminin α2 (merosin)	bílkovina bazální membrány
LGMD R24 POMGNT2-related	<i>POMGNT2</i>	O-mannosa-beta-1,2-N-acetylglukosaminyltransferáza 2	enzym glykosylace dystroglykanu
LGMD R25 POPDC1-related (dříve typ 2X)	<i>POPDC1; BVES</i>	Popeye domain containing protein 1; blood vessel epicardial substance	vazebný protein buněčné membrány
LGMD R26 POPDC3-related	<i>POPDC3</i>	Popeye domain containing protein 3	transmembránový protein
LGMD R27 JAG2-related	<i>JAG2</i>	jagged 2 protein	signalační molekula

LGMD – pletencové svalové dystrofie

Tab. 3. Jednotky dříve řazené mezi LGMD, které nesplnily kritéria vymezená novou definicí a byly z klasifikace vyřazeny.

Klinická jednotka	Dědičnost	Symbol genu	Bílkovina	Důvod vyřazení
myofibrilární myopatie (dříve typ 1A)	AD	<i>MYOT</i>	myotilin	postižení převážně dolních končetin
svalová dystrofie typ Emery-Dreifuss (dříve typ 1B)	AD	<i>LMNA</i>	lamin A/C	dominují poruchy srdečního rytmu, svalová slabost nemá typicky pletencovou distribuci
rippling svalová dystrofie (dříve typ 1C)	AD	<i>CAV3</i>	caveolin-3	hlavním příznakem rippling a myalgie
myofibrilární myopatie (dříve typ 1E)	AD	<i>DES</i>	desmin	postižení převážně dolních končetin a kardiomyopatie
nepotvrzený typ LGMD (dříve typ 1H)	AD	<i>není známo</i>	není známo	popsáno jen u jedné rodiny
myofibrilární myopatie (dříve typ 2R)	AR	<i>DES</i>	desmin	převážně distální svalová slabost
Pompeho nemoc (dříve typ 2V)	AR	<i>GAA</i>	α -glukosidáza	primárně metabolické onemocnění
myopatie s vazbou na PINCH-2 gen (dříve typ 2W)	AR	<i>PINCH2</i>	PINCH 2 protein	popsáno jen u jedné rodiny
myopatie s vazbou na TOR1AIP1 gen (dříve typ 2Y)	AR	<i>TOR1AIP1</i>	torsin-1A interagující protein	popsáno jen u jedné rodiny

AD – autozomálně dominantní; AR – autozomálně recesivní; LGMD – pletencové svalové dystrofie

studie přirozeného průběhu onemocnění, které pomáhají mapovat fenotypické projevy v korelaci s genotypem a získávat zásadní klinimetrická data. Tyto výstupy jsou pak nezbytným zdrojem poznatků pro vytváření standardů péče a definování vhodných biomarkerů účinnosti terapie v rámci klinického hodnocení léčiv. Hlavním zdrojem dat o přirozeném průběhu onemocnění jsou národní a globální registry pacientů.

Vedle klinického vyšetření specialistou na neuromuskulární onemocnění je nezbytné doplnit další testy. Zejména biochemické vyšetření – stanovení hladin CK a myoglobinu, EMG a MR svalů. U většiny LGMD nacházíme jen mírné zvýšení **CK**, výjimkami jsou sarkoglykanopatie, dysferlinopatie a LGMD R9 FKRP-related s hodnotami typicky v řádu 10násobku normy a vyšších [14]. Obecně také platí, že u autozomálně recesivních LGMD bývají hodnoty CK výrazně vyšší než u forem dominantních [29]. U pokročilých forem LGMD s převahou fibrotické a tukové přestavby svalové tkáně jsou pak hodnoty CK zpravidla již v normě či jen mírně elevované. V rámci diferenciální diagnostiky LGMD mohou být zvažovány i metabolické myopatie, proto by součástí diagnostického procesu měl být i **screeningový test suché krevní kapky na Pompeho nemoc** [30,31], v případě rekurentních myoglobinurií či nápadné či vícefázové intolerance fyzické zátěže pak konzultace s Ústavem dědičných poruch metabolismu Všeobecné fakulturní nemocnice Praha 2.

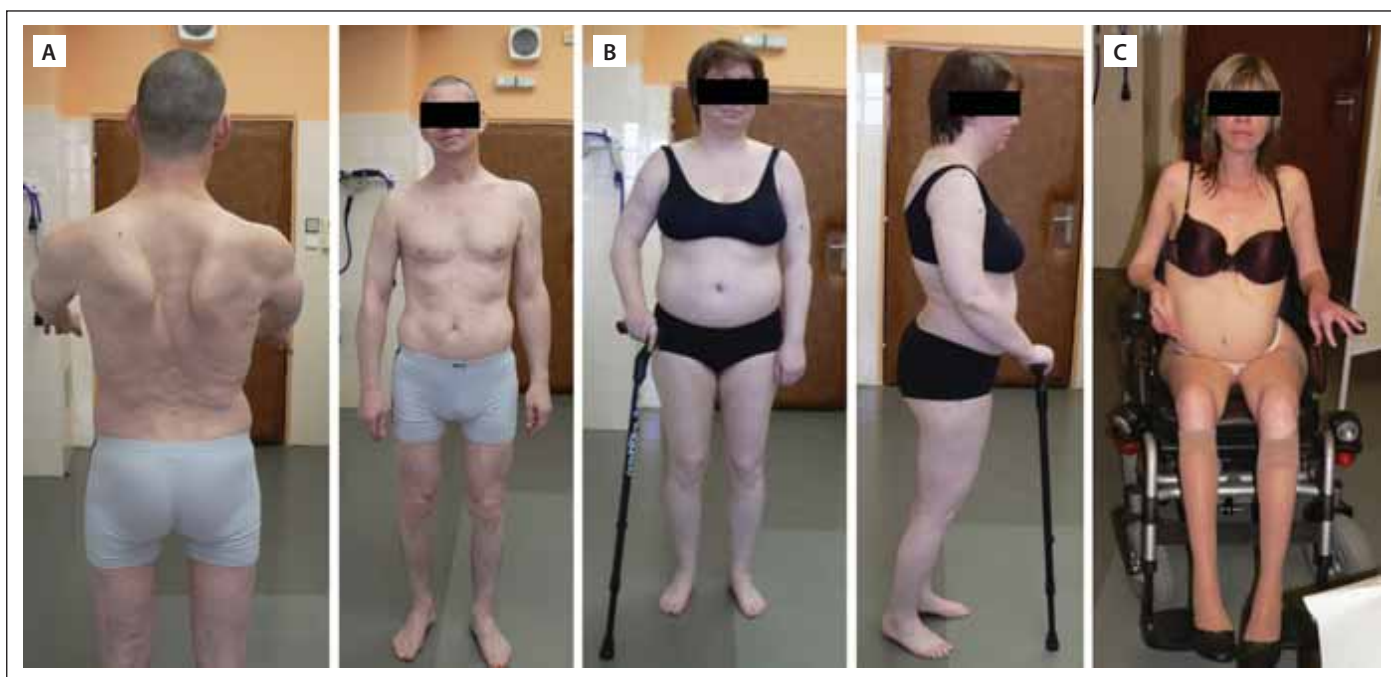Jehlová EMG hraje roli v odlišení neurogení a myogenní léze a při detekci myotonických výbojů. Volní aktivita je spojená v pozdějších stádiích s časným náborem motorických jednotek (motor unit potential; MUP) a náborová křivka vykazuje nízkou amplitudu. Při kvantitativní analýze motorických jednotek obvykle registrujeme MUP nízké amplitudy a krátkého trvání [32].

Důležitou součástí diagnostického procesu i následné péče o pacienty s LGMD se v posledních letech staly zobrazovací metody, zejména **MR svalů**. Umožňuje neinvazivní zobrazení všech svalových skupin ve vysokém rozlišení, posouzení svalové atrofie a při využití vhodných sekvencí také detekci tkáňových změn charakteru edému či tukové přestavby. Hlavní přínos MR spočívá nejen ve stanovení rozsahu a stupně postižení jednotlivých svalů, ale také v možnosti identifikovat vzorec postižení svalů (pattern of involvement), který je charakteristický pro určitou klinickou jednotku. Získaných informací lze dále využít při indikaci a navigaci svalové biopsie (spíše při podezření na získanou myopatii) či cíleného genetického vyšetření. Korelace nálezů MR a fenotypu pacienta hraje roli rovněž v objasňování nalezených mutací nejasného významu.

Role **svalové biopsie** v diagnostice myopatií se v uplynulých letech změnila a toto nákladné a invazivní vyšetření přestalo být metodou první volby. U hereditárních myopatií je indikována v případě, kdy molekulárně genetické vyšetření neodhalí kauzální

mutaci, případně odhalí tzv. varianty nejasného významu. Svalová biopsie může být dalším krokem k upřesnění kauzální mutace. Histologický nález u LGMD není specifický, může zahrnovat změny charakteru atrofie, hypertrofie či regenerace svalových vláken. V počátečních fázích onemocnění dominují zejména edém s různou mírou zánětlivé infiltrace či nekróza, v pozdějších fázích onemocnění fibróza a tuková přestavba [33]. Výtežnost zásadně zvyšuje využití imunohistochemické analýzy a analýzy Western blot k detekci přítomnosti/deficitu/absenci konkrétních proteinů. Pro dosažení maximální výtežnosti svalové biopsie by standardem měl být odběr ze svalu se středním stupněm svalového postižení, tedy takového svalu, kde již došlo k rozvoji patologických změn ve tkáni, ale fibrózní změny či tuková přestavba nejsou rozsáhlé a získaný vzorek bude obsahovat dostatek svalových vláken k analýze. U klinických jednotek s multifokálním a nehomogenním postižením svalů, kterými LGMD jsou, je bezpochyby přínosné užití zobrazovací metody před svalovou biopsií [33]. Metodou volby je MR svalů, která zároveň přináší informaci o přítomnosti vzorce postižení; případně lze užít sonografii [34–36]. Zásadní je hodnocení svalové biopsie zkušeným specialistou v laboratořích s odpovídajícím vybavením (FN Motol, FN Brno).

Definitivní diagnózu LGMD lze stanovit jen **molekulárně genetickým vyšetřením**. U genů spojených s LGMD (v sou-



Obr. 1. Pacienti s LGMD R1 calpain 3-related. Fotografie z archivu autorky.

(A) Muž (50 let) nástup příznaků ve 22 letech – pelvifemorální slabost, v čase vzniku fotky myopatický syndrom vyjádřený proximálně na horních i dolních končetinách, kontraktury Achillovy šlachy, schopen chůze bez opory, dřep s lehkou dopomocí horních končetin.

(B) Žena (40 let) nástup příznaků v 15 letech – slabost pelvifemorální, v čase vzniku fotky myopatický syndrom vyjádřený proximálně na horních i dolních končetinách, kontraktury Achillovy šlachy, chůze jen s oporou, dřep nesvede od 30 let, nutná asistence druhé osoby v běžných denních aktivitách.

(C) Žena (48 let) nástup příznaků ve 4 letech – zakopávání a pády, v čase vzniku fotky těžký generalizovaný myopatický syndrom s maximem proximálně na dolních končetinách, kontraktury Achillovy šlachy, flexorů kolene, flexorů lokte oboustranně, imobilní, ztráta chůze v 26 letech, dřep nelze od 18 let, plně závislá na péči druhé osoby

Fig. 1. Patients with LGMD R1 calpain 3-related. Photo from the author's archive.

(A) Male (50-year-old) with onset of symptoms at the age of 22 years – pelvifemoral weakness; at the time of the photo, myopathic syndrome was expressed proximally on the upper and lower limbs, he had Achilles tendon contractures, was able to walk without support, and do squat with light upper limbs support.

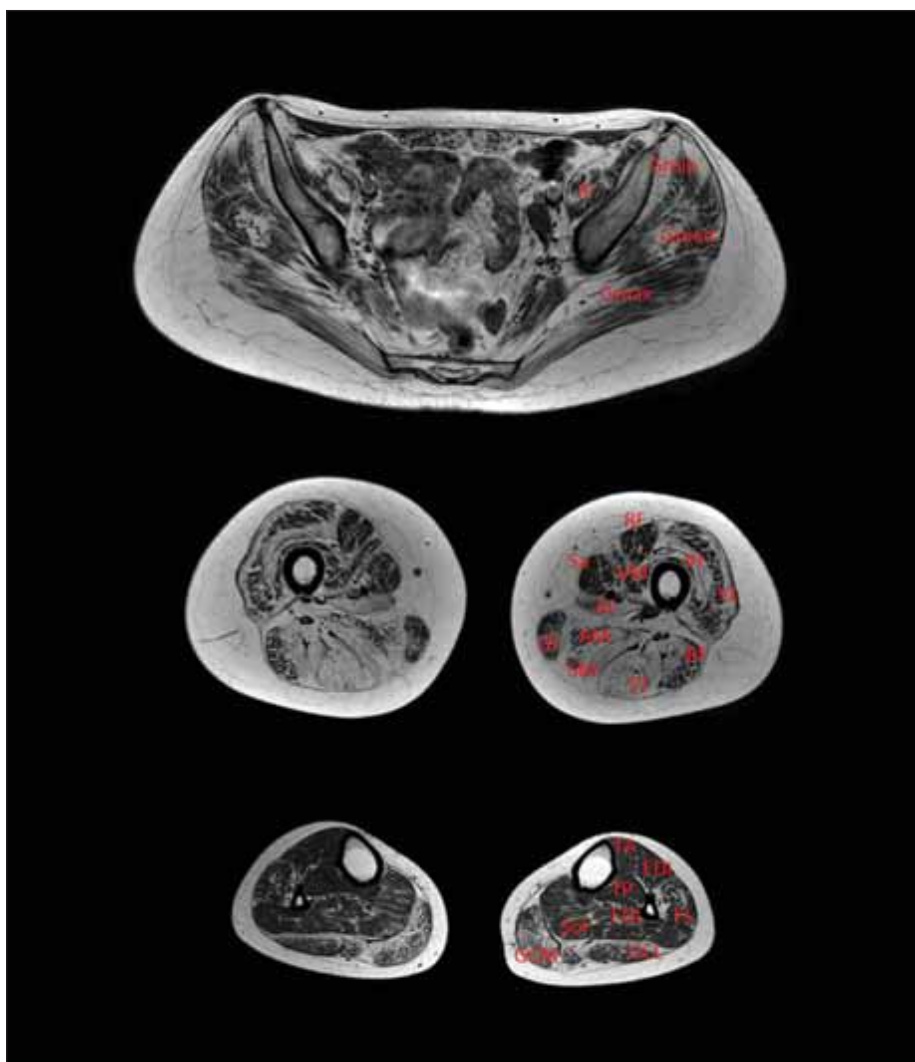
(B) Female (40-year-old) with onset of symptoms at the age of 15 years – pelvifemoral weakness; at the time of the photo, myopathic syndrome was expressed proximally on the upper and lower limbs, she had Achilles tendon contractures, was ambulant only with support, was unable to squat since her 30s, and second person assistance was needed in normal activities of daily living.

(C) Female (48-year-old) with onset of symptoms at the age of 4 years – stumbling and falls; at the time of the photo, she had severe generalized myopathic syndrome with maximum proximal on the lower limbs, had contractures of Achilles tendon, knee flexors on both sides, elbow flexors, was non-ambulant since 26 years of age, she cannot squat from the age of 18, and was fully dependent on the care of another person.

časnosti jich je 32) byly popsány různé typy patogenních sekvenčních variant – mutace typu missence, nonsense, změny sestřihu mRNA, delece/duplikace/inzerce na úrovni několika nukleotidů či celých exonů i delece/duplikace na úrovni celých genů. Obecně převažují sekvenční varianty malého rozsahu [37]. Patogenní varianty v genech spojených s LGMD (stejně jako varianty pravděpodobně patogenní, benigní, pravděpodobně benigní a varianty nejasného významu) jsou evidovány v databázi HGMD (Human Gene Mutation Database). Pro představu o komplexnosti problematiky u genu *CAPN3* se jedná o 471 patogenních variant,

u genu *DYSF* o 521 a u genu *FKRP* o 52 variant. Jen některé z nich jsou vedeny v databázi ve spojení s fenotypem LGMD. Vzhledem k množství asociovaných genů je molekulární diagnostika LGMD komplikovaný proces, v současné době založený na technikách NGS. U pacienta s podezřením na LGMD se zpravidla testují nejen geny spojené přímo s LGMD, ale i ostatní geny v rámci panelu neuromuskulárních onemocnění, protože klinické projevy těchto onemocnění se mohou do značné míry překrývat. Zásadní jsou potom správná interpretace nálezu a spolupráce mezi klinickým genetikem a neuromuskulárním specialistou, a to

zejména v nejednoznačných případech, kdy NGS odhalí pouze varianty pravděpodobně patogenní či nejasného významu. Nálezy je nutné znovu konfrontovat s fenotypem pacienta či výsledky MR svalů, případně doplnit svalovou biopsií nebo rozšířit genetické vyšetření o vyšetření rodinných příslušníků. Molekulárně genetická diagnostika následně může pokračovat NGS celého genomu, případně RNA na úrovni vybraného souboru genů nebo celého transkriptomu. Vzhledem k velkým finančním nárokům, a hlavně pro velmi náročnou interpretaci identifikovaných variant, nejsou tyto metody v klinické praxi rozšířené.

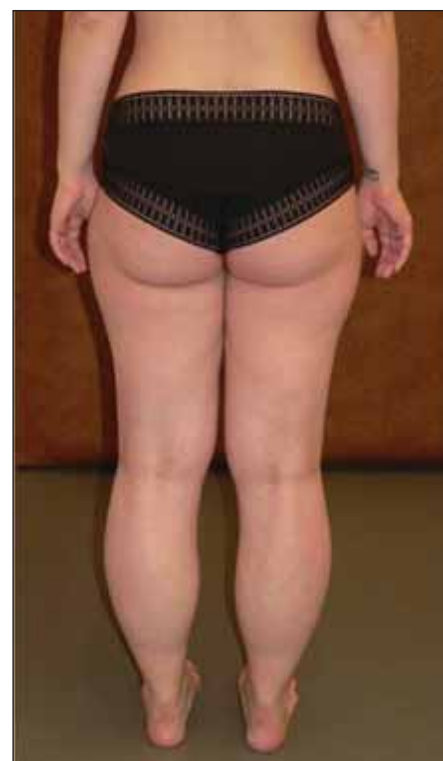

Obr. 2. MR, T1 vážený obraz svalů dolních končetin. Pacientka s LGMD R1 calpain 3-related. Symetrická fibrotizace a tuková přestavba, v oblasti pánve patrná zejména u hýžděových svalů, v oblasti stehen maximum změn v zadním kompartmentu (m. semitendinosus, m. semimembranosus, m. biceps femoris), relativně ušetřené m. rectus femoris, m. sartorius, v oblasti lýtek postiženy zejména mm. gastrocnemii.

AL – m. adductor longus; AM – m. adductor magnus; BF – m. biceps femoris (caput longum); EDL – m. extensor digitorum longus; FDL – flexor digitorum longus; GCL – m. gastrocnemius lateralis; GCM – m. gastrocnemius medialis; Gmin – m. gluteus minimus; Gmed – m. gluteus medius; Gmax – m. gluteus maximus; Gr – m. gracilis; IP – m. iliopsoas; LGMD – pletencové svalové dystrofie; PL – m. peroneus longus; RF – m. rectus femoris; Sa – m. sartorius; SM – m. semimembranosus; ST – m. semitendinosus; VI – m. vastus intermedius; TP – m. tibialis posterior; VL – m. vastus lateralis; VM – m. vastus medialis

Fig. 2. T1-weighted MRI of lower limb muscles. Patient with LGMD R1 calpain 3-related. Symmetrical fibrosis and fat replacement in the pelvic area especially in the gluteal muscles; in the thighs, the maximal changes were in the posterior compartment (semitendinosus muscle, semimembranosus muscle, m. biceps femoris), which relatively spared the rectus femoris, sartorius; in the calves, mainly m. gastrocnemii were affected.

AL – adductor longus muscle; AM – adductor magnus muscle; BF – biceps femoris muscle (caput longum); EDL – extensor digitorum longus muscle; FDL – flexor digitorum longus muscle; GCL – gastrocnemius lateralis muscle; GCM – gastrocnemius medialis muscle; Gmin – gluteus minimus muscle; Gmed – gluteus medius muscle; Gmax – gluteus maximus muscle; Gr – gracilis muscle; IP – iliopsoas muscle; LGMD – limb girdle muscular dystrophy; PL – peroneus longus muscle; RF – rectus femoris muscle; Sa – sartorius muscle; SM – semimembranosus muscle; ST – semitendinosus muscle; VI – vastus intermedius muscle; TP – tibialis posterior muscle; VL – vastus lateralis muscle; VM – vastus medialis muscle



Obr. 3. Pacientka LGMD R9 FKRP-related – typická pseudohypertrofie lýtek.

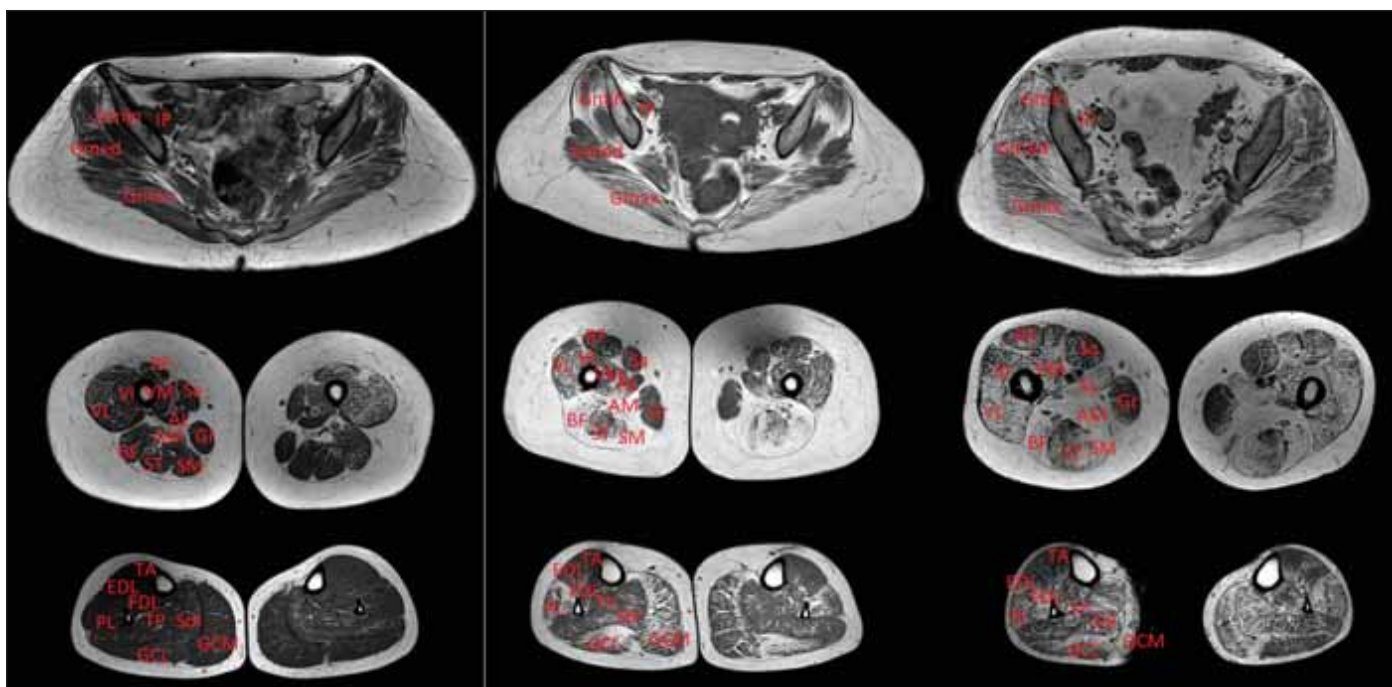
LGMD – pletencové svalové dystrofie
Fig. 3. Female patient with LGMD R9 FKRP-related – typical pseudohypertrophy of the calves.

LGMD – limb girdle muscular dystrophy;

Nejčastější pletencové svalové dystrofie

LGMD R1 calpain 3-related, LGMD D4 calpain 3-related

Calpain 3 je svalově specifická vápníkem aktivovaná neutrální proteáza zapojená do remodelace sarkomery, jež váže titin. Gen *CAPN3* je prvním genem, který byl v příčinné souvislosti s LGMD popsán a LGMD R1 calpain 3-related je první popsanou jednotkou, u které k rozvoji svalové dystrofie dochází v souvislosti s defektem enzymu a nikoli strukturálního proteinu [24]. Později byly popsány případy s autozomálně dominantní dědičností, dle nové klasifikace LGMD D4 calpain 3-related. LGMD R1 calpain 3-related je celosvětově pravděpodobně nejčastější subtyp LGMD [14,15]. Jedná se o genotypicky velmi variabilní klinickou jednotku s nástupem příznaků nejčastěji mezi 2.–40. rokem věku a ztrátou chůze nejčastěji mezi 5.–39. rokem (obr. 1). Dominuje zpravidla pelvifemorální slabost, ale popisovány jsou i případy izolované slabosti pažního pletence a axiální svalové slabosti a promi-



Obr. 4. MR, T1 vážený obraz svalů dolních končetin. Zleva doprava žena (26 let), žena (30 let) a muž (38 let) s LGMD R9 FKRP-related, u všech patrna typická pseudohypertrofie lýtek s různě vyjádřeným podílem fibrotizace a tukové přestavby, v oblasti stehen relativně méně postiženy m. sartorius, m. gracilis a m. semimembranosus.

AL – m. adductor longus; AM – m. adductor magnus; BF – m. biceps femoris (caput longum); EDL – m. extensor digitorum longus; FDL – flexor digitorum longus; GCL – m. gastrocnemius lateralis; GCM – m. gastrocnemius medialis; Gmin – m. gluteus minimus; Gmed – m. gluteus medius; Gmax – m. gluteus maximus; Gr – m. gracilis; IP – m. iliopsoas; LGMD – pletencové svalové dystrofie; PL – m. peroneus longus; RF – m. rectus femoris; Sa – m. sartorius; SM – m. semimembranosus; ST – m. semitendinosus; VI – m. vastus intermedius; TP – m. tibialis posterior; VL – m. vastus lateralis; VM – m. vastus medialis

Fig. 4. T1-weighted MRI of the lower limb muscles. From left to right, female (26 years), female (30 years) and male (38 years) with LGMD R9 FKRP-related; all show typical pseudohypertrophy of the calves with different proportions of fibrosis and fat conversion; in the thighs, relatively less affected areas are the sartorius, gracilis and semimembranosus.

AL – adductor longus muscle; AM – adductor magnus muscle; BF – biceps femoris muscle (caput longum); EDL – extensor digitorum longus muscle; FDL – flexor digitorum longus muscle; GCL – gastrocnemius lateralis muscle; GCM – gastrocnemius medialis muscle; Gmin – gluteus minimus muscle; Gmed – gluteus medius muscle; Gmax – gluteus maximus muscle; Gr – gracilis muscle; IP – iliopsoas muscle; LGMD – limb girdle muscular dystrophy; PL – peroneus longus muscle; RF – rectus femoris muscle; Sa – sartorius muscle; SM – semimembranosus muscle; ST – semitendinosus muscle; VI – vastus intermedius muscle; TP – tibialis posterior muscle; VL – vastus lateralis muscle; VM – vastus medialis muscle

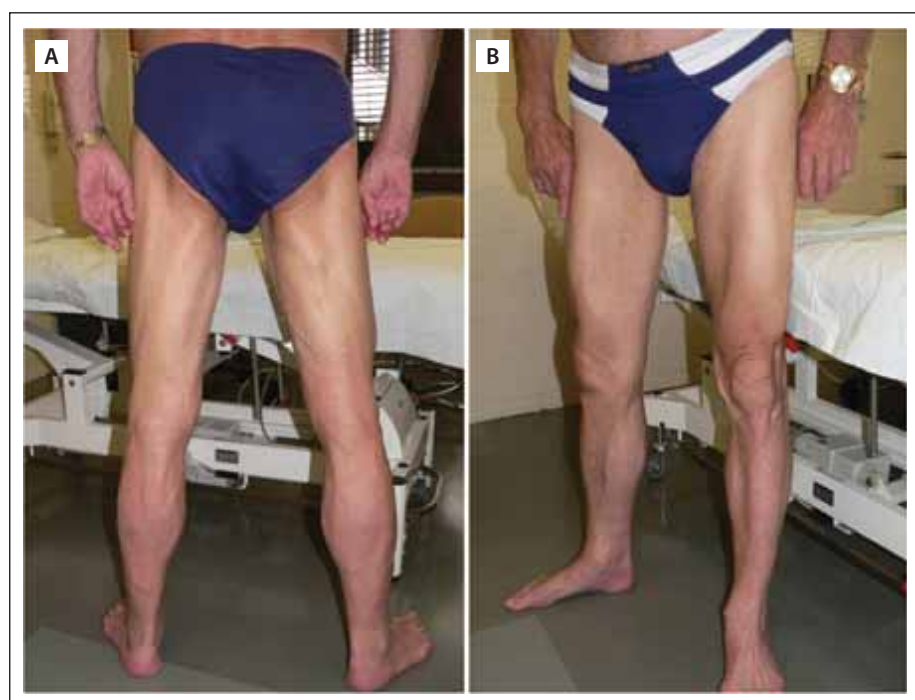není slabosti bránice [38]. Časně a hojně dochází k oboustrannému rozvoji kontraktur Achillovy šlachy. V pozdních stádiích může dojít k rozvoji respirační insuficience a k deformitám páteře. Kardiální komplikace nejsou s touto klinickou jednotkou asociovány [39]. Hodnoty CK zpravidla dosahují 3–20násobek normy. Na MR svalů nacházíme dystrofické změny v oblasti pažního pletence a zadního kompartmentu stehna s ušetřením m. sartorius a m. vastus medialis [34] (obr. 2).

LGMD R9 FKRP-related a skupina dystroglykanopatií

Pojem dystroglykanopatie zahrnuje několik klinických jednotek v rámci skupiny LGMD, jedná se o autozomálně recesivně dědičné LGMD asociované s mutacemi v genech *FKRP*, *POMT1*,

POMT2, *POMGnT1*, *DAG1*, *GMPPB* a *CRPPA*. Společným patofyziologickým mechanismem rozvoje těchto typů LGMD je porucha funkce dystroglykanového komplexu, nejčastěji na podkladě abnormální glykosylace. Dystroglykanový komplex zajišťuje vazbu mezi extracelulární matrix a cytoskeletem a má zásadní vliv na správnou funkci myocyty a stabilitu membrán [20,40]. Fenotypické projevy jsou v rámci skupiny velmi variabilní, s nástupem příznaků nejčastěji mezi 1. a 4. dekadou. Jednoznačně nejčastějším subtypem je LGMD R9 FKRP-related. Klinicky jsou v různé míře vyjádřeny proximální svalová slabost a atrofie, typické jsou hypertrofie lýtek (obr. 3), lumbální hyperlordóza, scapula alata a makroglosie. Hladina CK bývá typicky násobně zvýšená, a to někdy i do extrémních hodnot (50násobek normy) [41].

Časté jsou asociace s kardiomyopatií a rozvoj respirační insuficience, které se mohou vyskytnout již v časných fázích onemocnění a jejich závažnost nemusí korelovat s rozsahem svalové slabosti [42]. Kvalita života pacientů je ovlivněna myalgiemi, které se v průběhu onemocnění vyskytnou u většiny z nich. Třetina pacientů má v průběhu onemocnění myoglobinurii. Svalová biopsie ukáže při imunohistochemické analýze redukci barvení na alfa-dystroglykan, často bývá popisován bohatý zánětlivý úklidový infiltrát. Při MR svalů bývají nejvíce postiženými svaly m. gastrocnemius, soleus a zadní skupiny svalů stehna (m. semitendinosus, m. semimebranosus, m. biceps femoris), naopak typicky ušetřeny zůstávají m. vastus lateralis, m. gracilis a m. sartorius [12] (obr. 4).



Obr. 5. Pacient s LGMD R12 anoctamin 5-related.

(A) Atrofie hamstringů, zejména dlouhé hlavy m. biceps femoris při relativně ušetřené krátké hlavě. (B) Typická selektivní atrofie m. vastus medialis a lateralis, na lýtkách nápadná atrofie m. gastrocnemius medialis oboustranně symetricky.

LGMD – pletencové svalové dystrofie

Fig. 5. Patient with LGMD R12 anoctamin 5-related.

(A) Hamstring atrophy, especially of the long head of the biceps femoris with a relative sparing of the short head. (B) Typical selective atrophy of the medial and lateral vastus muscles, and on the calves, conspicuous atrophy of the medial gastrocnemius symmetrically on both sides.

LGMD – limb girdle muscular dystrophy

LGMD R3 α -sarcoglycan-related a skupina sarkoglykanopatií

Sarkoglykany (α , β , γ , δ , ϵ a ζ) jsou skupinou transmembránových proteinů, které spolu vytvářejí dystrofinový glykoproteinový komplex (α -sarkoglykan byl původně popsán jako dystrofin asociovaný glykoprotein, DAG [43]). Rolí tohoto komplexu je ukotvení a vzájemné propojení cytoskeletu a extracelulární matrix, a tím stabilizace sarkolemy a její ochrana při svalovém přepětí [44]. Nestabilita membrány je pak příčinou násobné elevace CK charakteristické pro tuto skupinu LGMD. Mutace v genech pro sarkoglykanové řetězce jsou příčinou LGMD v 5–10 % [42,45,46]. Většina pacientů se sarkoglykanopatií má závažné klinické příznaky podobné fenotypu Duchennovy muskulární dystrofie (pletencová svalová slabost na dolních i horních končetinách, rozvoj kontraktur, ztráta chůze v dětském věku), ale byly popsány i mírnější projevy se ztrátou chůze až v dospělém věku [47] či fenotyp charak-

teru intolerance zátěže a rekurentní rhabdomyolýzy [47–50]. Relativně častým příznakem je i makroglosie [47]. Velká variabilita fenotypu i v rámci postižených rodin nasvědčuje roli nejen genetických, ale i epigenetických faktorů a vlivu prostředí na rozvoj klinických příznaků [51]. S progresí onemocnění se zpravidla objevují respirační a kardiální komplikace (dilatační kardiomyopatie, převodní poruchy). Ty mají závažný, až život ohrožující charakter zejména u typů LGMD R4 β -sarcoglycan-related a R6 δ -sarcoglycan-related, patofyziologickým podkladem je zastoupení β a δ -sarkoglykanu nejen v kosterním, ale také v srdečním svalu. Naopak u nejčastější ze sarkoglykanopatií LGMD R3 α -sarcoglycan-related [14,52,53] jsou kardiální komplikace raritní, neboť α -sarkoglykan je v myokardu nahrazen sarkoglykanem ϵ [54]. MR svalů prokazuje časně postižení skupiny adduktorů, hýždňových svalů a zadní skupiny svalů stehna, charakteristické je minimum změn v oblasti lýtky (na rozdíl

od dystrofinopatie typu Duchenne [DMD] nebo typu Becker [BMD], kde nacházíme obraz pseudohypertrofie) a distálního m. quadriceps [55,56]. Pokud je provedena svalová biopsie, zpravidla vykazuje dystrofické změny a sníženou imunoreaktivitu při barvení na sarkoglykan [47].

LGMD R12 anoctamin5-related

Anoctamin 5 je integrální membránový protein endoplazmatického retikula exprimovaný zejména v kosterním a srdečním svalu, kde ovlivňuje transport kalcia. Jedná se o autozomálně recesivní formu pletencové svalové dystrofie relativně nejvíce rozšířenou zejména v severní Evropě a Kanadě [57]. Nástup příznaků bývá nejčastěji v dospělém věku (3. dekáda a později). Onemocnění postihuje častěji muže, ale důvod tohoto jevu nebyl dosud objasněn [13,26]. V klinickém obraze bývá popisována dominující slabost dolních končetin, proximálně zejména postižení m. quadriceps a zadní skupiny svalů stehna (obr. 5, 6), distálně pak oslabení a atrofie zejména m. gastrocnemius medialis, na horních končetinách pak oslabení m. biceps. Dle nejnovějších publikací nálezů MR u pacientů s mutacemi v genu *ANO5* se zdá, že LGMD a distální myopatie jsou jen různými póly klinického spektra jednoho onemocnění [58,59]. Onemocnění má zpravidla velmi pomalou progresi, kdy si pacienti uchovávají schopnost chůze. Kardiální a respirační komplikace nebyly v souvislosti s touto diagnózou popsány.

Diferenciální diagnostika

Diferenciální diagnostika LGMD, respektive primárně proximální svalové slabosti, má velmi široké možnosti a zahrnuje celou řadu hereditárních i získaných svalových chorob, ale i primárně neurogenní onemocnění (tab. 4). Diferenciálně diagnostický proces by měl postupovat systematicky od relativně častějších klinických jednotek k těm raritním.

Hereditární svalové choroby

Dystrofinopatie (DMD, BMD, symptomatické přenašečky) jsou častější než LGMD a jejich projevy mohou být shodné (proximální svalová slabost, hypertrofie lýtek, násobná elevace CK). Zásadní pro jejich odlišení je molekulárně genetické vyšetření genu DMD. V případě DMD fenotypu a negativního molekulárně genetického vyšetření dystrofinového genu je vhodné pomyšlet zejména na LGMD R9 FKRP-related a na skupinu sarkoglykanopatií.

Tab. 4. Diferenciální diagnostika LGMD, respektive primárně proximální svalové slabosti.

Hereditární svalové choroby

dystrofinopatie – typ Duchenne/Becker, symptomatické přenašečky

facioskapulohumerální svalová dystrofie 1,2

svalová dystrofie Emery-Dreifuss

rippling muscle disease

myofibrilární myopatie

Pompeho choroba

Získaná svalová onemocnění

zánettivé myopatie

endokrinní (tyroidní)

toxické (statiny, kortikoidy, chlorochin)

Neurogenní onemocnění

spinální muskulární atrofie typ 3 a 4

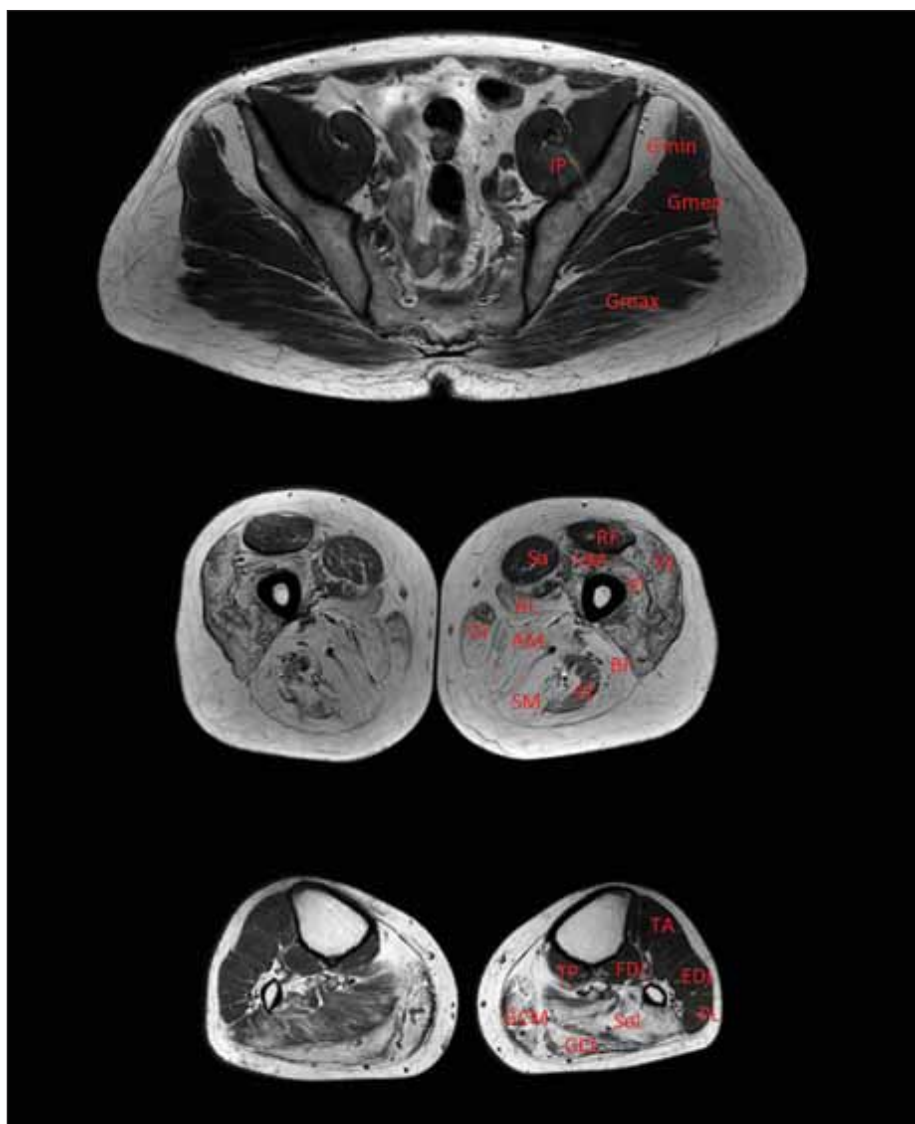
LGMD – pletencové svalové dystrofie

Facioskapulohumerální svalová dystrofie

je na rozdíl od LGMD charakterizovaná postižením obličejových svalů a často asymetrickou svalovou slabostí. Pouze ve vzácných případech absence postižení obličejových svalů může FSHD imitovat LGMD. Na rozdíl od FSHD2 není častější forma FSHD1 diagnostikována v rámci vyšetření panelu genů asociovaných s neuromuskulárními onemocněními a je nutno ji indikovat zvlášť.

Svalová dystrofie Emery-Dreifuss způsobená mutacemi v genech EMD, FHL1 a LMNA je kromě převážně proximální svalové slabosti charakterizována přítomností kardiálních komplikací, hlavně u X vázané formy (kardiomyopatie, převodní poruchy) a časným rozvojem kontraktur (flexory loktů, Achillovy šlachy). Může se dědit gonozomálně recesivně, autozomálně dominantně i recesivně. Kauzální geny jsou testovány v rámci panelu genů asociovaných s neuromuskulárními onemocněními.

Pacienti s patogenními variantami v genu LMNA a pletencovou či humeroperoneální slabostí byli v minulosti klasifikováni jako skupina trpící autozomálně dominantní pletencovou svalovou dystrofií LGMD 1B, v rámci nové klasifikace byla však i těmto pacientům přisouzena diagnóza svalové dystrofie Emery-Dreifuss.



Obr. 6. MR, T1 vážený obraz svalů dolních končetin. Pacient s LGMD R12 anoctamin 5-related. Relativně menší postižení hýždových svalů, v oblasti stehen maximum dystrofických změn v oblasti zadního kompartmentu, relativně ušetřeny m. rectus femoris a m. sartorius, v oblasti lýtky maximum změn v m. triceps.

AL – m. adductor longus; AM – m. adductor magnus; BF – m. biceps femoris (caput longum); EDL – m. extensor digitorum longus; FDL – flexor digitorum longus; GCL – m. gastrocnemius lateralis; GCM – m. gastrocnemius medialis; Gmin – m. gluteus minimus; Gmed – m. gluteus medius; Gmax – m. gluteus maximus; Gr – m. gracilis; IP – m. iliopsoas; LGMD – pletencové svalové dystrofie; PL – m. peroneus longus; RF – m. rectus femoris; Sa – m. sartorius; SM – m. semimembranosus; ST – m. semitendinosus; VI – m. vastus intermedius; TP – m. tibialis posterior; VL – m. vastus lateralis; VM – m. vastus medialis

Fig. 6. T1-weighted MRI of the lower limb muscles. Patient with LGMD R12 anoctamine 5-related. Relatively minor involvement of the gluteal muscles; maximal dystrophic changes in the thigh area in the posterior compartment, relatively spared rectus femoris and sartorius, and maximal changes in the calf area in m. triceps.

AL – adductor longus muscle; AM – adductor magnus muscle; BF – biceps femoris muscle (caput longum); EDL – extensor digitorum longus muscle; FDL – flexor digitorum longus muscle; GCL – gastrocnemius lateralis muscle; GCM – gastrocnemius medialis muscle; Gmin – gluteus minimus muscle; Gmed – gluteus medius muscle; Gmax – gluteus maximus muscle; Gr – gracilis muscle; IP – iliopsoas muscle; LGMD – limb girdle muscular dystrophy; PL – peroneus longus muscle; RF – rectus femoris muscle; Sa – sartorius muscle; SM – semimembranosus muscle; ST – semitendinosus muscle; VI – vastus intermedius muscle; TP – tibialis posterior muscle; VL – vastus lateralis muscle; VM – vastus medialis muscle

Pompeho choroba, dříve řazená mezi LGMD jako LGMD 2V, byla v rámci nové klasifikace vyloučena a je řazena mezi metabolické myopatie. Její příčinou je deficit enzymu alfa-glukosidázy. Její juvenilní a adultní formy charakterizované zejména pletencovou svalovou slabostí, slabostí dýchacích svalů, méně pak přítomností kardiomyopatie, mohou jako LGMD imponovat. Důležitým příznakem Pompeho nemoci je slabost bránice, která u LGMD není nápadná. Zásadní je provedení screeningového testu suché krevní kapky a následně doplnění enzymologického vyšetření. Alfa-glukosidázu kódující *GAA* gen je testován v rámci panelu genů asociovaných s neuromuskulárními onemocněními. Časná diagnostika Pompeho nemoci je zásadní zejména z důvodu dostupnosti enzymové substituční terapie.

Získaná svalová onemocnění – endokrinní, toxické, autoimunitní myopatie

Již při odběru anamnézy je dobré si všimnout údajů o autoimunitních a revmatologických onemocněních, endokrinních komorbidity (tyreopatie), užívání potenciálně myotoxických léků (statiny, fibráty, kortikoidy, chlorochin) a mimosvalových symptomů – kožních změn, artritidy, elevace laboratorních zánětlivých parametrů (FW). Zásadním vyšetřením při podezření na získanou myopatii je svalová biopsie. Svalové biopsii by měla předcházet MR svalů. Důležitá je správná interpretace nálezu v korelaci s anamnestickými a klinickými údaji, protože histologické změny ve svalové biopsii charakteru zánětlivého infiltrátu nacházíme nejen u zánětlivých myopatií. Velký podíl zánětlivého infiltrátu je přítomen i u celé řady LGMD (kalpainopatie, sarkoglykanopatie, R9 FKRP-related, R11 anoctamin5-related). U pacientů s myozitidami refrakterními na léčbu by naopak mělo být zváženo, zda se nemůže jednat o svalovou dystrofii [60–62].

Onemocnění primárně neurogenní

Pacienti se **spinální svalovou atrofií (SMA) typu 3 a 4** se rovněž prezentují proximální svalovou slabostí, přítomna může být i mírná elevace CK (do 5násobku normy). Zásadní pro odlišení neurogenní léze je elektromyografické vyšetření. Kondukční studie zpravidla prokazují sníženou amplitudu sumárního svalového akčního potenciálu při normální rychlosti vedení, jehlová EMG pak vykazuje typicky redukováný interferenční vzorec, akční potenciály s vyšší amplitudou

a prodlouženou dobou trvání [63]. Definitivní diagnózu stanoví molekulárně genetické vyšetření genu *SMN1*. Potvrzení kauzální mutace umožní zahájit léčbu SMA.

Terapie

V současné době je péče o pacienty se vzácnými svalovými onemocněními, mezi která LGMD patří, organizovaná v síti neuromuskulárních center na celém území ČR. Seznam Neuromuskulárních center v ČR je k dispozici na webových stránkách Neuromuskulární sekce ČNS [64]. Základním cílem je udržení maximální mobility, soběstačnosti a kvality života. Schválená kauzální či chorobu modifikující terapie není dosud k dispozici u žádné z forem LGMD. Dostupná terapie je založená na režimových a podpůrných opatřeních a na prevenci a řešení komplikací. Centrová péče umožňuje komplexní přístup k řešení zdravotních, sociálních i psychologických problémů pacientů v rámci multioborového týmu. Jeho součástí by kromě neurologa, fyzioterapeuta a sociálního pracovníka měl být v závislosti na konkrétním typu LGMD i kardiolog, pneumolog, logoped, ortoped, případně ergoterapeut a psycholog.

V rámci **základních režimových opatření** jsou zásadní vyvážená strava s dostatkem bílkovin a pravidelná aerobní fyzická aktivita [65]. Dle menší dánské studie se jeví přínosný i odborně vedený silový trénink se submaximální zátěží [66]. Jakákoli fyzická aktivita by měla být prováděna s vědomím, že pacienti se svalovou dystrofií jsou náchylnější k zátěžovému svalovému poškození, a proto by měli cvičit po důkladném rozehrání a jen do mírné únavy, dostatečně se hydratovat a po aktivitě se protáhnout. Nedoporučuje se supramaximální zátěž ani postizometrická kontrakce (výdrže, mrtvý tah). Doba regenerace po výkonu by neměla přesáhnout 24 h, v opačném případě je nutné zátěž snížit, a to i v případě fyzioterapie [7].

V rámci **fyzioterapie** jsou hlavními strategiemi prevence špatných pohybových stereotypů i přetěžování určitých svalových skupin a s tím související rozvoj myoskeletálních bolestí a dále prevence kontraktur. Zatímco klasický strečink (opakované několikrát protažení svalů, šlach) nemá v prevenci kontraktur význam [66], určitý efekt může mít strečink poziční [67], tedy pasivní polohování končetin do protažení např. vleže na břiše při zkrácení flexorů kyčle, s elevovanými nataženými dolními končetinami při zkrácení extenzorů kolene. Spe-

cifickou formou pozičního strečinku je pak dlahování.

V určitých situacích mohou pacienti profitovat z péče ortopeda – v případě těžkých deformit páteře (hyperkyfózy, skoliózy) a kontraktur [7]. Výkonu by měla předcházet multioborová konzultace, následovat by měla péče fyzioterapeuta se zkušeností s neuromuskulárními pacienty.

Všichni pacienti s podezřením na LGMD by měli v rámci diagnostického procesu podstoupit **kardiologické vyšetření** zahrnující EKG a zobrazovací metodu (echokardiografie nebo MR srdce). U pacientů s abnormálním nálezem či anamnestickým či klinickým podezřením na arytmiu je doporučeno doplnit dlouhodobou monitoraci. Pacienti s typy LGMD s častým výskytem kardiálních komplikací (LGMD D1 DNAJB6-related, LGMD R9 FKRP-related, sarkoglykanopatie), kteří jsou asymptomatictí s normálním kardiologickým nálezem, by měli být dispenzarizováni kardiologem s frekvencí kontrol 1x za 2 roky, pacienti s abnormálním kardiologickým nálezem pak minimálně 1x ročně [68]. Terapie srdečního selhání se řídí obecnými principy, doporučeno je časně nasazení inhibitorů angiotenzin konvertujícího enzymu (ACEI) [69]. Rolí kardiologa je rovněž indikace vhodné protidestickové, případně antikoagulační terapie a indikace implantací kardiostimulátorů (KS), implantabilních cardioverterů-defibrilátorů (implantable cardioverter-defibrillator; ICD) a srdeční resynchronizační léčby (SRL). Přínos a rizika výkonu by vždy měly být zvážovány v multioborovém týmu ošetřujících specialistů. U pacientů s LGMD R9 FKRP-related, kteří dospěli k městnavému srdečnímu selhání a nemají závažné respirační komplikace, se zvažuje transplantace srdce [69–71]. Pravidelná dispenzární péče kardiologa prokazatelně zlepšuje prognózu pacientů a vede ke snížení počtu hospitalizací [72].

Dalším ze základních vyšetření prováděných v rámci diagnostiky a následně dispenzární péče je vyšetření plicních funkcí, které by u pacientů s abnormálním nálezem a pacientů s typem LGMD asociovaným s relativně častějším poškozením dýchacích svalů (např. LGMD R9 FKRP-related) mělo být prováděno minimálně 1x ročně. Základními screeningovými metodami jsou spirometrie a noční monitorace pulzním oxymetrem [73]. V případě abnormálního nálezu je indikováno vyšetření pneumologem. Na jeho posouzení je pak indikace vhodné formy non-invasivní či invazivní plicní venti-

lace, případně pomocných metod (např. kašlací asistent). Součástí neurologických kontrol by měly být cílené dotazy na přítomnost příznaků noční hypoventilace – nekvalitní spánek, nadměrná únava a denní spavost, ranní bolest hlavy. Pomoci může rovněž Epsworthská škála spavosti. V případě klinického podezření na noční hypoventilaci je indikována polysomnografie.

Komplikací pokročilých stádií některých typů LGMD může být také dysfagie a s ní spojené komplikace z podvýživy či aspirace. Pacienti neschopní dostatečného perorálního příjmu potravy, referující polykací obtíže či signifikantní váhový úbytek, by měli podstoupit logopedické vyšetření a vyšetření polykacího aktu. Individuálně a dle stavu by pak měl být zvažován nácik polykání, v závažných případech jiné formy enterální výživy, nejčastěji perkutánní endoskopická gastrostomie (PEG).

Výzkum

Navzdory již několik desetiletí probíhajícímu výzkumu není kauzální či chorobu modifikující terapie LGMD v tuto chvíli k dispozici. Pro její vznik jsou zásadní objasnění patogenečních mechanismů vzniku onemocnění a detailní znalost fenotypu a přirozeného průběhu onemocnění. S pomocí studií na tkáňových kulturách a zvířecích modelech byly vytyčeny čtyři základní strategie možného terapeutického zásahu:

1. genová terapie;
2. potlačení zánětlivé reakce;
3. redukce fibrózy a expanze tukové tkáně;
4. podpora růstu svalů.

Příčinou rozvoje LGMD je zpravidla chybějící či narušená funkce některé ze strukturálních, signálních či enzymatických bílkovin. Genová terapie je zaměřena na obnovení exprese funkčního proteinu 1) vnesením nové kopie mutovaného genu do cílových buněk, 2) opravením mutace, 3) přeskočením mutace. K vnášení nemutovaných genů se využívají virové vektory se svalově specifickým promotorem zajišťujícím selektivní expresi v cílové tkáni. Vývoj těchto částic je převážně ve fázi preklinických studií (na myších modelech a tkáňových kulturách), publikována byla data u genů *CAPN3* [74], *SGCA* [75], *SGCG* [76], *DYSF* [77], *FKRP* [78,79].

Univerzální reakcí lidského organismu na poškození je zánět. Ten nacházíme v různé míře také v dystrofické svalové tkáni. Velký podíl zánětlivého infiltrátu ve svalové biopsii bývá přítomen zejména u LGMD R2 dysfer-

lin-related a LGMD R9 FKRP-related. **Potlačení masivní zánětlivé reakce** lze zpomalit ztrátou svalových vláken a oddálit nevratné změny charakteru fibrózy. Základní skupinou léků s tímto mechanismem účinku jsou glukokortikoidy. Zatímco u Duchennovy svalové dystrofie byl prokázán pozitivní vliv léčby glukokortikoidy a tato je součástí terapeutických standardů [80], u LGMD není k dispozici dostatek validních dat. Vzhledem k vzácnosti jednotlivých podtypů LGMD byl publikován efekt léčiva jen na malých skupinách nebo kazuistikách např. u dvou sourozenců s LGMD R4 β -sarcoglycan-related [81]. V současnosti probíhají dvě klinické studie: dvojitě zaslepená placebem kontrolovaná studie testující terapii deflazacortem u pacientů s LGMD R9 FKRP-related (NCT03783923) a studie testující bezpečnost a efekt podávání prednisonu 1x týdně pacientům s LGMD (NCT-04054375).

Z dalších možných zásahů do patofyziologie se zkouší např. blokáda myostatinu [82,83] s cílem **podpořit růst svalové tkáně, blokáda fibrogenese** s využitím monoklonálních protilátek [84] a mnohé další.

U LGMD je stejně jako u ostatních vzácných onemocnění pro získání dostatečného množství validních dat nezbytná mezinárodní spolupráce, jakou zajišťuje např. Evropská referenční síť pro vzácná onemocnění (European Reference Network; ERN) či iniciativa TREAT-NMD, která propojuje základní a aplikovaný výzkum, vědce, lékaře, zástupce patientských organizací i farmaceutických firem. Informace z globálních registrů mají zásadní roli ve výzkumu přirozeného průběhu onemocnění a vývoji spolehlivých specifických biomarkerů pro hodnocení efektů terapeutických zásahů. Od června roku 2020 v ČR funguje v rámci platformy REaDY (Registr svalových dystrofií) také registr REaDY LGMD, který je k dispozici na adrese [85]. Data do něj zadávají lékaři neuromuskulárních center a v současné době obsahuje záznamy 93 pacientů.

Závěr

Skupina LGMD je velmi variabilní a dynamickou skupinou diagnóz. Jen od publikování nové klasifikace v roce 2018 byly popsány další tři nové klinické jednotky splňující kritéria LGMD a lze očekávat, že se skupina bude dále rozrůstat. Velmi nízká prevalence a vysoká rozmanitost klinických projevů LGMD ztěžují jejich diagnostiku. Pacienti s důvodným podezřením na svalovou dystrofii (kli-

nické příznaky, elevace CK, EMG) by měli být konzultováni v neuromuskulárních centrech. Rolí neuromuskulárních specialistů je indikace dalších vyšetření (zejména MR svalů), ve spolupráci s klinickým genetikem pak indikace vhodného molekulárně genetického vyšetření a jeho interpretace. Přesná znalost kauzální mutace je nezbytná nejen pro genetické poradenství, ale i pro možnost případné genové terapie, jejíž klinické testování lze u některých subtypů LGMD v příštích letech očekávat. I přes prudký rozvoj molekulárně genetických metod však zůstává část pacientů s fenotypem odpovídajícím LGMD bez definitivní genetické diagnózy. U těchto pacientů je – po vyloučení ostatních příčin v rámci diferenciální diagnostiky a konzultací s genetikem – vhodné molekulárně genetické vyšetření s odstupem opakovat. Pro rozšíření našich znalostí o těchto velmi vzácných onemocněních, nastavení standardů péče a vyhledávání vhodných biomarkerů pro hodnocení účinku léčiv v klinických studiích má zásadní význam sběr dat prostřednictvím registrů.

Poděkování

Snímky MR v této publikaci byly použity s laskavým svolením Kliniky JL – MR, s.r.o.

Konflikt zájmů

Autoři nemají v souvislosti s touto minimonografií žádný konflikt zájmů.

Literatura

1. Walton NJ, Nattrass FJ. On the classification, natural history and treatment of the myopathies. *Brain* 1954; 77(2): 169–231. doi: 10.1093/brain/77.2.169.
2. Bushby KMD. Diagnostic criteria for the limb-girdle muscular dystrophies: report of the ENMC consortium on limb-girdle dystrophies. *Neuromuscular Disord* 1995; 5(1): 71–74. doi: 10.1016/0960-8966(93)e0006-g.
3. Servián-Morilla E, Takeuchi H, Lee TV et al. A POGlut1 mutation causes a muscular dystrophy with reduced Notch signaling and satellite cell loss. *EMBO Mol Med* 2016; 8(11): 1289–1309. doi: 10.15252/emmm.201505815.
4. Straub V, Murphy A, Udd B et al. 229th ENMC international workshop: limb girdle muscular dystrophies – Nomenclature and reformed classification Naarden, the Netherlands, 17–19 March 2017. *Neuromuscular Disord* 2018; 28(8): 702–710. doi: 10.1016/j.nmd.2018.05.007.
5. van der Kooij AJ, Barth PG, Busch HF et al. The clinical spectrum of limb girdle muscular dystrophy. A survey in the Netherlands. *Brain* 1996; 119(Pt 5): 1471–1480. doi: 10.1093/brain/119.5.1471.
6. Norwood FLM, Harling C, Chinnery PF et al. Prevalence of genetic muscle disease in Northern England: in-depth analysis of a muscle clinic population. *Brain* 2009; 132(Pt 11): 3175–3186. doi: 10.1093/brain/awp236.
7. Narayanaswami P, Weiss M, Selcen D et al. Evidence-based guideline summary. *Neurology* 2014; 83(16): 1453–1463. doi: 10.1212/wnl.0000000000000892.
8. Mojbafan M, Bahmani R, Bagheri SD et al. Mutational spectrum of autosomal recessive limb-girdle muscular dystrophies in a cohort of 112 Iranian patients and re-

- porting of a possible founder effect. *Orphanet J Rare Dis* 2020; 15(1): 14. doi: 10.1186/s13023-020-1296-x.
9. Polavarapu K, Mathur A, Joshi A et al. A founder mutation in the GMPBB gene [c.1000G > A (p.Asp334Asn)] causes a mild form of limb-girdle muscular dystrophy/congenital myasthenic syndrome (LGMD/CMS) in South Indian patients. *Neurogenetics* 2021; 22(4): 271–285. doi: 10.1007/s10048-021-00658-1.
10. Bushby K. Report on the 12th ENMC sponsored international workshop – the “limb-girdle” muscular dystrophies. *Neuromuscular Disord* 1992; 2(1): 3–5. doi: 10.1016/0960-8966(92)90019-3.
11. Angelini C, Giarretta L, Marozzo R. An update on diagnostic options and considerations in limb-girdle dystrophies. *Expert Rev Neurother* 2018; 18(9): 693–703. doi: 10.1080/14737175.2018.1508997.
12. Willis TA, Hollingsworth KG, Coombs A et al. Quantitative magnetic resonance imaging in limb-girdle muscular dystrophy 2I: a multinational cross-sectional study. *PLoS One* 2014; 9(2): e90377. doi: 10.1371/journal.pone.0090377.
13. Sarkozy A, Hicks D, Hudson J et al. ANO5 gene analysis in a large cohort of patients with anoctaminopathy: confirmation of male prevalence and high occurrence of the common exon 5 gene mutation. *Hum Mutat* 2013; 34(8): 1111–1118. doi: 10.1002/humu.22342.
14. Stehlíková K, Skálová D, Zídková J et al. Autosomal recessive limb-girdle muscular dystrophies in the Czech Republic. *BMC Neurol* 2014; 14: 154. doi: 10.1186/s12883-014-0154-7.
15. Richard I, Roudaut C, Saenz A et al. Calpainopathy – a survey of mutations and polymorphisms. *Am J Hum Genetics* 1999; 64(6): 1524–1540. doi: 10.1086/302426.
16. Murphy AP, Straub V. The classification, natural history and treatment of the limb girdle muscular dystrophies. *J Neuromuscul Dis* 2015; 2(2): 57–519. doi: 10.3233/jnd-150105.
17. Hack AA, Groh ME, McNally EM. Sarcoglycans in muscular dystrophy. *Microsc Res Tech* 2000; 48(3–4): 167–180. doi: 10.1002/(SICI)1097-0029(20000201/15)48:3/4<167::AID-JEMT5>3.0.CO;2-T.
18. Zrelski MM, Kustermann M, Winter L. Muscle-related plectinopathies. *Cells* 2021; 10(9): 2480. doi: 10.3390/cells10092480.
19. Liu J, Aoki M, Illa I et al. Dysferlin, a novel skeletal muscle gene, is mutated in Miyoshi myopathy and limb girdle muscular dystrophy. *Nat Genet* 1998; 20(1): 31–36. doi: 10.1038/1682.
20. Liewluck T, Milone M. Untangling the complexity of limb-girdle muscular dystrophies. *Muscle Nerve* 2018; 58(2): 167–177. doi: 10.1002/mus.26077.
21. Kawahara G, Guyon JR, Nakamura Y et al. Zebrafish models for human FKRP muscular dystrophies. *Hum Mol Genet* 2010; 19(4): 623–633. doi: 10.1093/hmg/ddp528.
22. Herrmann R, Straub V, Blank M et al. Dissociation of the dystroglycan complex in caveolin-3-deficient limb girdle muscular dystrophy. *Hum Mol Genet* 2000; 9(15): 2335–2340. doi: 10.1093/oxfordjournals.hmg.a018926.
23. Alderton JM, Steinhardt RA. How calcium influx through calcium leak channels is responsible for the elevated levels of calcium-dependent proteolysis in dystrophic myotubes. *Trends Cardiovasc Med* 2000; 10(6): 268–272. doi: 10.1016/s1050-1738(00)00075-x.
24. Fanin M, Nascimbeni AC, Fulizio L et al. Loss of calpain-3 autocatalytic activity in LGMD2A patients with normal protein expression. *Am J Pathol* 2003; 163(5): 1929–1936. doi: 10.1016/s0002-9440(10)63551-1.
25. Wallace GQ, McNally EM. Mechanisms of muscle degeneration, regeneration, and repair in the muscular dystrophies. *Annu Rev Physiol* 2009; 71: 37–57. doi: 10.1146/annurev.physiol.010908.163216.
26. Darras BT, Nordli DR, Shefner JM. Limb-girdle muscular dystrophy. [online]. Available from URL: <https://www.uptodate.com/contents/limb-girdle-muscular-dystrophy>.
27. Paradas C, Llauger J, Diaz-Manera J et al. Redefining dysferlinopathy phenotypes based on clinical findings and muscle imaging studies. *Neurology* 2010; 75(4): 316–323. doi: 10.1212/wnl.0b013e3181ea1564.
28. Magri F, Bo RD, D’Angelo MG et al. Frequency and characterization of anoctamin 5 mutations in a cohort of Italian limb-girdle muscular dystrophy patients. *Neuromuscul Disord* 2012; 22(11): 934–943. doi: 10.1016/j.nmd.2012.05.001.
29. Bushby K. Limb-girdle muscular dystrophies. [online]. Dostupné z: <https://rare-diseases.org/rare-diseases/limb-girdle-muscular-dystrophies/>.
30. Parmová O, Mensová L, Vohánka S et al. Celonárodní screening Pompeho nemoci u pacientů s nespecifikovanou svalovou slabostí, hyperCKémií a respirační insuficiencí. *Neurol Praxi* 2020; 21(Suppl B): 3–9. doi: 10.36290/neu.2020.064.
31. Kishnani PS, Steiner RD, Bali D et al. Pompe disease diagnosis and management guideline. *Genet Med* 2006; 8(5): 267–288. doi: 10.1097/01.gim.0000218152.87434.f3.
32. Mazanec R, Mensová L, Baumgartner D et al. Diagnostický algoritmus u svalových dystrofií. *Neurol Praxi* 2019; 20(3): 190–194. doi: 10.36290/neu.2019.017.
33. Joyce NC, Oskarsson B, Jin L-W. Muscle biopsy evaluation in neuromuscular disorders. *Phys Med Rehabil Clin N Am* 2012; 23(3): 609–631. doi: 10.1016/j.pmr.2012.06.006.
34. Mercuri E, Bushby K, Ricci E et al. Muscle MRI findings in patients with limb girdle muscular dystrophy with calpain 3 deficiency (LGMD2A) and early contractures. *Neuromuscul Disord* 2005; 15(2): 164–171. doi: 10.1016/j.nmd.2004.10.008.
35. Mercuri E, Pichiecchio A, Allsop J et al. Muscle MRI in inherited neuromuscular disorders: past, present, and future. *J Magn Reson Imaging* 2007; 25(2): 433–440. doi: 10.1002/jmri.20804.
36. Zaidman CM, Holland MR, Anderson CC et al. Calibrated quantitative ultrasound imaging of skeletal muscle using backscatter analysis. *Muscle Nerve* 2008; 38(1): 893–898. doi: 10.1002/mus.21052.
37. Fajkusová L, Zídková J. Pletencové svalové dystrofie. *Neurol Praxi* 2021; 22(2): 100–103. doi: 10.36290/neu.2020.107.
38. Angelini C. LGMD. Identification, description and classification. *Acta Myol* 2020; 39(4): 207–217. doi: 10.36185/2532-1900-024.
39. Quick S, Schaefer J, Waessnig N et al. Evaluation of heart involvement in calpainopathy (LGMD2A) using cardiovascular magnetic resonance. *Muscle Nerve* 2015; 52(4): 661–663. doi: 10.1002/mus.24717.
40. Campbell DEMP, Campbell KP. Dystrophin-glycoprotein complexes: post-translational processing and dystroglycan function. *J Biol Chem* 2003; 278(18): 15457–15460. doi: 10.1074/jbc.r200031200.
41. Mercuri E, Brockington M, Straub V et al. Phenotypic spectrum associated with mutations in the fukutin-related protein gene. *Ann Neurol* 2003; 53(4): 537–542. doi: 10.1002/ana.10559.
42. Wicklund MP, Kissel JT. The limb-girdle muscular dystrophies. *Neurol Clin* 2014; 32(3): 729–749. doi: 10.1016/j.ncl.2014.04.005.
43. Matsumura K, Tomé FMS, Collin H et al. Deficiency of the 50K dystrophin-associated glycoprotein in severe childhood autosomal recessive muscular dystrophy. *Nature* 1992; 359(6393): 320–322. doi: 10.1038/359320a0.
44. Tarakci H, Berger J. The sarcoglycan complex in skeletal muscle. *Front Biosci* 2016; 21(4): 744–756. doi: 10.2741/4418.
45. Nallamilli BRR, Chakravorty S, Kesari A et al. Genetic landscape and novel disease mechanisms from a large LGMD cohort of 4656 patients. *Ann Clin Transl Neurol* 2018; 5(12): 1574–1587. doi: 10.1002/acn3.649.
46. Wicklund MP. The limb-girdle muscular dystrophies. *Continuum* 2019; 25(6): 1599–1618. doi: 10.1212/con.0000000000000809.
47. Kirschner J, Lochmüller H. Sarcoglycanopathies. *Handb Clin Neurol* 2011; 101: 41–46. doi: 10.1016/b978-0-08-045031-5.00003-7.
48. Cagliani R, Comi GP, Tancredi L et al. Primary beta-sarcoglycanopathy manifesting as recurrent exercise-induced myoglobinuria. *Neuromuscul Disord* 2001; 11(4): 389–394. doi: 10.1016/s0960-8966(00)00207-8.
49. Mongini T, Doriguzzi C, Bosone I et al. Alpha-sarcoglycan deficiency featuring exercise intolerance and myoglobinuria. *Neuropediatrics* 2002; 33(2): 109–111. doi: 10.1055/s-2002-32374.
50. Pena L, Kim K, Charrow J. Episodic myoglobinuria in a primary gamma-sarcoglycanopathy. *Neuromuscul Disord* 2010; 20(5): 337–339. doi: 10.1016/j.nmd.2010.02.015.
51. Angelini C, Fanin M, Menegazzo E et al. Homozygous α -sarcoglycan mutation in two siblings: one asymptomatic and one steroid-responsive mild limb-girdle muscular dystrophy patient. *Muscle Nerve* 1998; 21(6): 769–775. doi: 10.1002/(sici)1097-4598(199806)21:6<769::aid-mus9>3.0.co;2-5.
52. Fanin M, Nascimbeni AC, Aurino S et al. Frequency of LGMD gene mutations in Italian patients with distinct clinical phenotypes. *Neurology* 2009; 72(16): 1432–1435. doi: 10.1212/wnl.0b013e3181a885e.
53. Fanin M, Duggan DJ, Mostacciuolo ML et al. Genetic epidemiology of muscular dystrophies resulting from sarcoglycan gene mutations. *J Med Genet* 1997; 34(12): 973–977. doi: 10.1136/jmg.34.12.973.
54. Lancioni A, Rotundo IL, Kobayashi YM et al. Combined deficiency of alpha and epsilon sarcoglycan disrupts the cardiac dystrophin complex. *Hum Mol Genet* 2011; 20(23): 4644–4654. doi: 10.1093/hmg/ddr398.
55. Tasca G, Monforte M, Diaz-Manera J et al. MRI in sarcoglycanopathies: a large international cohort study. *J Neurology Neurosurg Psychiatry* 2018; 89(1): 72–77. doi: 10.1136/jnnp-2017-316736.
56. Lodi R, Muntoni F, Taylor J et al. Correlative MR imaging and 31P-MR spectroscopy study in sarcoglycan deficient limb girdle muscular dystrophy. *Neuromuscul Disord* 1997; 7(8): 505–511. doi: 10.1016/s0960-8966(97)00108-9.
57. Penttilä S, Palmio J, Suominen T et al. Eight new mutations and the expanding phenotype variability in muscular dystrophy caused by ANO5. *Neurology* 2012; 78(12): 897–903. doi: 10.1212/wnl.0b013e31824c4682.
58. Vázquez J, Lefeuvre C, Escobar RE et al. Phenotypic spectrum of myopathies with recessive anoctamin-5 mutations. *J Neuromuscul Dis* 2020; 7(4): 443–451. doi: 10.3233/jnd-200515.
59. Christiansen J, Güttches A-K, Schara-Schmidt U et al. ANO5-related muscle diseases: from clinics and genetics to pathology and research strategies. *Genes Dis* 2022; 9(6): 1506–1520. doi: 10.1016/j.gendis.2022.01.001.
60. Vinit J, Samson M, Gaultier J-B et al. Dysferlin deficiency treated like refractory polymyositis. *Clin Rheumatol* 2009; 29(1): 103–106. doi: 10.1007/s10067-009-1273-1.
61. Barresi R. From proteins to genes: immunoanalysis in the diagnosis of muscular dystrophies. *Skelet Muscle* 2011; 1(1): 24. doi: 10.1186/2044-5040-1-24.
62. Rowin J, Meriggioli MN, Cochran EJ et al. Prominent inflammatory changes on muscle biopsy in patients with Miyoshi myopathy. *Neuromuscul Disord* 1999; 9(6–7): 417–420. doi: 10.1016/s0960-8966(99)00041-3.
63. Rosenfeld A. Spinal muscular atrophy. [online]. Available from URL: <https://emedicine.medscape.com/article/1181436-overview>.
64. Neuromuskulární sekce České neurologické společnosti. [online]. Dostupné z URL: <https://www.neuromuskularni-sekce.cz/>
65. Sveen M-L, Jeppesen TD, Hauerslev S et al. Endurance training. *Neurology* 2007; 68(1): 59–61. doi: 10.1212/01.wnl.0000250358.32199.24.
66. Sveen M, Andersen SP, Ingelsrud LH et al. Resistance training in patients with limb-girdle and becker muscu-

- lar dystrophies. *Muscle Nerve* 2013; 47(2): 163–169. doi: 10.1002/mus.23491.
- 67.** Harvey LA, Katalinic OM, Herbert RD et al. Stretch for the treatment and prevention of contractures. *Cochrane Database Syst Rev* 2017; 1(1): CD007455. doi: 10.1002/14651858.cd007455.pub3.
- 68.** Feingold B, Mahle WT, Auerbach S et al. Management of cardiac involvement associated with neuromuscular diseases: a scientific statement from the American Heart Association. *Circulation* 2017; 136(13): e200–231. doi: 10.1161/cir.0000000000000526.
- 69.** Norwood F, Visser M de, Eymard B et al. EFNS guideline on diagnosis and management of limb girdle muscular dystrophies. *Eur J Neurol* 2007; 14(12): 1305–1312. doi: 10.1111/j.1468-1331.2007.01979.x.
- 70.** Margeta M, Connolly AM, Winder TL et al. Cardiac pathology exceeds skeletal muscle pathology in two cases of limb-girdle muscular dystrophy type 2I. *Muscle Nerve* 2009; 40(5): 883–889. doi: 10.1002/mus.21432.
- 71.** D'Amico A, Petrini S, Parisi F et al. Heart transplantation in a child with LGMD2I presenting as isolated dilated cardiomyopathy. *Neuromuscul Disord* 2008; 18(2): 153–155. doi: 10.1016/j.nmd.2007.09.013.
- 72.** Nikhanj A, Yogasundaram H, Nichols BM et al. Cardiac intervention improves heart disease and clinical outcomes in patients with muscular dystrophy in a multidisciplinary care setting. *J Am Heart Assoc* 2020; 9(2): e014004. doi: 10.1161/jaha.119.014004.
- 73.** Simonds AK. Recent advances in respiratory care for neuromuscular disease. *Chest* 2006; 130(6): 1879–1886. doi: 10.1378/chest.130.6.1879.
- 74.** Bartoli M, Roudaut C, Martin S et al. Safety and efficacy of AAV-mediated calpain 3 gene transfer in a mouse model of limb-girdle muscular dystrophy type 2A. *Mol Ther* 2006; 13(2): 250–259. doi: 10.1016/j.ymthe.2005.09.017.
- 75.** Griffin DA, Pozsgai ER, Heller KN et al. Preclinical systemic delivery of adeno-associated α -sarcoglycan gene transfer for limb-girdle muscular dystrophy. *Hum Gene Ther* 2021; 32(7–8): 390–404. doi: 10.1089/hum.2019.199.
- 76.** Israeli D, Cossette J, Corre G et al. An AAV-SGCG dose-response study in a γ -sarcoglycanopathy mouse model in the context of mechanical stress. *Mol Ther Methods Clin Dev* 2019; 13: 494–502. doi: 10.1016/j.omtm.2019.04.007.
- 77.** Lostal W, Bartoli M, Bourg N et al. Efficient recovery of dysferlin deficiency by dual adeno-associated vector-mediated gene transfer. *Hum Mol Genet* 2010; 19(10): 1897–1907. doi: 10.1093/hmg/ddq065.
- 78.** Xu L, Lu PJ, Wang C-H et al. Adeno-associated virus 9 mediated FKRP gene therapy restores functional glycosylation of α -dystroglycan and improves muscle functions. *Mol Ther* 2013; 21(10): 1832–1840. doi: 10.1038/mt.2013.156.
- 79.** Vannoy CH, Leroy V, Lu QL. Dose-dependent effects of FKRP gene-replacement therapy on functional rescue and longevity in dystrophic mice. *Mol Ther Methods Clin Dev* 2018; 11: 106–120. doi: 10.1016/j.omtm.2018.10.004.
- 80.** Birnkrant DJ, Bushby K, Bann CM et al. Diagnosis and management of Duchenne muscular dystrophy, part 1: diagnosis, and neuromuscular, rehabilitation, endocrine, and gastrointestinal and nutritional management. *Lancet Neurol* 2018; 17(3): 251–267. doi: 10.1016/s1474-4422(18)30024-3.
- 81.** Wong-Kisiel LC, Kuntz NL. Two siblings with limb-girdle muscular dystrophy type 2E responsive to deflazacort. *Neuromuscular Disord* 2010; 20(2): 122–124. doi: 10.1016/j.nmd.2009.11.005.
- 82.** Bogdanovich S, McNally EM, Khurana TS. Myostatin blockade improves function but not histopathology in a murine model of limb-girdle muscular dystrophy 2C. *Muscle Nerve* 2008; 37(3): 308–316. doi: 10.1002/mus.20920.
- 83.** Mariot V, Joubert R, Hourdé C et al. Downregulation of myostatin pathway in neuromuscular diseases may explain challenges of anti-myostatin therapeutic approaches. *Nat Commun* 2017; 8(1): 1859. doi: 10.1038/s41467-017-01486-4.
- 84.** Piñol-Jurado P, Suárez-Calvet X, Fernández-Simón E et al. Nintedanib decreases muscle fibrosis and improves muscle function in a murine model of dystrophinopathy. *Cell Death Dis* 2018; 9(7): 776. doi: 10.1038/s41419-018-0792-6.
- 85.** REaDY. [online]. Dostupné z URL: <https://ready.registry.cz/>.



MUDr. Lívie Mensová

Promovala v roce 2017 na 2. LF UK a nastoupila na Neurologickou kliniku 2. LF UK a FN Motol, kde působí dodnes. Je studentkou postgraduálního studia v oboru Neurovědy se zaměřením na problematiku pletencových svalových dystrofií. Pracuje v Neuromuskulárním centru v Motole, které je součástí Evropské referenční sítě pro vzácná neuromuskulární onemocnění ERN-NMD. Je členkou pracovní skupiny ERN-NMD v sekci Neuromuscular Imaging. Aktivně se zúčastnila několika zahraničních kurzů (MYO-MRI, Summer School of Myology, European LGMD Masterclass). Je garantkou Národního registru pletencových svalových dystrofií LGMD REaDY a hlavní koordinátorkou projektu Celonárodní screening Pompeho nemoci. Pravidelně přednáší na domácích i mezinárodních kongresech (ICNMD, Český a slovenský neuromuskulární kongres, ...) se zaměřením na svalové choroby. Je autorkou nebo spoluautorkou několika zahraničních i domácích publikací s tematikou dědičných myopatií. V rámci postgraduálního studia vyučuje na 2. LF UK a podílí se na přípravě kurzů pro lékaře v predatestační přípravě.

Vědomostní test

1. Pletencové svalové dystrofie (limb girdle muscular dystrophy; LGMD) mají nejčastěji (až v 90 % případů)

- a) autozomálně dominantní dědičnost
- b) gonozomální dědičnost
- c) autozomálně recesivní dědičnost
- d) mitochondriální dědičnost

2. V rozvoji poškození myocytu se u LGMD uplatňují

- a) nestabilita membrány svalového vlákna
- b) funkční i strukturální poruchy kontraktálního aparátu
- c) poruchy mechanismů remodelace a regenerace svalového vlákna
- d) chyby v utváření funkčního dystroglykanového komplexu
- e) všechny výše uvedené procesy

3. Pro LGMD není typická

- a) vysoká variabilita fenotypických projevů
- b) převážně symetrická svalová slabost
- c) slabost obličejových a faryngeálních svalů
- d) proximální svalová slabost

4. Základní diagnostický algoritmus by u LGMD měl obsahovat

- a) stanovení hladiny transamináz, EMG, zobrazení svalů, molekulárně genetickou diagnostiku
- b) stanovení hladiny kreatinkinázy (CK), myoglobinu, EMG, zobrazení svalů, molekulárně genetickou diagnostiku
- c) stanovení hladiny CK, myoglobinu, EMG, zobrazení svalů, svalovou biopsii, molekulárně genetickou diagnostiku
- d) test suché krevní kapky na Pompeho nemoc, stanovení hladiny CK a transamináz, MR mozku, EMG, molekulárně genetickou diagnostiku

5. Které z tvrzení o MR svalů není ve vztahu k LGMD pravdivé

- a) MR svalů umožní detekovat rozsah a lokalizaci edematózních a dystrofických změn
- b) MR svalů lze využít k detekci tzv. vzorce postižení charakteristického pro určitou klinickou jednotku.
- c) na základě charakteristického vzorce postižení svalů lze stanovit definitivní diagnózu
- d) MR svalů může být nápomocná při objasňování role nalezených mutací nejasného významu
- e) MR svalů by měla předcházet provedení svalové biopsie

6. Histologický nález u LGMD

- a) může zahrnovat změny charakteru atrofie svalových vláken
- b) může zahrnovat změny charakteru hypertrofie a regenerace svalových vláken
- c) zejména v iniciálních fázích onemocnění prokazuje edém s různou mírou zánětlivé infiltrace
- d) není specifický
- e) všechny výše uvedené možnosti jsou pravdivé

7. Nejčastějším typem LGMD je

- a) LGMD R1 calpain3-related
- b) LGMD R9 FKRP-related
- c) LGMD R3 α -sarcoglycan-related
- d) LGMD R12 anoctamin5-related

8. LGMD, pro kterou jsou typické hypertrofie lýtek, makroglosie, násobná elevace hladiny CK (až 50x) a relativně častý rozvoj kardiomyopatie, je

- a) LGMD R1 calpain3-related
- b) LGMD R9 FKRP-related
- c) LGMD R3 α -sarcoglycan-related
- d) LGMD R12 anoctamin5-related

9. U pacienta s podezřením na hereditární myopatii, u kterého v rámci klinického vyšetření odhalíme symetrickou proximální svalovou slabost s převahou pelvifemorálně, pseudohypertrofii lýtek s kontrakturami Achillových šlach, násobnou elevaci CK a lehkou restriktivní poruchu ventilace, pomýšlíme v diferenciální diagnostice na prvním místě na

- a) onemocnění ze skupiny sarkoglykanopatií
- b) dystrofinopatii
- c) LGMD R9 FKRP-related
- d) Pompeho nemoc
- e) kongenitální myotonii, typ Thomsen

10. Na LGMD by mělo být pomýšleno v diferenciální diagnostice

- a) svalové slabosti u pacientů na dlouhodobé kortikoterapii
- b) křečí a myalgií neznámé etiologie
- c) myozitid refrakterních na léčbu
- d) poruchy chůze provázené zvýšením hladiny homocysteinu v séru

11. Které z tvrzení o LGMD není pravdivé

- a) zásadní je multioborová péče zejména pravidelná individuální fyzioterapie, prevence a časná terapie kardiorepiračních komplikací
- b) probíhá intenzivní výzkum kauzální terapie vč. genové terapie
- c) v ČR je k dispozici Národní registr pletencových svalových dystrofií
- d) pacienti jsou ohroženi rizikem maligní hypertermie

Správně je jedna odpověď

Test můžete vyplnit na:

WWW.CSNN.EU

Na webu csnn.eu naleznete přílohu k tomuto článku.