

# Karotický web

## Carotid web

### Souhrn

Karotický web je považován za méně častou, avšak přehlíženou příčinu vzniku recidivující kryptogenní ischemické CMP. Jde o formu fibromuskulární dysplázie v podobě blány v místě karotického bulbu, která narušuje hemodynamiku této oblasti s rizikem vzniku trombu a jeho embolizace intrakraniálně. Karotický web je dobře zobrazitelný na CTA, avšak typická absence významné stenózy v místě webu či na něj nasedající trombus mohou vést k jeho přehlédnutí. Možnosti léčby zahrnují protidestičkovou terapii, ale i intervence v podobě karotické endarterektomie nebo stentingu. Symptomatický web je typicky diagnostikován u mladších pacientů bez jiných kardiovaskulárních rizik.

### Abstract

Carotid web is considered to be a less common, but overlooked cause of recurrent cryptogenic ischemic stroke. It is defined as a fibromuscular dysplasia forming a shelf-like protrusion in the carotid bulb that alters regional hemodynamics with a high risk of blood clot formation and its embolization intracranially. The web could be well visualized on CTA; however, it can be missed in the absence of significant carotid stenosis or the presence of an intraluminal thrombus. Treatment includes antiplatelet therapy, but also interventions – carotid endarterectomy or endovascular stenting. The carotid web typically leads to ischemic stroke in younger patients without any other cardiovascular risk factors.

Redakční rada potvrzuje, že rukopis práce splnil ICMJE kritéria pro publikace zasílané do biomedicínských časopisů.

The Editorial Board declares that the manuscript met the ICMJE "uniform requirements" for biomedical papers.

H. Zítek<sup>1</sup>, E. Nossek<sup>2</sup>, M. Sameš<sup>1</sup>

<sup>1</sup> Neurochirurgická klinika FZS UJEP v Ústí nad Labem a KZ, a.s. – Masarykovy nemocnice v Ústí nad Labem, o.z.

<sup>2</sup> Department of Neurosurgery, NYU Grossman School of Medicine, New York, New York, USA.



**MUDr. Hynek Zítek**  
Neurochirurgická klinika  
FZS UJEP v Ústí nad Labem  
a KZ, a.s. – Masarykovy nemocnice  
v Ústí nad Labem, o.z.  
Sociální péče 3316/12A  
401 13 Ústí nad Labem  
e-mail: hynek.zitek@kzcr.eu

Přijato k recenzi: 6. 6. 2022

Přijato do tisku: 13. 10. 2022

### Klíčová slova

karotický web – cévní mozková příhoda – kryptogenní ischemická cévní mozková příhoda – internal carotid artery

### Key words

carotid web – stroke – cryptogenic ischemic stroke – arteria carotis interna

### Úvod

Cévní mozková příhoda je druhou nejčastější příčinou smrti na světě. V ČR se incidence případů CMP pohybuje kolem 250 na 100 000 obyvatel. Až 87 % z nich tvoří ischemické CMP (iCMP) [1]. Mezi nejčastější příčiny iCMP patří kardioembolie a ateroskleróza velkých nebo malých tepen krku a mozku. Nicméně asi u 25 % iCMP se jejich etiologie nepodaří určit a tyto případy pak označujeme dle klasifikace TOAST (The Trial of Org 101072 in Acute Stroke Treatment) jako kryptogenní (TOAST 5) [2]. Podtypem kryp-

togenních iCMP je tzv. embolic stroke of undetermined source (ESUS). Karotický web je v současnosti považován za možnou etiologii ESUS. Jde o formu fibromuskulární dysplázie (FMD) v oblasti karotického bulbu, která svou prominencí do lumen zapříčiňuje hemodynamické změny vedoucí k tvorbě trombu s jeho následnou embolizací intrakraniálně. Naším přehledným sdělením chceme jako první v české odborné literatuře seznámit čtenáře s touto méně známou a méně obvyklou příčinou iCMP a současným pohledem na možnosti její léčby.

### Historie

První případ popsané FMD vnitřní karotické tepny je z roku 1965, kdy Connet a Lansche popsali případ 34letého muže s příznaky CMP a trombózou v místě dysplázie [3]. První případ typického karotického webu však v roce 1968 publikovali Reiner et al, kteří léčili 30letou ženu s příznaky tranzitorní ischemické ataky v závislosti na poloze (poloha vleže). Provedený angiogram odhalil typickou prominencí ze zadní stěny proximální vnitřní karotidy. Dysplastická část byla resekována a byla provedena úspěšná rekon-



Obr. 1. CTA sagitální rekonstrukce prokazující prominující karotický web ze zadní stěny karotického bulbu.

Fig. 1. CTA sagittal reconstruction showing a shelf-like defect from the posterior wall of the carotid bulb.

strukce tepny s dobrým efektem [4]. Pojmenování web je pak z roku 1973, kdy Momose et al publikovali svou sérii neaterosklerotických stenóz a okluzí vnitřní krkavice, vč. 4 případů „web-like tissue“ [5].

### Epidemiologie a vztah karotického webu k iCMP

Podtypem kryptogenních iCMP je ESUS, který je jasně definován jako nelakunární infarkt detekovaný na CT/MR při absenci aterosklerotických změn na odpovídajících extra- i intrakraniálních tepnách způsobujících stenózu  $\geq 50\%$ , při absenci významného zdroje kardioembolizace a absenci jiné specifické příčiny infarktu (disekce, abúzus drog, vaskulitida). Karotický web je dle recentní literatury považován za možnou etiologii ESUS [6].

První případovou studii provedli Joux et al s pacienty na ostrově Martinik. Autoři identifikovali skupinu pacientů mladších než 55 let, kteří utrpěli iCMP ( $n = 43$ ), a porovnali ji se skupinou pacientů stejného věku a pohlaví s provedenou CTA z důvodu traumatu. Výsledkem bylo zjištění, že prevalence karotického webu byla u pacientů s CMP 24x vyšší než u kontrol. U pacientů s kryptogenní iCMP byla prevalence výskytu webu 37 %. Celková incidence kryptogenní iCMP ve spojitosti s karotickým webem byla na základě této malé skupiny spočítána na 3,8 na 100 000 obyvatel za rok [7]. Kim et al v podobně designované studii našli web u 13 z celkového počtu 51 pacientů s kryptogenní iCMP (25,5 %), zatímco u kontrol po traumatu ani jediný [8]. Coutinho et al pak našli web u 9,4 % pacientů s kryptogenní iCMP v přední cirkulaci a Sajedi et al vyčíslili prevalenci webu na 21,2 % v populaci s kryptogenním iktem [9,10]. V multicentrické studii MR-CLEAN, porovnávací mechanickou trombolezií s medikamentózní léčbou u okluzí velké cévy, byl karotický web nalezen ipsilaterálně k okluzi u 2,5 % pacientů, zatímco kontralaterálně u 0,5 % [11]. V roce 2019 Zhang et al publikovali svojí rešerši všech dosavadních popsaných případů karotického webu (160 pacientů), ve které prokázali, že diagnóza symptomatického webu je spojena s pacienty nižšího věku (medián 46 let) a že tyto pacienti z velké části nemají prokazatelný jiný typický rizikový faktor CMP [12]. Ke stejnému závěru dospěli i Mac Grory et al a Zhang et al [12,13]. V souhrnných pracích se také ukázalo, že symptomatický web dosahuje vyšší prevalence u žen a africké rasy [12,14]. Při nálezu karotického webu není vzácností průkaz jeho bilaterality, a to v 8–58 % [11,14].

### Patologie a patofyziologie

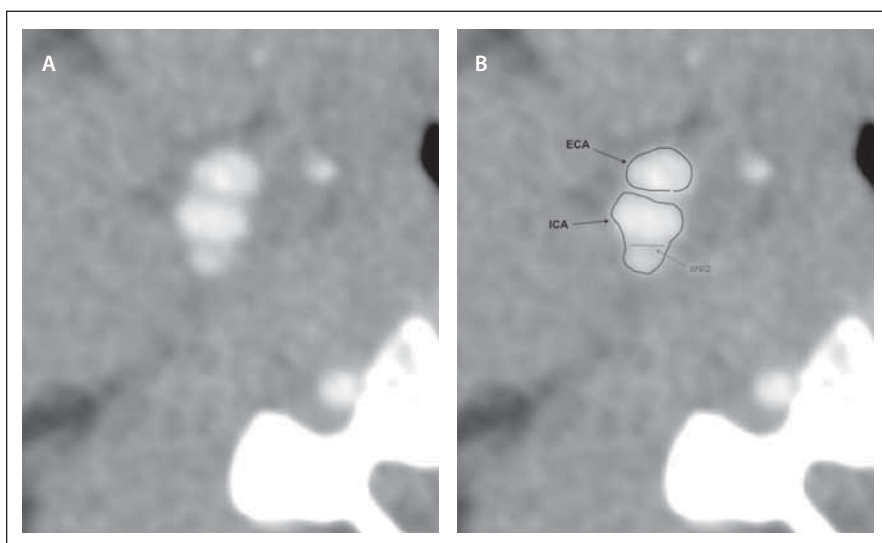
Rainer ve své práci jako první podrobil resekování karotický web histologickému zkoumání, které ve vzorku odhalilo výraznou subintimální fibrózu s vazivovou tkání pronikající mezi svalové buňky medie, naopak adventicie nejevila známky atypických změn. Obraz tedy byl v souladu se znaky FMD [4]. Choi et al ve své práci popsali čtyři histologické vzorky symptomatického webu, které měly společné fibroelastické ztlustění intimy. Ve dvou případech obsahoval vzorek uvnitř webu hematoma jako známku akutní disekece, v jednom případě byl potvrzen nález nasadajícího trombu [15]. V žádném z těchto případů nebyly popsány kalcifikace či jiné typické známky aterosklerotického plátu. Ka-

rotický web je tedy většinou autorů považován za formu FMD.

Přítomnost karotického webu v naprosté většině případů nezpůsobuje hemodynamicky významnou stenózu vnitřní krkavice, a tedy patofyziologický mechanismus vzniku iCMP musí být jiný než hypoperfuzní. Web lze chápat jako částečnou intraluminální přepážku, která narušuje fyziologické laminární proudění krve a její reologické vlastnosti. Za touto přepážkou dochází k progresi vířivého proudění, které vede ke stagnaci krve a vyššímu riziku agregace destiček a tvorbě trombu, který může následně embolizovat do intrakraniálního řečiště. Tuto teorii podporují angiografické nálezy stagnace kontrastní látky hned distálně za webem [14,16] a nález trombotických změn v oblasti webu na UZ a CTA [17,18]. Hemodynamické změny distálně od webu se podařilo ověřit i metodou CFD (computational fluid dynamics), která potvrdila nález rozšířené oblasti recirkulace krve v oblasti bifurkace karotidy v přítomnosti webu a nízké rychlosti proudění distálně od ní. CFD studie se také zabývají problematikou smykového napětí na stěně cévy (wall shear stress). Modely krkavic s webem byly charakterizovány zvýšeným napětím v místě webu, a naopak nízkým smykovým napětím distálně od něj v recirkulační zóně. Předchozí studie prokázaly, že oblasti se zvýšeným smykovým napětím jsou spojené s aktivací trombocytů, a naopak oblasti s nízkým napětím s agregací destiček. Tyto atypické reologické podmínky tak vedou k formaci trombu těsně za místem webu [14–16,19,20].

### Diagnostika

Zobrazovací metody využitelné k diagnostice karotického webu se do značné míry shodují s metodami zavedenými v diagnostice aterosklerotického postižení karotických tepen a zlatým standardem zůstává CTA. Karotický web se zobrazuje jako hladká transverzální blanitá přepážka jdoucí typicky ze zadní stěny karotického bulbu, je tedy nejlépe odhalitelná na sagitálních rekonstrukcích (obr. 1). Choi et al na základě svého souboru pacientů dále doplnili, že tato přepážka musí být prokazatelná i v axiální rovině (obr. 2). Dle autorů se tak zvýší specifická vyšetření a web se lépe odliší od menších protrudujících lézí (small protruding lesions), které nejsou v axiální rovině viditelné a nejsou spojeny s vyšším rizikem iktu [11,15]. V diagnostice webu lze jistě využít i DSA (obr. 3 a 4), která může navíc prokázat stag-

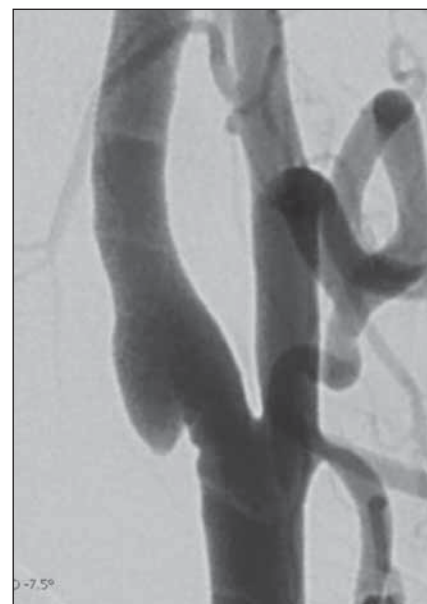


Obr. 2A,B. CTA v axiální rovině s viditelným webem vytvářejícím septum v ICA.

ECA – arteria carotis externa; ICA – arteria carotis interna

Fig. 2A,B. CTA in the axial plane showing a carotid web forming a septum inside of the ICA (arrow).

ECA – external carotid artery; ICA – internal carotid artery



Obr. 3. DSA prokazující web v oblasti karotického bulbu.

Fig. 3. DSA showing the web in the area of the carotid bulb.

nací kontrastu za webem. Vzhledem k uložení webu na zadní straně karotického bulbu může být defekt v místě webu v některých zobrazeních neprokazatelný. Madaelil et al ve své retrospektivní studii porovnali úspěšnost diagnostiky karotického webu u CTA, DSA a UZ a došli k závěru, že diagnostika pomocí UZ je méně spolehlivá než u ostatních dvou metod, a tedy angiografická vyšetření zůstávají metodami první volby [21].

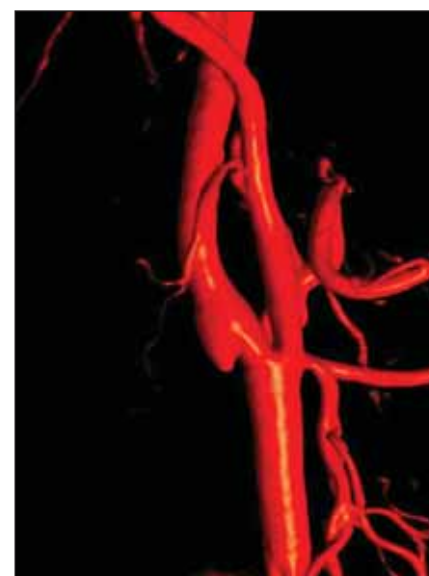
Nedílnou součástí diagnostiky je odlišit karotický web od jiných, častějších patologií postihujících karotické tepny. Jde především o aterosklerotický plát a disekci. Kromě typické lokalizace a hladké kontury, se web od plátu liší především absencí kalcifikací a svojí neměnností v čase. Web také jen raritně způsobuje významnou stenózu v průsvitu cévy. Výjimkou je web s nasedajícím trombem, který změní typický tvar, čímž může způsobit hemodynamicky významnou stenózu i konturu webu zakrýt. Ve srovnání s disekcí není u webu patrné falešné lumen a nepostihuje, tak jako disekce, proximální nebo distální část tepny [6,18].

## Terapie

Vzhledem k nízké incidenci a absenci randomizovaných studií dosud nebyla formulována jasná doporučení ohledně primární a sekundární prevence vzniku iCMP u pacientů s karotickým webem. Nicméně dostupné publikace naznačují, že riziko recidivy iCMP u těchto pacientů není malé

a dosahuje 24–71 %. Sekundární prevence by tedy měla být v těchto případech jistě zvažována. [7,10,14,15,22]. Dle posledních doporučení American Heart Association / American Stroke Association je v sekundární prevenci u rizikových pacientů po tranzitorní ischemické atace či lehké iCMP doporučena duální protidestičková terapie (dual antiplatelet therapy; DAPT) na 3 týdny s následným přechodem na monoléčbu, v ostatních případech je indikována pouze monoterapie [23]. Wojcik et al se pokusili o formulaci přehledu současných postupů k terapii karotického webu formou delfské studie, ve které oslovili pomocí dotazníku na stránkách Society of Interventional Surgery 74 odborníků s nejpravděpodobnějším vlivem na terapii u pacientů s karotickým webem. V případě jednoho symptomatického webu se shodně 26 % respondentů vyjádřilo pro monoterapii ve formě kyseliny acetylsalicylové (ASA) i pro DAPT v kombinaci klopidogrel + ASA. Antikoagulaci zvolilo 5 % respondentů (warfarin nebo přímá antikoagulancia), 7 % by nechalo pacienta bez terapie. Vzhledem k výše popsanému patofyziologickému mechanismu tvorby trombu v místě stagnace krve za webem by se volba antikoagulace jevila jako logická, nicméně toto tvrzení dosud nebylo žádnou studií potvrzeno. Jejich užití naopak v rámci sekundární prevence ESUS neprokázalo lepší efekt oproti ASA [24,25].

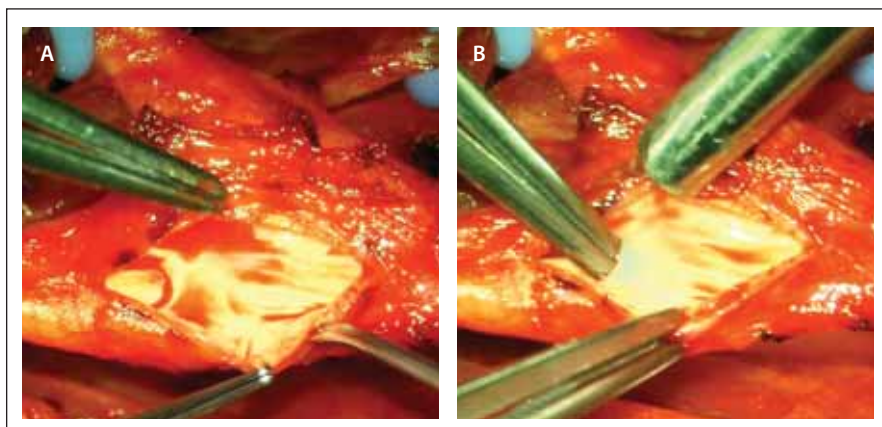
Podobně jako u medikamentózní léčby neexistují jasná doporučení v sekundární



Obr. 4. DSA 3D rekonstrukce prokazující web v oblasti karotického bulbu.

Fig. 4. DSA 3D reconstruction showing the web in the area of the carotid bulb.

prevenci ani v případě intervenční léčby, tedy pro endovaskulární stenting a karotickou endarterektomii. V již zmíněné studii od Wojcika et al by se po prodělaném iktu přiklonilo ke stentingu 14 % a k endarterektomii 7 % respondentů. V případě recidivy iktu by intervenční léčbu volilo 65 % respondentů, z toho 39 % by volilo stenting a 26 % endarterektomii. Haussen et al publikovali v roce



Obr. 5A,B. Perioperační nález karotického webu.

Fig. 5A,B. Perioperative finding of the carotid web.

2017 sérii 38 karotických webů u 24 symptomatických pacientů (58 % bilaterálních nálezů). Autoři provedli nekomplikovaný karotický stenting u 16 z nich (66 %) a při mediánu follow-up 4 měsíce nedošlo v této skupině k žádné recidivě iktu. U pacientů bez stentu došlo k recidivě v sedmi případech, z toho u dvou pacientů s DAPT, u tří na monoterapii, u jednoho během 24 h po trombolýze a jednoho bez léčby. Ani v dalších souborech nebyl po stentingu pozorován případ recidivy iCMP nebo restenózy s mediánem sledování 10 měsíců až 5 let [22,26,27]. Nicméně stále zůstává otázkou dlouhodobá patence stentu u těchto relativně mladých pacientů.

Vzhledem k anatomické lokalizaci karotického webu v místě karotického bulbu, a tedy jeho dobré chirurgické přístupnosti, existuje několik prací popisujících úspěšnou léčbu pomocí karotické endarterektomie (carotid endarterectomy; CEA) (obr. 5). Joux et al provedli celkem sedm těchto operací ve svém souboru 25 symptomatických webů. Při mediánu follow-up 25,3 měsíce nebyla pozorována jediná recidiva iktu [18]. Haynes et al ve svém retrospektivním souboru sedmi webů provedli u šesti z nich CEA, z toho u tří po recidivě iktu. Ve všech případech autoři provedli kompletní cirkumferentní endarterektomii postižené oblasti tepny s její primární suturou bez náhrady. Perioperační průběh byl ve všech případech nekomplikovaný, v jediném případě došlo k rozvoji mírné deviace jazyka s postupnou úpravou ad integrum. Žádný z těchto pacientů neprodělal recidivu iCMP při středním follow-up 6,1 měsíce [28].

Nejasnosti panují v případech indikace terapie v rámci primární prevence iktu u pacientů s incidentálním nálezem karotického webu. V práci Wojcika et al by u asymptomatického

pacienta volilo monoterapii pomocí ASA 39 % respondentů, 23 % by nechalo pacienta bez terapie. Pouze jeden z oslovených respondentů by doporučil CEA, stenting žádný respondent. Nicméně jasná doporučení u této podskupiny pacientů neexistují, jelikož není znám přirozený průběh asymptomatických webů, a tedy ani riziko vzniku prvního iktu.

Celkově je tedy dle dostupných prací a jejich výsledků indikována terapie u symptomatických pacientů s karotickým webem, a to kvůli prokázanému vysokému riziku recidivy iCMP. Vzhledem k výborným výsledkům intervenční terapie, ať už u stentingu, nebo CEA, a k četným případům recidivy iktu navzdory protidestičkové terapii se nejen my – i přes nedostatečnou evidenci – přikláníme k agresivní terapii v rámci sekundární prevence iCMP pomocí endovaskulární nebo chirurgické terapie [10,18,22,28].

## Závěr

Karotický web patří mezi vzácné příčiny iCMP, avšak zaujímá relativně velkou část mezi příčinami kryptogenních iktů, a to především u mladší populace bez dalších kardiovaskulárních rizik. I přes malý počet popsaných případů literatura jasně ukazuje, že riziko recidivy iCMP je vysoké, a tato patologie tedy vyžaduje nastavení účinné terapie. Bohužel k tomu v současnosti schází jasná klinická doporučení. Nicméně poslední práce naznačují, že endovaskulární nebo chirurgická léčba by mohly být vhodnou cestou, jak pacientům se symptomatickým karotickým webem pomoci.

## Konflikt zájmů

Autoři deklarují, že v souvislosti s předmětem práce nemají žádný konflikt zájmů.

## Literatura

- Sedova P, Brown RD, Zvolosky M et al. Incidence of hospitalized stroke in the Czech Republic: The National Registry of Hospitalized Patients. *J Stroke Cerebrovasc Dis* 2017; 26(5): 979–986. doi: 10.1016/j.jstrokecerebrovasdis.2016.11.006.
- Adams HP Jr, Bendixen BH, Kappelle LJ et al. Classification of subtype of acute ischemic stroke. Definitions for use in a multicenter clinical trial. TOAST. Trial of Org 10172 in Acute Stroke Treatment. *Stroke* 1993; 24(1): 35–41. doi: 10.1161/01.str.24.1.35.
- Connett MC, Lansche JM. Fibromuscular hyperplasia of the internal carotid artery: report of a case. *Ann Surg* 1965; 162: 59–62. doi: 10.1097/00000658-196507000-00010.
- Rainer WG, Cramer GG, Newby JP et al. Fibromuscular hyperplasia of the carotid artery causing positional cerebral ischemia. *Ann Surg* 1968; 167(3): 444–446. doi: 10.1097/00000658-196803000-00021.
- Momose KJ, New PF. Non-atheromatous stenosis and occlusion of the internal carotid artery and its main branches. *Am J Roentgenol Radium Ther Nucl Med* 1973; 118(3): 550–566. doi: 10.2214/ajr.118.3.550.
- Mac Grory B, Emmer BJ, Roosendaal SD et al. Carotid web: an occult mechanism of embolic stroke. *J Neurol Neurosurg Psychiatry* 2020; 91(12): 1283–1289. doi: 10.1136/jnnp-2020-323938.
- Joux J, Boulanger M, Jeannin S et al. Association between carotid bulb diaphragm and ischemic stroke in young afro-caribbean patients: a population-based case-control study. *Stroke* 2016; 47(10): 2641–2644. doi: 10.1161/STROKEAHA.116.013918.
- Kim SJ, Allen JW, Bouslama M et al. Carotid webs in cryptogenic ischemic strokes: a matched case-control study. *J Stroke Cerebrovasc Dis* 2019; 28(12): 104402. doi: 10.1016/j.jstrokecerebrovasdis.2019.104402.
- Coutinho JM, Derkatch S, Potvin AR et al. Carotid artery web and ischemic stroke: a case-control study. *Neurology* 2017; 88(1): 65–69. doi: 10.1212/WNL.0000000000003464.
- Sajedi PI, Gonzalez JN, Cronin CA et al. Carotid bulb webs as a cause of "cryptogenic" ischemic stroke. *AJNR Am J Neuroradiol* 2017; 38(7): 1399–1404. doi: 10.3174/ajnr.A5208.
- Compagne KCJ, van Es A, Berkhemer OA et al. Prevalence of carotid web in patients with acute intracranial stroke due to intracranial large vessel occlusion. *Radiology* 2018; 286(3): 1000–1007. doi: 10.1148/radiol.2017170094.
- Zhang AJ, Dhruv P, Choi P et al. A Systematic literature review of patients with carotid web and acute ischemic stroke. *Stroke* 2018; 49(12): 2872–2876. doi: 10.1161/STROKEAHA.118.021907.
- Mac Grory B, Nossek E, Reznik ME et al. Ipsilateral internal carotid artery web and acute ischemic stroke: a cohort study, systematic review and meta-analysis. *PLoS One* 2021; 16(9): e0257697. doi: 10.1371/journal.pone.0257697.
- Haussen DC, Grossberg JA, Bouslama M et al. Carotid web (intimal fibromuscular dysplasia) has high stroke recurrence risk and is amenable to stenting. *Stroke* 2017; 48(11): 3134–3137. doi: 10.1161/STROKEAHA.117.019020.
- Choi PM, Singh D, Trivedi A et al. Carotid webs and recurrent ischemic strokes in the era of CT angiography. *AJNR Am J Neuroradiol* 2015; 36(11): 2134–2139. doi: 10.3174/ajnr.A4431.
- Ozaki D, Endo T, Suzuki H et al. Carotid web leads to new thrombus formation: computational fluid dynamic analysis coupled with histological evidence. *Acta Neurochir (Wien)* 2020; 162(10): 2583–2588. doi: 10.1007/s00701-020-04272-2.
- Luo X, Li Z. Ultrasonic risk stratification of carotid web. *Echocardiography* 2019; 36(11): 2103–2107. doi: 10.1111/echo.14521.



18. Joux J, Chausson N, Jeannin S et al. Carotid-bulb atypical fibromuscular dysplasia in young Afro-Caribbean patients with stroke. *Stroke* 2014; 45(12): 3711–3713. doi: 10.1161/STROKEAHA.114.007313.

19. Compagne KCJ, Dilba K, Postema EJ et al. Flow patterns in carotid webs: a patient-based computational fluid dynamics study. *AJNR Am J Neuroradiol* 2019; 40(4): 703–708. doi: 10.3174/ajnr.A6012.

20. Malek AM, Alper SL, Izumo S. Hemodynamic shear stress and its role in atherosclerosis. *JAMA* 1999; 282(21): 2035–2042. doi: 10.1001/jama.282.21.2035.

21. Madaelil TP, Grossberg JA, Nogueira RG et al. Multimodality imaging in carotid web. *Front Neurol* 2019; 10: 220. doi: 10.3389/fneur.2019.00220.

22. Haussen DC, Grossberg JA, Koch S et al. Multicenter experience with stenting for symptomatic carotid web. *Interv Neurol* 2018; 7(6): 413–418. doi: 10.1159/000489710.

23. Powers WJ, Rabinstein AA, Ackerson T et al. Guidelines for the early management of patients with acute ischemic stroke: 2019 update to the 2018 guidelines for the early management of acute ischemic stroke: a guideline for healthcare professionals from the American Heart Association/American Stroke Association. *Stroke* 2019; 50(12): e344–e418. doi: 10.1161/STR.0000000000000211.

24. Diener HC, Sacco RL, Easton JD et al. Dabigatran for prevention of stroke after embolic stroke of undetermined source. *N Engl J Med* 2019; 380(20): 1906–1917. doi: 10.1056/NEJMoa1813959.

25. Hart RG, Sharma M, Mundl H et al. Rivaroxaban for stroke prevention after embolic stroke of undetermined source. *N Engl J Med* 2018; 378(23): 2191–2201. doi: 10.1056/NEJMoa1802686.

26. Brinjikji W, Agid R, Pereira VM. Carotid stenting for treatment of symptomatic carotid webs: a single-center case series. *Interv Neurol* 2018; 7(5): 233–240. doi: 10.1159/000486537.

27. Pereira BJA, Batista UC, Tosello RT et al. Web vessels: literature review and neurointerventional management. *World Neurosurg* 2018; 110: e907–e916. doi: 10.1016/j.wneu.2017.11.115.

28. Haynes J, Raz E, Tanweer O et al. Endarterectomy for symptomatic internal carotid artery web. *J Neurosurg* 2020; 1–8. doi: 10.3171/2020.5.JNS201107.



ČESKÁ NEUROLOGICKÁ SPOLEČNOST

## První mobilní appka jen pro neurology!

- Přednostní získávání odborného obsahu
- Notifikace o aktuálním dění
- Odborný obsah dostupný i offline

Available on the App Store

GET IT ON Google Play