

Zkušenosti s léčbou kryptokokové meningitidy

Experience with the treatment of cryptococcal meningitis

Vážená redakce,

kryptokokovou meningitidu (KM) způsobuje kvasinka *Cryptococcus neoformans*. U imunokompromitovaných pacientů jde o oportunní infekci, která bývá navzdory léčbě často fatální. Kryptokoky se vyskytují především v půdních substrátech obsahujících ptačí trus [1]. KM postihne každoročně přes 220 000 osob žijících s HIV (people living with HIV; PLWH) a až 181 000 z nich zemře [2–4] (obr. 1). V ČR se jedná o ojedinělá onemocnění. Zatímco u imunokompetentních osob probíhá nákaza kryptokokem obvykle asymptomaticky, u jedinců s imunodeficitem se manifestuje jako pneumonie, popř. může dojít k diseminaci do vzdálených orgánů. Nejčastějším projevem pak bývá meningitida. Terapie spočívá v podávání systémových antimykotik. Prognóza diseminovaného onemocnění je velmi vážná.

Prezentujeme zkušenosti s léčbou KM u dvou pacientů hospitalizovaných na Klinice infekčních nemocí Fakultní nemocnice Hradec Králové (KIN FNHK) v letech 2013–2019. První kazuistika je případem 38letého muže bez predisponujících komorbidit. V červenci 2016 byl léčen antibiotiky (ATB) pro krční uzlinový syndrom. Od 3. 9. se objevily silné bolesti hlavy, 7. 9. se přidaly febrilie a zvracení, a i přes částečnou jednodenní úlevu byl pacient 16. 9. přijat k hospitalizaci pro progresi obtíží. Vstupně byly přítomny krční lymfadenopatie a nápadný astenický habitus. Znamky meningeálního dráždění byly negativní. Byla provedena lumbální punkce s nálezem 59/μl segmentů, 39/μl lymfocytů, zvýšenou hladinou bílkoviny (1 g/l) a hraniční hladinou chloridů (114 mmol/l). Glykorachie byla v normě. Pacient byl empiricky zajištěn ceftriaxonem a acyklovirem a jeho sérum bylo odesláno k vyšetření protilátek anti-HIV. MR mozku neprokázala žádnou patologii. Zánětlivé markery byly nízké. Acyklovir byl 17. 9. vysazen z důvodu neprokázání DNA herpetických virů v likvoru metodou polymerázové řetězové reakce (polymerase chain reaction; PCR). Dne 22. 9. byla hlášena reaktivita séro-

logie HIV. Klinický stav pacienta se postupně zhoršoval, byla realizována kontrolní lumbální punkce s novým nálezem hypoglykorachie 0,83 mmol/l, s progredující hyperproteinorií (1,4 g/l) a hypochloridorií (109 mmol/l). Mikroskopickým vyšetřením likvoru byly zjištěny kvasinky. Následným specifickým barvením a kultivačním vyšetřením likvoru byl prokázán kryptokok, což bylo diagnosticky potvrzeno i PCR průkazem DNA *C. neoformans*. Kryptokok byl detekován i v odebraných hemokulturách pacienta. Ceftriaxon byl následně vysazen a jednorázově byl podán flukonazol v dávce 800 mg intravenózně (i.v.). Dne 23. 9. bylo zahájeno podávání lipidového komplexu amfotericinu B (Abelcet lipid complex; ABLC) v dávce 400 mg/den i.v. v monoterapii za observace pacienta na jednotce intenzivní péče (JIP) KIN FNHK. Úvodní aplikace infuze trvajících 12 h však nebyla pacientem tolerována, dostavily se zimnice, hyperpyrexie a třesavka. Proto byla doba další aplikace amfotericinu v infuzi prodloužena na 24 hojů s dobrou

Redakční rada potvrzuje, že rukopis práce splnil ICMJE kritéria pro publikace zasílané do biomedicínských časopisů.

The Editorial Board declares that the manuscript met the ICMJE "uniform requirements" for biomedical papers.

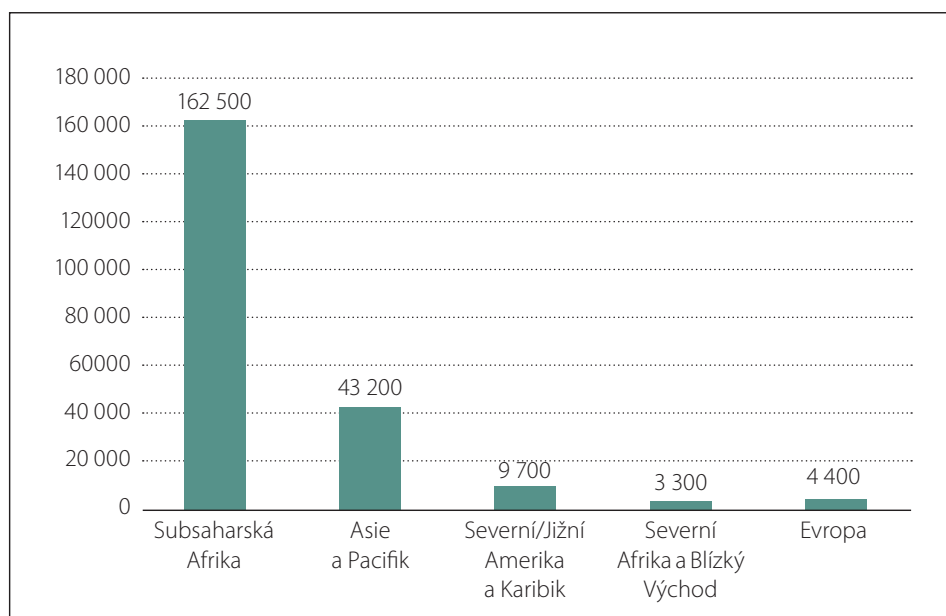
**J. Chmelař^{1,2}, L. Siráková²,
P. Šmahel^{1,2}, Š. Rumlarová^{1,2},
S. Plíšek¹, R. Chlíbek², J. Smetana²**

¹ Klinika infekčních nemocí LF UK
a FN Hradec Králové

² Katedra epidemiologie, Hradec Králové,
Fakulta vojenského zdravotnictví Univerzity obrany v Brně



MUDr. Lucie Siráková
Fakulta vojenského zdravotnictví
Univerzity obrany
Katedra epidemiologie
Třebešská 1575
500 01 Hradec Králové
e-mail: lucie.sirakova@unob.cz



Obr. 1. Absolutní počty případů kryptokokové meningitidy u osob žijících s HIV v různých oblastech světa v roce 2014 [4].

Fig. 1. Absolute numbers of cases of cryptococcal meningitis in people living with HIV in different parts of the world in 2014 [4].

snášenlivostí. Nejspíše v důsledku nežádoucího účinku amfotericinu v kombinaci s HIV pozitivitou nemocného došlo k výrazné pancytopenii. Druhý den byla zjištěna nulová hodnota CD4+ T lymfocytů v periferní krvi, proto byla zahájena ATB profylaxe oportunních infekcí. Při této terapii se klinický stav pacienta postupně zlepšoval. Kontrolní lumbální punkce 5. 10. ukázala již normální buněčný i biochemický nále. Krýptokoky nebyly přítomné při mikroskopickém vyšetření a pouze kultura byla zjištěna jedna kolonie *C. neoformans*. Další lumbální punkce po 14 dnech byla již kultura negativní. Léčba amfotericinem byla po 31 dnech ukončena, pacient byl následně převeden na p.o. flukonazol v dávce 800 mg/den a 22. 10. byla zahájena antiretrovirová terapie (ART). Dne 26. 10. bylo možné propuštění pacienta v celkově dobrém stavu domů. Od 11. 11. byla dávka flukonazolu snížena na 400 mg/den a od června 2017 pak na 200 mg/den. Počet CD4+ T lymfocytů v kontrolních odběrech vzrostl na hodnotu $140 \times 10^9/l$. V prosinci 2017, tj. 15. měsíc od zahájení antimykotické terapie, bylo možné ještě snížit dávku flukonazolu na 100 mg/den p.o. v rámci profylaxe oportunních infekcí, léčba KM byla ukončena. Pacient je na KIN FNHK doposud dispenzarizován a setrvává u něj plná rekonstituce imunitního systému. Subjektivně neudává žádné obtíže.

V druhé kazuistice se jedná o 71letého muže s pokročilou jaterní cirhózou, diabetem mellitem 2. typu na inzulínoterapii a arteriální hypertenzí. Od února 2013 u něj postupně narůstaly nespecifické obtíže vedoucí ke ztrátě soběstačnosti. Od března nebyl schopen vertikalizace do stoje, byl výrazně spavý a stěžoval si na bolesti hlavy. Dne 18.

3. byl proto hospitalizován na KIN FNHK. Na MR mozku byly přítomny ložiskové změny v bílé hmotě nejspíše postischemické etiologie a změny v bazálních gangliích přisuzované hepatoencefalopatii. Byla provedena lumbální punkce s nálezem $60/\mu l$ lymfocytů, $3/\mu l$ segmentů, se zvýšenou hladinou bílkoviny $1,0 g/l$ i chloridů $126 mmol/l$, glykorie byla $3,6 mmol/l$. V likvoru byla prokázána přítomnost *C. neoformans* metodou PCR. Byla zahájena terapie flukonazolem v dávce 400 mg denně i.v. Po obdržení výsledku citlivosti kryptokoka na flukonazol, která byla pouze intermediální, byl 25. 3. flukonazol zaměněn za ABLC (s ověřenou dobrou citlivostí) v dávce 450 mg/den i.v. Dvanáctý den terapie však došlo k rozvoji suspektní toxoalergické reakce. Proto byl amfotericin zaměněn za itraconazol v celkové dávce 600 mg denně i.v., s dobrou citlivostí. Po 3 dnech léčby bylo dávkování upraveno na 800 mg/den i.v. Stav pacienta se pozvolna zlepšoval. 8. 4. byl zcela normální biochemický nále v likvoru a kryptokoky se již nepodařilo prokázat. Nejspíše následkem kombinace těžké chronické hepatopatie a nežádoucího účinku antimykotické léčby se v dalších dnech postupně rozvinulo hepatoenální selhání manifestující se otoky, ascitem a projevy encefalopatie. Terapie itraconazolem byla 2. 5. po 25 dnech podávání ukončena. Pro dekompenzaci jaterní cirhózy byl pacient 3. 5. přeložen na metabolickou JIP Interní kliniky. Průběh hospitalizace byl nadále velmi nepříznivý a pacient 7. 7. 2013 zemřel.

Možnosti terapie KM jsou omezené. Standardně bývá indikován ABLC buď v monoterapii, nebo společně s flukonazolem, popř. s flucytosinem [5,6]. Amfotericin je doporučeno podávat v iniciační fázi infekce obvykle po dobu 2–3 týdnů a v konsolidační fázi po

dobu dalších několika týdnů až měsíců pokračuje léčba flukonazolem. [6]. Pokud není tolerován, lze ho nahradit itraconazolem [5,6]. Ostatní azoly, jakými jsou např. vorikonazol, posakonazol a ravukonazol, se v terapii kryptokokových infekcí v běžné klinické praxi neužívají [5]. Úskalím terapie amfotericinem zůstávají jeho nežádoucí účinky, zejména horečka, třesavka, zvracení, cefalea a artralgie. Je doporučeno aplikovat amfotericin v pomalé, 12 až 24h infuzi a pacienta premedikovat podáním nesteroidních antirevmatik a antihistaminik [5]. Pozdní nežádoucí účinky vyplývají zejména z nefrotoxicity a hematotoxicity léku. Dlouhodobá antimykotická léčba může být provázena dyspeptickými obtížemi, nespecifickými dermatózami, anémií, leukopenií, elevací jaterních transamináz a retencí dusíkatých katabolitů. Prezentované kazuistiky popisují riziko závažných klinických průběhů a limitní možnosti terapie KM.

Literatura

1. Beneš J (ed). Kryptokokóza. In: Infekční lékařství. Praha: Galén 2009: 315.
2. Iyer KR, Revie NM, Fu C et al. Treatment strategies for cryptococcal infection: challenges, advances and future outlook. *Nat Rev Microbiol* 2021; 8: 1–13. doi: 10.1038/s41579-021-00511-0.
3. Guess TE, Rosen J, Lopez NC et al. An inherent T cell deficit in healthy males to *C. neoformans* infection may begin to explain the sex incidence of cryptococcosis. *Biol Sex Differ* 2019; 10: 44. doi: 10.1186/s13293-019-0258-2.
4. Rajasingham R, Smith RM, Park BJ et al. Global burden of disease of HIV-associated cryptococcal meningitis: an update analysis. *Lancet Infect Dis* 2017; 17(8): 873–881. doi: 10.1016/S1473-3099(17)30243-8.
5. Rozsypal H. Systémová antimykotika. *Klin Farmakol Farm* 2008; 22(1): 40–44.
6. Perfect JR, Dismukes WE, Dromer F et al. Clinical Practices guidelines for the management of cryptococcal disease: 2010 update by the Infectious Diseases Society of America. *Clin Infect Dis* 2010; 50(3): 291–322. doi: 10.1086/649858.

Na webu csnn.eu naleznete rozšířenou verzi tohoto článku.