

# Chirurgická léčba esenciální glosfaryngeální neuralgie – kazuistika a přehled terapeutických modalit

## Surgery for idiopathic glossopharyngeal neuralgia – case report and overview of therapeutic modalities

Vážená redakce, esenciální glosfaryngeální neuralgie (glossopharyngeal neuralgia; GPN) je charakterizována ostrou, paroxyzmální bolestí v senzitivním teritoriu nervu glossopharyngeu a vagu. Jedná se o bolest lokalizovanou izolovaně nebo v kombinaci v oblasti kořene jazyka, tonsily, patrových oblouků a ucha. Bolest je šlehavého charakteru, trvající sekundy až minuty. Vzhledem k podílu nervu vagu na jejím vzniku může být doprovázena kardiovaskulárními příznaky v podobě arytmií, synkop až asystolie s fatálními důsledky. Proto někteří autoři považují za přesnější název vago-glosfaryngeální neuralgie [1]. Incidence je udávána 0,7/100 000 za rok. Ve srovnání s neuralgií trigeminu je vzácná, jejich poměr výskytu je 1 : 100 [2]. Chirurgická léčba je metodou druhé volby. Přichází v úvahu při selhání medikamentózní terapie antikonvulziv. Historicky byly nejprve prováděny rizotomie a neurotomie IX. nervu, nejprve extradurálně, posléze intradurálně při výstupu nervu z mozkového kmene. Četné komplikace vedly k hledání jiných postupů. V dalším období se uplatnila trigeminální traktotomie/nukleotomie a perkutánní radiofrekvenční termokoagulace. Kauzální řešení v případě neurovaskulárního konfliktu coby příčiny GPN přinesla technika mikrovaskulární dekomprese. V posledních letech nachází své místo při terapii GPN gama nůž, který má výhodu u pacientů nevhodných pro operační řešení z důvodů vyššího věku nebo komorbidit.

Pacientka (46 let) měla 7 let trvající bolesti v oblasti zadní třetiny jazyka a patra vlevo. Bolesti trvaly desítky sekund, měly ostrý, šlehavý, paroxyzmální charakter. Typický spouštěcí mechanismus ani kardiovaskulární příznaky přítomny nebyly. Medikace antikonvulziv nebyla efektivní. Objektivní neurologický nálezn byl fy-

ziologický. Nebyla přítomna žádná patologie v oblasti orofaryngu nebo krku. MR prokázala neurovaskulární konflikt mezi IX.–XI. nervem a zadní dolní mozečkovou tepnou (posterior inferior cerebellar artery; PICA) (obr. 1). Jiná patologie zjištěna nebyla. Nález byl zhodnocen jako GPN vlevo. Pacientka byla indikována k mikrovaskulární dekompresi (obr. 2). Operace proběhla v celkové anestezii za peroperační elektrofyziologické monitorace hlavových nervů VII, IX a X a kmenových sluchových evokovaných potenciálů (brainstem auditory evoked potential; BAEP). Během operace, tedy před i po dekompresi, zůstávaly monitorované veličiny stabilní.

Byla provedena retrosigmoidální kraniotomie. Při intradurální fázi operace byla využita čistě mikrochirurgická technika bez asistence endoskopu. Příčinou neurovaskulárního konfliktu byla PICA, jejíž klička utlačovala komplex IX.–XI. nervu v místě přechodové zóny. Tepna byla odsunuta od nervového komplexu a fixována na místě pomocí teflonu. Pooperační krátkodobá dysfonie, chrapot a mírná dysfagie nebyly při dimisi již přítomny. Neuralgické bolesti vymizely ihned po operaci. Barrow Neurological Institute skóre intenzity bolesti je 6 měsíců po operaci hodnoceno jako stupeň I (zcela bez bolestí, bez medikace) [7].

Glosfaryngeální neuralgie byla poprvé zaznamenána Weisenburgem v roce 1910 u pacienta s tumorem mostomozečkového koutu. První extrakraniální protětí n. glossopharyngeu bylo popsáno Sicardem a Rubineauem v roce 1920 [2]. Dandy zavedl a zpopularizoval intradurální protětí n. glossopharyngeus v roce 1927 [3]. Četnými komplikacemi této techniky jsou chrapot, dysfonie a dysfagie. To přivedlo Kunce v roce 1954 k technice selektivní traktotomie. Ope-

Redakční rada potvrzuje, že rukopis práce splnil ICMJE kritéria pro publikace zasílané do biomedicínských časopisů.

The Editorial Board declares that the manuscript met the ICMJE "uniform requirements" for biomedical papers.

**V. Přibáň, J. Dostál, J. Mraček, I. Holečková, D. Štěpánek**

Neurochirurgická klinika LF UK v Plzni a FN Plzeň

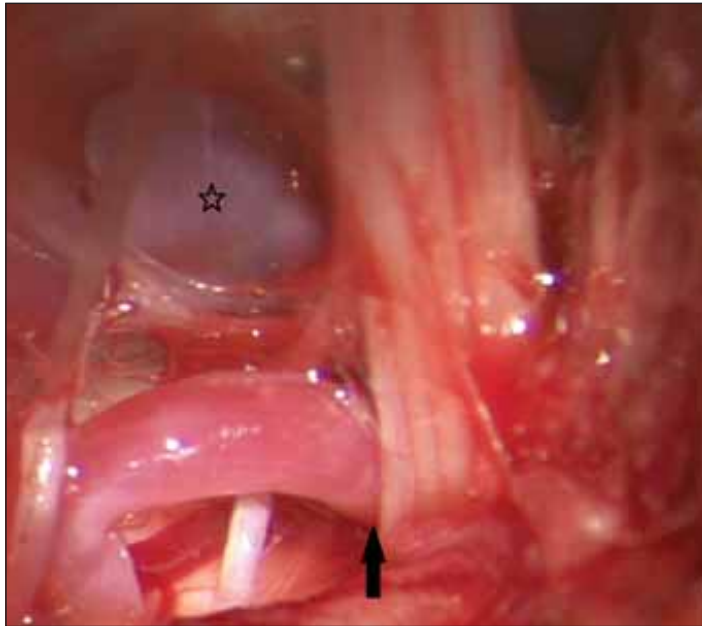


**doc. MUDr. Vladimír Přibáň, Ph.D.**  
Neurochirurgická klinika  
LF UK a FN Plzeň  
E. Beneše 1128  
301 00 Plzeň  
e-mail: pribanv@fnplzen.cz

Přijato k recenzi: 6. 10. 2020

Přijato do tisku: 20. 4. 2021

race byla šetrnější než avulzní výkon v mostomozečkovém koutu. Spočívala v laminektomii C1 a selektivní stimulaci tractus spinalis nervi facialis, glossopharyngici et vagi communis s následným jeho protětím v oblasti mezi obexem a odstupem kořene C2 [4]. Navzdory minimálnímu výskytu komplikací byla tato metoda opuštěna. Příčinou bylo zavedení nedestruktivních technik a obavy ze závažnosti komplikací v případě jejich výskytu. Snaha o minimální invazivitu vedla k zavedení techniky perkutánní radiofrekvenční termokoagulace Lazorthem et al [5]. Metoda byla zatížena častými komplikacemi (dysfagií, chrapotem, poraněním karotidy, popřípadě jugulární žíly) a v současnosti je opuštěna.



Obr. 1. Neurovaskulární konflikt mezi arteria cerebelli posterior inferior a komplexem IX.–XI. nervu (šipka). Arteria vertebralis označena hvězdičkou.

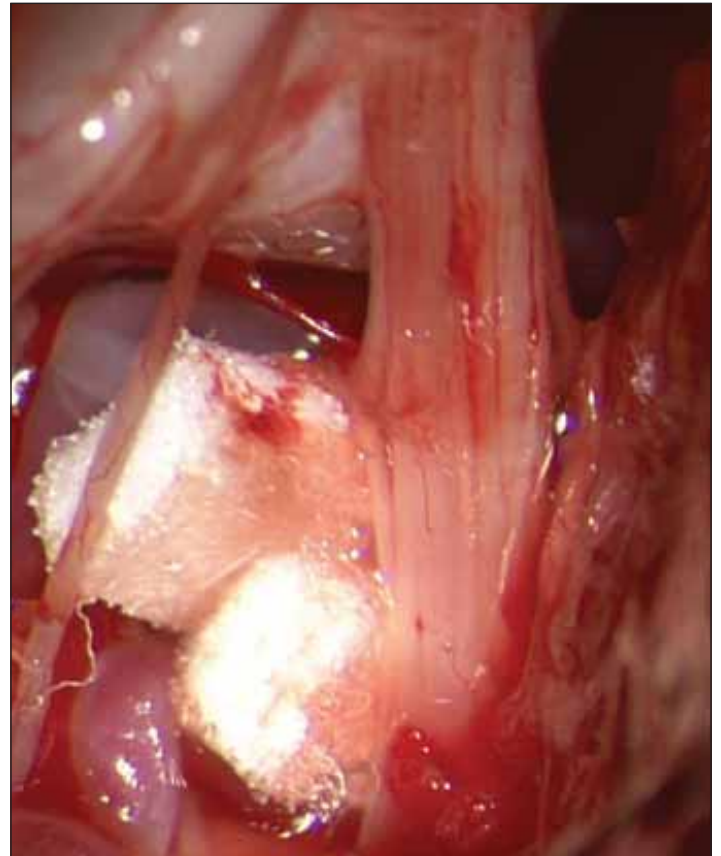
Fig. 1. Neurovascular conflict between posterior inferior cerebellar artery and n. IX–XI complex (arrow). Vertebral artery marked by star.

Jannetta zavedl v 70. letech do léčby GPN mikrovaskulární dekompresi. Metoda získala rychle oblibu a je do současnosti dominantní v chirurgické léčbě GPN [6]. Nejčastější příčinou útlaku přechodové zóny nervu je PICA. Principem výkonu je interpozice teflonu mezi tepnu a nerv s eliminací jejich kontaktu. Předpokládá se, že tím dojde ke zrušení efaťtických výbojů v nervu coby zdroje bolesti. Dlouhodobý efekt je ve velkých souborech udáván v rozmezí 78–96 % [2]. Po roce 2000 se objevují malé série pacientů s GPN ozářených gama nožem. Největší multicentrická studie z šesti pracovišť (vč. nemocnice Na Homolce) z roku 2016 přináší výsledky u 22 pacientů. Záření v dávce 80 Gy bylo aplikováno na ganglion inferior n. glossopharyngei. Průměrná doba sledování byla 45 měsíců. Adekvátní úlevu od bolesti mělo 55 % pacientů [7].

První písemná zmínka o operaci GPN v ČR je z roku 1950. Chirurg prof. Knobloch provedl intradurální rizotomii klasickou technikou retrosigmoidálním přístupem do mostomozekového koutu. Pacient výkon přežil s úlevou od bolesti a reziduálním postižením IX. a X. nervu [8]. Problematice se dále věnovali hradečtí autoři a zejména výše zmíněný prof. Kunc. Rozpracování techniky selektivní traktomie je průkopnické i v kontextu světovém. Podkladem a podmínkou zároveň

byly prioritní práce anatomické s definováním dráhy bolesti pro dané nervy – tractus spinalis nervi facialis, glossopharyngici et vagi communis [4]. Tematikou chirurgického řešení neurovaskulárního konfliktu v různých lokalizacích se zabýval Plas. Od něho pochází v roce 1993 publikovaná kazuistika mikrovaskulární dekompresi u 77letého muže s GPN s dobrým pooperačním efektem [9].

Soubor devíti pacientů léčených gama nožem za období 16 let prezentovali Urgošík et al v roce 2016. Autoři cíleně zářili dávkou 80 Gy ganglion inferior n. IX s dobrým efektem kontroly bolesti. U sekundárních neuralgií (tři pacienti) léčba selhala [10]. Výsledky byly lepší než v multicentrické studii, přitom čeští pacienti tvořili téměř polovinu souboru této studie. V ČR je dle databáze České neurochirurgické společnosti ročně provedeno průměrně 80 mikrovaskulárních dekompresí (bez další specifikace lokalizace komprese). Na gama noži je ošetřeno pro bolest 80–100 pacientů, z toho je většina ozářena, malá část (cca 10) absolvuje perkutánní výkon. Za poslední 3 roky byly provedeny pouhé dvě mikrovaskulární dekompresi pro GPN (ověřeno dotazem na všechna česká neurochirurgická pracoviště). Stejně tak na gama noži



Obr. 2. Mikrovaskulární dekompresi. Konflikt zrušen pomocí dvou teflonových destiček.

Fig. 2. Microvascular decompression. Conflict has been eliminated using two teflon patches.

bylo ošetřeno jen devět pacientů za období 16 let. Autoři se domnívají, že při incidenci GPN 0,7/100 000 za rok, tedy 70 pacientů ročně, existuje skupina nemocných, kteří by profitovali z chirurgické léčby.

Cílem našeho sdělení je připomenutí efektivní chirurgické léčby vzácné esenciální GPN v případě selhání medikamentózní terapie. Metodou první volby je v případě neurovaskulárního konfliktu otevřená mikrochirurgická operace (mikrovaskulární dekompresi). Alternativou pro polymorbidní pacienty a seniory je stereotaktická radiochirurgie.

#### Grantová podpora

Práce byla podpořena MZ ČR – RVO (Fakultní nemocnice Plzeň – FNPI, 00669806).

#### Literatura

- Chen J, Sindou M. Vago-glossopharyngeal neuralgia: a literature review of neurosurgical experience. *Acta Neurochir* 2015; 157(2): 311–321. doi: 10.1007/s00701-014-2302-7.
- Franzini A, Messina G, Marchetti M et al. Treatment of glossopharyngeal neuralgia: towards standard. *Neurol Sci* 2017; 38 (Suppl 1): S51–S55. doi: 10.1007/s10072-017-2909-6.

3. Dandy VW. Glossopharyngeal neuralgia (tic douloureux): its diagnosis and treatment. *Arch Surg* 1927; 15(2): 198–214. doi: 10.1001/archsurg.1927.01130200046002.
4. Kunc Z. Treatment of essential neuralgia of the 9th nerve by selective tractotomy. *J Neurosurg* 1965; 23(5): 494–500. doi: 10.3171/jns.1965.23.5.0494.
5. Lazorthes Y, Verdie JC. Radiofrequency coagulation of the petrous ganglion in glossopharyngeal neuralgia. *Neurosurgery* 1979; 4(6): 512–516. doi: 10.1227/00006123-197906000-00003.
6. Jannetta PJ. Observation on the etiology of trigeminal neuralgia, hemifacial spasm, acoustic nerve dysfunction and glossopharyngeal neuralgia. Definitive microsurgical treatment and results in 117 patients. *Neurochirurgia (Stuttg)* 1977; 20(5): 145–154. doi: 10.1055/s-0028-1090369.
7. Kano H, Urgosik D, Liscak R et al. Stereotactic radiosurgery for idiopathic glossopharyngeal neuralgia: an international multicenter study. *J Neurosurg* 2016; 125 (Suppl 1): 147–153. doi: 10.3171/2016.7.GKS161523.
8. Novák J. Samostatná neuralgie jazykohltanového nervu, léčená nitrolebním protětím nervu. *Rozhl Chir* 1950; 6: 229–231.
9. Plas J. Neuralgie nervi glossopharyngei léčená mikrovasculární dekompresí. *Kazuistika. Cesk Slov Neurol N* 1993; 56/89(1): 23–24.
10. Urgošík D, Liščák R. Léčba gama nožem u algických syndromů v inervační oblasti nervus glossopharyngeus. *Ces Slov Neurol N* 2016; 79/112(3): 331–335. doi: 10.14735/amcsnn2016331.

## Vzdělávací internetové stránky o demencích

Vážené a milé kolegyně a kolegové,

v roce 2021 skončil 3letý evropský grant Innovation for Dementia in the Danube Region (INDEED), jehož účelem bylo vyvinout elektronickou platformu ke vzdělávání o demencích. Je určena pro organizátory aktivit, instituce a firmy zabývající se kognitivními poruchami a demencemi. Podařilo se vytvořit rozsáhlé internetové stránky. Je možné je používat jakkoli zdarma po registraci, takže např. pro různé výukové účely.

Existují v 5 jazycích vč. slovenštiny a angličtiny. Budeme rádi, když je budete využívat nebo poskytovat dalším nebo informovat o nich kohokoli, pro koho by mohly mít užitek.

**ve slovenštině:** <https://sk.indeed-project.eu/login>

**v angličtině:** <https://en.indeed-project.eu/login>

**prof. MUDr. Aleš Bartoš, PhD**

*spoluředitel evropského grantu Innovation for Dementia in the Danube Region (INDEED)*

*Fakultní nemocnice Královské Vinohrady, Univerzita Karlova 3. LF, Praha*

*Národní ústav duševního zdraví, Klecany*

*e-mail: ales.bartos@nudz.cz*