

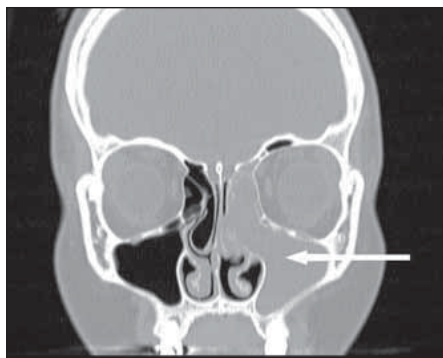
doi: 10.48095/ccsnn2020646

Syndrom neadekvátní sekrece antidiuretického hormonu jako první příznak estezioneuroblastomu

Syndrome of inappropriate antidiuretic hormone secretion as the first symptom of esthesioneuroblastoma

Vážená redakce, estezioneuroblastom je vzácný maligní tumor vyrůstající z neuroektodermových olfaktorických buněk [1,2]. V literatuře je popsáno pouze 18 případů syndromu neadekvátní sekrece antidiuretického hormonu (syndrome of inappropriate antidiuretic hormone secretion; SIADH) ve spojitosti s estezioneuroblastomem, přičemž pouze u 10 z nich vedl tento syndrom k diagnostice nádoru [1].

Osmnáctiletá pacientka byla vyšetřována pro 2 měsíce trvající výraznou nauzeu a zvracení. Vzhledem ke zjištěné hyponatremii (Na 107 mmol/l) bylo vysloveno podezření na SIADH. Přítomná levostranná nosní obstrukce a sekrece s bolestmi tváře byly při-



Obr. 1. CT. Multiplanární koronární rekonstrukce, kostní okno. Destruktivně se chovající měkkotkáňová masa široce dilatující hiatus semilunaris, s osteolýzou mezisklípkových sept kosti čichové vlevo.

Fig. 1. CT. Multiplanar coronary reconstruction, bone window. Destructively behaving soft tissue mass widely dilating the hiatus semilunaris with osteolysis of the bone septa of the ethmoid bone on the left.

čítány jednostranné sinusitidě. Při otorinolaryngologickém vyšetření byl zjištěn šedavý polyp vycházející z levé čelistní dutiny. Na CT bylo prokázáno levostranné zastření dutiny nosní a vedlejších nosních dutin s polypózním útvarem vyplňujícím levou choanu (obr. 1), nález byl hodnocen jako antrochoanální polyp s levostrannou pansinusitidou. Pediatrem byla pacientka odeslána k dětskému endokrinologovi, kterým bylo doporučeno vyšetření PET/CT, při kterém byla prokázána viabilní nádorová tkáň v oblasti čichových sklípků vlevo. Na MR byla přítomna nehomogenně se sytící patologická expanze dutiny nosní a čichových sklípků vlevo s podílem drobných cystických porcí a tekutý obsah v zadní části levé čelistní dutiny, který odpovídal cystickému útvaru (obr. 2). V celkové anestezii pod endoskopickou kontrolou byla provedena probatorní excize z rezistence levé čelistní dutiny, která se propagovala přes střední průduch do dutiny nosní. Biopsie prokázala zánětlivý polyp, zároveň probatorní excize z ložiska v čichových sklípkách svědčila pro estezioneuroblastom (Grade 1 dle Hyamse). Následně v druhé době byla provedena endoskopická transnazální resekce nádoru vč. resekce tvrdé pleny a olfaktorického bulbu vlevo s plastikou defektu nazoseptálním lalokem. Operace měla radikální charakter (ochranné zóny bez nádoru). Histologické vyšetření potvrdilo estezioneuroblastom omezený pouze na dutinu nosní a čichové sklípky, nešířil se na bazi lební (klinické stadium Kadish B). První pooperační den byla vysazena substituční terapie (urea, NaCl), dle laboratorního vyšetření byla natremie v normě. Navrhovanou adjuvantní radioterapii pacientka odmítla. Dle kontrolní MR provedené 3 měsíce po operaci nebyla přítomna perzistence nádoru. Rovněž další

Redakční rada potvrzuje, že rukopis práce splnil ICMJE kritéria pro publikace zasílané do biomedicínských časopisů.

The Editorial Board declares that the manuscript met the ICMJE "uniform requirements" for biomedical papers.

**M. Masárová^{1,2}, K. Zeleník^{1,2},
M. Plášek^{1,2}, R. Lipina^{3,4}, K. Poločková⁵,
P. Komínek^{1,2}, P. Matoušek^{1,2}**

¹ Klinika otorinolaryngologie a chirurgie hlavy a krku LF OU a FN Ostrava

² Katedra kraniofaciálních oborů, LF OU, Ostrava

³ Neurochirurgická klinika LF OU a FN Ostrava

⁴ Katedra chirurgických oborů, LF OU, Ostrava

⁵ Dětská endokrinologická ambulance, Nemocnice s poliklinikou Karviná-Ráj

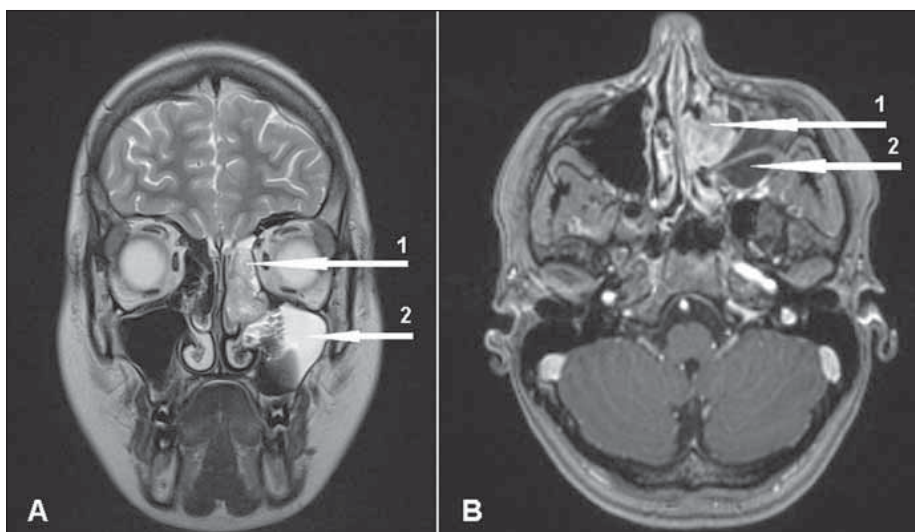


MUDr. Petr Matoušek, Ph.D., MBA
Klinika otorinolaryngologie
a chirurgie hlavy a krku
LF OU a FN Ostrava
17. listopadu 1790/5
708 52 Ostrava-Poruba
e-mail: petr.matousek@fno.cz

Přijato k recenzi: 29. 3. 2020

Přijato do tisku: 15. 10. 2020

pravidelné klinické sledování (vč. zobrazovacích metod MR a PET/CT à 1 rok) neprokázalo recidivu. Tři roky od operace došlo k opětovnému rozvoji hyponatremie při suspektní recidivě SIADH provážené nauzeou, zvracením a celkovou slabostí. Při PET/CT v porovnání s předchozím vyšetřením před rokem byla prokázána nově zvýšená akumulace glu-



Obr. 2. MR. (A) T2 vážený sken v koronální rovině. Smíšeně signální masa levé horní a střední části dutiny nosní a čichových sklípků (šipka 1), drobné cystické porce, expanzivní neinfiltrovatelné šíření do hiatus semilunaris levé čelistní dutiny. V levé čelistní dutině smíšený, převážně tekutý obsah (šipka 2). (B) T1 vážený sken s potlačením tuku, axiální, postkontrastní. Nehomogenně se sytící patologická expanze dutiny nosní a čichových sklípků vlevo s podílem drobných cystických porcí (šipka 1). Tekutý obsah v zadní části levé čelistní dutiny se septem odpovídá cystickému útvaru (šipka 2).

Fig. 2. MRI. (A) T2 weighted scan in the coronal plane. A mixed signal mass of the left upper and middle part of the nasal cavity and ethmoid cells (arrow 1); small cystic portions and expansive non-infiltrative spread to the left hiatus semilunaris. A mixed predominantly liquid content in the left maxillary sinus (arrow 2). (B) T1 weighted scan with fat suppression in the axial plane postcontrast. One pathological expansion of the nasal cavity and ethmoid cells on the left showing non-homogeneous contrast enhancement and small cysts (arrow 1). The liquid content in the posterior part of the left maxillary sinus with the septum corresponds to the cystic formation (arrow 2).

kózy v oblasti slzného vaku a slzovodu, kde byla i následně histologicky potvrzena recidiva nádoru. Byla provedena chirurgická resekce z kombinovaného přístupu – laterální rinotomie a endoskopická mediální maxilektomie s pooperační radioterapií (celková dávka 60 grayů/30 frakcí po celkovou dobu 6 týdnů). Pooperačně v průběhu několika dnů došlo k normalizaci hladin natria.

Estezioneuroblastom, nazývaný někdy též olfaktorický neuroblastom, byl poprvé popsán Bergrem v roce 1924 [3]. Jedná se o vzácný maligní tumor, který představuje přibližně 3 % všech zhoubných nádorů dutiny nosní a jeho incidence je 0,4 případů na milion obyvatel za rok [4]. Vyskytuje se v každém věku, ale jsou pozorovány zejména dva vrcholy – v druhé a šesté dekádě života [2]. Symptomatologie je nespecifická, nejčastěji zahrnuje jednostrannou nosní obstrukci, sekreci, epistaxi, bolesti a tlak nad dutinami, hyposmii [5]. Relativně časté je i šíření mimo sinonazální oblast – do očníce či intrakrania s odpovídající symptomatologií. Nádor metastazuje jak regionálně do krčních lymfatických uzlin

v 20–30 % (obvykle oblast II), tak i do vzdálených orgánů, nejčastěji do plic, pleury a kostí [6]. Estezioneuroblastom je vzhledem k neurosekrečnímu potenciálu buněk možnou příčinou sekundárního SIADH, což vede k diluční hyponatremii a hypoosmolalitě séra při normovolemii [7]. Paraneoplastická sekrece antidiuretického hormonu (ADH) bývá spojena i s dalšími typy nádorů, vč. např. karcinomu plic či pankreatu. Ve vztahu k estezioneuroblastomu jsou však v literatuře popsány především případy těžké hyponatremie [5]. Diagnostika estezioneuroblastomu není snadná pro jeho nespecifické příznaky a nástup obtíží mívá obvykle dlouhé trvání, v některých případech se může jednat i o roky [5]. Makroskopicky má polypoidní stopkatý tvar a při klinickém vyšetření může být snadno zaměněn za benigní zánětlivý polyp [7]. Mikroskopický obraz je rovněž velmi rozmanitý a může proto připomínat různé jiné nádory vyskytující se v této lokalizaci, jako jsou spinocelulární karcinom, extranodální lymfom NK/T buněk, maligní melanom i neuroendokrinní karcinom [2,8]. Zobrazovací metody

zahrnující CT a MR mají vliv na diagnostiku, ale jejich obraz je nespecifický. Roli hrají především pro určení stagingu onemocnění [9]. Existují dva systémy hodnotící klinické stadium onemocnění, a to dle Kadish a dle Dulguerov-Calcaterra. Pro mikroskopické určení stupně diferencovanosti nádoru se používá klasifikace dle Hyamse. Dělí jednotlivé případy do jednoho ze čtyř stupňů od dobře diferencovaných (I, II – low grade) po nejméně diferencované (III, IV – high grade). Jak Hyamsova klasifikace, tak Kadishův (nebo Dulguerov-Calcaterra) systém jsou používány při rozhodnutí o terapeutickém postupu [7]. V terapii je za zlatý standard považována chirurgická resekce následovaná radioterapií. Z klinického hlediska je pro tento nádor typický pomalý růst a lokálně agresivní chování, časté jsou lokoregionální recidivy. Pětileté přežití se pohybuje od 50 do 85 % [2]. Důležité je proto pravidelné sledování pacienta vč. zobrazovacích metod, nicméně právě výskyt SIADH může být prvním projevem recidivy nádoru a jako jednoduchá a efektivní metoda k její detekci se jeví pravidelné monitorování plazmatické hladiny sodíku, event. vyšetření sekrece ADH [2,10].

V prezentované kazuistice předcházela rozvoj SIADH několik měsíců stanovení správné diagnózy. Diagnostika byla ztížena současným výskytem estezioneuroblastomu a antrochoanálního polypu, který jej při vyšetření maskoval. Teprve provedení MR, schopné diferencovat nádorovou a polypózní tkáň, vedlo k cílené biopsii a stanovení správné diagnózy. V obraze MR je pro estezioneuroblastom typická lokalizace v horní třetině dutiny nosní a přítomnost drobných cystických (T2 hypersignálních) porcí, které představují dilatované drobné žlázy. Na postkontrastních skenech je typické poměrně homogenní syčení mimo cystické a prokrváčené okrsky. Diagnostika estezioneuroblastomu bývá obtížná, protože nemá typickou symptomatologii a rovněž makroskopický a mikroskopický nálezy bývají nespecifický. Nově zjištěný SIADH může být jedním z prvních příznaků tohoto nádoru či prvním příznakem možné recidivy.

Grantová podpora

Práce byla realizována za podpory projektu Institucionální podpory Ministerstva zdravotnictví České republiky, RVO – FNOs/2017.

Literatura

1. Parilla C, Lucidi D, Petrone G et al. Idiopathic SIADH in young patients: do not forget the nose. Acta Otorhinolaryngol Ital 2017; 37(1): 76–79. doi: 10.14639/0392-100X-1141.

2. Thompson LD. Olfactory neuroblastoma. *Head Neck Pathol* 2009; 3(3): 252–259. doi: 10.1007/s12105-009-0125-2.
3. Berger L, Luc G, Richard D. L'esthesioneuroepitheliome olfactif. *Bull Assoc Franc Etude* 1924; 13: 410–421.
4. Chao KS, Kaplan C, Simpson JR et al. Esthesioneuroblastoma: the impact of treatment modality. *Head Neck* 2001; 23(9): 749–757. doi: 10.1002/hed.1107.
5. Mills SE, Frierson HF. Olfactory neuroblastoma: a clinicopathologic study of 21 cases. *Am J Surg Pathol* 1985; 9(5): 317–327.
6. Gonca HU, Emine C, Ahmet YZ et al. Olfactory neuroblastoma: a case report. *Oncol Lett* 2015; 10(6): 3651–3654. doi: 10.3892/ol.2015.3821.
7. Bell D, Saade R, Roberts D et al. Prognostic Utility of Hyams histological grading and Kadish-Morita staging systems for esthesioneuroblastoma outcomes. *Head Neck Pathol* 2015; 9(1): 51–59. doi: 10.1007/s12105-014-0547-3.
8. Meyrowitz MR, Mauro JV, Mintz S et al. Olfactory neuroblastoma: a report of a case. *J Am Dent Assoc* 1984; 108(2): 199–201. doi: 10.14219/jada.archive.1984.0448.
9. Howell MC, Branstetter BF IV, Snyderman CH. Patterns of regional spread for esthesioneuroblastoma. *AJNR Am J Neuroradiol* 2011; 32(5): 929–933. doi: 10.3174/ajnr.A2401.
10. Gray ST, Holbrook EH, Najm MH et al. Syndrome of inappropriate antidiuretic hormone secretion in patients with olfactory neuroblastoma. *Otolaryngol Head Neck Surg* 2012; 147(1): 147–151. doi: 10.1177/0194599812438842.

Vážené členky, vážení členové České neurologické společnosti ČLS JEP, korespondenční volby do výboru a revizní komise České neurologické společnosti probíhaly v termínu od 2.–30. listopadu 2020.

Na regulérnost voleb dohlížela volební komise ve složení:

prof. MUDr. Pavel Kalvach, CSc. – předseda
 prof. MUDr. Zdeněk Kadaňka, CSc.
 doc. MUDr. Jaroslav Jeřábek, CSc.
 prim. MUDr. Jolana Marková, FEAN
 MUDr. et Mgr. Adam Tesař

Volební komise obdržela celkem 463 hlasovacích lístků. Po sečtení všech platných hlasovacích lístků bylo volební komisí potvrzeno následné složení výboru a revizní komise (abecedně):

Členové výboru:

Kraj JIHOČESKÝ

MUDr. Svatopluk Ostrý, Ph.D.

Kraj JIHOMORAVSKÝ

doc. MUDr. Blanka Adamová, Ph.D.
 prof. MUDr. Milan Brázdil, Ph.D.

Kraj KARLOVARSKÝ

doc. MUDr. Pavel Adam, CSc.

Kraj KRÁLOVEHRADECKÝ

prof. MUDr. Roman Herzig, Ph.D.

Kraj LIBERECKÝ

nebyl nominován žádný kandidát

Kraj MORAVSKOSLEZSKÝ

doc. MUDr. Michal Bar, Ph.D.

Kraj OLOMOUCKÝ

prof. MUDr. Petr Kaňovský, CSc.

Kraj PARDUBICKÝ

doc. MUDr. Eduard Ehler, CSc.

Kraj PRAHA

prof. MUDr. Robert Jech, Ph.D.
 prof. MUDr. Eva Kubala Havrdová, CSc.
 prof. MUDr. Petr Marusič, Ph.D.
 doc. MUDr. Robert Rusina, Ph.D.

Kraj PLZEŇSKÝ

MUDr. Jiří Polívka, CSc.

Kraj STŘEDOČESKÝ

MUDr. Jan Kubík

Kraj ÚSTECKÝ

prim. MUDr. Jiří Neumann

Kraj VYSOČINA

prim. MUDr. Ondřej Škoda, Ph.D.

Kraj ZLÍNSKÝ

prim. MUDr. Jan Bartoník

Členové revizní komise:

prof. MUDr. Evžen Růžička, DrSc.
 prof. MUDr. Karel Šonka, DrSc.
 doc. MUDr. Aleš Tomek, Ph.D.

Na nejbližším zasedání nového výboru bude voleno užší předsednictvo výboru. Přeji novému výboru mnoho úspěchů v jeho činnosti.

prof. MUDr. Pavel Kalvach, CSc.
předseda volební komise