

Poranění radiálního nervu při zlomeninách diafýzy pažní kosti

Radial nerve injury associated with humeral shaft fracture

Souhrn

Léze n. radialis doprovází až 20 % zlomenin diafýzy pažní kosti. Dvě třetiny nálezů vznikají v souvislosti s úrazovým mechanismem (primární) a jedna třetina během konzervativní nebo operační léčby (sekundární, tj. iatrogenní léze). I když má většina těchto postižení dobrou prognózu a lze očekávat spontánní návrat funkce, existují situace, kdy nelze bez operační revize reinnervace dosáhnout. Jedná se o lacerace či inkarcerace nervu mezi kostní úlomky či těžká trakční postižení se vznikem jizevnatého neuromu v kontinuitě. Takto závažná postižení se vyskytují u necelé poloviny revidovaných případů. Časná intervence má lepší prognózu než konzervativní léčba s eventuální pozdní revizí při trvání denervačního syndromu. Proto je dle současných literárních dat u většiny případů poranění radiálního nervu v souvislosti se zlomeninou pažní kosti doporučena brzká revize do 3 týdnů s ohledem na celkový stav pacienta, postižené končetiny, mechanismus úrazu a výsledky pomocných vyšetření.

Abstract

Radial nerve palsy accompanies up to 20% of humeral shaft fractures. Two thirds of the findings occur in connection with the injury mechanism (primary palsy) and one third during conservative or surgical treatment (secondary, i.e., iatrogenic palsy). Although most of these injuries have a good prognosis and spontaneous return of function can be expected, there are situations where reinnervation cannot be achieved without surgical revision. These are lacerations or incarcerations of the nerve between bone fragments or severe traction lesions causing scarring and neuroma-incontinuity formation. Such serious findings are present in less than one half of the cases requiring surgical intervention. Early intervention has a higher success rate than conservative treatment (with possible late revision in case of persistence of denervation). Therefore, according to current literature data, early revision within 3 weeks is recommended in most cases of radial nerve palsy associated with humeral fracture with respect to the general condition of the patient, affected limb, mechanism of injury, and the results of complementary examinations.

Redakční rada potvrzuje, že rukopis práce splnil ICMJE kritéria pro publikace zasílané do biomedicínských časopisů.

The Editorial Board declares that the manuscript met the ICMJE "uniform requirements" for biomedical papers.

R. Kaiser¹, M. Makeš²

¹ Neurochirurgická a neuroonkologická klinika 1. LF UK a ÚVN Praha

² Klinika plastické chirurgie 3. LF UK a FN Královské Vinohrady, Praha



MUDr. Radek Kaiser, Ph.D.

Neurochirurgická

a neuroonkologická klinika

1. LF UK a ÚVN Praha

U Vojenské nemocnice 1200

169 00 Praha 6

e-mail: radek.kaiser@uvn.cz

Přijato k recenzi: 26. 4. 2020

Přijato do tisku: 9. 6. 2020

Klíčová slova

nervus radialis – zlomenina diafýzy humeru – poranění nervu – traumatický neurom

Key words

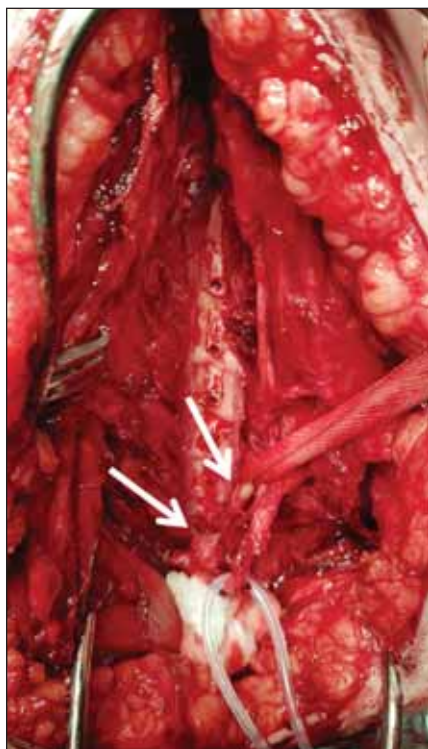
radial nerve – humeral shaft fracture – nerve injury – traumatic neuroma

Úvod

Zlomeniny diafýzy pažní kosti představují asi 3 % všech fraktur. Vyskytují se typicky u mladých mužů po vysokoenergetických úrazech (dopravní nehody, pády při zimních sportech či z velké výšky) a starších žen po pádech z malé výšky. Nejčastěji jsou přítomny transverzální a spirální frak-

tury, naopak šikmé a kominutivní zlomeniny jsou vzácnější [1]. Incidence primární parézy n. radialis (NR) u zlomenin humeru dosahuje asi 12 % [2]. U transverzálních a spirálních fraktur je však přítomna až v pětině případů [3]. K poranění dalších nervů v úrovni paže (n. medianus a ulnaris) dochází vzácně (2–4 %) [4]. Z hlediska přidruženého neuro-

deficitu se tak jedná o nejrizikovější zlomeninu dlouhých kostí. Velká část těchto lézí je dočasná a upraví se spontánně. Současný management těchto poranění je založen na metaanalýze Shaoa et al z roku 2005 analyzující 532 paréz NR u 4 517 fraktur léčených mezi lety 1964 a 2004, z níž plyne doporučení na iniciální konzervativní postup v délce



Obr. 1. Žena (42 let), po zlomenině diafýzy humeru vlevo po pádu doma. Předoperačně obtížně vyšetřitelná (schizofrenie, stp. dětské mozkové obrně). Provedeny otevřená repozice a osteosyntéza dlahou za kontroly kmene n. radialis. Opakovaná EMG vyšetření prokázala trvající denervaci, 11 měsíců od úrazu provedena revize s odstraněním dlahy, pod kterou byl n. radialis uskřinut, proximální (levá šipka) a distální pahýl (pravá šipka) byly spojeny jen vazivovým pruhem. Po resekci jizevnatých konců nervu byl defekt délky 1,5 cm rekonstruován štěpy z větve n. radialis pro m. anconeus (n. suralis nepoužit pro obtížnou chůzi s rizikem jejího zhoršení po denervaci zevní strany nohy). Dvanáct měsíců od výkonu známky reinervace na EMG, již udrží ruku v horizontále.

Fig. 1. A woman (42 years old) sustained a left-sided fracture of the humeral shaft after falling at home. She was difficult to examine due to schizophrenia and history of cerebral palsy. Open reduction and plate osteosynthesis were performed while checking the radial nerve. Repeated EMG examinations showed persisting denervation. A revision was performed 11 months after the injury. Radial nerve was found to be severely compressed after removal of the plate – the proximal (left arrow) and distal stump (right arrow) were connected only by the fibrous band. After resection of the scarred nerve endings, a 1.5 cm long defect was reconstructed with grafts from the radial branch of the anconeus muscle (the sural nerve could not be used due to difficulty walking with the risk of its deterioration after denervation of the lateral edge of the foot). Twelve months after revision, EMG showed signs of reinnervation and she is able to hold the hand horizontally.

Anatomie

Nervus radialis vzniká z fasciculus posterior za a. axillaris na zadní stěně axily. Na rozhraní horní a střední třetiny paže vniká do dorzálního svalového prostoru pod úponovou šlachou m. latissimus dorsi, doprovázen a. profunda brachii spirálovitě obtáčí humerus a v úrovni střední třetiny paže vniká do sulcus nervi radialis mezi mediální a laterální hlavou tricepsu. V axile vydává n. cutaneus brachii posterior inferior, na paži pak n. cutaneus antebrachii posterior a větvičky pro m. triceps [5].

Nerv proráží septum intermusculare brachii laterale značně variabilně. Některé anatomické studie prokazují toto místo zhruba na hranici střední a dolní třetiny délky humeru, jiné naopak v polovině jeho délky [6]. Poté sestupuje mezi m. brachioradialis a m. brachialis a vydává větve pro m. brachioradialis, m. extensor carpi radialis longus a brevis. Následně se dělí na své dvě konečné větve: 1. ramus superficialis pro senzitivní inervaci dorzální plochy palce, ukazováku a laterální plochy III. prstu vyjma příslušných nehtových lůžek a 2. ramus profundus pro motorickou inervaci m. supinator, m. extensor digitorum, m. extensor carpi ulnaris, m. extensor digiti minimi, m. abductor pollicis longus, m. extensor indicis a m. extensor pollicis longus et brevis [5].

Zlomeniny humeru s parézou n. radialis

Postižení NR v rámci zlomeniny pažní kosti může být způsobeno třemi mechanismy [7]: 1. primární – vzniklé vlastním úrazovým mechanismem (trakce či lacerace nervu kostním fragmentem);

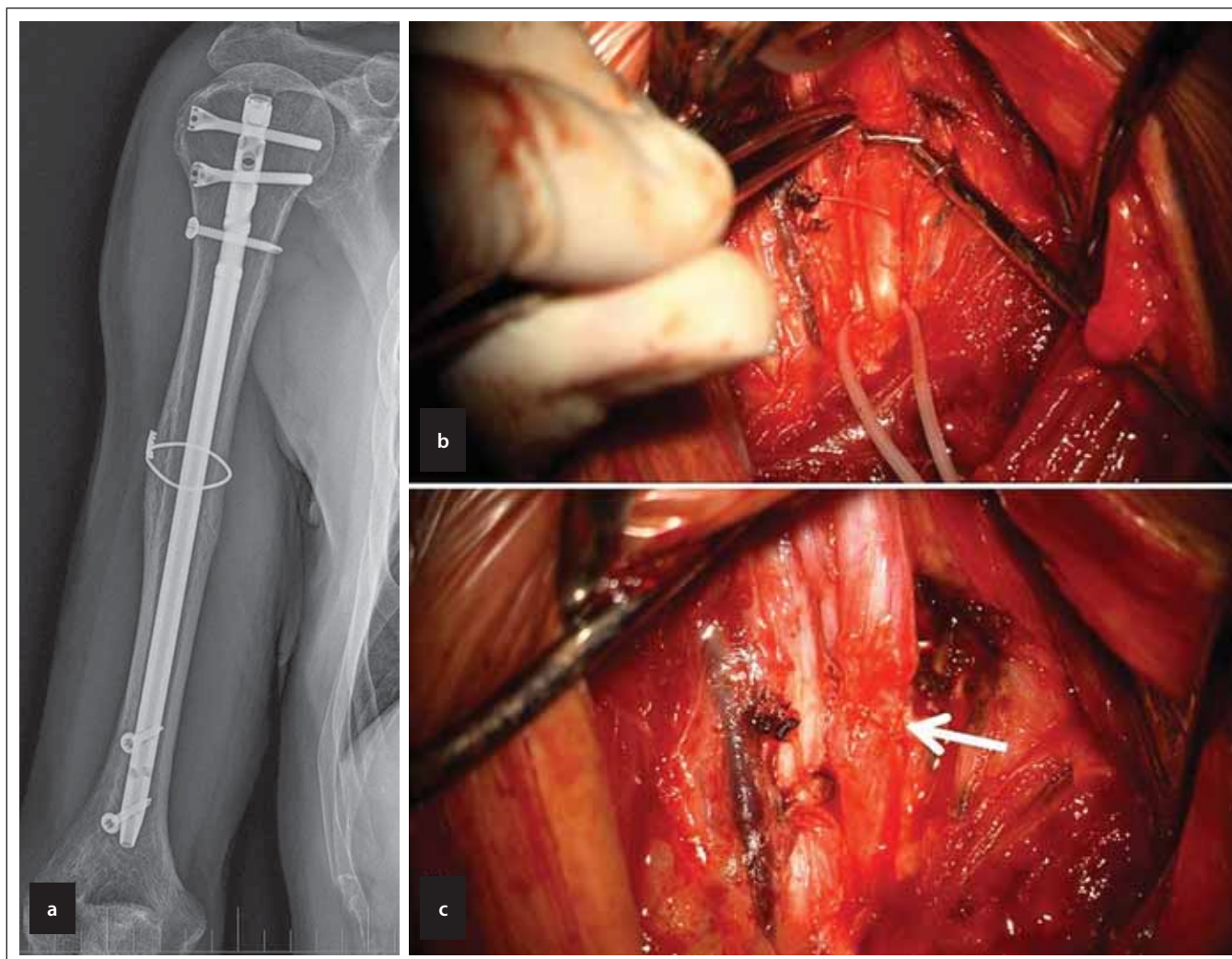
2. sekundární – iatrogenní, vzniklé trakcí při repozici zlomeniny či přímým poškozením nervu (kompresí osteosyntetickým materiálem, lacerací vrtačkou apod.);
3. opožděné – vzniklé s latencí kompresí nervu novotvořeným svalkem či fasciálním pruhem.

Incidence primární parézy NR u zlomenin diafýzy humeru dosahuje asi 12 % [8]. Nejčastěji je přítomna u transverzálních a spirálních zlomenin v oblasti střední třetiny a rozhraní střední a dolní třetiny pažní kosti [2]. Vysvětlením je fakt, že na rozdíl od horní části humeru, kde je nerv oddělen od kosti svalovými vlákny tricepsu, leží v této oblasti nerv přímo na periostu humeru [6]. Nebyl prokázán vztah mezi spontánní úpravou primární parézy a mechanismem úrazu, typem a lokalizací zlomeniny či typem operačního výkonu (hřebování nebo dlahování). U otevřených zlomenin je paréza NR přítomna až v 36 % případů. Její riziko však stoupá s tíží poranění, kdy u nálezů s těžkým postižením měkkých tkání dosahuje až 62 % [4]. V dětské populaci se paréza NR vyskytuje až u 4 % diafyzárních zlomenin, zejména při translaci úlomků větších než 2 cm. Mají obecně velmi dobrou prognózu obvykle nevyžadující operační revizi [9]. I u velmi malých dětí se však může lacerace nervu způsobená zlomeninou vyskytnout [10,11].

K sekundárnímu (iatrogennímu) postižení NR dochází průměrně v 6 % případů ošetřených zlomenin humeru. Tvoří 15,6 % iatrogenních lézí periferních nervů [12]. Vzniká nejenom během operace při pokusu o redukci zlomeniny, mobilizaci nervu při dlaho-

alespoň 2 měsíců vzhledem ke spontánní reinervaci v 71 % případů. V případě zahrnutí opožděných revizí (po 8 týdnech od úrazu) došlo k návratu motorické funkce u téměř 88 % pacientů. U časně revidovaných pacientů bylo reinervace dosaženo taktéž v 88 % případů [2]. Od publikace této souhrnné práce však došlo k posunu v ošetřování zlomenin humeru ve prospěch operační stabilizace, která je nyní prováděna až v 60 % případů. Navíc dochází vlivem vysokoenergetických traumat k rostoucí incidenci těchto zlomenin. Přesto se však četnost sdružených paréz NR v čase příliš nemění. Vyjma lehčích kontuzí či trakčních úrazů NR upravujících se spontánně může být nerv postižen inkarcerací kostěnými úlomky či parciální nebo úplnou lacerací, které mají bez mikrochirurgické revize minimální nebo žádnou vyhlídku na zlepšení [3]. Autoři recentní metaanalýzy však volají po radikálnějším postupu a časnější indikaci revize. Až u čtvrtiny paréz NR totiž vzhledem k tíži nálezu nemůže dojít ke spontánní reinervaci. Naopak akutní revizí lze dosáhnout obnovy motorické funkce u devíti z deseti postižených pacientů [3].

Cílem tohoto sdělení je nejenom představit aktuální literární data a doporučení týkající se primárního managementu těchto úrazů, ale i zvýšit povědomí o jejich nemalé četnosti a hlavně o možnosti sekundárního ošetření.



Obr. 2. (a) Muž (46 let), prodělal spirální tříštivou zlomeninu humeru vpravo při provádění „páky“, již poúrazově paréza n. radialis se zbytkovou hybností a parestéziemi. Provedena osteosyntéza nitrodřeňovým hřebem, vzhledem k charakteru zlomeniny k repozici úlomků doplněna fixace drátěnou kličkou. (b) Revize prokazuje zaškrcení nervu kličkou. (c) Provedeno protěť nervu, po resekci jizevnaté tkáně činil defekt asi 5 mm, po mobilizaci pahýlů byla možná sutura end-to-end bez napětí stehy 10/0 (šipka).

Fig. 2. (a) A man (46 years old) suffered from a spiral fracture of the humerus on the right side while performing arm wrestling. He developed immediate post-traumatic radial nerve palsy with residual movement and paraesthesias. Osteosynthesis by intramedullary nail was performed. Due to the nature of the fracture, fixation with a wireloop was added to achieve the reposition of the fragments. (b) The revision surgery showed the constriction of the nerve by the loop. (c) After cutting the nerve and resection of the scar tissue, the length of the defect was about 5 mm. The end-to-end 10/0 suture was possible without tension after mobilization of the stumps (arrow).

vání, tlakem retraktorů či osteosyntetického materiálu (obr. 1–2) nebo při polohování relaxované končetiny, ale i při konzervativním postupu se zavřenou redukcí zlomeniny. Vzhledem k fixaci nervu při svém průchodu v sulcus nervi radialis je nerv velmi náchylný k bytí i malé trakci během manipulace s kostními fragmenty [8], mezi nimiž může být i utlačen. V těchto případech je riziko trakčního poranění ještě vyšší.

Jako zcela základní předpoklad pro odlišení výše zmíněných situací je provedení bazálního neurologického vyšetření končetiny ihned po úrazu i po ošetření zlomeniny. I pacient ve vý-

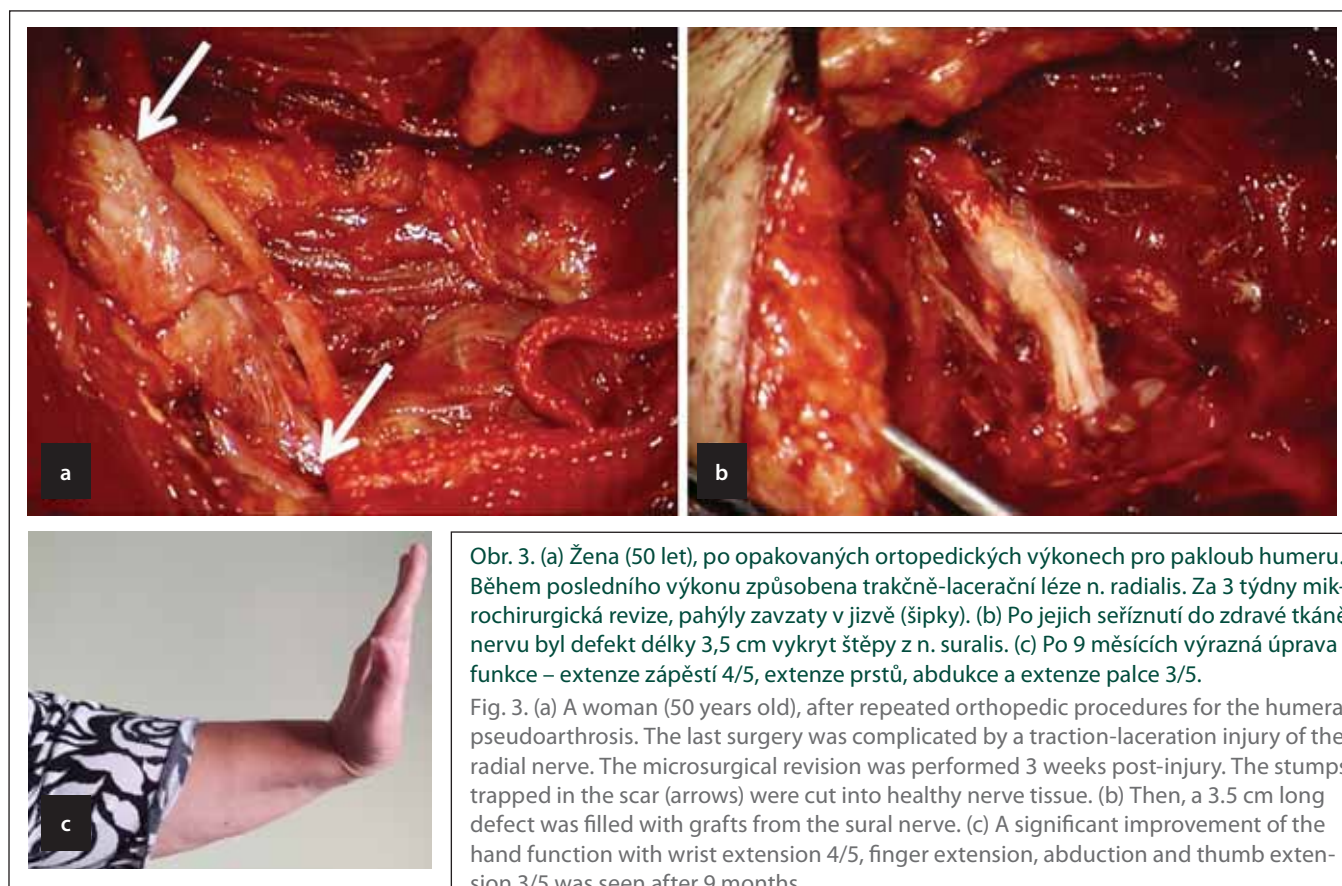
razných bolestech by měl být schopen provést extenzi v zápěstí a metakarpo-falangeálních (MP) kloubech proti gravitaci.

K postižení nervu může dojít i s latencí několik měsíců, vzácně i let od úrazu. Novotvořený hypertrofický callus může nerv komprimovat proti fascii, eventuálně ho přímo pohlcovat. Léze se v těchto případech vyvíjí velmi pozvolna a operační revize s resekci svalku vede jak k zastavení progresu oslabení, tak i ke zlepšení funkce. Diferenciálně-diagnosticky je ale třeba odlišit kompresivní neuropatie nervu, které se vyskytují i bez vazby na původní zlomeninu [13].

Klinický obraz a diagnostika

Dle lokalizace poranění NR:

1. Axila – kompletní paréza s vyjádřeným syndromem labutího krku, končetina je flektovaná v lokti, zápěstí i MP kloubech. Porucha citlivosti prvních tří prstů dorzálně.
2. Paže – porucha supinace předloktí a extenze ruky a MP kloubů, funkce tricepsu je zachována pro vysoký odstup jeho nervových větví. Porucha citlivosti je taktéž vyjádřena.
3. Horní předloktí – poranění r. profundus (resp. n. interosseus posterior) úrazem nebo při syndromu supinátorového kanálu (Frohseho arkády) – paréza supi-



Obr. 3. (a) Žena (50 let), po opakovaných ortopedických výkonech pro pakloub humeru. Během posledního výkonu způsobena trakčně-lacerační léze n. radialis. Za 3 týdny mikrochirurgická revize, pahýly zavazaty v jizvě (šipky). (b) Po jejich seříznutí do zdravé tkáně nervu byl defekt délky 3,5 cm vykryt štěpy z n. suralis. (c) Po 9 měsících výrazná úprava funkce – extenze zápěstí 4/5, extenze prstů, abdukce a extenze palce 3/5.

Fig. 3. (a) A woman (50 years old), after repeated orthopedic procedures for the humeral pseudoarthrosis. The last surgery was complicated by a traction-laceration injury of the radial nerve. The microsurgical revision was performed 3 weeks post-injury. The stumps trapped in the scar (arrows) were cut into healthy nerve tissue. (b) Then, a 3.5 cm long defect was filled with grafts from the sural nerve. (c) A significant improvement of the hand function with wrist extension 4/5, finger extension, abduction and thumb extension 3/5 was seen after 9 months.

nace předloktí a extenze MP kloubů, ale extenze zápěstí je oslabena mírně pro zachovalou funkci m. extensor carpi radialis brevis et longus. Ruka je v radiální dukci. Porucha citlivosti není vyjádřena pro izolované poškození hluboké větve NR [14].

I když NR neinervuje drobné svalstvo ruky, jeho paréza může významně ovlivnit funkčnost ruky jako celku, neboť je významně porušena schopnost úchopu. Převahou flexorů je ruka držena ve flexi v zápěstí a MP kloubech, extenze v interfalangeálních kloubech je zachována (prováděna stahem mm. interossei dorsales inervovaných n. ulnaris). Senzitivní výpadek nečiní významnější obtíže.

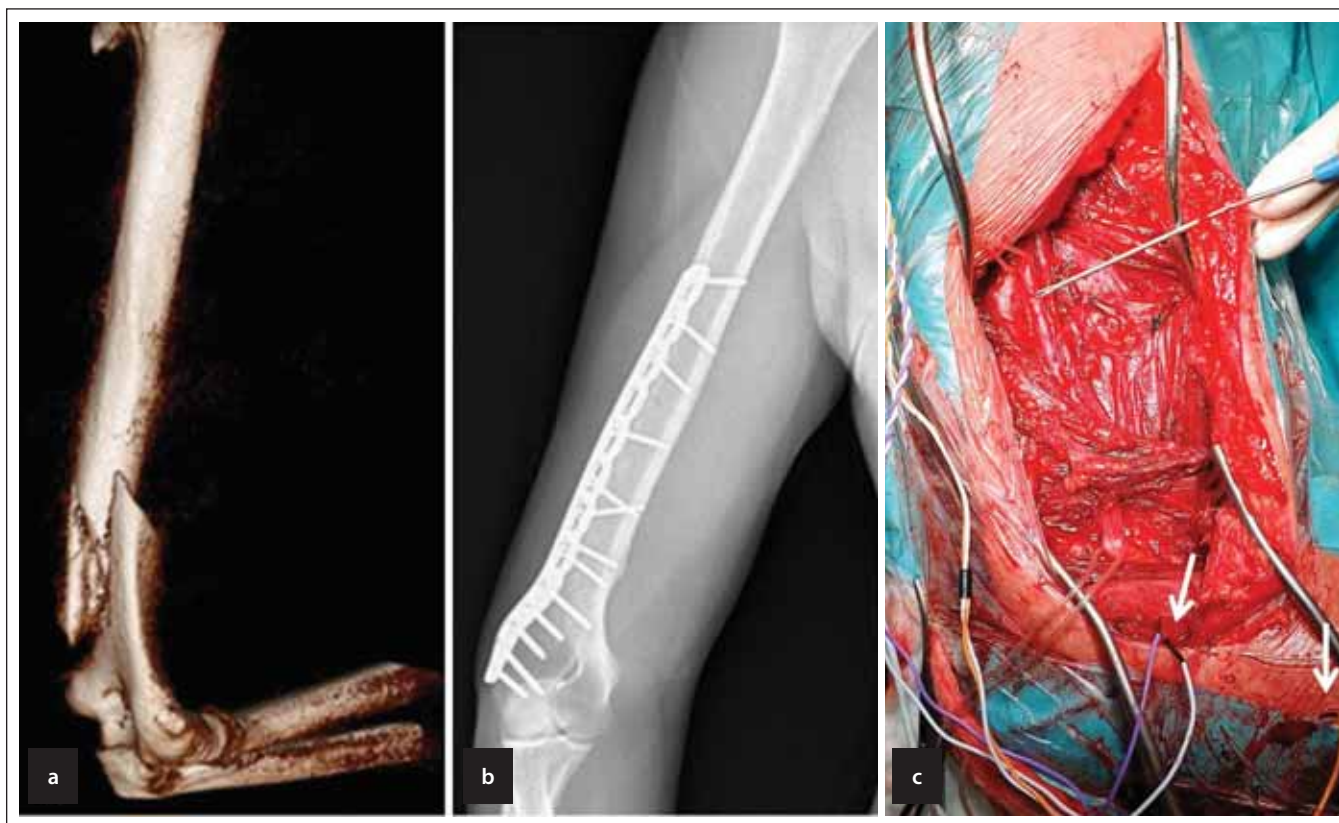
Nejčastěji používanou pomocnou diagnostickou modalitou je vyšetření EMG. To může být přínosné u zavřených trakčních poranění, tedy nejen u primárních paréz, ale i u poškození NR vzniklých při zavřené redukci zlomeniny. Načasování jeho provedení je však stále kontroverzní. Problémem je fakt, že EMG nedokáže v iniciální fázi odlišit případy, které nemohou ze své podstaty reinnervovat spontánně. Již Shaova metaanalýza [2] shrnuje, že na základě literárních doporučení

nebylo možné vytvořit jasný scénář načasování EMG vyšetření v klinické praxi. V případech, kdy je zvažován konzervativní postup, je doporučováno provést první EMG 3 týdny od úrazu. V této době je již eventuálně možno pozorovat fibrilace či pozitivní ostré vlny [1]. Vyvolání byť i velmi malé motorické odpovědi však naznačuje zachování anatomické kontinuity nervu [5]. U observovaných nálezů pak další vyšetření EMG slouží k monitoraci reinervace. Zejména u vysokoenergetických poranění (typicky motonehody) je však nezbytné komplexní neurologické vyšetření s provedením EMG všech nervů ramene a paže. Nemusí se totiž jednat o izolované poškození NR, nýbrž o parézu plexus brachialis různého rozsahu a tíže (izolované poškození fasciculus posterior s lézí NR a n. axillaris, infraklavikulární poškození více nervů paže nebo těžké trakční supraklavikulární poškození s nebo bez avulze míšních kořenů) [5]. Na tyto případy je potřeba myslet u polytraumatizovaného pacienta (mnohočetné zlomeniny, kóma, mozkové trauma, poranění páteře s event. míšní lézí, břišní poranění) a zejména při současných zlomeninách kostí pažního pletence [15].

Za velmi užitečnou metodu z hlediska klinického rozhodování lze považovat vyšetření UZ, které umožňuje ve více než 90 % případů odlišit uskrtnutí či protnutí NR od prostých trakčních lézí v kontinuitě [16]. Předpokladem je však velmi dobrá zkušenost vyšetřujícího s jeho využitím v této problematice. Vyšetření MR prokáže v chronickém stádiu denervaci svalů. Hodnocení poškození samotného nervu je však stále velmi problematické a v praxi obtížně použitelné [17].

Načasování revize

Obecně lze poranění nervu rozdělit dle Seddonova členění [18] na tři stupně: neurapraxii („otřes“ nervu, dočasná ztráta vodivé funkce); axonotmezi (přerušování axonů bez poranění mezenchymálních částí) a neurotmezi (přerušování nervu). Většina pouřazových lézí NR odpovídá neurapraxii či axonotmezi se spontánní úpravou v 60–92 %. Toto bývá považováno za hlavní argument k observaci a eventuální pozdní revizi. Ta však dle studií prokazuje útlak nervu kostními fragmenty v 6–25 % a laceraci ve 20–42 % případů. Tento fakt bývá naopak některými autory dostatečným argumentem pro brzkou inter-



Obr. 4. (a) Muž (36 let), po autonehodě jako spolujezdec s výrazně dislokovanou frakturou distálního humeru vpravo. (b) Provedena otevřená repozice a osteosyntéza dlahou. Během výkonu uvolněn n. radialis, který zasahoval do lomné linie. (c) Revize provedená 4 měsíce po úrazu pro EMG potvrzenou úplnou denervací. Původní kovové instrumentárium odstraněno, nerv revidován v celé dosažitelné délce, makroskopicky intaktní. Provedena peroperační stimulace s jasnou svalovou odpovědí v m. brachioradialis (levá šipka) i m. extensor digitorum (pravá šipka). Tři měsíce po výkonu úplný návrat hybnosti ruky, přetrvávají jen parestázie I. a II. prstu dorzálně.

Fig. 4. A man (36 years old), after a car accident as a passenger with a significantly dislocated fracture of the distal humerus on the right. (b) An open reduction with plate osteosynthesis was performed. The radial nerve was released from the fracture site between the bone fragments. (c) Revision was performed 4 months after the accident for complete denervation confirmed by EMG. Original metal instrumentation was removed and the nerve modified to full achievable length was found to be macroscopically intact. Intraoperative stimulation was performed with a clear muscle response in the brachioradialis muscle (left arrow) and the extensor digitorum muscle (right arrow). Three months after the surgery, a complete improvement of hand movement was achieved. The patient was suffering only from paresthesias of the 1st and 2nd finger dorsally.

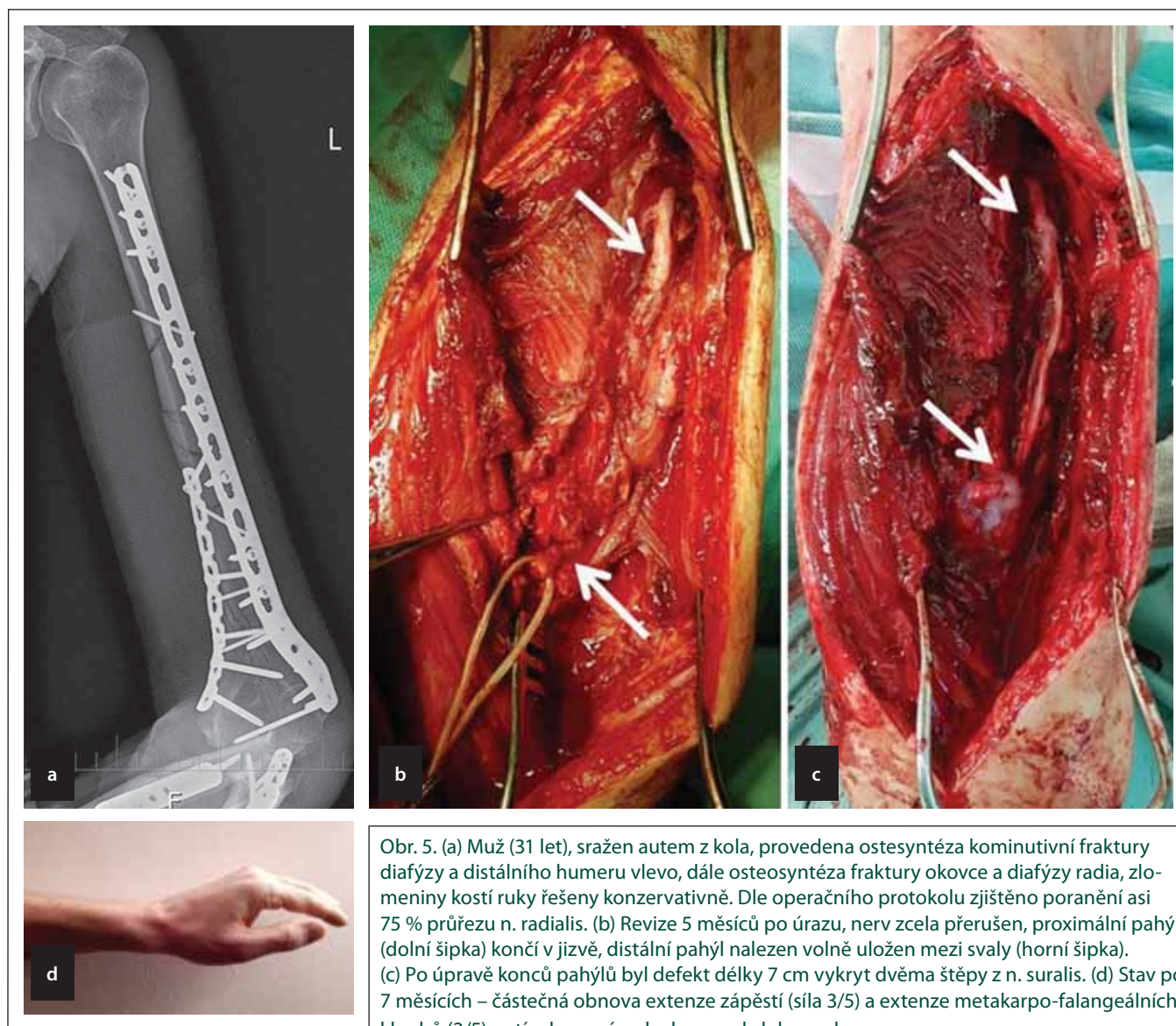
venci [6]. Panuje také kontroverze ohledně revize u sekundárních paréz. Dle metaanalýzy Shaoa et al však nebyl zaznamenán rozdíl mezi spontánní reinervací při primární nebo sekundární lézi [2].

Revize nervového poranění přichází v úvahu při zcela zhojené ráně bez známek infektu a definitivně ošetřené zlomenině bez přítomnosti zevního fixátoru. V případě lacerace jsou za 3 týdny od poranění dokončeny destruktivní změny na koncích pahýlů se vznikem tzv. terminálních neuromů. Při jejich seříznutí salámovou technikou je tedy jisté, že zdravě vyhlížející nervová tkáň již nedozná dalších změn [5]. Takto načasovaná subakutní revize je tedy obecně indikována u nervových lézí v rámci rozsáhlých lacerací

(obr. 3), střelných poranění či komplikovaných úrazů vyžadujících cévní rekonstrukci. Opožděná revize za 3–6 měsíců je obecně prováděna při zavřených trakčních poraněních po vyšetření EMG prokazujícím trvalý úplný denervační syndrom daného nervu (obr. 4). Toto načasování se doposud týkalo i parézy NR, kdy byla většina lézí doprovázejících zlomeninu humeru revidována minimálně s několikaměsíčním odstupem [5].

Revoluční pohled na management těchto poranění však přináší aktuální metaanalýza Ilyase et al publikovaná v letošním roce a prokazující, že u 22,8 % revidovaných lézí NR byla nalezena lacerace nervu, která byla asi v polovině případů řešitelná suturou end-to-end, ve třetině bylo nutné použití nervových štěpů

a zbylá část byla pro svou tíž neřešitelná. Celkem 10,5 % případů s uskřínutím nervu bylo řešeno jeho prostým uvolněním. Další 12 % těžkých nálezů nebylo rekonstruováno nebo bylo řešeno sekundárně šlachovým transferem. Konzervativně léčené případy měly celkovou úspěšnost 77,2 % a opožděně revidované případy (po 8 týdnech) pak 68,1 %. Naopak časně operovaní pacienti (do 3 týdnů od úrazu) dosáhli dobré motorické funkce v 89,8 % případů. Efektivita časně revidovaných případů byla významně lepší oproti konzervativnímu postupu s eventuální pozdní revizí. Pro radikálnější postup svědčí fakt, že asi 45 % operačních nálezů (lacerace, inkarcerace) bylo tak těžkých, že by u nich nikdy ke spontánní reinervaci nemohlo dojít [3]. Podobně



Obr. 5. (a) Muž (31 let), sražen autem z kola, provedena osteosyntéza kominutivní fraktury diafýzy a distálního humeru vlevo, dále osteosyntéza fraktury okovce a diafýzy radia, zlomeniny kostí ruky řešeny konzervativně. Dle operačního protokolu zjištěno poranění asi 75 % průřezu n. radialis. (b) Revize 5 měsíců po úrazu, nerv zcela přerušen, proximální pahýl (dolní šipka) končí v jizvě, distální pahýl nalezen volně uložen mezi svaly (horní šipka). (c) Po úpravě konců pahýlů byl defekt délky 7 cm vykryt dvěma štěpy z n. suralis. (d) Stav po 7 měsících – částečná obnova extenze zápěstí (síla 3/5) a extenze metakarpo-falangeálních kloubů (2/5), zatím bez známek obnovy abdukce palce.

Fig. 5. (a) A man (31 years old), hit by a car while riding his bicycle. He underwent an osteosynthesis of the comminuted humeral shaft fracture, fracture of the distal humerus, olecranon and radial bone on the left. The fractures of the hand were treated conservatively. According to the surgical protocol, the injury extent was about 75% of the radial nerve cross-section. (b) Revision surgery was performed 5 months after injury; radial nerve was found to be completely transected with the proximal stump (lower arrow) ending in scar tissue and a distal stump between the muscles (upper arrow). (c) After cutting the ends of the stumps, a 7 cm long defect was filled with two grafts from the sural nerve. (d) Partial improvement of the wrist extension (3/5) and extension of metacarpophalangeal joints (2/5) was seen 7 months after the reconstruction, however without signs of restoration of the thumb abduction.

Li et al na základě souhrnu literatury doporučují subakutní revizi u všech fraktur v rámci vysokoenergetického úrazu (dopravní nehody či pády z výšky) a u všech otevřených zlomenin, u kterých je těžká léze nervu taktéž předvídatelná ve 45–50 % případů [19]. Pooperačně vzniklá paréza NR by měla být revidována okamžitě (komprese mezi úlomky, hematom). V případě nalezení těžkého postižení nervu (uskřínutí dlahou, šroubem, lacerace) je indikována revize za 3 týdny.

Možnosti ošetření nervu

Ostrá poranění jsou řešena epineurální či skupinově fascikulární mikrochirurgickou suturou stehy 10/0. Obdobně lze řešit zhmoždění malého rozsahu, kdy lze i po úpravě pahýlů po jejich mobilizaci dosáhnout sutury end-to-end bez napětí (obr. 2).

V případě zavřených poranění může nastat situace, kdy je peroperačně zjištěno, že je postižený nervový úsek vodivý, tj. je výbavný nervový akční potenciál (neurogram,

obr. 4). U takových poranění je indikováno pouhé uvolnění nervu z jizev, tj. neurolyza.

Pokud je postižený úsek nevodivý, je obvykle hmatem zjistitelná jizevnatá přeměna a navíc je většinou poznatelné šedofialové zbarvení daného úseku – je přítomen tzv. neurom v kontinuitě. Tento úsek je v předpokládané hranici vyřat a oba konce postupně salámovou technikou seřezávají až do makroskopicky zdravé tkáně s viditelnými fascikly. Při každém poranění, byť i čís-

tém řezném, vzniká mezi pahýly defekt na podkladě retrakce nervu. V případě těžších nebo pozdně ošetřených úrazů je retrakce větší díky intramurální fibróze. Samozřejmě je defekt u ztrátového poranění (obr. 5). V případě lacerace je opět nutné upravit pahýly seříznutím do zdravě vyhlížejících fascioklů. Ve všech těchto případech je vzniklý defekt vyplněn nervovými štěpy, typicky z n. suralis (obr. 3, 5), ve specifických případech lze využít i lokální štěpy z nervů s méně významnou funkcí [5].

Časná revize je nejen technicky jednodušší, ale taktéž umožňuje urychlenou klasifikaci nervové léze, pokud nerv nebyl revizován již během primárního ortopedického výkonu. V případě nálezu lehčího postižení s vodivým neuromem v kontinuitě (neurapraxie, event. axonotmeze) je stav chirurgicky vyřešen a pacient je po poučení o dobré prognóze a jistě v lepším psychickém stavu ihned směřován k rehabilitaci. Při zjištění inkarcerace je velmi brzkým uvolněním nervu zabráněno horšímu postižení při déletrvajícím útlaku. V případě parciální či kompletní transekce vede časnější rekonstrukce k obecně lepší prognóze reinervace. Nezbytností je pravidelná, ideálně každodenní, rehabilitace a elektrostimulace denervovaných svalů [5].

Výsledky revizních operací

Sutura vysokých poranění NR má ve srovnání s jinými nervy dobrou prognózu. To je jistě dáno dvěma výhodnými charakteristikami nervu: 1. dominantní motorickou složkou a tím nižším rizikem chybné reinervace při sutuře; 2. proximálním začátkem inervovaných svalů a absencí inervace drobných intrinsických svalů provádějících koordinčně náročně jemné pohyby [5].

Největší soubor pacientů publikovali Kim et al [20], kteří za 30 let operovali 180 pacientů s poraněním NR nebo jeho větví. Celkem 83 pacientů bylo poraněno na paži a 30 v úrovni lokte. Zbývající pacienti měli lézi jedné z distálních větví. U lézí na paži byla dominantní příčinou poranění trakce při fraktuře humeru (43 %). Celková úspěšnost léčby proximálních poranění byla 95 % při exoneurolyze a 91 % při vytěžení neuromu a rekonstrukcí štěpy u lézí v kontinuitě [5]. Roganovic et al [21] udávají na souboru 131 válečných poranění až 84% úspěšnost u distálnějších

poranění, ale jen 40% u proximálních úrazů. Úspěšnost reinervace byla závislá na délce defektu a věku [5]. Ačkoli Zvěřina a Stejskal ve své monografii zmiňují dobré výsledky u rekonstrukcí štěpy při defektech do 4 cm [22], autoři posledně jmenované publikace uvádějí jako kritickou hodnotu 8 cm. To potvrzují i naše zkušenosti (obr. 5). Rasulic et al popsali 19 nálezu iatrogenních poranění NR, většinu vzniklých při ošetřování fraktury humeru. U osmi lézí v kontinuitě vedla neurolyza k dobrému výsledku v 87,5 % případů. U sedmi pacientů s těžkým postižením byla provedena rekonstrukce štěpy s efektem u 71,4 % pacientů [12]. U neřešitelných vysokých lézí NR lze pacientovi nabídnout sekundární ošetření formou distálního nervového transferu nebo šlachového přenosu [23,24].

Závěr

Revizní operace NR vč. situací, kdy je nerv nutno rekonstruovat štěpy, mají obecně vysokou efektivitu. Každý případ zlomeniny humeru doprovázené plegií radiálního nervu by měl být co nejdříve nasměrován na specializované pracoviště ke zvážení brzké revize s ohledem na celkový stav pacienta, postižené končetiny, mechanismus úrazu (vysokoenergetické trauma) a výsledky pomocných vyšetření (EMG, UZ).

Grantová podpora

Podpořeno grantem Ministerstva obrany ČR, MO 1012.

Konflikt zájmů

Autoři deklarují, že v souvislosti s předmětem práce nemají žádný konflikt zájmů.

Literatura

- Chang G, Ilyas AM. Radial nerve palsy after humeral shaft fractures: the case for early exploration and a new classification to guide treatment and prognosis. *Hand Clin* 2018; 34(1): 105–112. doi: 10.1016/j.hcl.2017.09.011.
- Shao YC, Harwood P, Grotz MR et al. Radial nerve palsy associated with fractures of the shaft of the humerus: a systematic review. *J Bone Joint Surg Br* 2005; 87(12): 1647–1652. doi: 10.1302/0301-620X.87B12.16132.
- Ilyas AM, Mangan JJ, Graham J. Radial nerve palsy recovery with fractures of the humerus: an updated systematic review. *J Am Acad of Orthop Surg* 2020; 28(6): e263–e269. doi: 10.5435/JAAOS-D-18-00142.
- Streufert BD, Eaford I, Sellers TR et al. Iatrogenic nerve palsy occurs with anterior and posterior approaches for humeral shaft fixation. *J Orthop Trauma* 2020; 34(3): 163–168. doi: 10.1097/BOT.0000000000001658.
- Kaiser R. *Chirurgie hlavových a periferních nervů s atlasem přístupů*. Praha: Grada Publishing 2016.

- Ljungquist KL, Martineau P, Allan C. Radial nerve injuries. *J Hand Surg* 2015; 40(1): 166–172. doi: 10.1016/j.jhsa.2014.05.010.
- Latef TJ, Bilal M, Vetter M et al. Injury of the radial nerve in the arm: a review. *Cureus* 2018; 10(2): e2199. doi: 10.7759/cureus.2199.
- Schwab TR, Stillhard PF, Schibli S et al. Radial nerve palsy in humeral shaft fractures with internal fixation: analysis of management and outcome. *Eur J Trauma Emerg Surg* 2018; 44(2): 235–243. doi: 10.1007/s00068-017-0775-9.
- O'Shaughnessy MA, Parry JA, Liu H et al. Management of paediatric humeral shaft fractures and associated nerve palsy. *J Child Orthop* 2019; 13(5): 508–515. doi: 10.1302/1863-2548.13.190012.
- Ogawa BK, Kay RM, Choi PD et al. Complete division of the radial nerve associated with a closed fracture of the humeral shaft in a child. *J Bone Joint Surg Br* 2007; 89(6): 821–824. doi: 10.1302/0301-620X.89B6.18942.
- Bertelli J, Soldado F, Ghizoni MF. Outcomes of radial nerve grafting in children after distal humerus fracture. *J Hand Surg* 2018; 43(12): 1140.e1–1140.e6. doi: 10.1016/j.jhsa.2018.04.018.
- Rasulic L, Savic A, Vitosevic F et al. Iatrogenic peripheral nerve injuries-surgical treatment and outcome: 10 years' experience. *World Neurosurg* 2017; 103: 841–851. doi: 10.1016/j.wneu.2017.04.099.
- Pratt N. Anatomy of nerve entrapment sites in the upper quarter. *J Hand Therap* 2005; 18(2): 216–229. doi: 10.1197/j.jht.2005.02.004.
- Kaiser R, Houšťava L, Haninec P. Surgical treatment of supinator canal syndrome. *Cesk Slov Neurol N* 2013; 76/109(5): 619–622.
- Kaiser R, Mencl L, Haninec P. Injuries associated with serious brachial plexus involvement in polytrauma among patients requiring surgical repair. *Injury* 2014; 45(1): 223–226. doi: 10.1016/j.injury.2012.05.013.
- Esparza M, Wild JR, Minnock C et al. Ultrasound evaluation of radial nerve palsy associated with humeral shaft fractures to guide operative versus non-operative treatment. *Acta Med Acad* 2019; 48(2): 183–192. doi: 10.5644/ama2006-124.257.
- Deniel A, Causeret A, Moser T et al. Entrapment and traumatic neuropathies of the elbow and hand: an imaging approach. *Diagn Interv Imag* 2015; 96(12): 1261–1278. doi: 10.1016/j.diii.2015.10.006.
- Seddon H. *Surgical disorders of the peripheral nerves*. 2nd ed. London: Churchill Livingstone 1972.
- Li Y, Ning G, Wu Q et al. Review of literature of radial nerve injuries associated with humeral fractures—an integrated management strategy. *PloS One* 2013; 8(11): e78576. doi: 10.1371/journal.pone.0078576.
- Kim DH, Kam AC, Chandika P et al. Surgical management and outcome in patients with radial nerve lesions. *J Neurosurg* 2001; 95(4): 573–583. doi: 10.3171/jns.2001.95.4.0573.
- Roganovic Z, Petkovic S. Missile severances of the radial nerve. Results of 131 repairs. *Acta Neurochir* 2004; 146(11): 1185–1192. doi: 10.1007/s00701-004-0361-x.
- Zvěřina E, Stejskal L. *Poranění periferních nervů*. Praha: Avicenum 1979.
- Bertelli JA. Nerve versus tendon transfer for radial nerve paralysis reconstruction. *J Hand Surg* 2020; 45(5): 418–426. doi: 10.1016/j.jhsa.2019.12.009.
- Čížmář I, Ehler E, Pilný J et al. Léze radiálního nervu a možnosti pozdní rekonstrukce funkce šlachovým transferem. *Cesk Slov Neurol N* 2010; 73/106(6): 701–705.