

Opakovaná trombektómia u pacienta so zriedkavou kombináciou etiologických faktorov

Repeated thrombectomy in a patient with a rare combination of etiological factors

Vážená redakcia, ischemická CMP (iCMP) zapríčinená uzáverom veľkej tepny (large vessel occlusion; LVO) je devastujúce ochorenie. Endovaskulárna liečba (EVL) je účinná a bezpečná u tohto ochorenia a je štandardom v starostlivosti o pacientov v stanovenom časovom okne [1]. Takmer 25 % pacientov po iCMP prekoná recidívu počas 5 rokov [2]. Riziko recidívy LVO nie je presne stanovené, odhaduje sa zhruba na 2 % [3–5].

U mladých pacientov je etiologické spektrum odlišné ako v staršej populácii. Perzistujúce foramen ovale apertum (FOA) je jednou z príčin kryptogénnych iCMP u týchto pacientov [6].

Päťdesiatich dvoch ročný pacient po opakovanej embolizácii do artérie pulmonalis (AP) so suspektným trombofilným stavom, ktorý ďalšou diagnostikou nebol potvrdený, bol hospitalizovaný na koronárnej jednotke intenzívnej starostlivosti pre akútne kardiorespiračné zlyhanie s potrebou katecholaminovej podpory, ktorá pretrvávala 6 týždňov bez tendencie k úprave. Pred hospitalizáciou mal pacient modifikovanú Rankinovu škálu (mRS) 0 bodov. V sekundárnej prevencii užíval rivaroxaban, pred hospitalizáciou warfarín, potom dabigatran. Na echokardiografickom

vyšetrení boli potvrdené pokles systolickej funkcie pravej komory a progresia regurgitačného gradientu trikuspidálnej chlopne v teréne závažnej pľúcnej hypertenzie s dobrou funkciou nedilatovanej ľavej komory.

Stav pacienta sa skomplikoval náhle vzniknutou poruchou vedomia s pretrvávajúcou poruchou reči a slabosťou pravostranných končatín. V objektívnom náleze boli prítomné somnolencia, dysartria, stredne ťažká pravostranná centrálna hemiparéza a centrálna lézia nervus facialis vpravo), National Institutes of Health Stroke Scale (NIHSS) 11 bodov.

Akútna CT mozgu 115 min po vzniku príznakov bola bez čerstvých ložiskových zmien (obr. 1a), na vyšetrení CTA bola prítomná oklúzia vrcholu a. basilaris (obr. 1b).

U pacienta bola vykonaná intravenózna trombolýza (IVT) s celkovou dávkou 55 mg rekombinantného tkanivového aktivátora plazminogénu, čas onset-to-treatment bol 135 min. Po 3 h od zahájenia IVT sa neurologický nález mierne zlepšil na NIHSS 9 bodov.

Pacient bol transportovaný do komplexného cerebrovaskulárneho centra za účelom EVL, čas onset-to-puncture (OPT) bol 390 min. Po 10 min bola aspiračnou trombektómiou dosiahnutá rekanalizácia –

Redakčná rada potvrdzuje, že rukopis práce splnil ICMJE kritéria pro publikace zasílané do biomedicínských časopisů.

The Editorial Board declares that the manuscript met the ICMJE "uniform requirements" for biomedical papers.

M. Mako¹, G. Krastev¹, J. Haring¹, J. Cisár¹, A. Klepanec², J. Haršány², P. Blaško³, P. Kurray³

¹ Neurologické oddelenie, FN Trnava, Slovensko

² Radiologická klinika FN Trnava, Slovensko

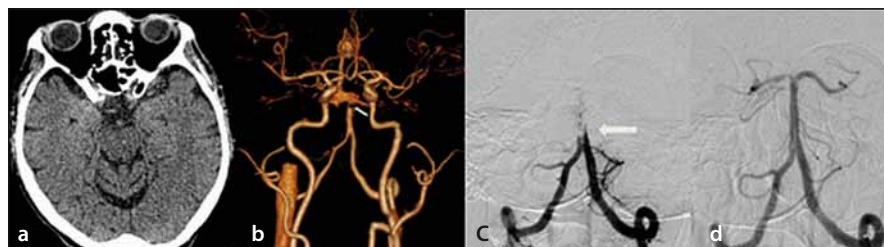
³ Kardiocentrum Nitra, Slovensko



MUDr. Miroslav Mako
Neurologické oddelenie FN Trnava
Tamaškovičova 7526/9
917 01 Trnava
Slovensko
e-mail: makomiroslav@yahoo.com

Přijato k recenzii: 29. 4. 2019

Přijato do tisku: 20. 11. 2019



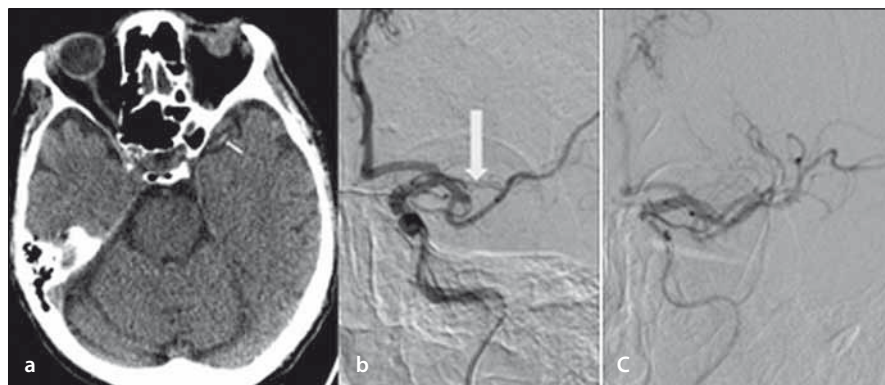
Obr. 1. Natívne vyšetrenie CT mozgu – bez akútnych ložiskových zmien (a); CTA – oklúzia vrcholu a. basilaris (šípka) (b); DSA – oklúzia a. basilaris (šípka) (c); DSA – kompletná rekanalizácia oklúzie a. basilaris (d).

Fig. 1. Non-enhanced brain CT – without acute ischemic lesions (a); CTA – top-of-basilaris occlusion (arrow) (b); DSA – occlusion of basilar artery (arrow) (c); DSA – complete recanalization of basilar artery occlusion (d).

Thrombolysis in Cerebral Infarction Scale (TICI) 3 (obr. 1c, d).

Po výkone pretrvávali ľahká pravostranná centrálna hemiparéza, centrálna lézia nervus facialis vpravo) a dysartria, NIHSS 4 body. Na kontrolnej CT mozgu 6 h po EVL bola popísaná ischemia v pons Varoli. V sekundárnej prevencii bola podávaná duálna protidostičková liečba – kyselina acetylsalicylová a klopidogrel; ako prevencia hlbokoj žilovej trombózy nadroparín v antikoagulačnej dávke.

Po 36 h sa stav pacienta náhle zhoršil, zvýraznili sa slabosť pravostranných končatín a porucha reči. V objektívnom náleze boli prítomné homonymná hemianopsia vpravo, hemiplégia vpravo, dysartria. NIHSS 14 bodov.



Obr. 2. Opakované natívne vyšetrenie CT mozgu – dense artery sign a. cerebri media vľavo (šípka) (a); DSA – oklúzia M2 vľavo (šípka) (b); DSA – kompletná rekanalizácia po endovaskulárnej liečbe (c).

Fig. 2. Repeated non-enhanced brain CT – dens artery sign in the left middle cerebral artery (arrow) (a); DSA – occlusion of the left M2 (arrow) (b); DSA – complete recanalization after endovascular treatment (c).

Na CT mozgu boli prítomné subakútna ischémia v cerebelle vpravo, dense artery sign a. cerebri media vľavo (obr. 2a). Na CTA bola prítomná oklúzia M2 vľavo (obr. 2b). Zahájená bola EVL, OPT 135 min. Po 10 min bola aspiračnou trombektómiou dosiahnutá úplná rekanalizácia – TIC1 3 (obr. 2c). NIHSS sa po liečbe upravilo na pôvodné 4 body.

V rámci pátrania po etiológii bola doplnená detekcia pravo-ľavého skratu pomocou transkraniálneho Dopplera (TCD) s nálezom mnohohočetných vysokointenzívnych tranzitných signálov (high intensity transient signals; HITS) pravdepodobne pri FOA 4. stupňa s pravo-ľavým skratom. Ultrazvukovým vyšetrením hlbokého venózneho systému boli zistené kompletná trombóza v. femoralis superficialis vľavo a trombóza proximálneho úseku v. femoralis superficialis vpravo. Na pažerákovvej echokardiografii boli potvrdené FOA s ľavo-pravým a závažným pravo-ľavým skratom, aneurizma predsieňového septa vykleňujúca sa doľava. Indikovaný uzáver FOA bol zrealizovaný pomocou Amplatzovho oklúdera a pacient bol warfarinizovaný. Vzhľadom k recidivujúcim embolizáciám do AP sme indikovali zavedenie kaválneho filtra.

Po 3 mesiacoch bol neurologický nález pacienta stabilizovaný, NIHSS 4 body, po zavedení kaválneho filtra neprekonal recidívu embolizácie do AP ani iCMP. Vzhľadom k pretrvávajúcej potrebe podpory cirkulácie katecholamínmi bol pacient aj po 3 mesiacoch pripútaný na lôžko, mRS 5 bodov.

Prezentovaná kazuistika je zaujímavá z niekoľkých dôvodov. Prvý je čisto etický a týka sa medicínskej úvahy o oprávnenosti

indikácie komplikovanej a finančne náročnej EVL u pacienta pripútaného na lôžko, aj keď v pomerne mladom veku. Ako vieme, pacienti s vysokým mRS sú vylúčení z klinických štúdií, a teda sú kontraindikovaní k EVL v reálnej praxi [1]. Ďalší dôvod je zriedkavý prípad opakovanej EVL pre recidívu LVO dvoch veľkých intrakraniálnych tepien v krátkom časovom úseku 36 h.

Z doteraz publikovaných dát malo asi 2 % z pacientov liečených EVL recidívu CMP vhodnú na ďalšiu EVL. Toto percento pravdepodobne podhodnocuje skutočnú frekvenciu recidívy LVO. Ovplyvňuje ju viacero faktorov vrátane toho, že závažne postihnúť pacienti po prvej CMP nie sú indikovaní na EVL [3–5].

Podľa nám dostupnej literatúry boli publikované 3 súbory pacientov opakovane liečených EVL. Tri práce predstavujú súbory 16, 15 a 7 pacientov, ostatné sú kazuistiky [3–5,7–9]. Zatiaľ je známy jeden prípad pacienta po solitárnej EVL s následným uzáverom FOA považovaným za etiológický zdroj, tak ako v prípade nášho pacienta [10].

Myslíme si, že u nášho pacienta sa primárne jednalo o paradoxnú embolizáciu z trombózy vén dolných končatín cez FOA. Túto hypotézu podporuje opakované zlyhanie antikoagulačnej liečby v prevencii opakovanej embolizácie do pľúcnej cirkulácie, neskôr aj embolizácie do CNS, rovnako nález veľkého počtu HITS na TCD detekcii pravo-ľavého skratu.

Z časového hľadiska bol rozdiel medzi prvou a druhou EVL 1–915 dní. Do 3 dní od primárnej príhody sa vyskytlo 60 % recidív.

Úspešnosť rekanalizácie bola vysoká, v 98 % prípadoch na úrovni TIC1 2b až 3 [3–5,7–9].

Po 3 mesiacoch malo približne 50 % pacientov dobrý výsledný klinický stav (mRS 0–2), mortalita bola približne 30 % [3–5].

Ako vyššie uvádzame, etiologicky sa u nášho pacienta jednalo o paradoxnú embolizáciu cez FOA pri dokázanej bilaterálnej trombóze v. femoralis superficialis. Pre zlyhanie antikoagulačnej liečby sme u pacienta indikovali uzáver FOA s následnou warfarinizáciou. Výkon bol realizovaný pomocou Amplatzovho oklúdera. V prevencii pľúcnej embolizácie sme u pacienta indikovali zavedenie kaválneho filtra.

Počet pacientov s iCMP s potvrdenou LVO z viacerých príčin narastá (zlepšenia prednemocničného a nemocničného manažmentu, rýchlej identifikácie a triáže, lepšej súčinnosti komplexných centier v SR so zložkami rýchlej zdravotnej služby). Preto predpokladáme, že sa bude zvyšovať aj počet pacientov, u ktorých správny manažment recidivujúcej CMP bude vyžadovať opakovanú EVL. Z dostupných údajov sa opakované použitie EVL pri CMP javí byť bezpečné a účinné, riziko hemoragických komplikácií a klinický výsledný stav sa nelíši od pacientov, ktorí recidívu CMP neprekonali. Na základe týchto údajov by recidíva CMP nemala byť kontraindikáciou k EVL a postupovať je potrebné rovnako aktívne ako v prípade prvotnej CMP s LVO. Vzhľadom na nízky počet pacientov (približne 2 % z celkového počtu pacientov po EVL) liečených opakovanou EVL pre recidívu iCMP, sú potrebné ďalšie dáta na potvrdenie bezpečnosti a účinnosti tohto postupu pri recidíve LVO [3–5].

Literatúra

- Goyal M, Menon BK, van Zwam WH et al. HERMES collaborators: endovascular thrombectomy after large-vessel ischaemic stroke: a meta-analysis of individual patient data from five randomised trials. *Lancet* 2016; 387(10029): 1723–1731. doi: 10.1016/S0140-6736(16)00163-X.
- Mohan KM, Wolfe CD, Rudd AG et al. Risk and cumulative risk of stroke recurrence: a systematic review and meta-analysis. *Stroke* 2011; 42(5): 1489–1494. doi: 10.1161/STROKEAHA.110.602615.
- Mordachini PJ, Kaesmacher J, Gautschi D et al. Predictors of unexpected early reocclusion after successful mechanical thrombectomy in acute ischemic stroke patients. *Stroke* 2018; 49(11): 2643–2651. doi: 10.1161/STROKEAHA.118.021685.
- Bouslama M, Haussen DC, Rebello LC et al. Repeated mechanical thrombectomy in recurrent large vessel occlusion acute ischemic stroke. *Intervent Neurol* 2017; 6: 1–7.
- Maron BA, Shekar PS, Goldhaber SZ. Paradoxical embolism. *Circulation* 2010; 122(19): 1968–1972. doi: 10.1161/CIRCULATIONAHA.110.961920.

6. Jakubiček S, Reif M, Vaniček J et al. Recurrent ischemic stroke treated with mechanical thrombectomy during a pregnancy: a case report [abstract]. *Eur Stroke J* 2018; 3(1S): 577.
7. Laible M, Möhlenbruch M, Hacke W et al. Repeated intra-arterial thrombectomy within 72 hours in a patient with a clear contraindication for intravenous thrombolysis. *Case Rep Vasc Med* 2015; 2015: 872817. doi: 10.1155/2015/872817.
8. Fandler S, Deutschmann H, Fazekas F et al. Repeated endovascular treatment of early recurrent proximal middle cerebral artery occlusion: case report and brief review of the literature. *Front Neurol* 2018; 9: 289. doi: 10.3389/fneur.2018.00289.
9. Fu Q, Guo X, Mo D et al. Young Paradoxical stroke treated successfully with mechanical thrombectomy using solitaire and transcatheter closure of patent foramen oval. *Int Heart J* 2017; 58(5): 812–815. doi: 10.1536/ihj.16-461.

Vážené členky, vážení členové ČNS ČLS JEP,

koncem letošního roku se budou konat **volby do výboru a revizní komise České neurologické společnosti ČLS JEP**. Současný výbor rozhodl o elektronickém uspořádání voleb. Voleb se lze zúčastnit prostřednictvím emailu. Abychom zajistili hladký průběh hlasování, chtěli bychom Vás požádat o kontrolu a doplnění Vašich členských údajů v centrální evidenci ČLS JEP.

Aktualizaci Vašich kontaktních údajů zasílejte prosím na sekretariát ČLS JEP na emailovou adresu: cle@cls.cz nebo na korespondenční adresu: Česká lékařská společnost Jana Evangelisty Purkyně, z.s., Sokolská 490/31, 120 00, Praha 2, prostřednictvím formuláře „Změna údajů do centrální evidence ČLS JEP, z.s.“, který je ke stažení na webových stránkách ČLS JEP: www.cls.cz/formulare-ke-stazeni.