

doi: 10.14735/amcsnn2019S26

Podtlaková léčba u pacienta s dekubitem a paraplegií

Negative wound pressure therapy in treatment of a pressure ulcer in paraplegics

Souhrn

Jedná se o kazuistické sdělení o léčbě pacienta s poúrazovou paraplegií a dekubitem s využitím podtlakové terapie. Po zaléčení septického stavu a nezbytné nekrektomii byla provedena sigmoideostomie a orchiektomie. Následně se defekt čistil pomocí podtlakové léčby. Přes aplikaci nízkomolekulárního heparinu se stav následně komplikoval plicní embolizací, srdečním selháním a úmrtím pacienta. V kazuistice je dokumentován též finanční a časový benefit této léčby v péči o komplikovaného pacienta.

Abstract

This is a case report about the treatment of a patient with post-traumatic paraplegia and pressure ulcer using negative pressure wound therapy. After treating the septic state of the patient, the necessary necrectomy was performed, which was followed by performing a sigmoideostomy and orchiectomy. Negative pressure wound therapy was then used to clean the defect. Despite the application of low molecular weight heparin, the condition was complicated by pulmonary embolism and subsequent heart failure, resulting in the death of the patient. This case report also documents the financial and time benefits of this treatment in the care of a complicated patient

Autoři deklarují, že v souvislosti s předmětem studie nemají žádné komerční zájmy.

The authors declare they have no potential conflicts of interest concerning drugs, products, or services used in the study.

Redakční rada potvrzuje, že rukopis práce splnil ICMJE kritéria pro publikace zasílané do biomedicínských časopisů.

The Editorial Board declares that the manuscript met the ICMJE "uniform requirements" for biomedical papers.

T. Poch, T. Vidim, M. Štíchová

Centrum vaskulárních intervencí, chirurgické oddělení, Oblastní nemocnice Kolín a.s.



MUDr. Tomáš Poch
Centrum vaskulárních intervencí
Oblastní nemocnice Kolín a.s.
Žižkova 146
280 02 Kolín
e-mail: tomas.poch@seznam.cz

Přijato k recenzi: 30. 6. 2019

Přijato do tisku: 9. 7. 2019

Klíčová slova

dekubitus – paraplegie – podtlaková terapie

Key words

pressure ulcer – paraplegia – negative pressure wound therapy

Kazuistika zpracovává léčbu pacienta s poúrazovou paraplegií. Pacienti s tímto postižením mají vyšší riziko vzniku dekubitu (incidence až 20 %), zejména v oblasti pánevního pletence. V této lokalizaci se dekubitus manifestuje až u 75 % pacientů [1]. U pacientů s postižením míchy, u nichž chybí primární nociceptivní ochranný mechanismus, se problém klinicky projevuje až při rozsáhlém postižení podkoží.

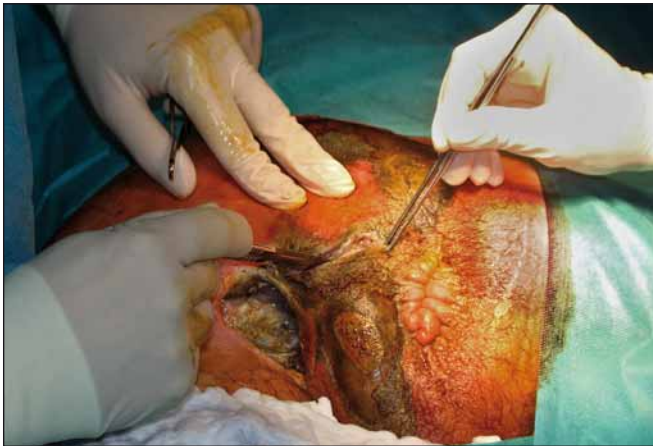Na naše oddělení byl pacient přijat 10. 8. 2018 pro febrilie a dekubitus v oblasti hrbolu kosti sedací vlevo. Přes zajištění kombinací

antibiotik, polohování a převazy s drenáží došlo k progresi nálezu a stav si vyžádal po týdnu operační revizi s nekrektomií (obr. 1). Po 4 dnech, při další revizi na operačním sále, byla provedena axiální sigmoideostomie a pro postižení skrota a varlat i orchiektomie (obr. 2).

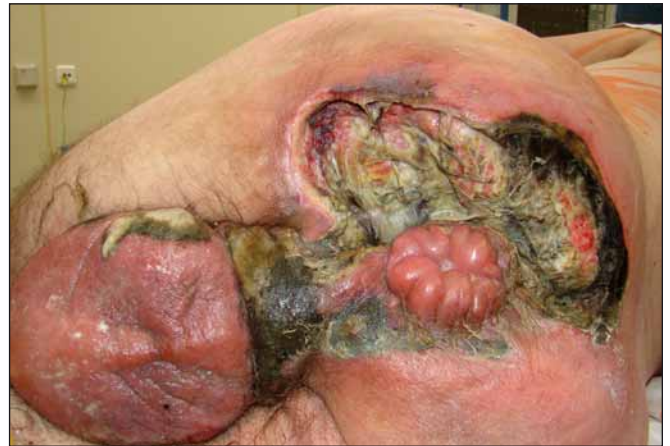Po opakovaných převazech a nekrektomiích došlo ke stabilizaci lokálního nálezu a stav pacienta umožnil 31. 8. 2018 použití podtlakové terapie k dočištění spodiny defektu a k podpoře granulací. Výkon byl proveden opět na operačním sále (obr. 3) a pro

lokalizaci defektu (sakrální oblast a oblast hráze s choboty podél semenných provazců) musel být pacient po aplikaci části systému na sakrální oblast (obr. 4) přetočen a fixace v problematičtější oblasti proběhla v poloze na zádech (obr. 5). Použita byla černá pěna, kontinuální podtlak –125 mm Hg. Výsledný stav s aktivním odsáváním dokumentován na obr. 6.

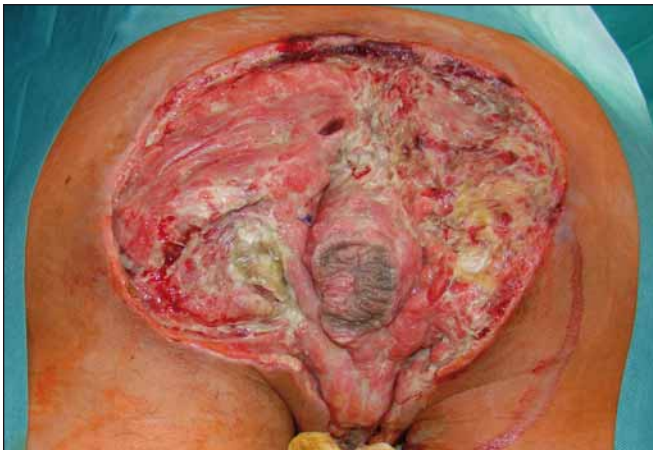
Již v tomto období jsme oslovili vyšší pracoviště ohledně pokračování v péči o pacienta s předpokladem následného provedení lalokové plastiky rozsáhlého defektu.



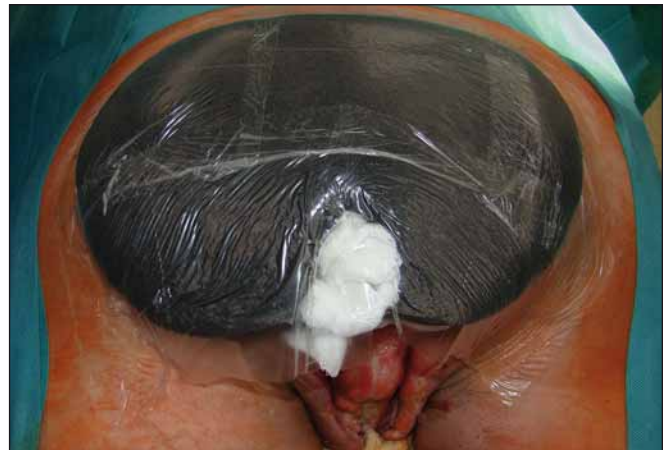Obr. 1. První nekrektomie.
Fig. 1. First necrectomy.



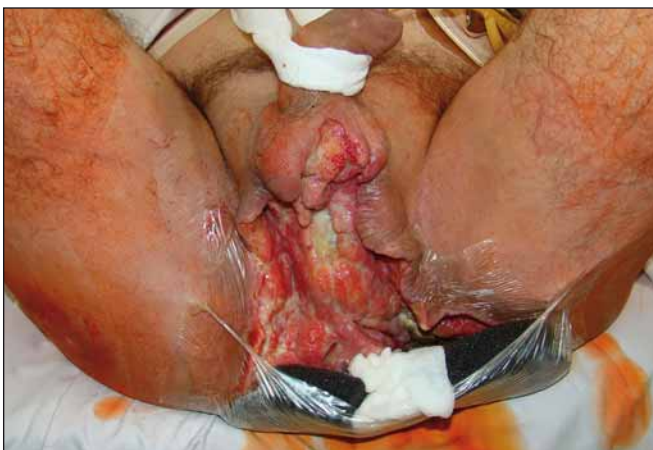Obr. 2. Druhá nekrektomie.
Fig. 2. Second necrectomy.



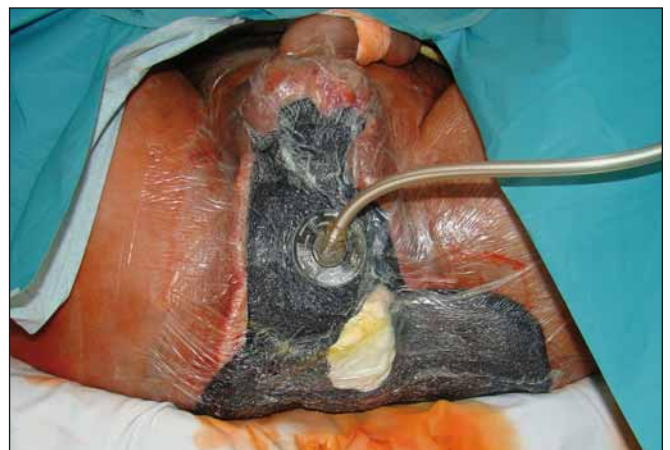Obr. 3. Stav před aplikací podtlakové terapie.
Fig. 3. Status before negative pressure wound therapy application.



Obr. 4. Sakrální oblast.
Fig. 4. Sacral area.



Obr. 5. Oblast hráze.
Fig. 5. Perineal area.

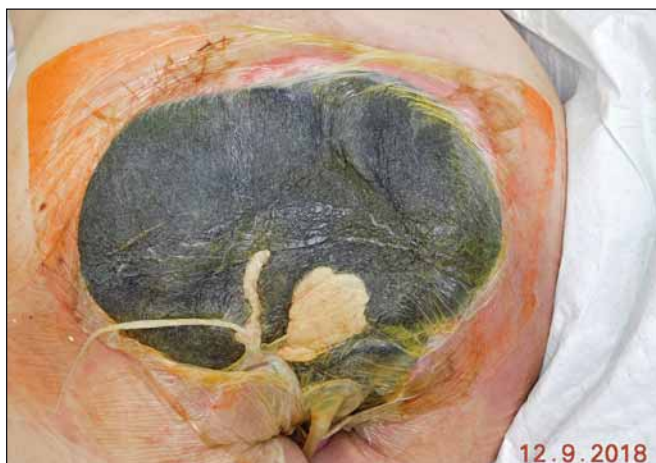

Obr. 6. Aktivní odsávání.
Fig. 6. Active suction.

Nebyli jsme však úspěšní. Bylo nám doporučeno pokračovat v lokální péči o defekt. Souběžně byla řešena i nutriční podpora a rehabilitační péče.

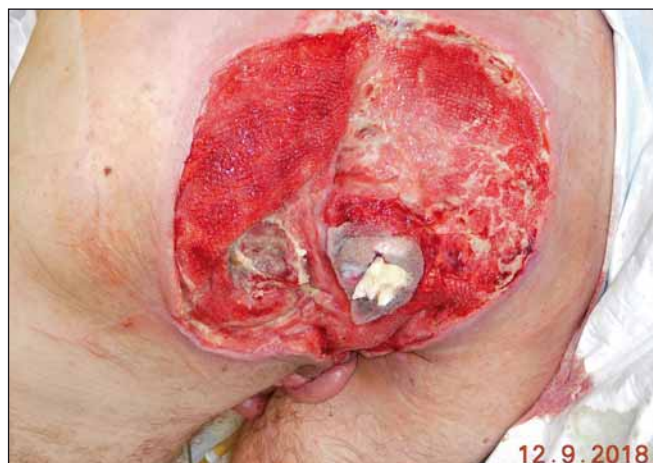Standardní doporučení intervalu převazu podtlakového systému je u pacientů s dekubity na začátku léčby po 2–3 dnech. U referovaného pacienta jsme se rozhodli při řídkém

odváděním sekretu systém ponechat déle. Za důsledné kontroly okolí defektu a stavu pěny jsme při funkčním systému načasovali převaz na 13. den od jeho aplikace. Spo-



Obr. 7. Stav před odstraněním podtlakové terapie.

Fig. 7. Status before removal of negative pressure wound therapy.



Obr. 8. Stav po odstranění podtlakového systému.

Fig. 8. Status after removal of negative pressure wound therapy.

dina defektu se vyčistila, edém okolí ustoupil a nebyl ani problém s oblastí anu, který jsme chránili pod folii vloženou longetou s vazelínou. Nález před odstraněním podtlakového systému (obr. 7) a po jeho odstranění (obr. 8).

V tomto období jsme se při přísluší překlady rozhodli pokračovat v převazech defektu bez podtlakové terapie. Stav se však následně i při aplikaci nízkomolekulárního heparinu dne 20. 9. 2018 komplikoval plicní embolizací. Pacient byl resuscitován a přeložen na anesteziologicko-resuscitační oddělení. Přes oběhovou podporu a intenzivní léčbu nastalo ještě týž den úmrtí za známek srdečního selhání.

Jako doplnění kazuistiky uvádíme ještě rozbor finanční a časové náročnosti péče. Pojišťovnou byla uhrazena částka během

hospitalizace 237 760 Kč. Z toho podtlaková terapie, která byla aplikována 13 dní, stála 10 240 Kč. Ostatní převazový materiál během ošetřování před aplikací/naložením a po ukončení podtlakové léčby 12 830 Kč. Před aplikací podtlakové léčby byl pacient převazován 21 dní, podle průsaku krytí 2–3× denně, po ukončení podtlakové léčby byly převazy 1–2× denně po dobu 8 dní, kdy došlo ke komplikacím. Finanční rozdíl se nezdá být významný, ale zásadním rozdílem bylo vytížení personálu oddělení. Při klasických převazech bylo potřeba součinnosti vždy minimálně 3 osob (lékař/sestra + sanitář + sanitárka), při ranních větších převazech byly potřeba vždy 4 osoby. Před aplikací podtlakové léčby strávil personál při převazech u pacienta celkem 24,5 h

(při 58 převazech) a následně po jejím ukončení při pokračování převazů dalších 6 h (při 15 převazech).

Závěr

Léčba pacientů s paraplegií a vytvořeným dekubitem je při opakovaných hospitalizacích velmi nákladná a je nezbytná fungující multioborová spolupráce. Situaci navíc komplikuje fakt, že chybí koncepce péče o tyto pacienty [2].

Literatura

1. Mrňa L, Frajer L, Hoch J et al. Dekubity u paraplegiků. *Rozhl Chir* 2015; 94(8): 329–332.
2. Vašíčková L, Siegelová J, Mašek M. Dekubity u pacientů spinální ambulance celoživotní péče FN Brno 2013–2016. *Cesk Slov Neurol N* 2018; 81/114 (Suppl 1): S38–S42. doi: 10.14735/amcsnn2018S38.