

Plicní arteriovenózní malformace jako vzácná příčina ischemické cévní mozkové příhody

Pulmonary arteriovenous malformation as a rare cause of ischaemic stroke

Vážená redakce,
s rozvojem diagnostických možností, jako jsou dlouhodobé monitorování srdečního rytmu a rutinní provádění transesofageální echokardiografie (TEE), narůstá počet iktů s prokázanou souvislostí s onemocněním srdce. Při dodržení standardního vyšetřovacího protokolu vč. výše uvedených metod můžeme odhalit i některá raritní onemocnění vedoucí ke vzniku CMP. Mezi taková onemocnění patří plicní arteriovenózní malformace (PAVM). Jedná se o cévní anomálii umožňující přímou komunikaci mezi plicními arteriemi vedoucí odkysličenou krev do plic a žílou vedoucí okysličenou krev z plic zpět do srdce. Tato komunikace vede kvůli absenci vmezeřeného kapilárního řečiště ke vzniku vysokopřetokového a nízkorezistentního pravo-levého zkratu. PAVM tak může být cestou paradoxní embolizace trombů ze

žilního řečiště velkého oběhu do CNS nebo přímo místem vzniku trombů. Prevalence PAVM je udávána 1 : 2 630 na základě údajů získaných ze skrínigových programů karcinomu plic prováděných za pomoci CT [1]. U pacientů s kryptogenní CMP je udávána prevalence vyšší [2]. Přibližně 80–90 % všech PAVMs je asociováno se syndromem Rendu-Osler-Weber, neboli hereditární hemoragickou teleangiektázií (HHT), přičemž okolo 15–35 % nemocných s HHT má prokázanou PAVM [3]. Jedná se o fibrovaskulární dysplazii s autozomálně dominantní dědičností a prevalencí přibližně 1 : 5 000 v celosvětovém měřítku [4]. HHT je charakterizována přítomností teleangiektázií a arteriovenózních malformací kůže, sliznic a vnitřních orgánů s familiárně vázaným výskytem [5].

Pro stanovení diagnózy HHT byla v roce 2000 přijata mezinárodní klinická kritéria,

Autoři deklarují, že v souvislosti s předmětem studie nemají žádné komerční zájmy.

The authors declare they have no potential conflicts of interest concerning drugs, products, or services used in the study.

Redakční rada potvrzuje, že rukopis práce splnil ICMJE kritéria pro publikace zasílané do biomedicínských časopisů.

The Editorial Board declares that the manuscript met the ICMJE "uniform requirements" for biomedical papers.

L. Trakal¹, P. Malý¹, I. Marušincová², M. Šrámek^{1,3}

¹ Neurologické oddělení, ÚVN-VFN, Praha

² Interní klinika 1. LF a ÚVN-VFN, Praha

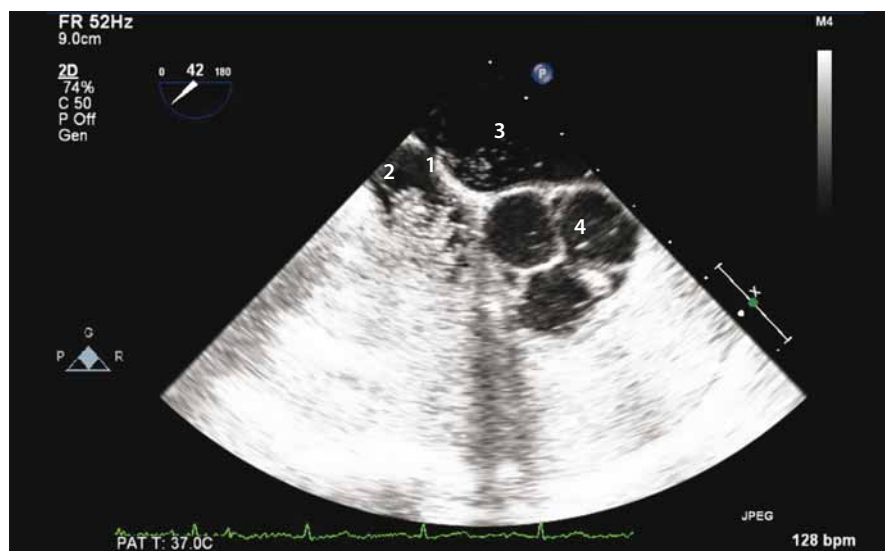³ Neurologická klinika 2. LF UK a FN Motol, Praha



kpt. MUDr. Lukáš Trakal
Neurologické oddělení ÚVN-VFN
U Vojenské nemocnice 1200
169 02 Praha
e-mail: lucas.trakal@seznam.cz

Přijato k recenzi: 15. 5. 2019

Přijato do tisku: 13. 8. 2019



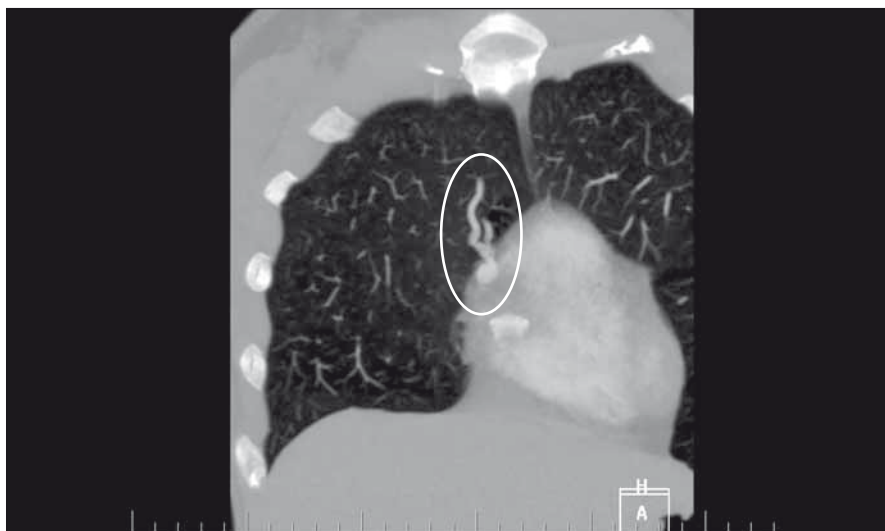
Obr. 1. Sonografický průkaz zkratu pomocí pozitivního echoktrastu – 1. septum síní; 2. pravá síň z větší část vyplněná echo kontrastem; 3. levá síň; 4. aortální chlopeč trojčípá.

Fig. 1. Sonographically proved shunt by contrast echocardiography – 1. interatrial septum; 2. right atrium mostly filled with echo contrast; 3. left atrium; 4. tricuspid aortic valve.

kteřá zahrnují pozitivní rodinnou anamnézu, opakované epizody epistaxi, výskyt mnohočetných teleangiektázií a viscerální příznaky (teleangiektázie v gastrointestinální trubici, arteriovenózní malformace v oblasti jater, mozku a míchy). Přítomnost 3 a více příznaků činí diagnózu jednoznačnou. Pokud jsou přítomny jen 2 kritéria, je diagnóza pravděpodobná [4,5].

Podle anatomické charakteristiky uvedené v práci Meek et al jsou PAVMs klasifikovány následovně [6]:

1. jednoduché – nejčastěji zastoupené, s jedinou segmentární arterií zásobující malformaci;



Obr. 2. Průkaz plicní arteriovenózní malformace pomocí CTA plic.

Fig. 2. Pulmonary arteriovenous malformation proved via CT pulmonary angiogram.

2. komplexní – jsou zásobeny několika segmentárními arteriemi;
3. difuzní – vzácné, charakterizovány stovkami malformací, s kombinací jednoduchých i komplexních.

Pacientka ve věku 38 let byla přivezena na urgentní příjem pro 2 h trvající náhle vzniklou pravostrannou hemiparézu s hypestezií, expresivní fatickou poruchu a centrální lézi n. VII. vpravo, vstupní skóre NIHSS (National Institute of Health Stroke Scale) bylo 11 b. Nativní CT mozku neprokázala čerstvé ložiskové změny, CTA byla bez uzávěru velké tepny nebo stenotického postižení. Po provedení intravenózní trombolýzy došlo k výrazné regresi nálezu, NIHSS s odstupem 2 h od přijetí dosáhlo 5 b. Druhý den provedená MR mozku prokázala ložiska čerstvé ischemie v povodí a. cerebri media vlevo a a. cerebri anterior vpravo. Nález embolizace do více povodí byl suspekt pro extracerebrální zdroj embolizace. TEE neprokázala intrakardiální zdroj embolizace, defekt mezisíňové přepážky ani její aneuryzma. Intravenózně podaná pulmolabilní echokonstrastní látka se však přes normální strukturální nález objevila s odstupem cca pěti srdečních cyklů také v levostranných srdečních oddílech (obr. 1). Tento nález budil podezření na přítomnost pravo-levého zkratu v plicním řečišti. Následně provedená CTA plic prokázala arteriovenózní malformaci v periférii levé plicce prekordiálně s dobře diferencovatelnou přívodnou tepnou kalibru 4 mm i odvodnou žílou a s aneuryzmatickým rozšířením velikosti cca 12 × 10 mm (obr. 2). Vzhledem k va-

kovitému rozšíření byla malformace nejspíše i místem tvorby trombu, který následně embolizoval do mozku. Možnost paradoxní embolizace touto cestou jsme hodnotili jako velmi nízkou.

Následně byla PAVM ošetřena endovaskulárně implantací embolizačních spirál. Při výše uvedené velikosti aneuryzmatického vaku bylo spotřebováno celkem 58 cm odpoutatelných spirálek (coils). PAVM byla tímto výkonem vyřazena z oběhu, což bylo ověřeno kontrolním nástříkem při angiografii i následně provedeným transkraniálním dopplerovským (TCD) vyšetřením pravo-levého zkratu s negativním nálezem. Pacientka zůstává v dispenzarizaci našeho oddělení, klinicky přetrvává lehká expresivní fatická porucha a levostranná hemihypstezie. Pacientka je zajištěna antiagregační terapií klopidogrelem. Kontroly pomocí TCD vyšetření pravo-levého zkratu zůstávají negativní. V případě prezentované kazuistiky se jednalo o jedinou PAVM, pacientka tedy nesplňovala mezinárodní kritéria pro HHT [5,6].

Sporadické PAVMs, které nejsou asociovány s HHT, jsou velmi vzácné. V současné literatuře bylo popsáno pouze několik kazuistik ischemické CMP způsobené izolovanou PAVM [7]. Klinické důsledky případné PAVM závisí na tíži pravo-levého zkratu. Pacienti mohou být zpočátku asymptomaticí, ale s postupujícím časem se zvyšuje velikost pravo-levého zkratu a mohou se objevit první klinické obtíže (obvykle okolo 3.–4. dekády). Větší podíl neokysličené krve proudící skrz PAVM se může prezentovat jako hypoxemie, dyspnoe a cyanóza (ob-

vykle u pacientů s rozsáhlými či vícečetnými PAVMs) [2]. V případě vzniku paradoxní embolizace nebo vzniku trombu *in situ* může dojít ke vzniku tranzitorní ischemické ataky, ischemického iktu či mozkového abscesu. Celkem 46 % všech pacientů s ojedinělou PAVM, 59 % s vícečetnými a skoro 70 % pacientů s difuzními PAVMs v minulosti prodělalo CMP nebo bylo léčeno pro mozkový absces [8].

Terapie PAVMs je možná chirurgická nebo endovaskulární. Účinnost medikamentózní léčby prokázána nebyla. Při endovaskulární léčbě lze trvalého vyřazení PAVMs z oběhu dosáhnout pomocí odpoutatelných spirálek, balónek nebo Amplatzerova okluderu pro větší zkraty [9]. Dle studie Pollak et al je endovaskulární léčba úspěšná u většiny pacientů (83 %). Na špičkových pracovištích jsou komplikace endovaskulárního výkonu vzácné, mezi nejčastější patří distální embolizace, migrace coilů, spontánní deflace balónek, spontánní rekanalizace [10]. Chirurgické řešení je vhodné pro pacienty, kteří mají vícečetné, difuzní nebo rozsáhlé PAVMs, a nejsou tak pro endovaskulární ošetření vhodné.

Plicní arteriovenózní malformace patří mezi raritní příčiny CMP. Při dodržení standardního vyšetřovacího algoritmu vč. TEE by však neměla uniknout pozornosti. Mezi terapeutické možnosti patří zejména endovaskulární, případně chirurgická léčba.

Literatura

1. Nakayama M, Nawa T, Chonan T et al. Prevalence of pulmonary arteriovenous malformations as estimated by low-dose thoracic CT screening. *Intern Med* 2012; 51(13): 1677–1681. doi: 10.2169/internalmedicine.51.7305.
2. Shovlin CL. Pulmonary arteriovenous malformations. *Am J Respir Crit Care Med* 2014; 190(11): 1217–1228. doi: 10.1164/rccm.201407-1254CL.
3. Lacombe P, Lacout A, Marcy PY et al. Diagnosis and treatment of pulmonary arteriovenous malformations in hereditary hemorrhagic telangiectasia: an overview. *Diagn Interv Imaging* 2013; 94(9): 835–848. doi: 10.1016/j.diii.2013.03.014.
4. Faughnan ME, Palda VA, Garcia-Tsao G et al. International guidelines for the diagnosis and management of hereditary haemorrhagic telangiectasia. *J Med Genet* 2011; 48(2): 73–87. doi: 10.1136/jmg.2009.069.013.
5. Shovlin CL. Hereditary haemorrhagic telangiectasia: pathophysiology, diagnosis and treatment. *Blood Rev* 2010; 24(6): 203–219. doi: 10.1016/j.blre.2010.07.001.
6. Meek ME, Meek JC, Beheshti MV. Management of pulmonary arteriovenous malformations. *Semin Intervent Radiol* 2011; 28(1): 24–31. doi: 10.1055/s-0031-1273937.
7. Saidman J, Abdou H, Sampath Kumar S. Stroke resulting from an isolated pulmonary arteriovenous malformation. *BMJ Case Rep* 2017; 2017. pii: bcr-2017-221000. doi: 10.1136/bcr-2017-221000.

8. Moussouttas M, Fayad P, Rosenblatt M et al. Pulmonary arteriovenous malformations: cerebral ischemia and neurologic manifestations. *Neurology* 2000; 55(7): 959–964. doi: 10.1212/wnl.55.7.959.

9. Kucukay F, Ozdemir M, Senol E et al. Large pulmonary arteriovenous malformations: long-term results of embolization with AMPLATZER vascular plugs. *J Vasc Interv Radiol* 2014; 25(9): 1327–1332. doi: 10.1016/j.jvir.2014.01.031.

10. Pollak JS, Saluja S, Thabet A et al. Clinical and anatomic outcomes after embolotherapy of pulmonary arteriovenous malformations. *J Vasc Interv Radiol* 2006; 17(1): 35–44. doi: 10.1097/01.RVI.0000191410.13974.B6.

Na webu csnn.eu naleznete rozšířenou verzi tohoto článku.

TA-SERVICE s.r.o. pořádá



66. český a slovenský sjezd klinické neurofyzologie

24. - 25. října 2019 Holiday Inn, Křížkovského 20, 603 00 Brno

Hlavní témata

- Animální zobrazování v neurofyzilogickém a neuropsychiatrickém výzkumu
- Mapování mozku napříč obory, aneb od experimentálních modelů ke klinickým aplikacím
- Multimodalitní neurofyzilogická diagnostika u neurologických onemocnění
- Neurofyzilogie v terapii neurologických a psychiatrických onemocnění

I. informace

ČESKÁ
NEUROLOGICKÁ
SPOLEČNOST



Garant

Česká společnost pro klinickou neurofyzilogii ČLS JEP

Předsedové sjezdu

prof. MUDr. M. Brázdil, Ph.D.
Ing. Michal Mikl, Ph.D.

www.ta-service.cz/neurofyzilogie2019