

# Perinatální paréza brachiálního plexu na podkladě avulze, řešená konzervativně

## Perinatal brachial plexus palsy based on avulsion, conservatively treated

Vážená redakce, rádi bychom prezentovali kazuistiku dítěte s perinatální parézou brachiálního plexu (PPBP). PPBP je perinatální komplikace, při jejíž léčbě se setkává několik odborností – neurolog, neurochirurg, fyzioterapeut. Kazuistika seznamuje s efektem terapie Vojtovou metodou (VRL) u PPBP a poukazuje na neuroplasticitu nervového systému v kojeneckém věku.

Perinatální paréza brachiálního plexu je chabá obrna horní končetiny, která je podmíněna postižením nervových struktur plexus brachialis (C5–Th1) [1]. Vzniká tahem za nervové struktury plexu v průběhu porodu, ale předpokládá se, že část těchto postižení vzniká již intrauterinně [2]. Klinické projevy PPBP jsou výsledkem poškození konkrétní části brachiálního plexu a projevují se různým stupněm parézy horní končetiny v závislosti na charakteru a tíži traumatického mechanismu. V prvních měsících po porodu se postupuje konzervativně [3]. U lehčích stupňů poranění dojde k úpravě během několika týdnů či měsíců spontánně. Po tuto dobu se provádí odborně vedená fyzioterapie. Celkem 10–20 % dětí absolvuje vzhledem k nepostupující či nedostatečné regeneraci rekonstrukční operaci mezi 3. a 6. měsícem věku [4].

Prezentujeme kazuistiku 3letého chlapce, se kterým jsme se poprvé setkali 10. den po porodu. Porod byl indukován ve 41. týdnu vaginálně záhlavím, porodní míry 4 650 g a 54 cm a Apgar skóre 8–10–10. Po porodu byly patrné stagnační cyanóza obličeje a plegie pravé horní končetiny (PHK) v oblasti ramene a lokte s hypotonii, končetina byla pasivně volně pohyblivá. Hornerův syndrom (mióza zornice, ptóza víčka a enoftalmus) nebyl přítomen. Pažní kost i pravý klíček byly pohmatově bez patologického nálezu. V oblasti ruky byla lehká paréza se zachovaným aktivním pohybem v zápěstí v rozsahu přibližně 30° do palmární flexe a 10° do dorzální flexe a minimální aktivní hybnost prstů, úchopový reflex byl slabě výbavný. Pediatr indikoval ještě v porodnici fyzioterapii. Vy-

brali jsme VRL. Tato metoda využívá tlak na tzv. spoušťové zóny v přesně vymezených oblastech těla při přesně definovaných polohách. Tlak vyvolává automatické lokomoční pohyby, které obsahují motorické reakce a základní dílčí prvky lidské lokomoce [5,6]. Terapie VRL byla zahájena 10. den po porodu. Stav hybnosti PHK v uvedeném kalendářním věku chlapce: 10. den – PHK plegická v oblasti ramene a lokte, aktivní hybnost zápěstí a prstů zachována, ale omezena; 3 týdny – PHK nadzvedl mírně nad podložku do flexe do 5 cm a opět položil; 4 týdny – PHK nově s rozsahem do abdukce v ramenním kloubu 5 cm; 8 týdnů – rozsah do flexe a abdukce vleže na zádech v ramenním kloubu stále do 5 cm, vleže na břiše při pasivním nastavení PHK do pozice odpovídající druhostranné končetině ukazoval chlapec snahu o vzpřímení na pravém ramenním pletenci; 10–12 týdnů – hybnost PHK se v ramenním pletenci začala postupně zvyšovat, chlapec zvedl PHK vleže na zádech v ramenním kloubu do flexe 90°, v loketním kloubu přitom předloktí přepadalo pasivně do flexe a pronace, v ramenním pletenci byla patrná protrakce, tedy posun lopatky nahoru, vpřed a do vnitřní rotace, a dále addukce a vnitřní rotace paže. V této pozici PHK si chlapec spojil navzájem obě ruce a spojené vložil do úst; 4 měsíce – vleže na zádech zvedl PHK v ramenním pletenci do 90°, snažil se o laterální úchop hračky, předloktí bylo přitom v pronaci, supinace vázla, přidržoval si hračku oběma rukama a dával do úst, aktivní flexe v loketním kloubu byla přítomna ale pouze v pronačním postavení předloktí, zapojení flexorů loketního kloubu bylo patrné spíše ve stabilizační funkci při držení hračky před tělem a manipulaci.

Pro minimální změny v hybnosti PHK byl chlapec ve věku 10 týdnů objednan na EMG a MR, vyšetření bylo naplánováno na kalendářní věk 4 měsíců. Po celou dobu probíhalo cvičení prostřednictvím VRL. Výsledek vyšetření MR C a Th páteře ukázal v axiálních řezech pseudomeningokélu v úrovni

**Autoři deklarují, že v souvislosti s předmětem studie nemají žádné komerční zájmy.**

The authors declare they have no potential conflicts of interest concerning drugs, products, or services used in the study.

**Redakční rada potvrzuje, že rukopis práce splnil ICMJE kritéria pro publikace zasílané do biomedicínských časopisů.**

The Editorial Board declares that the manuscript met the ICMJE "uniform requirements" for biomedical papers.

**R. Poděbradská<sup>1,2</sup>, E. Minks<sup>3-5</sup>, J. Havelka<sup>6</sup>, M. Janura<sup>7</sup>**

<sup>1</sup>Katedra podpory zdraví, FSpS MU, Brno

<sup>2</sup>Rehabilitace REHEX – EDU, v. o. s., Lipová-lázně

<sup>3</sup>1. neurologická klinika LF MU a FN u sv. Anny v Brně

<sup>4</sup>Neurologie a rehabilitace Skopalíkova, Brno

<sup>5</sup>Neurologie, TERAneuro s.r.o., Židlochovice

<sup>6</sup>Radiodiagnostický ústav, FN Ostrava

<sup>7</sup>Katedra přírodních věd v kintropologii, Fakulta tělesné kultury, UP v Olomouci



**PhDr. Radana Poděbradská, Ph.D.**  
Rehabilitace REHEX – EDU, v.o.s.  
Horní Lipová 254  
790 63 Lipová-lázně  
e-mail: rehex@seznam.cz

Přijato k recenzi: 1. 3. 2019

Přijato do tisku: 6. 8. 2019

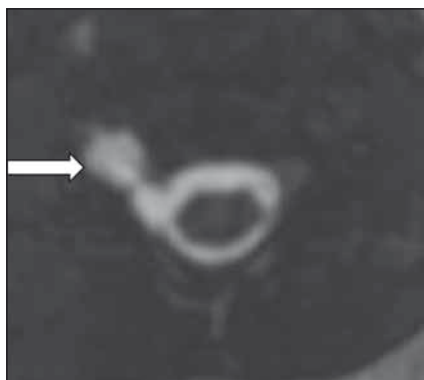
C5–6 vpravo s avulzí kořene C6. Vzhledem ke zlepšování aktivní hybnosti byl výsledek MR znovu konzultován s radiologem, který jej doplnil o následující vysvětlení: při daných malých rozměrech vyšetřované oblasti nemusí být kořeny dobře přehledné a navíc mohou být přítomny artefakty z pulzace likvoru. Proto může být z MR obrazu obtížné přesně rozhodnout, zda se jedná o úplnou avulzi, či jen distenzi a ischemii kořene (obr. 1).

Výsledek vyšetření EMG prokázal normální motorické vedení nervus medianus vpravo vč. výbavnosti F vlny. Jehlová EMG svalů ramene, paže, předloktí i ruky PHK (m. deltoideus, m. biceps brachii, m. triceps brachii, m. extensor digitorum communis, m. abductor digiti minimi) našla nepříliš četné fibrilace a pozitivní ostré vlny, dále relativně dobrý nábor motorických jednotek ve všech vyšetřených svalech, kromě m. biceps brachii vpravo, kde byl nábor výrazně redukován.

I přes nepříznivý výsledek MR nebylo díky klinickému zlepšení indikováno operační řešení. Chlapec byl až do ukončení psychomotorického vývoje (samostatnou chůzí) v terapii VRL. Postupně docházelo ke zlepšení stabilizační funkce v oblasti pravého ramenního pletence, k obnově plné aktivní flexe v loketním kloubu a ke zlepšení funkce PHK. Jako poslední se dařilo aktivovat supinaci předloktí, a to až kolem 1 roku věku chlapce. Z pohybů horní končetiny však supinace předloktí nejvíce vážne i v současné době. Ve 2 letech zapojoval dítě PHK do běžných denních činností ve stejné frekvenci jako LHK (obr. 2).

V současné době má chlapec 3 roky a nedochází již na cílenou terapii, pouze na kontroly do rehabilitační ambulance s doporučením pro rodiče sledovat zapojení PHK a případnou asymetrii v oblasti ramenních pletenců a vhodně stimulovat jemnou i hrubou motoriku spontánní hrou.

Indikace VRL u diagnózy PPBP je obecně doporučována [6], ale není podložena randomizovanými studiemi. Empiricky se doporučuje začít s terapií co nejdříve po porodu a podpořit tak v případě avulze či těžké trakční léze rozvoj nervového zásobení PHK z jiných nervových kořenů. Každý sval na horní končetině je zásoben minimálně dvěma nervovými kořeny. Dle MR byla popsána traumatická léze nervového kořene C6. Dle klinického obrazu ale musela být poškozena výrazně také vlákna náležící kořenům C5 a C7 a lehce i vlákna pocházející z kořene C8, což také koreluje s EMG nálezem. Ve svalech inervovaných těmito kořeny EMG prokázala lehkou akutní axonopatii a dále byl redukován nábor motorických jednotek v m. biceps brachii (který je zásoben převážně z kořene C6). Tyto další nervové struktury ale nebyly poškozeny avulzí (neuraxií), ale pouze neuraxií a axonotmézou), ale pouze neuraxií a axonotmézou).



Obr. 1. MR – 3d gradientní echo (ciss), multiplanární rekonstrukce, axiální rovina v úrovni C5–6. Hypersignální kolekce likvoru v oblasti foramina C5–6 vpravo odpovídá pseudomeningocele při poranění kořene C6.

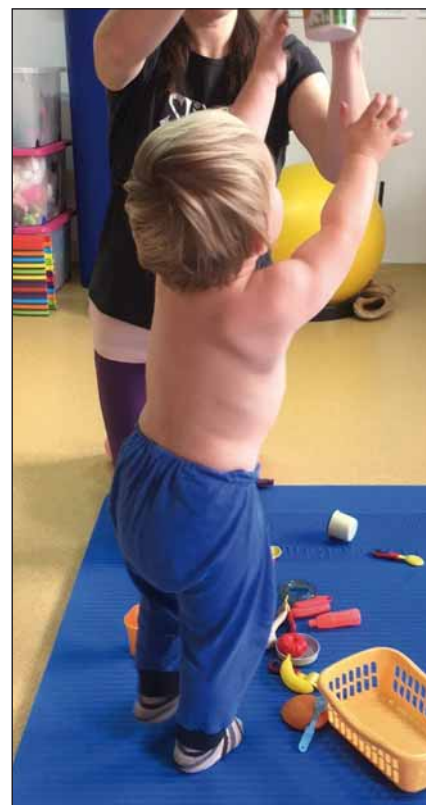Fig. 1. MRI – 3d gradient-echo (ciss), multiplanar reformatted image, axial plane at the level of C5-6. Pseudomeningocele with hyperintense CSF collection at the level of assumed C6 nerve root avulsion.

zou. Tento předpoklad je v korelaci s tím, že se aktivní síla začala upravovat v řádů týdnů (neuraxií) a u některých svalů až v řádu měsíců (axonotméza), přičemž reinervace zde probíhala přes vlákna ze stejného kořene nebo z druhého kořene v daném svalu. Klinicky se jednalo o obraz parézy brachiálního plexu (převážně horního typu a supraklavikulárně). Zda ale etiopatogeneticky šlo o poškození pouze kořenů, nebo pravděpodobněji distálnějších struktur brachiálního plexu, např. horního trunku, nelze jednoznačně rozhodnout.

Z prezentované kazuistiky vyplývá, že i při nálezu avulze jednoho kořene na MR lze v ojedinělých případech u poporodní parézy brachiálního plexu s úspěchem využít konzervativní postup léčby s aplikací VRL. Jde ale pouze o kazuistiku a vždy je nezbytné každý případ posoudit individuálně v rámci multidisciplinárního týmu odborníků, který se pacientům s postižením brachiálního plexu věnuje. Do takového centra je potřeba pacienty s takto komplexním a těžkým poraněním včas po porodu směřovat.

#### Literatura

1. Maccko J. Perinatální paréza brachiálního plexu. Čes Gynek 2010; 75(4): 279–283.



Obr. 2. Věk 2,5 roku, úchop předmětu ve vzpažení, patrný větší souhryb lopatky do abdukce a zevní rotace, než je odpovídající rozsahu pohybu do flexe v rameni pravé horní končetiny, stále lehce vážne supinace předloktí.

Fig. 2. Age 2.5 years, grip of the subject in elevation of upper arm, noticeable more movement of the scapula into abduction and external rotation than is the corresponding range of motion in flexion in the shoulder of the right upper limb, supination of the forearm still slightly falters.

2. Haninec P, Kaiser R. Operační léčba poranění plexus brachialis. Cesk Slov Neurol N 2011; 74/107(6): 619–630.

3. Haninec P, Kaiser R, Brzezny R et al. Chirurgická léčba porodní parézy brachiálního plexu. Neonatologické listy 2011; 17(2): 3–8.

4. Zaferiou DI, Psychogiou K. Obstetrical brachial plexus palsy. Pediatr Neurol 2008; 38(4): 235–242. doi: 10.1016/j.pediatrneurol.2007.09.013.

5. Kříž J, Hlinková Z. Neurorehabilitace senzomotorických funkcí po poranění míchy. Cesk Slov Neurol N 2016; 79/112(4): 378–396. doi: 10.14735/amcsnn2016378.

6. Skaličková-Kováčiková V. Diagnostika a fyzioterapie hybných poruch dle Vojty. Olomouc: RL-Corpus 2017.

Na webu csnn.eu naleznete další přílohy k tomuto článku.