

Traumatické pseudoaneuryzma arterie temporalis superficialis

Traumatic pseudoaneurysm of the superficial temporal artery

Vážená redakce, pseudoaneuryzma (nepravé aneuryzma) arteria temporalis superficialis (ATS) je výsledkem kompletní nebo parciální ruptury její cévní stěny, která obvykle vzniká jako následek tupého traumatu. Klinicky se projevuje jako rezistence v místě anatomického průběhu ATS v odstupu 2–6 týdnů po úrazu. Rozdílem mezi pravým a nepravým aneuryzmatem je absence všech tří vrstev cévní stěny u pseudoaneuryzmatu. V případě pravého aneuryzmatu dochází k dilataci kompaktní cévní stěny [1]. Nepravá aneuryzmata ATS tvoří kolem 95 %, na rozdíl od pravých aneuryzmat, která se vyskytují s četností okolo 5 % a vznikají z kongenitálních nebo aterosklerotických příčin [2]. Autoři prezentují kazuistiku této vzácné klinické jednotky, její terapii a přehled literatury.

Muž ve věku 28 let byl vyšetřován pro podkožní pulzující rezistenci velikosti 1,5 cm, která byla lokalizována v supraorbitální ob-

lasti vlevo. Její přítomnost pacient sledoval přibližně měsíc, bez známek zvětšování. Podkožní rezistence byla palpačně nebolestivá. Anamnesticky si pacient nebyl vědom úrazu hlavy, ale přiznal, že se věnuje bojovým sportům, konkrétně kickboxu. Subjektivně pacient neudával bolesti hlavy. Při neurologickém vyšetření nebyla nalezena patologie. Byla provedena ultrasonografie měkkých pokrývek lebních, která vyslovila podezření na aneuryzma ATS. K potvrzení nálezu a vyloučení možnosti jiné intrakraniální patologie byla doplněna MR vč. MRA (obr. 1). Vyšetření potvrdilo diagnózu aneuryzmatu ATS a vyloučilo přítomnost intrakraniální patologie. Na základě vyšetření a přání pacienta byla indikována operační terapie.

Operační zákrok byl proveden v lokální anestezii (Mesocain 1% [Zentiva, k.s., Praha, Česká republika]). Drobný kožní řez byl proveden v místě průběhu mimické vrásky nad pulzující rezistencí v oblasti čelní krajiny

Autoři deklarují, že v souvislosti s předmětem studie nemají žádné komerční zájmy.

The authors declare they have no potential conflicts of interest concerning drugs, products, or services used in the study.

Redakční rada potvrzuje, že rukopis práce splnil ICMJE kritéria pro publikace zasílané do biomedicínských časopisů.

The Editorial Board declares that the manuscript met the ICMJE "uniform requirements" for biomedical papers.

V. Novák, L. Hrabálek, M. Hampl, P. Stejskal, J. Jablonský, M. Vaverka

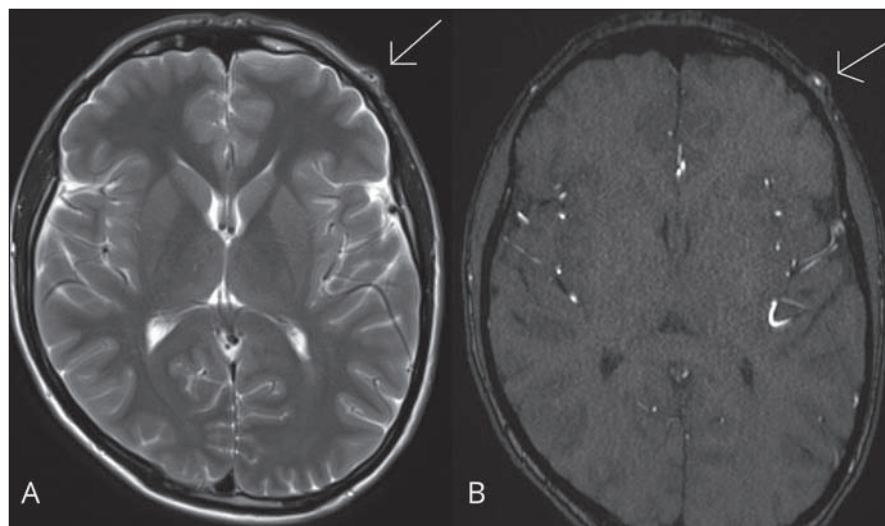
Neurochirurgická klinika LF UP a FN Olomouc



MUDr. Vlastimil Novák, Ph.D.
Neurochirurgická klinika LF UP a FN Olomouc
I. P. Pavlova 6
779 00 Olomouc
e-mail: nvlastimil@seznam.cz

Přijato k recenzi: 31. 12. 2018

Přijato do tisku: 28. 1. 2019



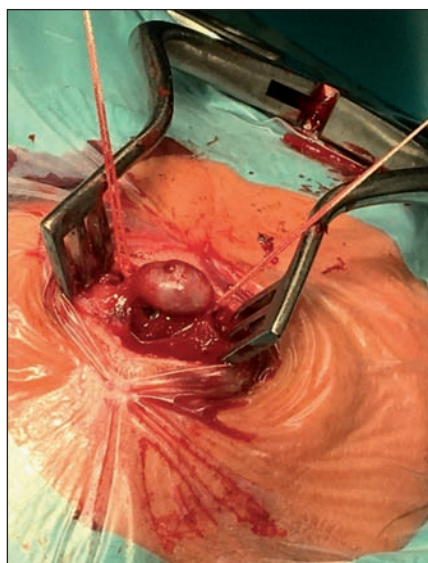
Obr. 1. A – MR mozku (T2 vážené axiální skeny), šipka znázorňuje pseudoaneuryzma arteria temporalis superficialis; B – MRA mozku (time-of-flight [TOF] 3D multi-slab), šipka znázorňuje pseudoaneuryzma arteria temporalis superficialis.

Fig. 1. A – MRI of the brain (T2-weighted axial scans), arrow shows a superficial temporal artery pseudoaneurysm; B – MRI of the brain (time-of-flight [TOF] 3D multi-slab), arrow shows a superficial temporal artery pseudoaneurysm.

vlevo. Po vypreparování vaku aneuryzmatu byla provedena ligace přívodné a odvodné tepny a vak výdutě byl excidován (obr. 2). Následně byla uzavřena operační rána po anatomických vrstvách.

Po operaci byl pacient propuštěn do domácího ošetřování. Pooperační průběh byl bez komplikací a rána se zhojila s dobrým kosmetickým efektem. Histologické vyšetření potvrdilo diagnózu pseudoaneuryzmatu ATS.

První případ pseudoaneuryzmatu ATS byl popsán Bartholinym v roce 1740 [3]. Od této doby bylo popsáno více než 400 případů [1]. ATS je konečnou větví arteria carotis externa a typicky se dělí na ramus frontalis směřující do čelní krajiny a ramus parietalis jdoucí do temenní oblasti hlavy. Tepna v úseku mezi temporálním a frontálním svalem probíhá přímo



Obr. 2. Peroperační fotografie, stav po vypreparování vaku a ligaci přívodné a odvodné tepny.

Fig. 2. Operative image, the state after preparation of the aneurysm and ligation of the inlet and outlet arteries.

proti lebeční kosti, kde se stává velmi vulnérabilní k případnému traumatu. Nejčastější příčinou vzniku nepravé výdutě je tupé poranění hlavy. Po poranění tepny dochází k tvorbě hematomu, následně k fibróze a vytvoření pevného fibrotického pouzdra. To vede obvykle ke kompletní okluzi lumina tepny, ale po-

stupné fibrinolytické děje způsobí rekanalizaci tepny a vznik nepravé výdutě [4].

Klinické vyšetření a anamnéza jsou velmi důležité. Typický je nález pomalu rostoucí pulzující rezistence v oblasti měkkých pokrývek neurokrania. Mezi ostatní symptomy patří bolesti hlavy a uší nebo periferní léze lícního nervu způsobené přímým tlakem výdutě na nerv [1,5]. V případě ruptury aneuryzmatu dochází k náhlému otoku, bolestivosti a změně vnímání citlivosti na tváři [6]. V diferenciální diagnostice musíme myslet na lipom, hematoma, lymfadenopatii, neurom, absces, tumor z měkkých pokrývek kalvy, epidermální cystu, arteriovenózní píštěl, subdurální hematoma, aneuryzma arteria meningea media s erozí temporální kosti nebo angiofibrom [1,5].

Cílem operační terapie je úleva od bolesti, korekce kosmetického defektu, odstranění komprese sousedních anatomických struktur a prevence ruptury aneuryzmatu. Operační technika je relativně jednoduchá, smyslem operace je ligace proximální a distální části tepny a následná resekce vaku pseudovýdutě. Další terapeutické metody zahrnují endovaskulární ošetření a perkutánní injekci trombinu pod UZ kontrolou [1]. Endovaskulární terapie zahrnuje selektivní katetrizaci a embolizaci výdutě. Tato procedura je zatížena 1–3 % komplikací. Mezi komplikace patří lokální zánět, bolest, katetrem indukovaná trombóza, plicní embolie, ruptura

aneuryzmatu a embolizace do arteria carotis interna [7]. Úspěšnost léčby injekcí trombinu dosahuje v průměru 80 % [8].

Traumatické aneuryzma ATS je vzácné onemocnění, na které by se mělo vždy pomyslet u pacientů s anamnézou nedávného úrazu a nově vzniklou rezistencí na hlavě.

Literatura

1. Rubio-Palau J, Ferrer-Fuertes A, García-Díez E et al. Traumatic pseudoaneurysm of the superficial temporal artery: case report and review of the literature. *Oral Surg Oral Med Oral Pathol Oral Radiol* 2014; 117(2): 112–114. doi: 10.1016/j.oooo.2013.08.020.
2. Grasso RF, Quattrocchi CC, Crucitti P et al. Superficial temporal artery pseudoaneurysm: a conservative approach in a critically ill patient. *Cardiovasc Intervent Radiol* 2007; 30(2): 286–288.
3. Maheshwari R, Paterson AW. Pseudoaneurysm of the superficial temporal artery. *Br J Oral Maxillofac Surg* 2009; 47(5): 412–413. doi: 10.1016/j.bjoms.2008.09.003.
4. Benoit BG, Wortzman G. Traumatic cerebral aneurysms. Clinical features and natural history. *J Neurol Neurosurg Psychiatry* 1973; 36(1): 127–138.
5. Mizouni H, Hedhli M, Zainine R et al. Post-traumatic pseudoaneurysm of the superficial temporal artery: a rare cause of facial mass. *Eur J Radiol Extra* 2011; 79(1): 33–35. doi: 10.1016/j.ejrex.2011.03.015.
6. Joshi D, Klimczak K. Spontaneous rupture of superficial temporal artery aneurysm presenting as hemifacial swelling. *BMJ Case Rep* 2014; pii: bcr2013202308. doi: 10.1136/bcr-2013-202308.
7. Peick AL, Nichols WK, Curtis JJ et al. Aneurysms and pseudoaneurysms of the superficial temporal artery caused by trauma. *J Vasc Surg* 1988; 8(5): 606–610.
8. van Uden DJ, Truijers M, Schipper EE et al. Superficial temporal artery aneurysm: diagnosis and treatment options. *Head Neck* 2013; 35(4): 608–614. doi: 10.1002/hed.21963.

Na webu csnn.eu naleznete další přílohy k tomuto článku.