

doi: 10.14735/amcsnn2019194

Srovnání kosmetického efektu krátkého podélného a příčného kožního řezu při karotické endarterektomii

Comparison of cosmetic effects after short longitudinal and transverse skin incision for carotid endarterectomy

Souhrn

Cíl: Poranění nervů, ranné komplikace a nepříznivý kosmetický efekt mají stále významný vliv na výsledný zdravotní stav pacientů po karotické endarterektomii (carotid endarterectomy; CEA). Cílem studie bylo srovnání 30denní morbidity a kosmetického výsledného stavu u pacientů podstupujících CEA při použití krátkého podélného (short longitudinal incision, SLI) a příčného (transverse skin incision, TSI) kožního řezu. **Soubor a metodika:** Do monocentrické prospektivní studie byli vybráni všichni pacienti se stenózou vnitřní karotidy > 70 % a následně náhodně zařazení do skupiny SLI nebo TSI. U všech pacientů bylo provedeno neurologické a fyzikální vyšetření 30 a 90 dní po CEA. Výsledný kosmetický efekt byl hodnocen pomocí dotazníku Patient and Observer Scar Assessment Scale (POSAS) 90 dní po CEA. **Výsledky:** Ze 189 zařazených pacientů byl SLI použit u 102 (71 mužů; průměrný věk 64,0 ± 7,1 let) a TSI u 87 pacientů (58 mužů; průměrný věk 66,4 ± 7,2 let). CMP nebo tranzitorní ischemická ataka do 30 dní od operace byly zaznamenány u 4 (3,9 %) pacientů ve skupině SLI a u 2 (2,3 %) ve skupině TSI ($p = 0,689$). Kvalita jizvy po CEA hodnocená pomocí POSAS byla lepší ve skupině TSI než v SLI (12,4 vs. 16,6 bodů; $p < 0,01$). Pacienti ve skupině TSI hodnotili lépe než pacienti ve skupině SLI pigmentaci, tloušťku, reliéf, poddajnost i povrch jizvy ($p < 0,01$ ve všech případech). Procento lokálních komplikací nebylo v obou skupinách signifikantně rozdílné (8,0 % ve skupině TSI a 8,8 % ve skupině SLI; $P = 1,00$). **Závěr:** Lepší výsledný kosmetický výsledek byl zaznamenán u pacientů po CEA při použití TSI než SLI. Obě skupiny se nelišily v 30denní morbiditě a lokálních komplikacích.

Abstract

Aim: Nerve injuries, wound complications and poor cosmetic results still have an important impact on the patient's outcome after carotid endarterectomy (CEA). The study aimed to compare 30-day morbidity and cosmetic outcome between patients undergoing CEA using short longitudinal incision (SLI) and transverse skin incision (TSI). **Patients and methods:** All consecutive patients with internal carotid artery stenosis > 70% indicated for CEA were included in this monocenter prospective study and randomly allocated to the SLI or TSI group. Physical and neurological examinations were performed 30 and 90 days after surgery in all patients. Cosmetic results were evaluated using the Patient and Observer Scar Assessment Scale (POSAS) 90 days after surgery. **Results:** Out of 189 enrolled patients, SLI was used in 102 (71 males; mean age 64.0 ± 7.1 years) and TSI in 87 patients (58 males; mean age 66.4 ± 7.2 years). Stroke or transient ischemic attack occurred during 30 days in 4 (3.9%) patients in the SLI group and in 2 (2.3%) patients in the TSI group ($P = 0.689$). The scar quality assessed using POSAS was higher in TSI than in SLI patients (12.4 vs. 16.6 points; $P < 0.01$). Patients in the TSI group did better than SLI patients with regards to scar pigmentation, thickness, relief, pliability and surface area ($P < 0.01$ in all cases). No significant differences were found in the occurrence of local complications (8.0% in TSI and 8.8% in the SLI group; $P = 1.00$). **Conclusion:** Better cosmetic results were observed in patients after CEA using TSI than SLI. No differences in 30-day morbidity and in the occurrence of local complications were observed between the groups.

Auori deklarují, že v souvislosti s předmětem studie nemají žádné komerční zájmy.

The authors declare they have no potential conflicts of interest concerning drugs, products, or services used in the study.

Redakční rada potvrzuje, že rukopis práce splnil ICMJE kritéria pro publikace zasílané do biomedicínských časopisů.

The Editorial Board declares that the manuscript met the ICMJE "uniform requirements" for biomedical papers.

T. Hrbáč¹, D. Školoudík²,
D. Otáhal¹, T. Fadrná¹, R. Herzig³

¹ Neurochirurgická klinika FN Ostrava

² Centrum vědy a výzkumu, Fakulta zdravotnických věd, Univerzita Palackého v Olomouci

³ Neurologická klinika, Komplexní cerebrovaskulární centrum, LF UK a FN Hradec Králové



prof. MUDr. David Školoudík, Ph.D.,
FESO, FEAN

Centrum vědy a výzkumu
Fakulta zdravotnických věd
Univerzita Palackého v Olomouci
Hněvotínská 3, 775 15 Olomouc
e-mail: skoloudik@email.cz

Přijato k recenzi: 15. 1. 2019

Přijato do tisku: 7. 2. 2019

Klíčová slova

karotická endarterektomie – chirurgický řez – kosmetická chirurgie – morbidita – dotazník

Key words

carotid endarterectomy – surgical incision – cosmetic surgery – morbidity – questionnaire

Podpořeno z programového projektu Ministerstva zdravotnictví ČR s reg. č. 16-29148A. Veškerá práva podle předpisů na ochranu duševního vlastnictví jsou vyhrazena.

Úvod

Karotická endarterektomie (carotid endarterectomy; CEA) je léčebnou možností u pacientů s významnou (> 50%) stenózou arteria carotis interna (ACI), jejímž cílem je snížení následného rizika CMP, a to jak v primární, tak v sekundární prevenci [1]. Efektivita CEA je závislá především na riziku perioperačních komplikací, jako jsou CMP, infarkt myokardu nebo vaskulární smrt. Třicetidenní vaskulární morbidita a mortalita se v publikovaných studiích obvykle pohybovala mezi 1 a 7 %, přičemž byl zaznamenán významný trend k snížení perioperačního rizika CMP nebo úmrtí v posledních 20 letech [2–5]. Dle publikované metaanalýzy 51 studií s více než 220 tisíci zařazenými pacienty, kteří podstoupili CEA, by se v současnosti mělo riziko perioperační CMP nebo úmrtí pohybovat okolo 2 % u symptomatických a okolo 1 % u asymptomatických stenóz ACI [5].

Nicméně ve výběru nevhodnější léčebné metody u pacientů se stenózou ACI mohou hrát důležitou roli také další faktory. Významný vliv na výsledný zdravotní stav a kvalitu života u pacientů po CEA mají také poranění hlavových nervů, ranné komplikace a špatný výsledný kosmetický efekt [6–8]. Všechny tyto faktory mohou znevýhodňovat CEA oproti karotické angioplastice a stentingu nebo konzervativní léčbě.

Jednou z možností, jak ovlivnit kosmetický efekt CEA, je výběr kožního řezu [7–11]. Obvykle chirurgové používají podélný řez (short longitudinal incision; SLI) pro lepší orientaci v operačním poli. Nicméně příčný kožní řez (transverse skin incision; TSI) u CEA sleduje na rozdíl od podélného štěpení kůže, a proto lze předpokládat lepší výsledný kosmetický efekt [7–11]. Odlišně od klasického SLI po přední ploše kývače hlavy je TSI kratší, ale musí být přesně umístěn ve vztahu

ke stenóze ACI, aby byla zajištěna přehlednost operačního pole.

Cílem studie bylo srovnat 30denní morbiditu a výsledný kosmetický efekt u pacientů podstupujících CEA při použití SLI a TSI.

Soubor a metodika

Pacienti

Do monocentrické prospektivní studie byli zařazení všichni pacienti se stenózou ACI > 70 %, kteří byli indikováni k CEA ve Fakultní nemocnici Ostrava, a to náhodně podle provedení kožního řezu při CEA do skupiny SLI nebo TSI.

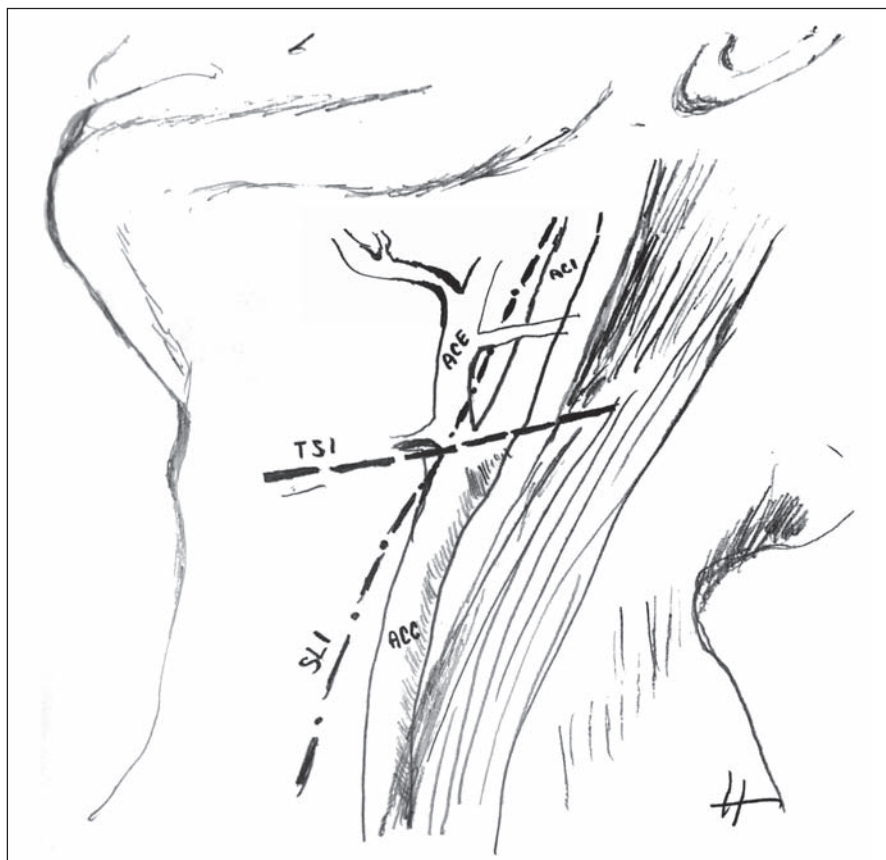
Do studie byli zařazení pacienti, kteří splnili následující vstupní kritéria:

1. byla jim diagnostikována symptomatická nebo asymptomatická stenóza ACI > 70 % (dle kritérií The North American Symptomatic Carotid Endarterectomy Trial [NASCET]) pomocí duplexní sonografie [12] a potvrzená pomocí CTA, MRA nebo DSA;
2. byli indikováni k CEA dle platných kritérií [13,14];
3. jejich věk byl 40–85 let;
4. byli funkčně soběstační (0–2 body v modifikované Rankinově škále [mRS]);
5. podepsali informovaný souhlas.

Karotická endarterektomie

Operace byla u všech pacientů provedena v celkové anestezii. Dlouhodobá protidesťčková léčba nebyla u žádného pacienta v době operace přerušena. U pacientů léčených dlouhodobě antikoagulancii byla léčba warfarinem nebo direktními antikoagulancii přerušena s podáváním nadroparinu dle hmotnosti pacienta minimálně 24 h před začátkem operace a převedením zpět po více než 24 h po ukončení CEA.

Operace byla zahájena kožním řezem. Obě skupiny pacientů se lišily pouze umístěním kožního řezu. U pacientů ve skupině SLI byl použit standardní podélný řez podél přední strany musculus sternocleidomastoideus v délce 3–5 cm (obr. 1, 2). U pacientů ve skupině TSI byl proveden příčný řez ve směru štěpení kůže, a to v délce 3–5 cm (obr. 1, 3). V případě, že byla bifurkace ve výši C2/3, byl řez proveden asi 10–15 mm pod úhlem mandibuly. U kaudálněji uložené bifurkace byl řez proveden o 15 mm níže za každý obratel (25–30 mm pod úhlem mandibuly při bifurkaci ve výši C3/4, 40–45 mm při bifurkaci ve výši C4/5). Po provedení kožního řezu byl prořat příčně musculus platysma a okraje byly uvolněny do hlubších vrstev tak, aby bylo možno dostatečně rozevřít



Obr. 1. Schéma umístění krátkého podélného a příčného kožního řezu při karotické endarterektomii.

ACC – arteria carotis communis; ACE – arteria carotis externa; ACI – arteria carotis interna; SLI – krátký podélný kožní řez; TSI – příčný kožní řez

Fig. 1. A scheme of the location of the short longitudinal skin incision and transverse skin incision during carotid endarterectomy.

ACC – common carotid artery; ACE – external carotid artery; ACI – internal carotid artery; SLI – short longitudinal skin incision; TSI – transverse skin incision

operační pole příčně uloženým rozvěračem. Druhý rozvěrač byl umístěn klasicky podélně ke kývači hlavy, stejně jako ve skupině SLI.

Před provedením arteriotomie byl u všech pacientů podán intravenózně nefrakcionovaný heparin v dávce 100 IU/kg hmotnosti pacienta. Po uvolnění společné, zevní a vnitřní karotidy byly všechny 3 tepny dočasně zaklipovány a poté otevřeny podélným řezem tak, aby arteriotomie směřovala ze společné karotidy přes bifurkaci do ACI v rozsahu odpovídajícímu umístění aterosklerotického plátu. Dočasný shunt byl zaveden jen v případě nedostatečného kolaterálního toku v arteria cerebri media po zaklipování ACI (snížení toku v arteria cerebri media detekované pomocí transkraniální dopplerometrie pod 20 % původních hodnot). Aterosklerotický plát byl vyňat pod mikroskopickou kontrolou. Sutura arteriotomie byla provedena pomocí monofilního neabsorbovatelného vlákna 6/0 Premilene (B. Braun Medical Ltd, Sheffield, Velká Británie). Operace byla ukončena po důsledné kontrole hemostázy zavedením Rednova drénu, suturou podkoží a kůže a vyvázáním heparinu aplikací protaminsulfátu dle dávky aplikovaného nefrakcionovaného heparinu (0,5 ml protaminsulfátu na 10 000 IU aplikovaného nefrakcionovaného heparinu).

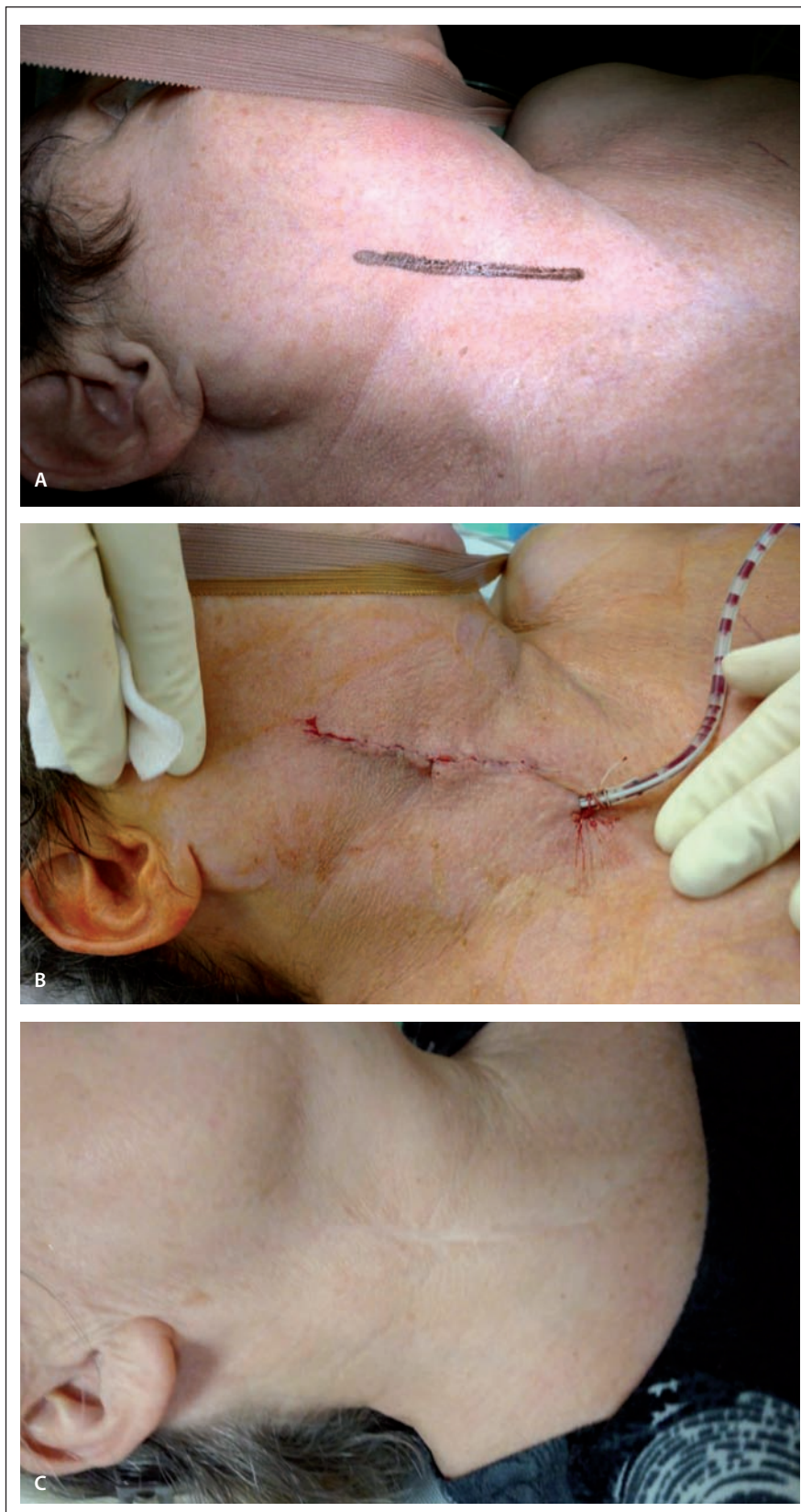
Všechny operace provedli dva zkušení operatři (T. H. a D. O.) s více než 500 realizovanými CEA, přičemž jeden operoval s využitím TSI (T. H.) a druhý používal SLI (D. O.).

Klinické vyšetření

Před operací byli všichni pacienti vyšetřeni neurologem se zhodnocením neurologického deficitu pomocí škály National Institutes of Health Stroke Scale (NIHSS) a soběstačnost byla zhodnocena pomocí mRS.

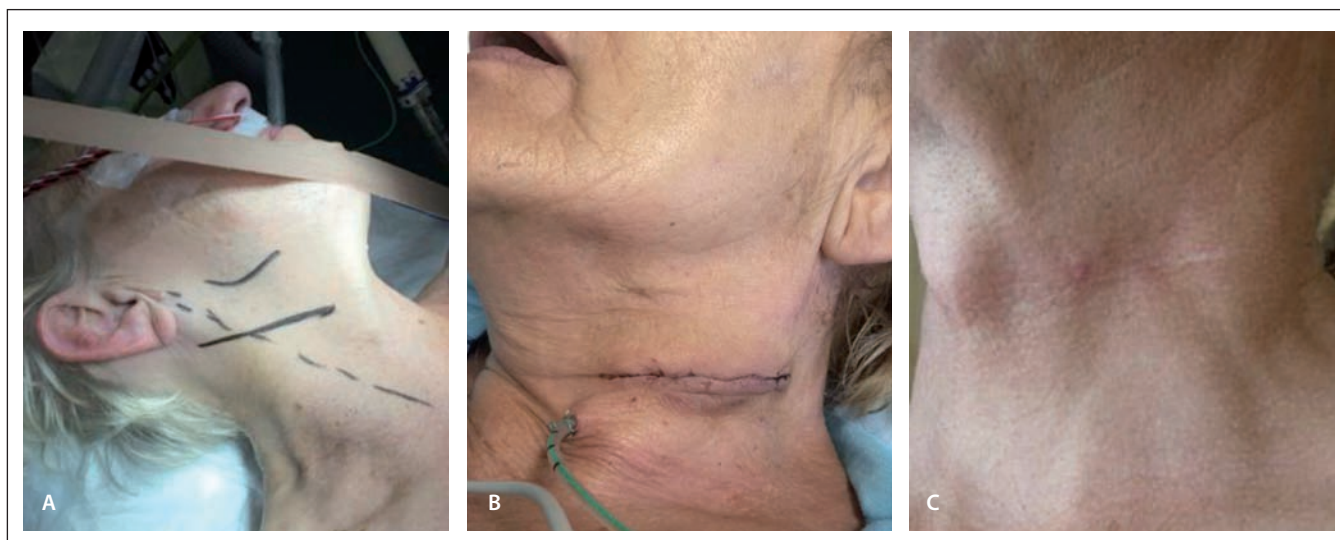
Po operaci byli všichni pacienti sledováni minimálně 24 h na jednotce intenzivní péče, kde byla provedena kontrola průchodnosti operované cévy pomocí duplexní sonografie. V případě příznivého pooperačního průběhu byl pacient následně přeložen na standardní lůžkové oddělení a 3.–5. den po operaci propuštěn do domácí péče. Byly zaznamenány všechny perioperační komplikace.

Následovaly 2 klinické kontroly s fyzikálním a neurologickým vyšetřením se zhodnocením neurologického deficitu pomocí škály NIHSS a soběstačnosti pomocí mRS, a to 30 a 90 dní po provedené CEA. Zvláště byly posuzovány vaskulární komplikace (transitorní ischemická ataka [TIA], ischemická CMP, hemoragická CMP, infarkt myokardu, vaskulární smrt).



Obr. 2. Předoperační (A), perioperační (B) a pooperační (C) obraz při použití krátkého podélného kožního řezu u karotické endarterektomie.

Fig. 2. Preoperative (A), perioperative (B) and postoperative (C) images of the short longitudinal skin incision during carotid endarterectomy.



Obr. 3. Předoperační (A), perioperační (B) a pooperační (C) obraz při použití příčného kožního řezu u karotické endarterektomie.

Fig. 3. Preoperative (A), perioperative (B) and postoperative (C) images of transverse skin incision during carotid endarterectomy.

Při kontrole 90 dní po CEA bylo provedeno také kontrolní duplexní sonografické vyšetření k vyloučení restenózy tepny nad 50 %.

Hodnocení kosmetického efektu

Výsledný kosmetický efekt CEA byl hodnocen pomocí dotazníku Patient and Observer Scar Assessment Scale (POSAS). Tento dotazník byl vyvinut a validován pro pacienty po operaci ke zhodnocení operační jizvy [15,16]. V dotazníku POSAS hodnotí pacient výslednou jizvu na škále od 1 (nejlepší představitelný výsledný stav) do 10 (nejhorší představitelný výsledný stav), a to v 6 kategoriích: vaskularizace, pigmentace, tloušťka, reliéf, poddajnost a povrch jizvy. Celkové hodnocení kvality jizvy bylo provedeno pomocí součtu všech šesti položek.

Etické principy

Studie byla provedena ve shodě s Helsinskou deklarací z roku 1975 (a revizemi z let 2004 a 2008). Studie byla schválena lokální etickou komisí Fakultní nemocnice Ostrava (424/2015-FNO). Všichni pacienti podepsali informovaný souhlas s účastí ve studii.

Statistika

Velikost potřebného vzorku pacientů byla vypočtena pro předpokládaný rozdíl 0,5 bodu v jednotlivé položce dotazníku POSAS mezi skupinou SLI (předpoklad $2,5 \pm 1,3$ bodu) a skupinou TSI (předpoklad $2,0 \pm 1,3$ bodu). Dle výpočtu bylo doporučeno zařadit do každé skupiny minimálně 84 pacientů při síle testu $\beta = 80\%$ a míře chyby typu I $\alpha = 5\%$.

U všech pacientů byla zaznamenána a statisticky zpracována následující data: věk, pohlaví, údaje o stenóze ACI (operovaná strana, symptomatičnost stenózy a doba od poslední CMP nebo TIA, procento stenózy na ipsilaterální a kontralaterální ACI), současná onemocnění (arteriální hypertenze, diabetes mellitus, hyperlipidémie, ischemická choroba srdeční, prodělaný infarkt myokardu, CMP, TIA, fibrilace síní), operace (operace nebo stenting koronárních tepen, operace nebo stenting krčních tepen, operace nebo stenting tepen dolních končetin), kouření, abúzus alkoholu, léky (užívání a dávka statinu, užívání perorálních antidiabetik, inzulinu, antihypertenziv, protidestičková a antikoagulační léčba), doba trvání operace, doba hospitalizace, lokální komplikace, CMP a TIA, srdeční infarkt a úmrtí do 30 dní od CEA, výsledky dotazníku POSAS a restenóza ACI $> 50\%$ při kontrolním UZ vyšetření.

Normalita rozložení dat byla testována pomocí Shapiro-Wilkova testu. Data s normálním rozložením jsou uváděna jako průměr \pm směrodatná odchylka, ostatní data jsou uváděna jako průměr, medián a mezikvartilové rozmezí. Kategorické proměnné byly následně porovnávány pomocí Fisherova přesného testu, kontinuální proměnné pomocí Studentova t-testu, pokud měly normální rozložení, nebo pomocí Mann-Whitneyho U testu, pokud nesplnily předpoklad normálního rozložení.

Všechny testy byly provedeny na hladině významnosti $p = 0,05$. Data byla analyzována

pomocí softwaru SPSS verze 23.0 (IBM, Chicago, IL, USA).

Výsledky

Během 25 měsíců (leden 2016–leden 2018) bylo do studie zařazeno celkem 189 pacientů (122 mužů; průměrný věk $65,1 \pm 6,8$ let). Z těchto 189 pacientů bylo 102 zařazeno do skupiny SLI (71 mužů; průměrný věk $64,0 \pm 7,1$ let) a 87 do skupiny TSI (58 mužů; průměrný věk $66,4 \pm 7,2$ let). Demografická data jsou uvedena v tab. 1.

Výsledný kosmetický efekt a kvalita jizvy hodnocené pomocí dotazníku POSAS byly lepší u pacientů ve skupině TSI ve srovnání se skupinou SLI (medián 15 vs. 12 bodů; $p < 0,01$). Pacienti ve skupině TSI hodnotili výslednou jizvu ve všech 6 položkách lépe než pacienti ve skupině SLI ($p < 0,01$ ve všech případech) (tab. 2).

Pacienti v obou skupinách se nelišili v 30denní morbiditě ani počtu lokálních komplikací. CMP nebo TIA do 30 dní od CEA byly zaznamenány u 4 (3,9 %) pacientů ve skupině SLI a u 2 pacientů (2,3 %) ve skupině TSI ($p = 0,689$). Srdeční infarkt utrpěl jeden (1,0 %) pacient a 2 (2 %) pacienti zemřeli z důvodu vaskulární patologie ve skupině TSI. U žádného pacienta nedošlo k srdečnímu úmrtí nebo vaskulární smrti ve skupině TSI (tab. 3). Lokální komplikace byly zaznamenány u 9 (8,8 %) pacientů ve skupině SLI a 7 (8,0 %) pacientů ve skupině TSI ($p = 1,000$). Pacienti v obou skupinách se nelišili v počtu restenóz (7 % ve skupině SLI vs. 3 % ve skupině TSI, $p = 0,347$), ale operace pacientů

ve skupině TSI trvala signifikantně kratší dobu oproti skupině SLI (65,2 vs. 74,5 min; $p < 0,01$).

Diskuze

Horší kosmetický efekt je jednou z nevýhod CEA oproti karotické angioplastice a stentingu či konzervativní medikamentózní léčbě. Výsledky prezentované studie ukazují, že umístění kožního řezu vzhledem k fyziologickým kožním řasám může významně zlepšit výsledný kosmetický efekt po CEA. Již po 3 měsících hodnotili výslednou jizvu významně lépe pacienti po provedené CEA z příčného řezu než pacienti po operaci provedené z klasického SLI, a to ve všech hodnocených položkách – vaskularizaci, pigmentaci, tloušťce, reliéfu, poddajnosti i povrchu výsledné jizvy.

Obdobné výsledky byly publikovány i v retrospektivní studii Decka et al, v níž pacienti po CEA z transverzálního řezu hodnotili výsledný kosmetický efekt o téměř 5 bodů lépe (16,5 bodů) než pacienti operovaní z klasického podélného řezu (21,1 bodů) [7]. Pacienti v této studii hodnotili v obou skupinách o téměř 5 bodů hůře výsledný kosmetický efekt. Tento rozdíl lze přičíst retrospektivní povaze studie oproti prospektivnímu designu naší studie. Nicméně pro potvrzení, že jizva po CEA při použití TSI nezhorší kvalitu života a kosmetický efekt oproti karotické angioplastice a stentingu, je potřeba provést studii srovnávající přímo obě tyto metody volby.

V naší studii nebyl příčný kožní řez při CEA spojen se zvýšením 30denní vaskulární morbidity a mortality ani rizika lokálních komplikací, tedy především poškození hlavových nervů a hematomu v ráně. Bezpečnost s nízkým rizikem lokálních komplikací byla publikována v první studii v roce 1994 [9]. Recentní studie pak bezpečnost CEA z příčného řezu potvrdily [7,8,10,11].

Zajímavým výsledkem prezentované studie bylo dosažení kratšího času operačního výkonu při použití příčného řezu oproti podélnému, a to v průměru o téměř 10 min. Podobné zkušenosti publikovali v roce 2015 i Andrási et al [8].

Výsledky výše zmíněných studií potvrdily, že umístění kožního řezu je důležitou součástí úspěšného provedení CEA. Příčný řez je spojen nejen s lepším výsledným efektem, ale i kratším časem potřebným k provedení operačního výkonu, a to bez zvýšení rizika vaskulární morbidity a mortality či lokálních komplikací. Výběru a umístění kožního

Tab. 1. Demografická data pacientů zařazených do studie.

Parametr	Skupina SLI (n = 102)	Skupina TSI (n = 87)	Hodnota p
věk; průměr ± SD; let	64,0 ± 7,1	66,4 ± 7,2	0,052*
pohlaví; muži/ženy; n (%)	71/31 (70/30)	58/29 (67/33)	0,754§
operovaná strana; pravá/levá; n (%)	54/48 (53/47)	40/47 (46/54)	0,382§
symptomatická stenóza; n (%)	52 (51)	35 (40)	0,147§
doba od poslední CMP/TIA; průměr ± SD; dní	55,0 ± 31,5	40,2 ± 26,8	0,062*
procento stenózy ipsilaterální ACI dle DS; medián (IQR); %	80 (50–95)	80 (50–99)	0,296#
procento stenózy kontralaterální ACI dle DS; medián (IQR); %	50 (20–100)	50 (50–100)	0,296#
arteriální hypertenze; n (%)	91 (89)	78 (90)	1,000§
diabetes mellitus; n (%)	37 (36)	30 (34)	0,879§
hyperlipidémie; n (%)	67 (66)	68 (78)	0,075§
ischemická choroba srdeční; n (%)	29 (28)	28 (31)	0,634§
infarkt myokardu v anamnéze; n (%)	12 (12)	7 (8)	0,472§
fibrilace síní v anamnéze; n (%)	7 (7)	1 (1)	0,071§
CABG/PTCA v anamnéze; n (%)	13 (13)	13 (15)	0,678§
CMP/TIA v anamnéze; n (%)	32 (31)	32 (37)	0,741§
CEA/stent krčních tepen v anamnéze; n (%)	13 (13)	8 (9)	0,420§
ischemická choroba DKK v anamnéze; n (%)	23 (23)	18 (21)	0,860§
operace/stent tepen DKK v anamnéze; n (%)	14 (14)	8 (9)	0,371§
kouření; n (%)	41 (40)	33 (38)	0,767§
abúzus alkoholu v anamnéze; n (%)	15 (15)	5 (6)	0,058§
užívání statinu; n (%)	60 (59)	62 (71)	0,093§
dávka statinu; medián (IQR); mg	20 (0–80)	20 (0–80)	0,253§
užívání perorálních antidiabetik; n (%)	19 (19)	24 (28)	0,165§
léčba inzulinem; n (%)	13 (13)	7 (8)	0,348§
užívání antihypertenziv; n (%)	80 (78)	74 (85)	0,246§
užívání acetylsalicylové kyseliny; n (%)	65 (64)	62 (71)	0,282§
užívání klopidogrelu; n (%)	10 (10)	15 (17)	0,196§
antikoagulační léčba; n (%)	28 (28)	16 (18)	0,168§

* – Studentův t-test; # – Mann-Whitneyův U test; § – Fisherův přesný test

ACI – arteria carotis interna; CABG – aortokoronární bypass; CEA – karotická endarterektomie; DKK – dolní končetiny; DS – duplexní sonografie; IQR – mezikvartilové rozmezí; n – počet pacientů; p – statistická signifikance; PTCA – perkutánní transluminální koronární angioplastika; SD – směrodatná odchylka; SLI – krátký podélný řez; TIA – tranzitorní ischemická ataka; TSI – příčný kožní řez

řezu na krku by však měla vždy předcházet důsledná předoperační rozvaha na základě zhodnocení nálezu na zobrazovacích metodách. Na našem pracovišti proto využíváme při plánování umístění řezu vztahu karotické bifurkace k úrovni obratlových těl. Příčný řez navíc poskytuje dostatečný operační prostor

i v případě potřeby zavedení shuntu, provedení everzní arteriotomie, resekcí kinkingu tepny, provedení sutury end-to-end nebo našití záplaty.

Výběr optimální preventivní léčby v primární i sekundární péči o pacienty se stenózou ACI > 50 % je závislý na mnoha as-

Tab. 2. Výsledky dotazníku POSAS.

Parametr	Skupina SLI (n = 102)	Skupina TSI (n = 87)	Hodnota p
vaskularizace; průměr; medián (IQR); bodů	2,5; 2 (2–4)	2,1; 2 (2–3)	0,0002*
pigmentace; průměr; medián (IQR); bodů	2,2; 2 (2–5)	1,6; 2 (1–3)	< 0,0001*
tloušťka; průměr; medián (IQR); bodů	3,3; 3 (2–5)	2,2; 2 (2–5)	< 0,0001*
relief; průměr; medián (IQR); bodů	3,1; 3 (2–5)	2,2; 2 (2–5)	< 0,0001*
poddajnost; průměr; medián (IQR); bodů	3,1; 3 (2–6)	2,3; 2 (2–4)	< 0,0001*
povrch; průměr; medián (IQR); bodů	2,5; 2 (2–4)	2,1; 2 (2–3)	0,0002*
celkové skóre	16,6; 15 (12–30)	12,4; 12 (11–23)	< 0,0001*

* Mann-Whitneyův U test

IQR – mezikvartilové rozmezí; n – počet; p – statistická signifikance; POSAS – Patient and Observer Scar Assessment Scale; SLI – krátký podélný řez; TSI – příčný kožní řez

Tab. 3. Operační data a komplikace karotické endarterektomie.

Parametr	Skupina SLI (n = 102)	Skupina TSI (n = 87)	Hodnota p
doba trvání operace; průměr ± SD; min	74,5 ± 21,0	65,2 ± 18,8	0,001*
délka hospitalizace; průměr ± SD; dny	5,5 ± 3,6	5,0 ± 1,5	0,247*
lokální komplikace; n (%)	9 (9)	7 (8)	1,000#
restenóza ACI > 50 %; n (%)	7 (7)	3 (3)	0,347#
CMP/TIA do 30 dnů; n (%)	4 (4)	2 (2)	0,689#
srdeční infarkt do 30 dnů; n (%)	1 (1)	0 (0)	1,000#
vaskulární úmrtí do 30 dnů; n (%)	2 (2)	0 (0)	0,501#

* – Studentův t-test; # – Fisherův přesný test

ACI – arteria carotis interna; n – počet; p – statistická signifikance; SD – směrodatná odchylka; SLI – krátký podélný řez; TIA – tranzitorní ischemická ataka; TSI – příčný kožní řez

pektech. Většina současných doporučení vychází z velkých studií prováděných v 90. letech 20. století [2,17–21]. Pokroky v medikamentózní preventivní léčbě CMP u pacientů se stenózou ACI, stejně jako technická vylepšení karotické angioplastiky a stentingu a postupů při CEA stále zlepšují prognózu těchto pacientů a mohou do budoucna vést ke změnám v indikacích jednotlivých postupů. Ukazuje se, že nejen vaskulární morbidita, ale také kvalita života a výsledný kosmetický efekt hrají významnou roli při výběru optimálního léčebného postupu.

Prezentovaná studie má určité limity. K výběru typu řezu nebyl použit online randomizační systém, nicméně pacienti si sami nemohli vybrat operátora a typ řezu, a ten jim byl vybrán náhodně. Dále nebyly sledovány další faktory, které by mohly ovlivnit výsledný

zdravotní stav pacienta po CEA, jako jsou bolest, kvalita života, počet detekovaných mikroembolů při perioperačním transkraniálním dopplerovském monitoringu, nové němé infarkty na kontrolní MR mozku a jejich možný vliv na kognitivní funkce. Vliv na výsledný kosmetický efekt může mít i zručnost a zkušenost operátora. V prezentované studii byli oba operátoři velmi zkušenými s vysokým počtem provedených CEA, takže vyhodnotit vliv zkušenosti operátora nebylo možné. Pro komplexní zhodnocení výsledného efektu typu kožního řezu by bylo vhodné provést studii, která by zahrnovala i tyto faktory a srovnala CEA přímo s karotickou angioplastikou a stentingem. V neposlední řadě by bylo také vhodné srovnat různé postupy k určení výše kožního řezu. Zde je možno využít kromě CT a MR také duplexní sonografie.

Závěr

U pacientů, u nichž byl při CEA použit TSI, byl výsledný kosmetický efekt signifikantně lepší než u pacientů, u kterých byla CEA provedena ze SLI. Typ řezu signifikantně neovlivnil ani 30denní morbiditu, ani riziko lokálních komplikací.

Literatura

- Naylor AR, Ricco JB, de Borst GJ et al. Management of atherosclerotic carotid and vertebral artery disease: 2017 clinical practice guidelines of the European Society for Vascular Surgery (ESVS). *Eur J Vasc Endovasc Surg* 2018; 55(1): 3–81. doi: 10.1016/j.ejvs.2017.06.021.
- Barnett HJ, Taylor DW, Eliasziw M et al. Benefit of carotid endarterectomy in patients with symptomatic moderate or severe stenosis. North American symptomatic carotid endarterectomy trial collaborators. *N Engl J Med* 1998; 339(20): 1415–1425. doi: 10.1056/NEJM19981123392002.
- Kang JL, Chung TK, Lancaster RT et al. Outcomes after carotid endarterectomy: is there a high-risk population? A national surgical quality improvement program report. *J Vasc Surg* 2009; 49(2): 331–338. doi: 10.1016/j.jvs.2008.09.018.
- Lokuge K, de Waard DD, Halliday A et al. Meta-analysis of the procedural risks of carotid endarterectomy and carotid artery stenting over time. *Br J Surg* 2018; 105(1): 26–36. doi: 10.1002/bjs.10717.
- Rerkasem K, Rothwell PM. Carotid endarterectomy for symptomatic carotid stenosis. *Cochrane Database Syst Rev* 2011; 4. doi: 10.1002/14651858.CD001081.pub2.
- Chabowski M, Grzebień A, Ziomek A et al. Quality of life after carotid endarterectomy: a review of the literature. *Acta Neurol Belg* 2017; 117(4): 829–835. doi: 10.1007/s13760-017-0811-x.
- Deck M, Kopriva D. Patient and observer scar assessment scores favour the late appearance of a transverse cervical incision over a vertical incision in patients undergoing carotid endarterectomy for stroke risk reduction. *Can J Surg* 2015; 58(4): 245–249.
- Andrási TB, Kindler C, Dörner E et al. Transverse small skin incision for carotid endarterectomy. *Ann Vasc Surg* 2015; 29(3): 447–456. doi: 10.1016/j.avsg.2014.10.014.
- Skillman JJ, Kent KC, Anninos E. Do neck incisions influence nerve deficits after carotid endarterectomy? *Arch Surg* 1994; 129(7): 748–752.
- Assadian A, Senekowitsch C, Pfaffelmeyer N et al. Incidence of cranial nerve injuries after carotid eversion endarterectomy with a transverse skin incision under regional anaesthesia. *Eur J Vasc Endovasc Surg* 2004; 28(4): 421–424. doi: 10.1016/j.ejvs.2004.06.019.
- Marcucci G, Antonelli R, Gabrielli R et al. Short longitudinal versus transverse skin incision for carotid endarterectomy: impact on cranial and cervical nerve injuries and esthetic outcome. *J Cardiovasc Surg* 2011; 52(2): 145–152.
- von Reutern GM, Goertler MW, Bornstein NM et al. Grading carotid stenosis using ultrasonic methods. *Stroke* 2012; 43(3): 916–921. doi: 10.1161/STROKEAHA.111.636084.
- Brott TG, Halperin JL, Abbara S et al. 2011 ASA/ACCF/AHA/AANN/AANS/ACR/ASNR/CNS/SAIP/SCAI/SIR/SNIS/SVM/SVS guideline on the management of patients with extracranial carotid and vertebral artery disease: executive summary. *Vasc Med* 2011; 16(1): 35–77. doi: 10.1177/1358863X11399328.
- Škoda O, Herzig R, Mikulík R et al. Klinický standard pro diagnostiku a léčbu pacientů s ischemickou cévní mozkovou příhodou a s tranzitorní ischemickou atakou – verze 2016. *Cesk Slov Neurol N* 2016; 79(112(3): 351–363. doi: 10.14735/amcsnn2016351

15. Draaijers LJ, Tempelman FR, Botman YA et al. The Patient and Observer Scar Assessment Scale: a reliable and feasible tool for scar evaluation. *Plast Reconstr Surg* 2004; 113(7): 1960–1965.

16. Stavrou D, Halk J, Weissman O et al. Patient and observer scar assessment scale: how good is it? *J Wound Care* 2009; 18(4): 171–176. doi: 10.12968/jowc.2009.18.4.41610.

17. North American Symptomatic Carotid Endarterectomy Trial Collaborators. Beneficial effect of carotid endarterectomy in symptomatic patients with high-

-grade stenosis. *N Engl J Med* 1991; 325(7): 445–453. doi: 10.1056/NEJM199108153250701.

18. European Carotid Surgery Trialists' Collaborative Group. MRC European Carotid Surgery Trial: interim results for symptomatic patients with severe (70–99%) or with mild (0–29%) carotid stenosis. *Lancet* 1991; 337(8752): 1235–1243.

19. European Carotid Surgery Trialists' Collaborative Group. Endarterectomy for the moderate symptomatic carotid stenosis: interim results from the MRC

European Carotid Surgery Trial. *Lancet* 1996; 347(9015): 1591–1593.

20. European Carotid Surgery Trialists' Group. Randomised trial of endarterectomy for recently symptomatic carotid stenosis: final results of the MRC European Carotid Surgery Trial (ECST). *Lancet* 1998; 351(9113): 1379–1387.

21. Rothwell PM, Slattery J, Warlow CP. A systematic review of the risks of stroke and death due to endarterectomy for symptomatic carotid stenosis. *Stroke* 1996; 27(2): 260–265.

Poděkování partnerům České neurologické společnosti



platinoví partneři



zlatý partner



stříbrný partner