

# Pacient s rozsáhlými časnými změnami (ASPECTS < 5) – rekanalizace

NE

## Patients with extensive early changes (ASPECTS < 5) – recanalization **NO**

V roce 2015 výsledky randomizovaných studií vedly ke změně doporučených postupů v léčbě pacientů s ischemickým mozkovým infarktem [1–3]. Mechanickou trombektomií (MT) je nutno provést u všech pacientů s uzávěrem velké intrakraniální cévy do 6 h od vzniku CMP [4]. Jedním z indikačních kritérií pro provedení MT v intervalu do 6. h je hodnocení rozsahu ischemických změn. Hodnocení pomocí Alberta Stroke Program Early CT Score (ASPECTS) se provádělo ve všech studiích, ve studii ESCAPE a REVASCT byla hranice nad 6 bodů indikačním kritériem k léčbě.

V roce 2017 se časové okno k MT prodloužilo na 16, resp. 24 h [5,6]. V těchto případech se používá jako indikační kritérium velikost ischemického infarktu hodnoceného dle CT perfuze (CTP) nebo difúzí váženého obrazu MR.

Metaanalýza pěti randomizovaných studií prokázala nevýznamný klinický efekt MT

u pacientů s ASPECTS 0–5. Odds ratio v této metaanalýze bylo 1,24 (95% CI 0,62–2,49) (obr. 1). Počet léčených pacientů s ASPECTS 0–5 byl ve výše zmíněných studiích nízký a výsledky nejsou statisticky signifikantní.

Obecně je počet pacientů s ASPECTS 0–5, kteří by mohli být indikováni k MT, velmi malý [7,8]. Dokonce i ve studiích DEFUSE a DAWN, ve kterých byla posunuta doba k léčbě po 6. h, byl medián hodnoty ASPECTS 8 bodů (interquartile range 7–9) [5,6].

Z výše uvedených důvodů nedoporučuji indikovat pacienty s nízkým ASPECTS paušálně k MT. Indikaci lze zvážit po provedení CTP a při průkazu malého objemu ischemického infarktu (na CTP < 70 ml). Pro definitivní hodnocení efektivity MT u pacientů s ASPECTS 3–5 je nutno vyčkat na výsledky randomizované studie [9].

## Literatura

1. Volný O, Krajina A, Bar M et al. Konsenzus a návrh k algoritmu léčby – mechanická trombektomie u akutního mozkového infarktu. *Cesk Slov Neurol N* 2016; 79/112(1): 100–110. doi: 10.14735/amcsnn2016100.



doc. MUDr. Michal Bar, Ph.D.  
Komplexní cerebrovaskulární  
centrum FN Ostrava

2. Škoda O, Herzig R, Mikulík R et al. Klinický standard pro diagnostiku a léčbu pacientů s ischemickou cévní mozkovou příhodou a s tranzitorní ischemickou atakou – verze 2016. *Cesk Slov Neurol N* 2016; 79/112(3): 351–363. doi: 10.14735/amcsnn2016231.

3. Šaňák D, Neumann J, Tomek A et al. Doporučení pro rekanalizační léčbu akutního mozkového infarktu – verze 2016. *Cesk Slov Neurol N* 2016; 79/112(2): 231–234. doi: 10.14735/amcsnn2016231.

4. Goyal M, Menon BK, van Zwam WH et al. Endovascular thrombectomy after large-vessel ischaemic stroke: a meta-analysis of individual patient data from five randomised trials. *Lancet* 2016; 387(10029): 1723–1731. doi: 10.1016/S0140-6736(16)00163-X.

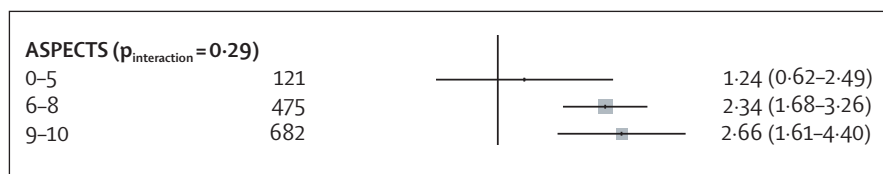
5. Nogueira RG, Jadhav AP, Haussen DC et al. Thrombectomy 6 to 24 hours after stroke with a mismatch between deficit and infarct. *N Engl J Med* 2018; 378(1): 11–21. doi: 10.1056/NEJMoa1706442.

6. Albers GW, Marks MP, Kemp S et al. Thrombectomy for stroke at 6 to 16 hours with selection by perfusion imaging. *N Engl J Med* 2018; 378(8): 708–718. doi: 10.1056/NEJMoa1713973.

7. Král J, Jonszta T, Marcián V et al. Shoda v hodnocení čerstvých ischemických změn pomocí ASPECT skóre mezi neurologem a intervenčním neuroradiologem u pacientů s akutní mozkovou ischemií. *Cesk Slov Neurol N* 2018; 81(3): 304–330. doi: 10.14735/amcsnn2018304.

8. Pfaff J, Herweh C, Schieber S et al. e-ASPECTS correlates with and is predictive of outcome after mechanical thrombectomy. *AJNR Am J Neuroradiol* 2017; 38(8): 1594–1599. doi: 10.3174/ajnr.A5236.

9. ClinicalTrials.gov. Efficacy and safety of thrombectomy in stroke with extended lesion and extended time window (tension). U.S. National Library of Medicine. [online] Available from: <https://clinicaltrials.gov/ct2/show/NCT03094715?term=NCT03094715&rank=1>.



Obr. 1. Odds ratio (OR) u pacientů s různou hodnotou ASPECTS [4].  
ASPECTS – Alberta Stroke Program Early CT Score

Na webu csnn.eu naleznete rozšířené obrazové přílohy k tomuto textu.