

doi: 10.14735/amcsnn2018602

# Svalová dystopie ve Fallopiově kanálu

## Muscular dystopia in the fallopian canal

Vážená redakce, lícnímu nervu je připisována největší důležitost ze všech hlavových nervů, neboť byť i jen částečná porucha jeho funkce znamená pro pacienta významné snížení kvality života. Chirurgové se s tímto nervem setkávají nejčastěji při operacích příušní žlázy. Oproti tomu intervence na jeho intratemporálním segmentu jsou prováděny vzácněji, zejména při postižení cholesteatomem, úrazem, nádorem, ojediněle jde o dekomprese n. VII. při Melkersson-Rosenthalově syndromu a Bellově obrně [1,2]. V našem sdělení chceme proto upozornit na svalové ektopie ve Fallopiově kanálu. Existence těchto vzácně nacházených anomálií není vždy v povědomí operátorů a nezmiňuje se o nich ani recentní česká monografie, která vyšla z pera renomovaných odborníků [3].

Osmiletá dívka byla přijata k hospitalizaci pro periferní lézi lícního nervu vlevo, která vznikla během několika dní. Dívčin starší bratr prodělal mezi 7. a 9. rokem života jednu periferní lézi na obou stranách. Při ORL vyšetření jsme zjistili lehký edém horního rtu, otoskopický, audiologický i ostatní nález byl negativní, jazyk s normálním slizničím reliéfem. Vyšetření likvoru, sérologie, MR mozku a CT spánkové kosti neprokázaly infekční etiologii léze, resp. nádorovou afekci. Při pozitivní rodinné anamnéze a klinickém nálezů byl stav uzavřen jako Melkersson-Rosenthalův syndrom.

Byla zahájena medikamentózní (protizánětlivá) léčba s několikaměsíční rehabilitační terapií, kterou bylo dosaženo částečného zlepšení funkce lícního nervu odpovídající škále dle House-Brackmanna (HB) II. Za dalších 16 měsíců dochází k další atace periferní léze, která byla léčena opět konzervativně. Ta však nejevila známky úpravy (HB IV), takže byla provedena dekomprese n. VII., při které jsme zjistili lehké ztluštění jeho pochvy. V oblasti druhého ohbí byla nalezena anteromediálně od nervu červenofialová neohraničená tkáň velikosti 2 × 3,5 mm uložená v kostěné nice přímo související s Fallopiovým kanálem. Rychlá biopsie potvrdila příčně pruhovanou svalovinu. Během

3 měsíců došlo k téměř úplné úpravě funkce nervu. Za další 4 měsíce po této operaci se však objevila periferní léze i na pravé straně, matka však chirurgické řešení odmítla. Definitivní mikroskopické vyšetření prokázalo příčně pruhovaný sval prostý zánětlivých projevů a v něm se nacházející drobný nerv nejevící známky morfologického postižení (obr. 1, 2).

Příčně pruhovaný sval v kanálu n. VII. byl popsán již v r. 1907 Schwabachem [4]. Údaje o výskytu této anomálie získané na kadeverózním materiálu jsou poněkud rozdílné. Zatímco podle Merchanta [5] činí její incidence 0,05 %, v rozsáhlé Babinově metaanalýze se vyskytla ve 2,5 % [6]. Hoshino et al [7] a Wright et al [8] ji prokázali u 10 ze 195, tj. v 5,1 %, resp. 16 z 500, tj. v 3,2 % zkoumaných preparátů. Posledně uvedená čísla korespondují s klinickými údaji Černého [9]. Ve 3 případech (tj. ve 4 %) byla ve Fallopiově kanálu přítomna svalová ektopie. Příčně pruhovaný sval nacházíme predilekčně v tympanálním úseku Fallopiova kanálu [8].

Může jít jen o několik málo vláken či makroskopicky prokazatelnou načervenalou masu, která svou adhezí k lícnímu nervu impounuje peroperačně jako nádor jeho pochvy. Diferenciálně diagnostické rozpaky vyřeší spolehlivě rychlá biopsie. Vznik těchto anatomických anomálií se vysvětluje převážně branchiogenními mechanismy. Při tympanálním uložení jsou lokalizovány blízko šlachy napínače bubínku. Lze předpokládat, že představují dislokovanou část tohoto svalu derivujícího z prvního žaberního oblouku. K jejímu zavzetí do budoucího Fallopiova kanálu dochází ještě před jeho uzavřením v 6. fetálním měsíci. Takovému původu svalových dystopií nasvědčuje Altmanův nález spojený ektopie v tympanickém úseku, inervované větvi n. V., se šlachou m. tensor tympani [4]. Stejněho původu jsou zřejmě i ty řídké ektopie, které se vyskytují ve sklípcích kolem předního epitympana [8]. Náš i Černým [9] publikované případy se nacházely v oblasti druhého ohbí nervu. Společně se proto domníváme, že vycházely z druhého

**Autoři deklarují, že v souvislosti s předmětem studie nemají žádné komerční zájmy.**

The authors declare they have no potential conflicts of interest concerning drugs, products, or services used in the study.

**Redakční rada potvrzuje, že rukopis práce splnil ICMJE kritéria pro publikace zasílané do biomedicínských časopisů.**

The Editorial Board declares that the manuscript met the ICMJE "uniform requirements" for biomedical papers.

**R. Salzman<sup>1</sup>, I. Stárek<sup>1</sup>, T. Bakaj<sup>1</sup>, J. Škarda<sup>2</sup>**

<sup>1</sup> Klinika otorinolaryngologie a chirurgie hlavy a krku, LF UP a FN Olomouc

<sup>2</sup> Ústav klinické a molekulární patologie, LF UP a FN Olomouc



**MUDr. Richard Salzman, Ph.D.**

**Klinika otorinolaryngologie**

**a chirurgie hlavy a krku**

**LF UP a FN Olomouc**

**I. P. Pavlova 6**

**779 00 Olomouc**

**e-mail: richard.salzman@fnol.cz**

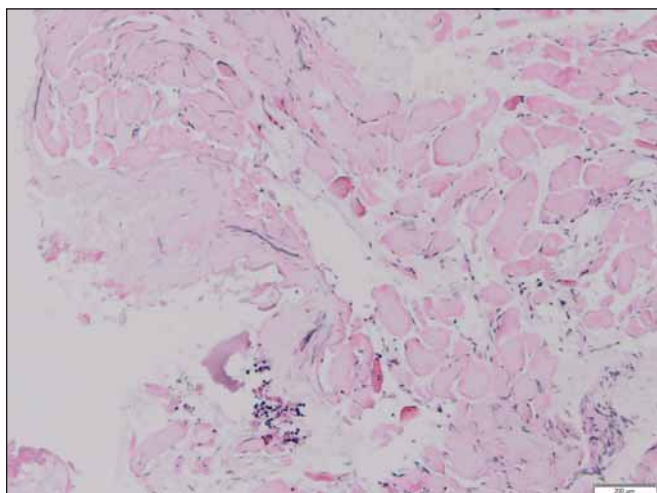
Přijato k recenzi: 10. 4. 2018

Přijato do tisku: 20. 8. 2018

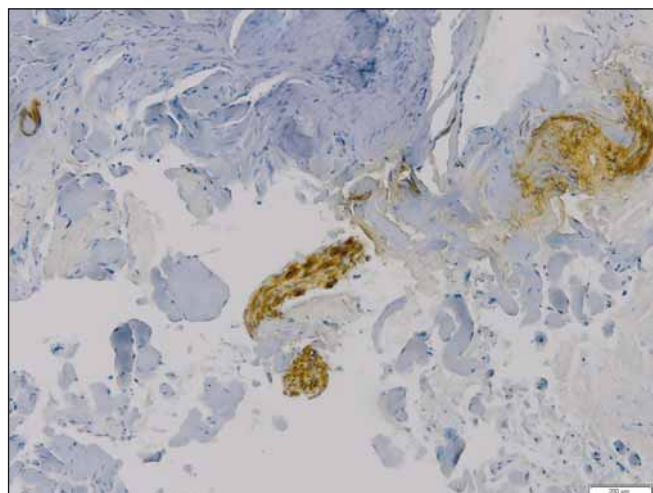
Práce byla podpořena institucionální podporou MZ ČR – RVO (FNOL 00098892) a Interním grantem Univerzity Palackého v Olomouci IGA LF 2017-004.

žaberního oblouku. Černý, který ani v jednom případě neprokázal inervaci těchto anomálií, opírá svůj názor jen o danou lokalizaci a poznatky o vývoji lícního nervu a jím zásobených svalů. My jej podporujeme i průkazem drobného nervu, který byl s největší pravděpodobností větví lícního nervu.

Inervaci svalových ektopií z n. facialis, resp. z n. petrosus major prokázali i Babin [6] a Altman [4]. Vznik těchto anomálií si vysvětlujeme odštěpením části základu zadního bříška m. digastricus, který společně spolu



Obr. 1. Snopce příčně pruhovaného svalu (hematoxylin-eozin).



Obr. 2. Drobná nervová větev mezi svalovými snopci (S100).

sm. stapedius naléhá na mediální obvod lícního nervu, jenž tyto svaly inervuje. Uzavření ektopií Fallopiova kanálu je dáno tím, že lícní nerv, třmínkový sval i svalová dystopie jsou obklopeny primordiemi tohoto kanálu, které později kondenzuje v kost. Altman se domnívá, že v oblasti ganglion geniculi se nacházející, lícním nervem zásobené svaly by mohly být i zbytkem těsného spojení základů tohoto ganglia a blastemu zadního digastrického komplexu [4]. Teoreticky je dále možné, že příčně pruhovaný sval v canalis Fallopii vzniká kondenzací části embryonálního mezenchymu, která se nachází v blízkosti základu lícního nervu. Ke vrůstání jeho motorických vláken do těchto ektopií může dojít až druhotně, což by vysvětlilo jejich nekonstantní inervaci. Babin uvádí, že svalové ektopie ve faciálním kanálu mohou být i fylogenetickým reliktem m. depressor mandibulae. Tento lícním nervem zásobený sval, jenž se vyskytuje u žab, vychází ze zadních partií krania a upíná se k retroaurikulárnímu výběžku dolní čelisti [6]. Studie na kadaverózním materiálu prokazují, že ektopický sval ve Fallopiově kanálu může [8], ale ne-

musí [6] být spojen s chyběním m. stapedius. U naší pacientky, stejně jako u tří Černým [9] publikovaných pacientů, nebyl stav třmínkového svalu vizuálně verifikován, neboť by to znamenalo zbytečné rozšíření operačního pole. Významná je otázka, zda existuje příčinná souvislost mezi lézí lícního nervu a svalovými ektopiemi. Jejich průkaz na kadaverózních spánkových kostech je při absenci anamnestických údajů z tohoto pohledu zcela nepřínosný.

My však tento vztah spolu s dalšími autory [6,9] pokládáme za nepravděpodobný, neboť ve všech případech se ektopie zjistila u pacientů, u nichž byla provedena dekomprese nervu pro jeho lézi z jiné, zjevné příčiny. Dalším protiargumentem je i skutečnost, že dosud chybí popis byť i jediného případu, kdy by tato anomálie byla výlučným nálezem u léze n. VII. Na základě dosud publikovaných prací a vlastní zkušenosti se domníváme, že přítomnost příčně pruhovaného svalu ve Fallopiově kanálu je jen náhodným nálezem při operacích tympanálního a/nebo mastoidálního segmentu n. VII. indikovaných z jiných příčin. Jejich klinický význam tak spo-

čívá zřejmě jen v tom, že mohou být mylně pokládány za nádorovou příčinu léze, a vést tak k neoprávněné resekcí tohoto nejdůležitějšího hlavového nervu.

#### Literatura

1. Canale TJ, Cox RH. Decompression of the facial nerve in Melkersson syndrome. Arch Otolaryngol 1974; 100(5): 373–374.
2. Graham MD, Kemink JL. Total facial nerve decompression in recurrent facial paralysis and the Melkersson-Rosenthal syndrome: a preliminary report. Am J Otol 1986; 7(1): 34–37.
3. Vachata P, Sames M et al. Lícní nerv: anatomie, patologie, léčba. Praha: Mladá fronta 2016.
4. Altmann F. Zur Kenntnis der überzähligen Mittelohrmuskeln. Archiv f. Ohren-, Nasen- u. Kehlkopfheilkunde 1932; 133(1): 28–37.
5. Merchant SN. Disease Processes of the ear. In: Merchant SN, Nadol JB (eds). Schuknecht's pathology of the ear. 3<sup>rd</sup> ed. Shelton: People's Medical Publishing House-USA 2010: 242.
6. Babin RW. Ectopic striated muscle in the fallopian canal: a histopathologic report. Otolaryngol Head Neck Surg 1979; 87(1): 75–83.
7. Hoshino T, Paparella MM. Middle ear muscle anomalies. Arch Otolaryngol 1971; 94(3): 235–239.
8. Wright JL, Etholm B. Anomalies of the middle-ear muscles. J Laryngol Otol 1973; 87(3): 281–288.
9. Cerny LJ. Muscular dystopia in the facial nerve canal. Arch Otolaryngol 1973; 98(3): 201–204.

Na webu csnn.eu je k dispozici rozšířená verze tohoto článku.