

Cervikální vertigo – fikce či realita?

Cervical vertigo – fiction or reality?

Souhrn

Cervikální vertigo je již řadu let značně kontroverzní jednotka, která je však v praxi široce akceptována odbornou veřejností. Podáváme souhrn o současných poznatcích týkající se možné etiologie, diagnostiky a léčby této nozologické jednotky. Cervikální vertigo je značně předagnostikované, stále neexistuje žádný laboratorní nebo klinický test specifický pro tuto diagnózu a žádná z možných teorií nevysvětluje plně etiologii možných potíží. Léčba je obtížná a spíše empirická.

Abstract

Cervical vertigo has long been a controversial entity, which is generally accepted in practice by the medical community. We present the summary of contemporary knowledge of the scientific biography of cervical vertigo, possible etiology, diagnosis and treatment. This disorder is overdiagnosed and there is still no laboratory or clinical test to confirm the diagnosis, while none of the possible theories provide fully convincing evidence of a cervical mechanism. Appropriate management is difficult and mostly empirical.

Autoři deklarují, že v souvislosti s předmětem studie nemají žádné komerční zájmy.

The authors declare they have no potential conflicts of interest concerning drugs, products, or services used in the study.

Redakční rada potvrzuje, že rukopis práce splnil ICMJE kritéria pro publikace zasílané do biomedicínských časopisů.

The Editorial Board declares that the manuscript met the ICMJE "uniform requirements" for biomedical papers.

Z. Kadaňka Jr., J. Bednařík

Neurologická klinika LF MU a FN Brno



MUDr. Zdeněk Kadaňka Jr.
Neurologická klinika LF MU
a FN Brno

Jihlavská 20

625 00 Brno

e-mail: kadanka.zdenek2@fnbrno.cz

Přijato k recenzi: 20. 3. 2018

Přijato do tisku: 18. 7. 2018

Klíčová slova

vertigo – cervikální vertigo – vertebrobasilární insuficience – cervikookulární reflex – vestibulookulární reflex – závratě

Key words

vertigo – cervical vertigo – vertebrobasilar insufficiency – cervicoocular reflex – vestibuloocular reflex – dizziness

Tato práce byla podpořena grantem MZ ČR č. NV18-04-00159.

Úvod

Pocity vertiga a nevolnosti patří mezi 20 nejčastějších příčin návštěv u lékaře v celosvětovém měřítku [1]. Celková prevalence v populaci bývá odhadována na 5–10 %, u pacientů nad 50 let na více než 50 % a bývá příčinou až 25 % pádů u pacientů starších 65 let [1]. Zprávy z pracovišť urgentního příjmu v USA z let 1995–2004 uvádějí, že vertigo a pocity nevolnosti bývají cca v 2,5 % příčinami akutního vyšetření [2]. Cervikální vertigo je stále považováno za značně kontroverzní a problematickou entitu, která bývá velmi často předagnostikována, a neurolog musí nezdědka čelit situaci, kdy

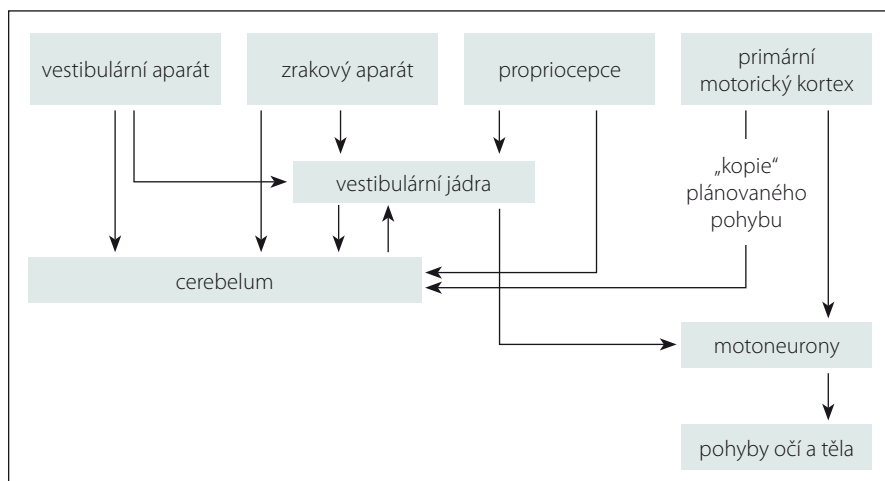
je nucen odmítnout či potvrdit tuto diagnózu stanovenou jiným lékařem. U většiny pacientů, kteří jsou takto primárně diagnostikováni, se totiž po podrobnějším prošetření nalezne jiná vysvětlující příčina (až v 90 %) [3].

Etiologie vertiga

Pocity nejistoty v prostoru či závratí mají často multifaktoriální a komplikovanou příčinu. V praxi to znamená, že poměrně velké procento závrativých stavů zůstává etiologicky neobjasněno (zejména při absenci detailního vyšetření). Pro udržení správného pocitu tělesné rovnováhy je nezbytná:

1. správná prostorová orientace (v klidu i při pohybu);
2. neporušená fixace pohledu při pohybech hlavy i celého těla;
3. neporušená zpětná vazba mezi svalovým tonem a CNS k udržení správné tělesné postury.

Tyto systémy jsou mezi sebou propojeny velmi složitým způsobem a pocity závratí znamenají dysfunkci ne pouze jednoho, ale celé řady kontrolních mechanismů současně. Například senzorická dysfunkce u starších lidí – potíže se zrakem (např. katarakta), se sluchem (presbyakuze), ischemické kme-



Obr. 1. Schéma senzoričké integrace.

Fig. 1. Scheme of sensory integration.

nové léze či zhoršená propiocepcie (např. polyneuropatie) – se mohou projevat pocity vertiga či celkové nejistoty. Závratovitost též vyvolává silný emoční doprovod – na jedné straně nepříjemné (domnělé či skutečné) pocity nekontrolovaného pádu, na straně druhé pozitivní emoce z pocitů rotací (např. při tanci či turistických a poutových atrakcích). Vertigo bývá často spojeno s nauzeou a zvracením, což svědčí o těsném vztahu k vegetativním centřům. Pocity vertiga mohou být vyvolány i u jinak zcela zdravého jedince (např. výšková závrať, při rychlé jízdě automobilem apod.). Vertigo bývá často i projevem různých interních onemocnění (arteriální hypotenze a hypertenze, srdeční arytmie, hypoglykemie) nebo psychiatrických onemocnění. Nezřídka se jedná o účinek mnoha užívaných léků [4].

Krční vertigo

Krční páteř jako možný zdroj vertiga byla dlouho v odborné literatuře zcela ignorována. První reference se objevují až v roce 1955 [5]. Již tato pilotní práce s sebou však nese výrazné kontroverze, které jakoby předurčily další osud této nozologické jednotky. Ryan et al totiž popsali kazuistiku pěti pacientů, z nich však čtyři měli velmi pravděpodobně příznaky benigního paroxysmálního polohového vertiga (BPPV) spolu s radikální krční symptomatikou (jak bylo zjištěno později), a nazvali je cervikálním vertigem [5]. Někteří autoři tuto jednotku od počátku zcela popírají [3], jiní její existenci hájí [6].

Krční oblast obsahuje několik struktur, které se mohou teoreticky spolupodílet na mechanismu řízení rovnováhy – krční aferentace ze svalových vřetének, čistě cévní struktury (karotické a vertebrální arterie) a svalové struk-

tury, které se podílejí na udržení správné postury jedince, dále pak karotická tělíska, která se však účastní selektivně v procesu regulace kardiovaskulárního systému.

Pohyby krční páteře jsou za fyziologických podmínek asociovány i s pohybem hlavy, takže pocity vertiga mohou být teoreticky způsobeny porušením vestibulárního, zrakového, cévního či krčního propioceptivního mechanismu. Termín cervikální vertigo bývá většinou rezervován pro případy se suspektním porušením propioceptivní složky [7], někteří však pojem cervikálního vertiga asociují spíše s lézemi nervového systému ve vertebrobasilárním (VB) povodí, což se již jeví poněkud diskutabilní – viz níže. Vestibulární aparát vnitřního ucha detekuje jakýkoli pohyb hlavy v prostoru. Vstupy do vestibulárního systému zahrnují cervikální propioceptivní aferentaci, zrakové vjemy a informace o korekci plánovaných pohybů z cerebela (do mozečku vstupují tyto motorické povelé „jako kopie plánovaných pohybů“, které jsou vysílány z primární motorické kůry) [8]. Všechny tyto vstupy jsou vyhodnocovány vestibulárním nukleárním komplexem, který vydává příkazy k pohybu očí a těla. Tento systém je velmi přesný a je kontrolován a řízen mozečkem – obr. 1.

Již prvním problémem je samotná definice cervikálního vertiga. Yahia et al je popisují takto: chronická krční bolest spojená s vertigem po rotaci krční páteře (avšak bez nystagmu) s nálezem krční osteoartrity a degenerativních změn meziobratlových disků [9]. Furman et al je charakterizují jako neurčitý pocit změny rovnováhy a prostorové orientace, který vzniká abnormální aktivitou krčních aferentních drah [10]. Wristley et al

uvádí, že diagnóza cervikálního vertiga závisí na korelujících symptomech nerovnováhy a závratí ve spojitosti s bolestmi krční páteře a při vyloučení jiné vestibulární patologie [11]. Lewit se zmiňuje o tom, že cervikogenní závrať je polymorfní skupina krátce trvajících závratí vyvolaných určitým postavením (pohybem) hlavy proti trupu, při kterém nemocný udává pocit náhlého tahu ke straně, dopředu nebo dozadu s představou, že se musí bránit. Nauzea a zvracení zpravidla chybí [12]. Vidíme tedy, že jednoznačná definice cervikálního vertiga neexistuje, autoři si často pomáhají různými popisnými syndromologickými pojmy a vylučovacími formulacemi, které působí poněkud kostrbatě a komplikovaně.

Teoretické předpoklady možných příčin cervikálního vertiga

V průběhu posledních 60 let se objevila celá řada studií a různých teorií, které měly vysvětlovat možnou příčinu vzniku cervikálního vertiga. U žádné z nich však neexistuje spolehlivý důkaz o její platnosti. Podáváme rozbor těch nejvíce užívaných a citovaných.

Krční aferentace

Cervikální propiocepcie je závislá zejména na krátkých hlubokých krčních svalech, které jsou bohatě zásobeny svalovými vřeténky a které hrají důležitou roli v řízení správné tělesné postury [13]. Dle recentně publikovaných údajů se uvažuje i o roli Ruffiniho tělísek, která fungují též jako mechanoreceptory a jejichž zvýšený počet byl nalezen v krčních meziobratlových discích u pacientů s krční spondylózou a vertigem [14]. Krční propioceptory zprostředkovávají dva typy reflexů – posturální krční reflexy a cervikookulární reflex (COR). Tonické krční reflexy nejvíce studoval Magnus [15]. U lidí jsou výbavné pouze u novorozenců (např. ipsilaterální flexe a kontralaterální extenze končetin spojená s rotací hlavy – tzv. „pozice šermíře“), v průběhu zrání nervového systému však vymizí. COR interferuje s vestibulookulárním reflexem (VOR), jenž se též podílí na stabilizaci hlavy v prostoru [16].

První demonstroval cervikookulární reflex Bárány u králíků [17]. De Jong et al prokázali, že blokováním aferentních cervikálních drah (bez současné vestibulární stimulace) lze vyvolat nystagmus u celé řady zvířat [18]. U lidí je však tento reflex klinicky výbavný pouze u novorozenců [19] či u pacientů s těžkým postižením CNS, event. u pacientů s výrazně porušeným vestibulárním aparát [20]. Cervikookulární reflex totiž výrazně interfe-

ruje s reflexem vestibulookulárním, který jej u zdravého jedince prakticky zcela inhibuje. Abychom vyloučili vliv vestibulárního a zrakového aparátu, musel by být pacient vyšetřen s hlavou fixovanou, v zatemněné místnosti. Byla tak provedena celá řada studií s použitím elektronystagmografie se zaměřením na porovnání výbavnosti COR a VOR. Při těchto experimentálních modelech skutečně došlo u vyšetřovaných jedinců při rotaci trupu k subjektivním pocitům rotace hlavy [21] a i u zdravých (tj. zcela asymptomatických) jedinců se podařilo vybavit COR s nystagmem (reflex byl však velmi potlačen a nystagmus měl pomalou frekvenci) [22]. Pokud však byla hlava fixována pevně či za normálních zrakových podmínek, rotace trupu žádné pocity pohybu hlavy či vertiga nevyvolaly [23]. Dále se zjistilo, že COR je zvýšen u pacientů s nespecifickými bolestmi krční páteře [24], stejně tak u pacientů s omezenými krčními pohyby (blokáda apod.) [25] a u starších jedinců [26] – též ve specifických experimentálních podmínkách odlišných od běžné klinické praxe. Je prokázáno, že COR a VOR fungují jako „spojité nádoby“, že existuje korelace mezi hodnotami VOR a COR, tj. že při útlumu VOR dochází ke zvýšení COR, který tak přebírá jeho funkci [27]. Hluboká stimulace krčních svalů vibrací (tj. aktivace svalových vřetének) způsobuje pocity náklonu hlavy a iluzi pohybujícího se obrazu, přičemž se zjistilo, že ta je zapříčiněna minutovou pomalou fází očních pohybů [23]. De Jong et al dokumentovali, že lokální anestezie hlubokých krčních svalů u člověka vyvolá zvýšený ipsilaterální a snížený kontralaterální tonus extenzorů, což vede k poruchám chůze s tendencí k pádu k umrtvené straně [18]. Nicméně u pacientů, u kterých byla (za fyziologických podmínek) provedena krční blokáda anestetikem v etáži C2, nebyl prokázán žádný nálezh na elektronystagmografii, statické posturografii, nebyly zaznamenány ani subjektivní pocity pohybu zrakového pole [28]. Brand prokázal, že lze za specifických podmínek (v zatemnělé místnosti) vyvolat nystagmus dokonce i pasivní rotací paže [29], Hinoki et al jej vybavili i prokainizací v lumbální oblasti [30]. Některé studie předpokládají, že za udržení svalového tonu a postury jsou odpovědné zejména propioceptivní informace z horních tří dorzálních kořenů (C1–C3) [18]. Hülse zjistil, že 50 % krčních propioceptorů se skutečně nachází v kloubních pouzdrech C1–C3 [31]. Klinicky však bývají nervové kořeny postiženy v drtivé většině ze segmentů kaudálnějších (C5/6, C6/7), kraniální seg-

menty bývají postiženy vzácně, což je opět v kontrastu s výše uvedenou hypotézou [32]

Co tedy z výše uvedeného vyplývá? Krční aferentace se zcela prokazatelně podílí na stabilizaci polohy hlavy a trupu, avšak u zdravého jedince (resp. u člověka s nepostiženým periferním vestibulárním aparátem či bez difuzního těžkého postižení CNS) je klinicky výrazně utlumena a v roli „stabilizátora polohy hlavy“ dominuje vestibulární ústrojí. Vliv krční aferentace též nelze „separovat“ od vlivu vestibulárního či zrakového aparátu a termín cervikální vertigo se nám proto nejeví jako ideální. Vybavení nystagmu ve specifických podmínkách (zatemnělá místnost s fixací hlavy) je fyziologické a jistě není průkazem existence cervikálního vertiga. Propriocepce však nepochází pouze z oblasti krční, ale samozřejmě i z hrudní, bederní a potažmo ze všech končetin. Pokud tedy uznáváme tuto teorii, nebylo by logičtější užívat termín „vertigo propioceptivní“? Pak se ovšem nabízí otázka, jestli je vertigo propioceptivní synonymem pro vertigo cervikální. Dle našeho názoru nikoli.

Whiplash injury

Často se v literatuře uvádí, že krční vertigo vzniká následkem úrazu krční páteře: tzv. whiplash injury – jedná se o poranění vzniklé při prudkém a nečekaném pohybu hlavy, zejména vlivem působení velké síly při vnějším nárazu [33]. Nejčastějšími symptomy u těchto pacientů však nejsou závratě, ale bolesti krční páteře, bolesti hlavy, následované zrakovou symptomatikou (rozmazaný vizus), kognitivními a emočními potížemi [34]. Pouze u poloviny pacientů jsou přítomny závratě a poruchy rovnováhy [35]. Nejčastěji zvažovaným mechanismem, který má vysvětlovat etiologii tohoto posttraumatického vertiga, je porucha koordinace mezi vestibulárním, zrakovým a propioceptivním vstupem do vestibulárních jader, tedy v podstatě tytéž mechanismy, které se zvažují v etiologii cervikálního vertiga – viz výše [36]. Významnou roli zde však zcela jistě hrají i psychosociální a forenzní důvody [37] a finanční kompenzace [38]. V případech krčního traumatu je však obtížné odlišit současné postižení vestibulárního labyrintu nebo vestibulárních jader a drah od postižení krční páteře, protože prakticky vždy s traumatem páteře dochází i k traumatu hlavy a možnému postižení rovnovážných center (tj. posttraumatické BPPV, postižení utriculu a sacculu nebo vznik perilymfatické fistuly) [39,40].

Někteří autoři vysvětlují etiologii vertiga u poranění typu whiplash injury VB in-

suficiencí či posttraumatickou lézí v oblasti mozkového kmene. Endo et al ve své studii (20 pacientů po whiplash injury, 13 zdravotních kontrol) prokázali abnormální nálezh na MRA vertebrálních tepen (okluze, stenóza či redukce průtoku) v 77 % případů v kontrolní (tj. „zdravé“) skupině a v 60 % případů ve skupině pacientů. Zjistili však větší mezistranovou (pravo/levou) diferenci při měření krevního průtoku ve skupině pacientů ($6,1 \pm 3,0$ cm/s) v porovnání se skupinou kontrolní ($3,5 \pm 2,5$ cm/s). Z těchto dat vyvozují postulat, že pacienti s perzistujícím vertigem či nevolností po whiplash injury mají častější příznaky VB insuficience [41].

Co se týče studií funkce mozku, tak ty prokázaly (na funkčním MR a jednofotonové emisní výpočetní tomografii [SPECT]) reflexní hypoperfuzi a hypometabolismus u pacientů s whiplash injury v různých oblastech (frontální, temporální lalok, inzula, bazální ganglia, talamus) [34,42].

S další možnou etiologií vzniku vertiga přichází japonští autoři, kteří zjistili, že až 80 % pacientů (po poranění typu whiplash) má známky cerebrospinální hypovolémie na radioizotopové cisternografii. Tito pacienti pak byli vyšetřeni elektronystagmograficky a posturograficky s abnormálním nálezem a byla u nich provedena MR, která prokázala pokles mozečkových tonzil a zploštění Varolova mostu, což jsou charakteristické známky cerebrospinální hypovolémie nazývané „brain sagging“ (čili mozkový pokles či průvív). Z toho vyvozují teorii, že vertigo je způsobeno tímto mechanismem, čili se jedná vlastně o syndrom nitrolební hypotenze [43].

Dalším možným etiologickým faktorem může být i vestibulární migréna, která prokazatelně může být též spuštna poraněním krční páteře [44].

Z výše uvedeného tedy vyplývá, že whiplash injury vyvolává difuzní postižení v oblasti mozku a krční míchy. Jedná se spíše o sdruženou symptomatologii než o izolované postižení krční páteře s projevy cervikálního vertiga.

Vaskulární teorie (komprese vertebrálních tepen)

Teorie vaskulární komprese vychází z hemodynamických studií, které byly prováděny v 60. letech na kadáverech. Toole et al zjistili, že rotace hlavy je spojena s kompresí vertebrální tepny (AV) na protilehlé straně, a postulovali teorii, že tento mechanismus může být příčinou cervikálního vertiga [45]. Pokud by tato teorie platila, pak by musela být komprese

AV spojena i s další symptomatikou ze zadní cirkulace (diplopie, poruchy zorného pole, dropp attacks, vomitus atd.), a nevysvětluje též příčinu bolestí krční páteře. Epizody symptomatiky z VB povodí bychom též museli definovat spíše jako tranzitorní ischemické ataky (TIA) v zadní cirkulaci (s riziky, etiologií a léčbou s nimi spojenými) a nikoliv jako cervikální vertigo. Navíc novější studie s digitální subtrakční angiografií (DSA) potvrdily, že klinicky významná arteriální komprese (při pouhé rotaci hlavy) není v podmínkách *in vivo* prakticky vůbec možná [46]. Nicméně výjimku z výše uvedeného přehledu představuje tzv. Bow Hunterův syndrom, což je ovšem velmi vzácná příčina přechodné ischemie v zadní mozkové cirkulaci vzniklá kompresí AV. V literatuře bylo prozatím popsáno cca 200 pacientů s tímto syndromem [47]. Symptomy zahrnují paroxyzmální vertigo, nystagmus, tinnitus, synkopy, rozostření vidění, nauzeu a zvracení [47]. Vzniká při kompresi dominantní AV kostními strukturami při rotaci či náklonu hlavy. Etiologicky se jedná o velké osteofyty nebo atlantookcipitální hypermobilitu. Patologie je často spojena s hypoplazií či stenózou nedominantní AV. Symptomy odezní po návratu hlavy do neutrální polohy [48]. Syndrom musí být potvrzen radiologicky, metodou volby je dynamická DSA, která prokáže uskřínutí AV. Léčba je chirurgická [49].

Je třeba navíc dodat, že Choi et al ve své práci následně potvrdili, že ischemie a pocity vertiga ve VB povodí jsou způsobeny ischemií v oblasti vnitřního ucha, nikoliv v oblasti kmene [50].

Neurovaskulární hypotéza – syndrom zadního krčního sympatiku (Barré-Lieou)

Tuto teorii poprvé publikovali v roce 1926 Jean-Alexander Barré a Young-Choen Lieou [51]. Předpokládali, že plexus sympaticus, který obklopuje vertebrální tepny, může být mechanicky drážděn degenerativními změnami krční páteře, a iritace sympatiku tak způsobí reflexní vazokonstriktici ve VB povodí. Experimentální data však prokázala, že sympatická denervace nezpůsobuje vazodilataci ani u zvířat, stejně jako iritace sympatiku nezpůsobuje vazokonstriktici [52]. Syndrom Barré-Lieou je tedy dnes jednoznačně považován za obsolentní jednotku, přesto se s ním občasné i nadále v neurologické literatuře setkáme [53].

Teorie komprese krční míchy

Někteří autoři udávají příčinnou souvislost cervikálního vertiga s kompresí ascendent-

ních a descendentních míšních drah, které jsou ve spojení s vestibulárními jádry nebo vestibulospinálními projekcemi. Podle jejich názoru je diskogenní komprese míchy dokonce nejčastější příčinou cervikálního vertiga [54]. Jako průkaz této hypotézy bývají nezdědky uváděny dobré efekty různých invazivních výkonů na krční páteři, jako například pozitivní efekt transkutánní laserové dekomprese disku [55] či zlepšení subjektivních potíží po přední krční diskektomii a fúzi obratlů [56]. Mechanismus účinku a etiopatogeneze tohoto subjektivního zlepšení však i nadále zůstává na úrovni výše diskutovaných teorií – tj. že například chirurgická dekomprese kořene nebo míchy umožní lepší přenos proprioceptivních signálů do CNS a tím zlepší i řízení postury [56], či zcela opačný postulat – tj. že po odstranění aberantních mechanoreceptorů (po náhradě postiženého intervertebrálního disku) dojde k úpravě abnormální propriocepce, která jinak způsobuje „mismatch“ ve vestibulárních jádrech CNS [14]. Musíme si však uvědomit, že efekt chirurgického či jakéhokoliv jiného invazivního zákroku (zejména u pacientů s nespecifickými potížemi) je obecně velmi často výrazný [57]. Nenašli jsme v literatuře studii, která by se zabývala tzv. shame operacemi v oblasti krční páteře, ale zajímavé jsou například práce, které byly provedeny u pacientů s osteoporotickou frakturou obratlů, kdy v podstatě placebové zákroky (povrchová kožní anestezie) měly srovnatelný efekt v úlevě bolesti jako reálně provedená vertebroplastika [58]. Musíme též vzít do úvahy prozatím nevysvětlitelnou diskrepanci mezi pacienty s těžkou blokádou a bolestí krční páteře (dokonce i s myelopatií) bez vertiga a pacienty s prakticky imobilizujícím vertigem a pouze mírnou bolestí páteře [7]. Dále je třeba si uvědomit, že spojení páteře s vestibulárním systémem je bilaterální – tj. že chronická primární vestibulární léze vede k asymetrickému napětí šíjových svalů, a tím k sekundárním potížím s krční páteří.

Teorie vestibulární migrény

V roce 2013 Yacovino a Hain „oživilí“ hypotézu migrénou navozeného cervikálního vertiga. Tímto způsobem se snaží vysvětlit diskrepanci mezi pacienty, kteří mají bolesti krční páteře s vertigem, a mezi těmi, kteří mají pouze bolesti bez vertiga, a domnívají se, že právě migréna by měla být pojítkem mezi krční bolestí a krčním vertigem [59]. Již předtím byly publikovány četné práce o této problematice [60,61]. U třetiny pacientů s mi-

grénou bývá skutečně přítomno vertigo, na druhou stranu bolesti za krkem až ztuhlost jsou typickými znaky migrény [62]. Předpokládaným mechanismem vzniku cervikálního vertiga je konektivita mezi vestibulárními jádry a jádrem n. trigeminus. Předpokládá se, že stimulace vestibulárních jader vede k aktivaci nucleus spinalis n. trigemini, která sekundárně spouští ataku migrény s bolestí krční páteře a vertigem [59]. Dominují pocity rotační závratí, jejichž intenzita se však dá modifikovat změnou polohy hlavy, mohou být přítomny i jiné neurologické příznaky, i když ty jsou méně časté (dysartrie, diplopie, brnění či hypestézie rukou a obličeje). Co se týče léčby vestibulární migrény, data jsou relativně chudá [63]. Celá tato teorie však také potřebuje ještě daleko širší a podrobnější výzkum.

Diagnostika

Pokud jde o cervikální vertigo, tak se v podstatě vždy jedná jen o diagnostiku *per exclusionem*, kdy vylučujeme všechny možné (zejména vestibulární, oční či periferní neurogenní) příčiny závrativých stavů. Neexistuje žádný specifický test pro diagnostiku cervikálního vertiga. Pokud pacient nemá bolesti krční páteře, ale pouze vertigo, tak je tato diagnóza již od počátku vyloučena [7]. Samozřejmostí je podrobné základní neurologické vyšetření, při kterém musíme provést i Dix-Hallpikeův test k vyloučení BPPV, které se často mylně považuje za cervikální vertigo [7]. RTG vyšetření krční páteře je bez významu. Zobrazovací vyšetření jako je CT či MR slouží k zobrazení anatomických poměrů (například malformace), expanzivních lézí (například tumory mostomozečkového koutu), traumatických změn (kontuzní ložiska mozku a míchy, diskopatie), degenerativní změny (spinální cervikální stenóza) [59]. K diferenciaci od rotačního vertebrálního arteriálního syndromu (Bow Hunterův syndrom) je vhodná MRA nebo CTA, v nejasných případech i DSA s rotací hlavy k postižené straně [59].

Někteří autoři se snažili monitorovat vliv cervikálního podílu na oko-hybných funkcích pomocí elektrookulografie. Jak však bylo uvedeno výše, vybavení COR je ve specifických podmínkách možné i u zcela zdravých jedinců, nemůžeme jej pokládat za průkaz cervikálního vertiga. Navíc se tento test jeví málo senzitivní i málo specifický [59].

Při vyšetření plynulých sledovacích očních pohybů (smooth pursuit eye movement test) zůstává hlava pacienta ve stejné poloze, pouze sleduje očima pohyby ruky vyšetřujícího. Test je však komplexem

Tab. 1. Diferenciální diagnostika cervikálního vertiga.

Benigní paroxysmální polohové vertigo	objevuje se pouze při změnách polohy hlavy, většinou trvá několik vteřin; vertigo a nystagmus vybavíme při polohových manévrech (Dix-Hallpike)
Neuritis vestibularis	jednotlivé ataky vertiga, většinou s těžkým počátečním průběhem, které trvají několik dnů až týdnů
Ménierova choroba	opakující se epizody vertiga, které trvají několik hodin a jsou doprovázeny poruchou sluchu (event. tinnitem); pozitivní nález při audiologickém vyšetření
Bilaterální vestibulopatie	dominují spíše poruchy rovnováhy než vertigo; neurootologické vyšetření odhalí oboustrannou periferní vestibulární afekci
Arnold-Chiariho malformace (typ 1)	může být provázena bolestí hlavy, pocity ztuhnutí krku, nerovnováhy a pozičního vertiga
Multisenzorické vertigo (presbyvertigo)	porucha rovnováhy min. dvou následujících faktorů – periferní neuropatie, poruchy zraku, vestibulární poruchy
Centrální vertigo	pozitivní nález při objektivním neurologickém vyšetření (centrální nystagmus, ložiskové příznaky)
Interní příčiny	arteriální hypertenze/hypotenze, intoxikace, nežádoucí účinky léků, srdeční arytmie, hypoglykemie
Psychogenní příčiny	nutná psychologická, event. psychiatrická intervence
Diskce arteria vertebralis	bývá spojena s úrazem krční páteře, bolestí hlavy/krční páteře, parestezie obličeje, mozečkové příznaky
Cerebelární či spinální ataxie	hemoragické či ischemické cerebelární ikty, mozečkové tumory, degenerativní postižení, hypovitaminóza B12, kareční syndromy

mnoha vjemů, závislý i na kognici, věku, sedaci pacienta a slouží především jako jedno ze zásadních vyšetření k posouzení funkce cerebela [59].

Existuje dále celá baterie různých testů k vyšetření vestibulárního aparátu (elektro-nystagmografie, testy na rotačním křesle, posturografie atd.), jejichž popis však přesahuje rozsah tohoto textu, jsou však detailně popsány v jiných monografiích [4].

Diferenciální diagnostika je uvedena v tab. 1.

Léčba

Terapie cervikálního vertiga je samozřejmě komplikovaná, protože zdroj obtíží v drtivé většině případů nelze identifikovat.

Někteří autoři navrhují manuální léčbu jako metodu volby [64]. Pokud však byly provedeny systematické analýzy literatury zabývající se manuální terapií pacientů s cervikálním vertigem, tak se zjistilo, že naprostá většina provedených prací byla metodologicky velmi nedokonalá (např. chyběly kontrolní skupiny zdravých jedinců, nekvalitní randomizace, chybně provedené statistické zpracování, chybělo zaslepení atd.) [65]. Na základě výše uvedených poznatků dospěli Reid et al k závěru, že existují jen omezené důkazy (úroveň průkazu 3) pro efekt ma-

nipulační léčby v terapii cervikálního vertiga [66]. Neexistují též žádná spolehlivá data o intenzitě, četnosti či jiné specifikace manuální léčby v této indikaci [65].

Další možností je užití „vestibulární rehabilitace“, která zahrnuje mentální cvičení, fyzická cvičení s cílem obnovení správného vnímání polohy kloubů, zlepšení koordinace pohybů, oční trénink – vše s cílem posílení VOR [67]. Stejně jako u manuální léčby však v této indikaci spolehlivý důkaz efektu chybí, vestibulární rehabilitace je prokazatelně účinná jen u periferních vestibulárních lézí [68].

Co se týče léčby poranění typu whiplash injury, tak nejsilnější důkazy jsou v případě léčby akutního postižení. Možná poněkud překvapivě se častěji doporučují fyzioterapie a lehká mobilizační cvičení než úplná imobilizace krční páteře a absolutní klidový režim [68]. Trakce není účinná [69]. Neexistuje žádná studie, která by prokázala efekt klidového režimu a imobilizace měkkým krčním límcem oproti jiné léčbě [69]. Dokonce jsou i důkazy, že pokud pacientovi řekneme, aby se „choval jako normálně“, může být výsledný stav stejně efektivní jako při aktivní léčbě [70]. U pacientů s chronickými potížemi je léčba většinou multiborová a velmi komplikovaná. Může být ovlivněna (a často prodloužena) mnoha sociálními, ekonomickými i psychologickými

faktory. Současná literatura předpokládá, že časná mobilizace a brzký návrat k běžné aktivitě mají nejlepší šanci na úspěch. Avšak absence jasných diagnostických a léčebných možností svědčí pro to, že další široký výzkum na tomto poli je nadále potřebný [71].

Závěr

Cervikální vertigo zůstává i nadále kontroverzní klinickou jednotkou, jejíž existence není jednoznačně prokázána. Neexistuje žádná přesná ani jednotná definice cervikálního vertiga.

Nejsou k dispozici žádná relevantní epidemiologická data o této jednotce (či data z populačních registrů). Neexistuje žádný test specifický pro cervikální vertigo. Není jasný patofyziologický podklad vzniku cervikálního vertiga. Cervikální vertigo je silně předdiagnostikované (při správné diagnostice se odhalí jiná příčina až u 90 % případů). Léčba je komplikovaná, často víceborová a empirická, nemáme k dispozici kvalitní randomizované studie, které by prokázaly efekt nejčastěji poskytované terapie. Při absenci bolestí krční páteře je tato diagnóza vyloučena.

Literatura

- Schappert SM. National Ambulatory Medical Care Survey: 1989 summary. *Vital Health Stat* 1992; 13(110): 1–80.
- Kerber KA, Meurer WJ, West BT et al. Dizziness presentations in U.S. emergency departments, 1995–2004. *Acad Emerg Med* 2008; 15(8): 744–750. doi: 10.1111/j.1553-2712.2008.00189.x.
- Brandt T. Cervical vertigo—reality or fiction? *Audiol Neurootol* 1996; 1(4): 187–196.
- Jeřábek J. Diagnostika pacienta s akutní závratí. *Cesk Slov Neurol N* 2015; 78/111(5): 503–509. doi: 10.14735/amcsnn2015503.
- Ryan GM, Cope S. Cervical vertigo. *Lancet* 1955; 31; 269(6905): 1355–1358.
- Hain TC. Cervicogenic causes of vertigo. *Curr Opin Neurol* 2015; 28(1): 69–73. doi: 10.1097/WCO.00000000000000161.
- Brandt T, Bronstein AM. Cervical vertigo. *J Neurol Neurosurg Psychiatry* 2001; 71(1): 8–12.
- Cullen KE, Roy JE. Signal processing in the vestibular system during active versus passive head movements. *J Neurophysiol* 2004; 91(5): 1919–1933. doi: 10.1152/jn.00988.2003.
- Yahia A, Ghroubi S, Jribi S et al. Chronic neck pain and vertigo: is a true balance disorder present? *Ann Phys Rehabil Med* 2009 52(7–8): 556–567. doi: 10.1016/j.rehab.2009.07.033.
- Furman JM, Cass SP. A practical work-up for vertigo. *Contemp Intern Med* 1995; 7(3): 24–27.
- Whrisley DM, Sparto PJ, Whitney SL et al. Cervicogenic dizziness: a review of diagnosis and treatment. *J Orthop Sports Phys Ther* 2000; 30(12): 755–766. doi: 10.2519/jospt.2000.30.12.755.
- Lewit K. Pathomechanism of cervico-cranial headache. *Cesk Neurol Neurochir* 1978; 41(1): 26–34.
- van Dieën JH, van Drunen P, Happee R. Sensory contributions to stabilization of trunk posture in the sagittal plane. *J Biomech* 2017; 70: 219–227. doi: 10.1016/j.jbiomech.2017.07.016.
- Yang L, Yang C, Pang X et al. Mechanoreceptors in diseased cervical intervertebral disc and vertigo. *Spine*

- (Phila Pa 1976) 2017; 42(8): 540–546. doi: 10.1097/BRS.0000000000001801.
15. Shevell M. The tripartite origins of the tonic neck reflex: Gesell, Gerstmann, and Magnus. *Neurology* 2009; 72(9): 850–853. doi: 10.1212/01.wnl.0000343961.35429.09.
 16. Mahfuz MM, Schubert MC, Figtree WVC. Optimal human passive vestibulo-ocular reflex adaptation does not rely on passive training. *J Assoc Res Otolaryngol* 2018; 19(3): 261–271. doi: 10.1007/s10162-018-0657-9.
 17. Bárány R. Augenbewegungen durch Thoraxbewegungen ausgelöst. *Zentralbl Physiol* 1906; 20: 298–302.
 18. de Jong PT, de Jong JM, Cohen B et al. Ataxia and nystagmus induced by injection of local anesthetics in the neck. *Ann Neurol* 1977; 1(3): 240–246. doi: 10.1002/ana.410010307.
 19. Gesell A. The tonic neck reflex in the human infant: morphogenetic and clinical significance. *J Pediatr* 1938; 13(4): 455–464.
 20. Sağlam M, Lehnen N. Gaze stabilization in chronic vestibular-loss and in cerebellar ataxia: interactions of feedforward and sensory feedback mechanisms. *J Vestib Res* 2014; 24(5–6): 425–431. doi: 10.3233/VES-140538.
 21. Mergner T, Siebold C, Schweigart G et al. Human perception of horizontal trunk and head rotation in space during vestibular and neck stimulation. *Exp Brain Res* 1991; 85(2): 389–404.
 22. Huygen PL, Verhagen WJ, Nicolaisen MG. Cervico-ocular reflex enhancement in labyrinthine-defective and normal subjects. *Exp Brain Res* 1991; 87(2): 457–464.
 23. Bronstein AM, Mossman S, Luxon LM. The neck-eye reflex in patients with reduced vestibular and optokinetic function. *Brain* 1991; 114(11A): 1–11.
 24. de Vries J, Ischebeck BK, Voogt LP et al. Cervico-ocular reflex is increased in people with nonspecific neck pain. *Phys Ther* 2016; 96(8): 1190–1195. doi: 10.2522/ptj.20150211.
 25. Ischebeck BK, de Vries J, van Wingerden JP et al. The influence of cervical movement on eye stabilization reflexes: a randomized trial. *Exp Brain Res* 2018; 236(1): 297–304. doi: 10.1007/s00221-017-5127-9.
 26. Schweigart G, Chien RD, Mergner T. Neck proprioception compensates for age-related deterioration of vestibular self-motion perception. *Exp Brain Res* 2002; 147(1): 89–97. doi: 10.1007/s00221-002-1218-2.
 27. Kelders WP, Kleinrensink GJ, van der Geest JN et al. Compensatory increase of the cervico-ocular reflex with age in healthy humans. *J Physiol* 2003; 553(1): 311–317.
 28. Dieterich M, Pöllmann W, Pfaffenrath V. Cervicogenic headache: electronystagmography, perception of verticality and posturography in patients before and after C2-blockade. *Cephalalgia* 1993; 13(4): 285–288. doi: 10.1046/j.1468-2982.1993.1304285.x.
 29. Brandt T, Büchele W, Arnold F. Arthrokinetic nystagmus and ego-motion sensation. *Exp Brain Res* 1977; 30(2–3): 331–338.
 30. Hinoki M, Ushio N. Lumbomuscular proprioceptive reflexes in body equilibrium. *Acta Otolaryngol Suppl* 1975; 330: 197–210.
 31. Hülse M. Differential diagnosis of vertigo in functional cervical vertebrae joint syndromes and vertebralbasilar insufficiency. *HNO* 1982; 30(12): 440–446.
 32. Ament JD, Karnati T, Kulubya E et al. Treatment of cervical radiculopathy: a review of the evolution and economics. *Surg Neurol Int* 2018; 9: 35. doi: 10.4103/sni.sni_441_17.
 33. Kolev OI, Sergeeva M. Vestibular disorders following different types of head and neck trauma. *Funct Neurol* 2016; 31(2): 75–80. doi: 10.11138/FNeur/2016.31.2.075.
 34. Biendara J, Otte A. Whiplash syndrome – a disorder of the brain? *Hell J Nucl Med* 2017; 20(2): 110–112. doi: 10.1967/s002449910550.
 35. Chetana N, Claussen CF. Vertigo in whiplash injury: a presentation of prevalent butterfly patterns of caloric tests. *Indian J Otolaryngol Head Neck Surg* 2010; 62(2): 208–214. doi: 10.1007/s12070-010-0026-4.
 36. Kasch H, Qerama E, Kongsted A et al. Clinical assessment of prognostic factors for long-term pain and handicap after whiplash injury: a 1-year prospective study. *Eur J Neurol* 2008; 15(11): 1222–1230. doi: 10.1111/j.1468-1331.2008.02301.x.
 37. Campbell L, Smith A, McGregor L et al. Psychological factors and the development of chronic whiplash associated disorder(s): a systematic review. *Clin J Pain* 2018; 34(8): 755–768. doi: 10.1097/AJP.0000000000000597.
 38. Rydman E, Ponzer S, Brisson R. Long-term follow-up of whiplash injuries reported to insurance companies: a cohort study on patient-reported outcomes and impact of financial compensation. *Eur Spine J* 2018; 27(6): 1255–1261. doi: 10.1007/s00586-018-5507-2.
 39. Ellis MJ, Leddy JJ, Willer B. Physiological, vestibulo-ocular and cervicogenic post-concussion disorders: an evidence-based classification system with directions for treatment. *Brain Inj* 2015; 29(2): 238–248. doi: 10.3109/02699052.2014.965207.
 40. Cheever K, Kawata K, Tierney R. Cervical injury assessments for concussion evaluation: a review. *J Athl Train* 2016; 51(12): 1037–1044. doi: 10.4085/1062-6050-51.12.15.
 41. Endo K, Ichimaru K, Komagata M et al. Cervical vertigo and dizziness after whiplash injury. *Eur Spine J* 2006; 15(6): 886–890.
 42. Váñez García D, Doorduyn J, Willemsen AT et al. Altered regional cerebral blood flow in chronic whiplash associated disorders. *EBioMedicine* 2016; 10: 249–257. doi: 10.1016/j.ebiom.2016.07.008.
 43. Yokota J, Shimoda S. Neuro-otological studies of patients suffering from dizziness with cerebrospinal fluid hypovolemia after traffic accident-associated whiplash injuries. *Brain Nerve* 2015; 67(5): 627–634. doi: 10.11477/mf.1416200191.
 44. Morganti LO, Salmito MC, Duarte JA et al. Vestibular migraine: clinical and epidemiological aspects. *Braz J Otorhinolaryngol* 2016; 82(4): 397–402. doi: 10.1016/j.bjorl.2015.06.003.
 45. Toole JF, Tucker SH. Influence of head position upon cerebral circulation. Studies on blood flow in cadavers. *Arch Neurol* 1960; 2: 616–623.
 46. Takahashi I, Kaneko S, Asaoka K et al. Angiographic examination of the vertebral artery at the atlantoaxial joint during head rotation. *No Shinkei Geka* 1994; 22(8): 749–753.
 47. Iida Y, Murata H, Johkura K et al. Bow Hunter's syndrome by nondominant vertebral artery compression: a case report, literature review, and significance of downbeat nystagmus as the diagnostic clue. *World Neurosurg* 2018; 111: 367–372. doi: 10.1016/j.wneu.2017.12.167.
 48. Cai DZ, Roach RP, Weaver JP. Bow Hunter's syndrome in a patient with a right hypoplastic vertebral artery and a dynamically compressible left vertebral artery. *Asian J Neurosurg* 2018; 13(1): 133–135. doi: 10.4103/1793-5482.181129.
 49. Strickland BA, Pham MH, Bakhsheshian J. Bow Hunter's syndrome: surgical management (video) and review of the literature. *World Neurosurg* 2017; 103: 953.e7–953.e12. doi: 10.1016/j.wneu.2017.04.101.
 50. Choi KD, Shin HY, Kim JS et al. Rotational vertebral artery syndrome: oculographic analysis of nystagmus. *Neurology* 2005; 65(8): 1287–1290. doi: 10.1212/01.wnl.0000180405.00560.51.
 51. Barré JA. Sur un syndrome sympathique cervical postérieur et sa cause fréquente, l'arthrite cervicale. *Rev Neurol (Paris)* 1926; 1: 1246–1248.
 52. Sadoshima S, Heistad DD. Regional cerebral blood flow during hypotension in normotensive and stroke-prone spontaneously hypertensive rats: effect of sympathetic denervation. *Stroke* 1983; 14(4): 575–579.
 53. Li Y, Peng B. Pathogenesis, diagnosis, and treatment of cervical vertigo. *Pain Physician* 2015; 18(4): E583–E595.
 54. Benito-León J, Díaz-Guzmán J, Madero S et al. Vertigo as an atypical symptom of intraspinal cord tumor. *Rev Neurol* 1996; 24(129): 564–566.
 55. Yang YG, Ren XS, Yang C et al. Percutaneous laser disc decompression for cervical vertigo. *Zhonghua Wai Ke Za Zhi* 2007; 45(20): 1408–1410.
 56. Freppel S, Bisdorff A, Colnat-Coulbois S et al. Visuo-proprioceptive interactions in degenerative cervical spine diseases requiring surgery. *Neuroscience* 2013; 255(10): 226–232. doi: 10.1016/j.neuroscience.2013.09.060.
 57. Jonas WB, Crawford C, Colloca L et al. To what extent are surgery and invasive procedures effective beyond a placebo response? A systematic review with meta-analysis of randomised, sham controlled trials. *BMJ Open* 2015; 5(12): e009655. doi: 10.1136/bmjopen-2015-009655.
 58. Kallmes DF, Comstock BA, Heagerty PJ et al. A randomized trial of vertebroplasty for osteoporotic spinal fractures. *N Engl J Med* 2009; 361(16): 569–579. doi: 10.1056/NEJMoa0900563.
 59. Yacovino DA, Hain TC. Clinical characteristics of cervicogenic-related dizziness and vertigo. *Semin Neurol* 2013; 33(3): 244–255. doi: 10.1055/s-0033-1354592.
 60. Cha YH. Migraine-associated vertigo: diagnosis and treatment. *Semin Neurol* 2010; 30(2): 167–174. doi: 10.1055/s-0030-1249225.
 61. Reploeg MD, Goebel JA. Migraine-associated dizziness: patient characteristics and management options. *Otol Neurotol* 2002; 23(3): 364–371.
 62. Lance JW. Impact commentaries. Observations on 500 cases of migraine and allied vascular headache. *J Neurol Neurosurg Psychiatry* 2012; 83(7): 673–674. doi: 10.1136/jnnp-2011-301630.
 63. Strupp M, Versino M, Brandt T. Vestibular migraine. *Handb Clin Neurol* 2010; 97: 755–771. doi: 10.1016/S0072-9752(10)97062-0.
 64. Jung FC, Mathew S, Littmann AE et al. Clinical decision making in the management of patients with cervicogenic dizziness: a case series. *J Orthop Sports Phys Ther* 2017; 47(11): 874–884. doi: 10.2519/jospt.2017.7425.
 65. Lystad RP, Bell G, Bonnevie-Svensden M et al. Manual therapy with and without vestibular rehabilitation for cervicogenic dizziness: a systematic review. *Chiropr Man Therap* 2011; 19: 21. doi: 10.1186/2045-709X-19-2199999999.
 66. Reid SA, Rivett DA. Manual therapy treatment of cervicogenic dizziness: a systematic review. *Man Ther* 2005; 10(1): 4–13. doi: 10.1016/j.math.2004.03.006.
 67. Spiegel R, Rust H, Baumann T et al. Treatment of dizziness: an interdisciplinary update. *Swiss Med Wkly* 2017; 147: w14566. doi: 10.4414/smw.2017.14566.
 68. Kunelskaya NL, Baibakova EV, Guseva AL et al. The compensation of the vestibulo-ocular reflex during rehabilitation of the patients presenting with vestibular neuritis. *Vestn Otorinolaringol* 2018; 83(1): 27–31. doi: 10.17116/otorino201883127-31.
 69. Wong JJ, Shearer HM, Mior S et al. Are manual therapies, passive physical modalities, or acupuncture effective for the management of patients with whiplash-associated disorders or neck pain and associated disorders? An update of the bone and joint decade task force on neck pain and its associated disorders by the OPTiMa collaboration. *Spine J* 2016; 16(12): 1598–1630. doi: 10.1016/j.spinee.2015.08.024.
 70. Barnsley L. An evidence-based approach to the treatment of acute whiplash injury. *Pain Res Manag* 2003; 8(1): 33–36.
 71. Ritchie C, Ehrlich C, Sterling M. Living with ongoing whiplash associated disorders: a qualitative study of individual perceptions and experiences. *BMC Musculoskelet Disord* 2017; 18(1): 531. doi: 10.1186/s12891-017-1882-9.