

doi: 10.14735/amcsnn2018298

Výsledky chirurgické léčby neprasklých piálních arteriovenózních malformací – monocentrická retrospektivní studie

Results of surgical treatment of unruptured brain arteriovenous malformations – monocentric retrospective study

Souhrn

Autoři uvádějí monocentrickou retrospektivní studii souboru 27 pacientů operovaných pro neprasklou piální arteriovenózní malformaci (AVM) během let 1999–2017. Cílem bylo porovnat naše výsledky s výsledky větších zahraničních studií a vyvodit z toho patřičné závěry. U všech pacientů byla provedena radikální resekce AVM a zhodnocen jejich klinický stav modifikovanou Rankinovou škálou před operací a po operaci se sledováním v průměru 6 let. V souboru byly zastoupeny kategorie I–IV piálních AVM dle Spetzler-Martinovy škály. Po resekci se šest pacientů zlepšilo, jeden zhoršil a ostatní zůstali ve stejném stavu jako před operací. Morbidita našeho souboru činí 3,7 %, mortalita 0 %. Po 16 letech sledování se ani u jednoho pacienta neprokázala recidiva či reziduum malformace. V porovnání se zahraničními studiemi jsou naše výsledky u každého typu AVM srovnatelné, a proto lze doporučit u neprasklých AVM Spetzler-Martin I–II mikrochirurgické řešení, pro neprasklé AVM Spetzler-Martin III mikrochirurgický přístup s možným doplněním alternativní metodou embolizace či radioterapie a u AVM Spetzler-Martin IV–V spíše observaci.

Abstract

The authors present a monocentric retrospective study of a group of 27 patients operated for non-ruptured brain arteriovenous malformation (AVM) during years 1999–2017. The aim was to compare our results with the results of larger international studies and to draw appropriate conclusions. All patients underwent radical resection of the AVM and their clinical status was evaluated using the modified Rankin scale before and after the surgery with an average 6-year follow-up. The group was represented by the AVM's Spetzler-Martin Scale I–IV. After resection, six patients improved, one deteriorated, and the others remained in the same condition as before surgery. Our morbidity was 3.7 % and mortality was 0 %. After 16 years of follow-up, no recurrence or residual malformation were detected in any patient. Compared to foreign studies, our results for all types of AVM's are comparable and, therefore, for the unruptured the AVM's Spetzler-Martin I–II microsurgical approach, for the unruptured AVM's Spetzler-Martin III microsurgical approach with possible complementary alternatives of embolization or radiotherapy and for the AVM's Spetzler-Martin IV–V rather observation can be recommended.

Autoři deklarují, že v souvislosti s předmětem studie nemají žádné komerční zájmy.

The authors declare they have no potential conflicts of interest concerning drugs, products, or services used in the study.

Redakční rada potvrzuje, že rukopis práce splnil ICMJE kritéria pro publikace zasílané do biomedicínských časopisů.

The Editorial Board declares that the manuscript met the ICMJE "uniform requirements" for biomedical papers.

M. Bolcha, M. Sameš

Neurochirurgická klinika,
Univerzita J. E. Purkyně
a Masarykova nemocnice
Ústí nad Labem



MUDr. Martin Bolcha
Neurochirurgická klinika
Univerzita J. E. Purkyně
a Masarykova nemocnice
Ústí nad Labem
Sociální péče 12A
401 13 Ústí nad Labem
e-mail: martin.bolcha@kzcr.eu

Přijato k recenzi: 18. 10. 2017

Přijato do tisku: 5. 3. 2018

Klíčová slova

neprasklá piální arteriovenózní malformace – mikrochirurgie – léčebné výsledky – škála Spetzler-Martin

Key words

unruptured brain arteriovenous malformations – microsurgery – treatment outcome – Spetzler-Martin Scale

Úvod

Terapie neprasklých mozkových arteriovenózních malformací (AVM) je nyní relativně často diskutované téma, hlavně v souvislosti se zveřejněnými výsledky studie ARUBA [1]. Nedostatek randomizovaných studií z neurochirurgického pohledu je příčinou, proč autoři považují za přínosné porovnání vlastních výsledků s celosvětovými.

Metodika

Na neurochirurgické klinice Masarykovy nemocnice v Ústí nad Labem bylo v letech 1999–2017 chirurgicky řešeno 77 mozkových piálních AVM. Z toho 27 neprasklých a 50 prasklých. Autoři předkládají monocentrickou retrospektivní analýzu neprasklých AVM. Soubor operovaných pacientů

s neprasklou piální AVM se skládá z 23 mužů a 4 žen, z toho 3 děti. Věkové rozložení v době diagnostiky onemocnění má dva vrcholy – v rané dospělosti mezi 19 a 30 lety a ve vyšším produktivním věku mezi 51 a 60 lety. U dospělých byl průměrný věk manifestace AVM v 47,5 letech. U pacientů byl hodnocen neurologický stav před výkonem a po výkonu modifikovanou Rankinovou škálou (mRS). Průměrná doba sledování po výkonu byla 6 let (2–16 let).

Morfologické rozdělení našeho souboru AVM dle škály Spetzler-Martin bylo: SM I + II 19 pacientů, SM III 7 pacientů a SM IV 1 pacient (tab. 1). Lokalizace AVM byla rozložena takto: ve frontálním laloku 8, v parietálním 5, v okcipitálním 6, ve spánkovém 3, v zadní jámě lební 4 a 1 v bazálních

gangliích. Budeme-li se zabývat architekturou AVM našeho souboru, zjistíme zajímavé údaje. Nejčastější zdrojovou tepnou AVM byla a. cerebri media zastoupena v 36,8 % případů, poté a. cerebri anterior v 26,3 a a. cerebri posterior v 23,7 % případů, dále shodně a. cerebelli superior a a. cerebelli inferior posterior v 5,3 % a nakonec a. cerebelli inferior anterior v 2,6 % případů (obr. 1). Z hlediska venózní drenáže dominoval sinus sagittalis superior u více než poloviny operovaných (59 %), sinus transversus v 16 %, dále pak sinus sigmoideus v 9 %, sinus sphenopetrosus, sinus cavernosus v 6 %, a vena magna Galeni ve 3 % AVM. U 11 (41 %) pacientů byl prvním příznakem epileptický paroxysmus, u ostatních některý ze symptomů jako jsou cefalea, vertigo, tranzitorní ischemická ataka či hemianopsie. U šesti pacientů byla diagnostikována AVM incidentálně. Všichni podstoupili diagnostiku MR vč. angiografie, diagnostiku CTA a mozkovou panangiografii. V letech 2004–2009 pacienti před operačním výkonem podstupovali embolizaci, avšak pro neprokázaný benefit této procedury jsme od ní zcela ustoupili.

Výsledky

Lze konstatovat, že u pacientů s AVM SM I byly zastoupeny mRS 0 u 2 pacientů, mRS 1 u 4 pacientů a mRS 2 u 1 pacienta. Po operaci v dlouhodobém sledování u této skupiny došlo ke zlepšení u 1 pacienta a ani jeden se nezhoršil. U AVM typu SM II byly mRS 0 u 5 a mRS 1 u 7 pacientů. Zde nakonec nastala časná pooperační komplikace a zhoršení u 1 pacienta z mRS 1 na 5. Naopak došlo ke zlepšení u 2 pacientů. U AVM SM III byla mRS 0 u 1 pacienta, mRS 1 u 5 pacientů a mRS 2 u 1 pacienta. Pooperačně došlo ke zlepšení u 2 pacientů. A v poslední skupině AVM SM IV se pacient zlepšil z mRS 1 na 0. (obr. 2) Tedy lze konstatovat, že z celkového počtu 27 operovaných pacientů s neprasklým AVM se 6 zlepšilo a jen 1 zhoršil. U ostatních pacientů se klinický stav před operací a po ní nezměnil. Morbidita našeho souboru činí 3,7 %. Mortalita 0 %. Ani po průměrných 6 letech sledování se u žádného pacienta neprokázala recidiva či reziduum malformace (kontroly MRAG/CTAG).

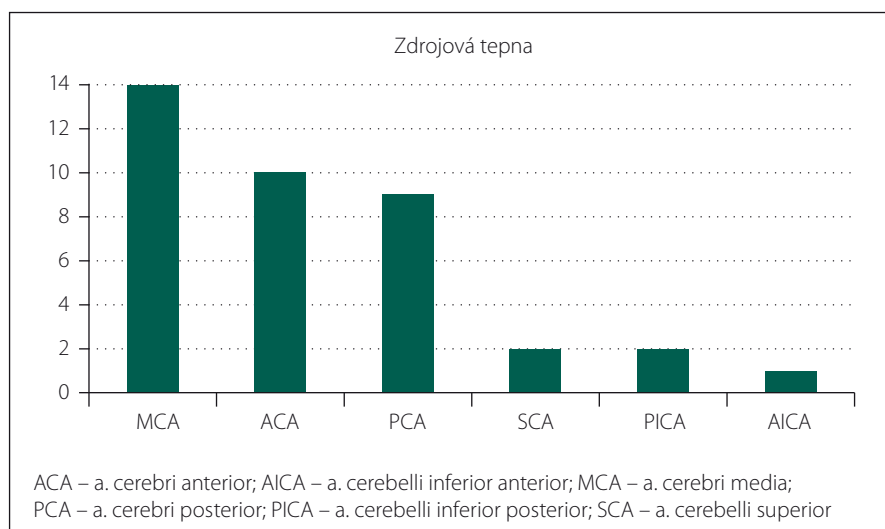
Diskuze

Rozhodování o konzervativním či invazivním řešení neprasklých AVM je založeno na srovnání přirozeného rizika ruptury a rizika invazivního výkonu. Všeobecně se přijímá roční riziko ruptury neprasklé AVM 2–4 %,

Tab. 1. Charakteristika souboru arteriovenózních malformací dle škály Spetzler-Martina.

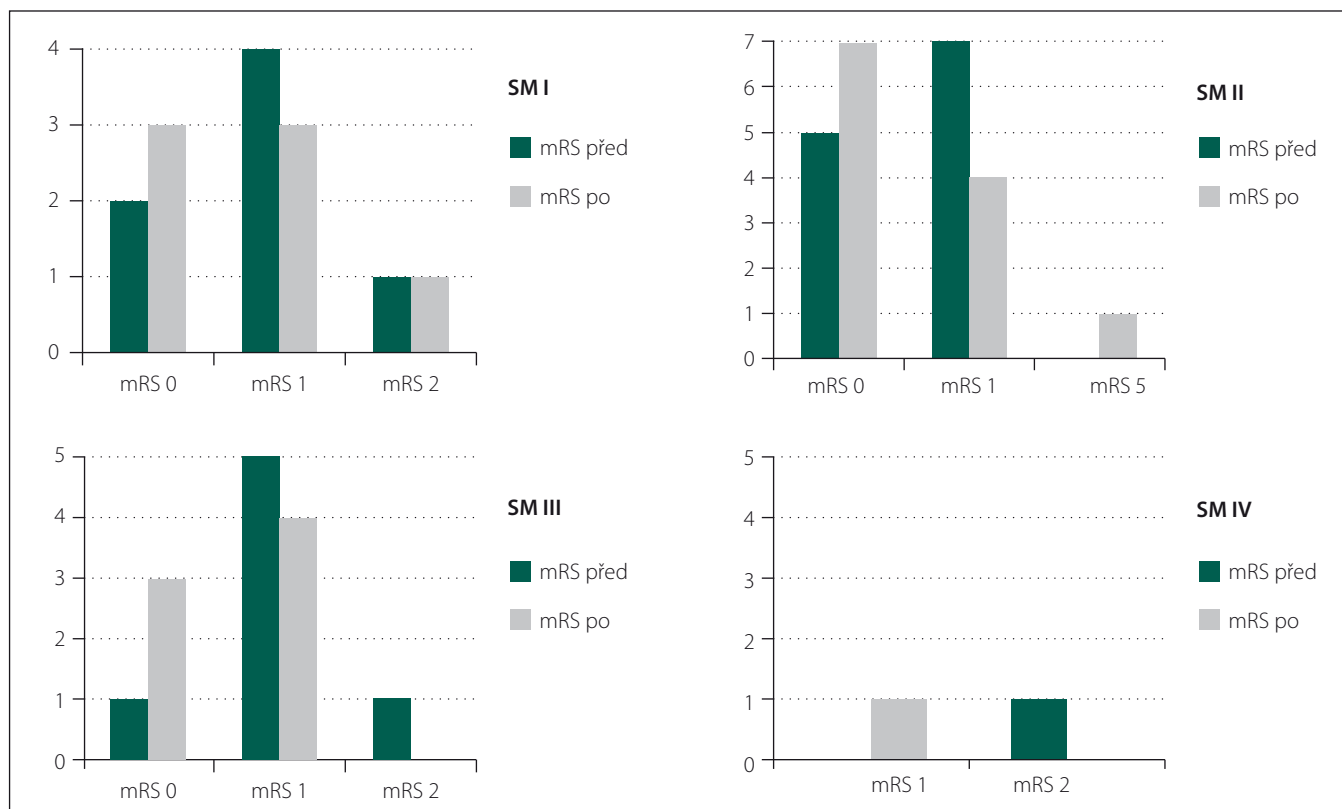
Typ AVM - SM stupeň	Počet pacientů	Pooperačně stejná mRS	Pooperačně zlepšená mRS	Pooperačně zhoršená mRS
1 V1E0D0	7	6	1	
2 V1E1D0	4	6	1	
2 V1E0D1	2	2		
2 V2E0D0	2	1	1	1
3 V1E1D1	1	1		
3 V2E1D0	3	3	1	
3 V2E0D1	1		1	
3 V3E0D0	1	1		
4 V2E1D1	1		1	

AVM – arteriovenózní malformace; D – drenáž; E – elokvence; mRS – modifikovaná Rankinova škála; SM – Spetzler-Martinova škála; V – velikost



Obr. 1. Zastoupení zdrojových tepen v souboru arteriovenózních malformací.

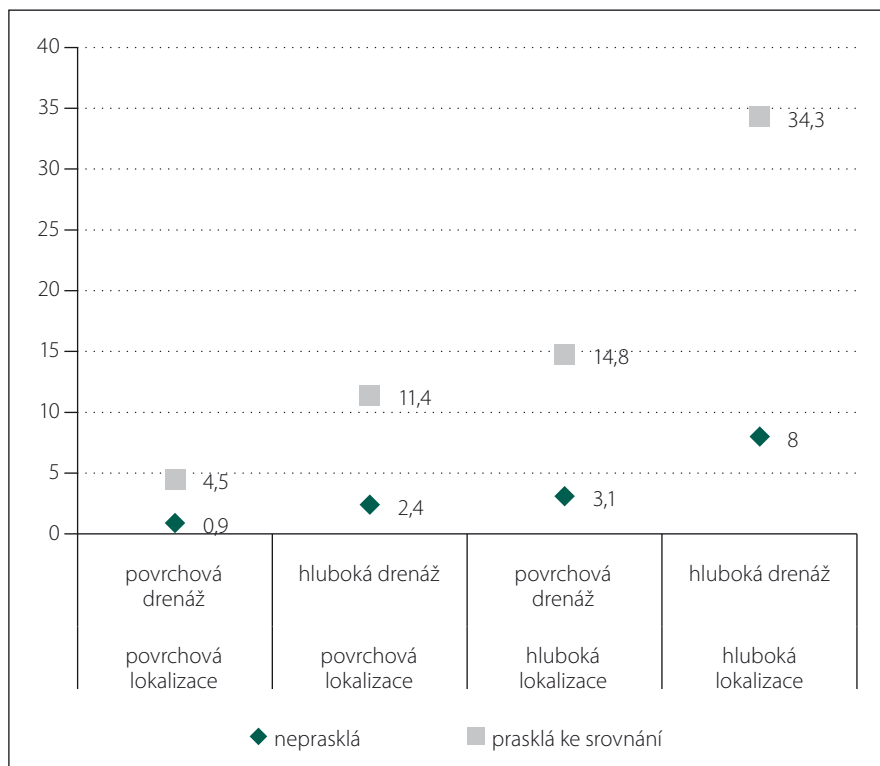
Fig. 1. Representation of feeder arteries in the set of arteriovenous malformations.



Obr. 2. Výsledky terapie neprasklých arteriovenózních malformací u skupiny Spetzler-Martin (SM) I-IV, zeleně mRS (modifikovaná Rankinova škála) před operací, šedě mRS po operaci.

Fig. 2. The results of unruptured arteriovenous malformations therapy in the Spetzler-Martin (SM) I-IV groups, green mRS (modified Rankin Scale) before surgery, grey mRS after surgery.

resp. 2,4–4,6 %, resp. 3,9–4,3 % [2–4]. Jeden z nejobsáhlejších souborů pacientů uvádí Stapf et al ve své práci z roku 2006 [5]. Typy s neprasklými AVM rozdělili na čtyři skupiny a u každé uvádí roční riziko spontánní ruptury AVM. AVM uložené povrchově bez hluboké drenáže s ročním rizikem ruptury 0,9 %, povrchové s hlubokou drenáží 2,4 %, hluboce uložené s povrchovou drenáží 3,1 % a nakonec hluboce uložené s hlubokou drenáží s 8% rizikem roční ruptury (obr. 3). Proti tomuto poznatku se musí postavit riziko invazivního výkonu. Davidson et al rozdělují operované pacienty do skupiny s AVM SM I–II, SM III–IV v neelokventní oblasti a skupinu s AVM SM III–V v elokventních oblastech [2]. Rizika pooperačních komplikací uvádí 0,7 % u první skupiny, 17 % u druhé a 21 % třetí skupiny. Ze třetí skupiny bylo 14 % pacientů z operace primárně vyloučeno pro velké interní riziko. Tedy v případě, že by byli operováni, pooperační komplikace v této skupině by jistě stouply. Další statistické hodnocení nejen Davidsona et al můžeme sumarizovat takto: operace pacientů s AVM SM I–II přináší riziko pooperačních následků



Obr. 3. Riziko roční ruptury arteriovenózní malformace v závislosti na jejím charakteru (%) [5].
Fig. 3. Risk of annual rupture of arteriovenous malformation depending on its nature (%) [5].

Tab. 2. Srovnání permanentní morbidity po resekcích arteriovenózních malformací z literatury druhého desetiletí 21. století.

Autor	Neprasklé AVM (N)	Prasklé AVM (N)	Permanentní morbidita	Stupeň dle SM
Bradáč et al [13]		76	3,9 %	I–V
Bervini et al [7]	190		1,6 %	I–II
Potts et al [8]	112		4,0 %	I–II
Steiger et al [9]	69		4,3 %	I–II
Steiger et al [9]	97		10,0 %	I–V
Bradáč [10]	53		0,0 %	I–II
Burkhardt et al [11] (pacienti starší 60 let)	37	35	29,0 %	I–V
Schramm et al [12]	144		7,6 %	I–V
Schramm et al [12] (velikost AVM < 3 cm)	62		3,2 %	I–III

AVM – arteriovenózní malformace; SM – Spetzler-Martinova škála

do 3 %, u pacientů s AVM SM III–IV v neeloquentní oblasti je riziko menší než 20–30 % a, jestliže budeme operovat pacienta s AVM SM III–V v elokventní oblasti, můžeme čekat komplikace minimálně u 16 % pacientů, avšak toto číslo může být mnohem vyšší (až kolem 41 %). Riziko výkonu tedy stoupá se zvyšujícím se stupněm klasifikace SM. U SM I riziko je 1 %, u SM II 0–5 %, u SM III 10–20 %, u SM IV 21–45 %, u SM V 24–76 % [2,5,6]. Naše výsledky s permanentní morbiditou 4,5 % jsou plně srovnatelné i s výsledky obsáhlejších studií [7–12] (tab. 2).

O roli předoperační endovaskulární obliterace nidu se nadále diskutuje. Na našem pracovišti byla v období 2004–2009 prováděna u většiny pacientů předoperační embolizace nidu AVM. Avšak pro nedostatečný peroperační efekt jsme od ní v roce 2009 definitivně upustili. Z tohoto pohledu je zajímavá kazuistika našeho jediného pacienta s komplikací (obr. 4). U pacienta s AVM SM II frontálně vpravo, i když před operací podstoupil embolizaci nidu, se během operace vyskytlo výrazné krvácení z drobných cévek AVM. Hemostáza byla velmi obtížná i při srovnání s jinými resekcemi AVM, nicméně na konci operace byla dostatečná. Druhý den došlo ke klinickému zhoršení stavu pacienta, na CT byl prokázán akutní hematom v postresekční dutině s propagací subdurálně. I přes okamžitou revizi a evakuaci hematomu již nedošlo k výraznému zlepšení a pacient zůstává ve stavu vigilního kómatu. Je otázka, proč u relativně dostupné AVM II. typu nastal tak nepříznivý peroperační i pooperační

průběh. I vzhledem k předoperační embolizaci nidu bychom předpokládali naopak snadnější průběh operace. Možnou teorii předkládají Bradáč et al. Pomoc operativní poskytuje zejména embolizace hlubokých, nejhůře dostupných větví nidu AVM. Kdežto embolizace povrchových větví, které jsou dobře preparovatelné, a přeměrování toku do hlubokých částí může výrazně ztížit průběh resekce [13]. Teorii příčiny časného pooperačního krvácení postuloval již Spetzler a přehodnotil Rangel-Castilla ve fenoménu NPPB (normal perfusion pressure breakthrough) [14,15].

V současnosti probíhá diskuze stran studie ARUBA [1]. Ta měla za úkol srovnat rizika konzervativního postupu u neprasklých AVM proti rizikům invazivně řešených v 5letém sledování. Prospektivní, multicentrická, randomizovaná, nezaslepená studie byla provedena na 104 pracovištích. Výsledky ukázaly, že pacienti mají po intervenci riziko mozkové příhody nebo smrti 3× vyšší než pacienti léčení konzervativně v 33měsíčním sledování. Taktéž dle této studie pacienti léčení konzervativně mají signifikantně nižší riziko smrti a neurologického deficitu (mRS \geq 2). Neléčení pacienti měli spontánní roční rupturu AVM 2,2 %.

Studie ARUBA má však mnoho, především nejmenším kontroverzních nedostatků a nepřesností [16].

1. Ze 109 center, jež byly do studie zahrnuty, randomizovala do studie jen třetina – 39 center. Z toho sedm center zařadilo do studie více než polovinu všech pacientů.

Naopak 10 center zařadilo pouze jednoho pacienta. Jsou tato pracoviště, která randomizovala jen jednoho pacienta, skutečně dostatečně zkušeným centrem? Podmínka vstupu do studie byla aspoň 10 pacientů s AVM léčených ročně, a to jakoukoli metodou. Z celkového počtu 1 740 primárně zařazených se tak povedlo randomizovat jen 226 (13 %). Některá centra zařadila pouze 1,7 % ze všech svých pacientů a více než polovina center zařadila jen \leq 5 % ze všech svých pacientů. Z již zmíněných 1 740 primárně zařazených pacientů bylo 87 % vyřazeno, a to z důvodu kvůli přítomnosti krvácení v anamnéze pacienta či blíže neurčené formy intervence. Právě tyto vyřazení pacienti by byli rizikovější a snáze by mohli mít komplikace. Jinými slovy, jejich prognóza by byla zatížena větším rizikem. Randomizováni tedy byli ti zdravější, s lepší zdravotní prognózou, a tudíž s nižším předpokladem přirozených komplikací ve sledování.

2. Ve studii ARUBA též není vysvětleno, jak je možné tak vysoké procento komplikací u intervencí – totiž 31 % po 33 měsících oproti statisticky očekávaným 22 % za 5 let? Autoři sami jasně vysvětlení nepodávají a odvolávají se na statistiky komplikací z metaanalýz – avšak u prasklých i neprasklých AVM dohromady. V referenční studii uvádějí metaanalýzu, kterou provedli van Beijnum et al [17], nicméně zde jsou komplikace 5–6× nižší! Autorka uvádí riziko trvalého deficitu či smrti u pacientů po mikrochirurgické obliteraci 7,4 %, po radioterapii 5,1 % a 6,6 % po embolizaci. Taktéž výsledky ostatních autorů hovoří o mnohem nižší permanentní morbiditě [7–13] (tab. 2).

3. Studie ARUBA dále nespécifikuje rozdíly úspěšnosti a následků mezi jednotlivými léčebnými modalitami, jako jsou mikrochirurgie, embolizace či ozáření Leksellovým gamanožem. Dle statistik z metaanalýzy, kterou provedli van Beijnum et al [17], jsou rozdíly v krvácení po výkonu či v procentu úspěšnosti obliterace až řádově významné, a to ve prospěch mikrochirurgie. Toto studie ARUBA do statistik vůbec nezahrnuje. Je též přinejmenším kontroverzní, že sólo mikrochirurgickou léčbu podstoupilo jen 5 z 94 intervenčně léčených pacientů a 12 mikrochirurgickou léčbu s jinou modalitou (endovaskulární embolizace/gamanož). Jestliže vezmeme v potaz, že 2/3 všech randomizovaných pacientů studie ARUBA bylo SM I–II, u kterých je celosvětově uznána zlatým standardem terapie mikrochirurgie

v monoterapii, pak vzhledem k tak nízkému počtu mikrochirurgicky řešených pacientů nemůže studie ARUBA nic vypovídat o doporučení terapie těchto malformací.

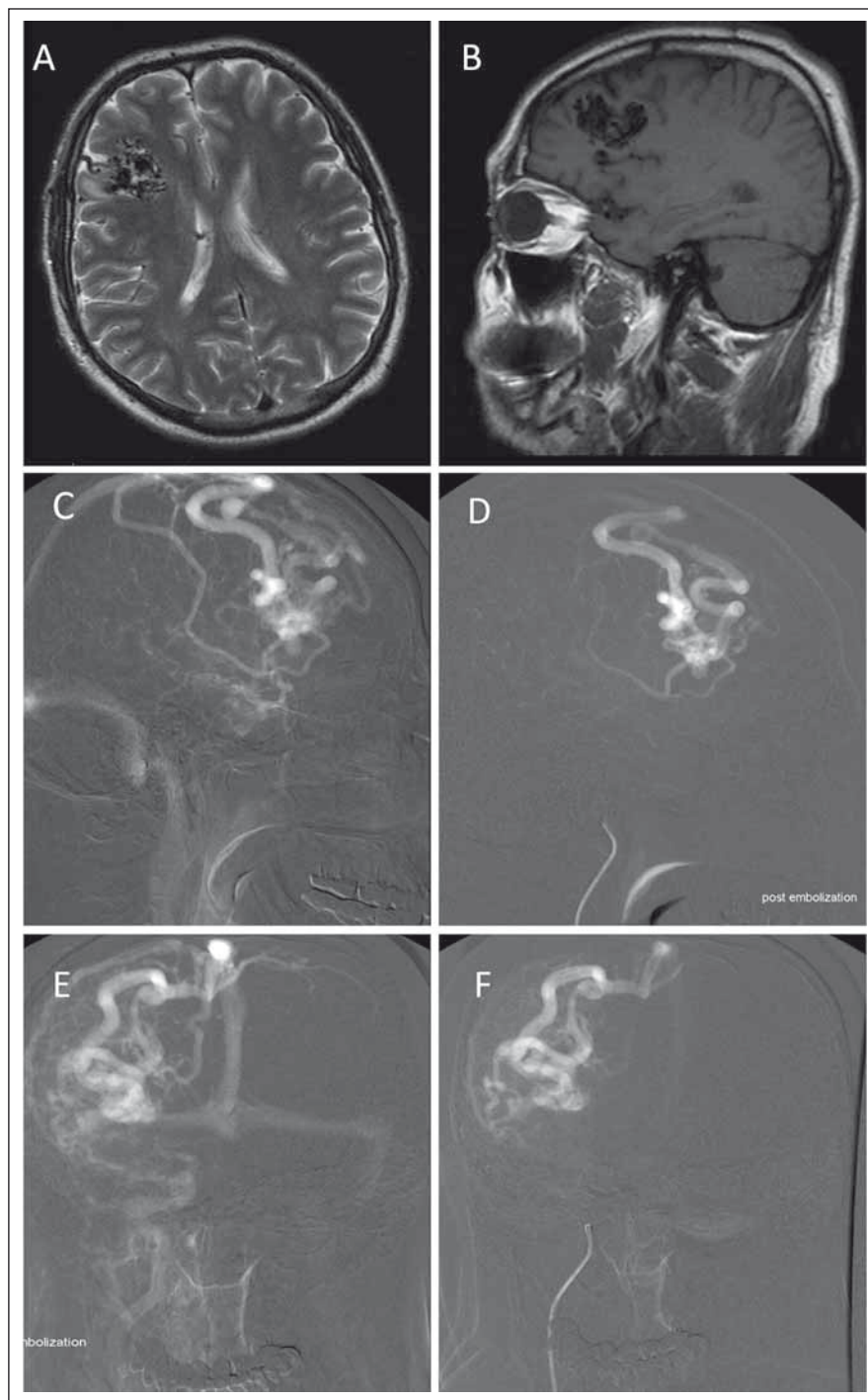
4. V neposlední řadě si musíme položit otázku, zda je 33měsíční sledování pacienta dostatečné. Komplikace po intervenční terapii se samozřejmě dostaví již v periprocedurálním období. V tom je konzervativní postup zcela jistě ve výhodě. Avšak s délkou života pacientů se výhody stírají. Dochází k tzv. překřížení křivek rizik, a ačkoli intervenční metody mají zpočátku vyšší riziko komplikací, toto nadále zůstává v konstantních hodnotách. U konzervativních metod riziko stále trvá a s přibývajícimi lety se akumuluje. Tento předpoklad samozřejmě platí, jestliže AVM byla vyřazena z oběhu beze zbytku. Bohužel ani tuto informaci, tedy jaká byla míra obliterace u invazivně řešených AVM, studie ARUBA neposkytuje.

Předčasným ukončením náboru pacientů po pouhých 33 měsících přišla studie o sílu randomizované dlouhodobé studie a generalizace výsledků není možná. Sledování pacientů bude prodlouženo na 10 let, což je adekvátní reakce autorů, a alespoň bude možno sledovat zmenšující se rozdíl mezi oběma větvemi studie.

Vzhledem k výše řečeným nedostatkům studie ARUBA se s jejím doporučením nemůžeme ztotožnit a nadále preferujeme aktivní mikrochirurgický přístup k neprasklým AVM SM stupně I a II. Naše stanovisko je nejen podloženo vlastními výsledky, ale je i v souladu s usnesením zástupců evropských společností touto problematikou se zabývajících (neurochirurgická, radiointervenční i radiochirurgická) [18].

Závěr

Retrospektivní analýzou našeho 19letého souboru jsme určili výslednou morbiditu 3,7 % a mortalitu 0 %. Srovnáme-li procento komplikací našeho souboru se studii zahraničními, jsou naše výsledky zcela uspokojivé. Těž prakticky 100% obliterační úspěšnost hovoří v prospěch naší metodiky. Cílem studie bylo ověřit správnost naší metodiky a srovnat výsledky v celosvětovém měřítku. Ačkoliv naše studie vzhledem k relativně malému počtu pacientů a retrospektivnímu zpracování dat nedosahuje statistické výpovědnosti jiných velkých studií, i tak je cenným hodnocením naší práce. Doporučujeme nadále pro neprasklé AVM SM I–II mikrochirurgické řešení jako monoterapii, u níž je riziko permanentní morbidity do



Obr. 4. Komplikace u pacienta s arteriovenózní malformací (AVM) Spetzler-Martin II frontálně vpravo na MR (A, B). Sagitální snímek panangiografie téže AVM před (C) a po embolizaci (D). Koronární snímek panangiografie AVM před (E) a po embolizaci (F).

Fig. 4. Complications in a patient with arteriovenous malformation (AVM) Spetzler-Martin II in the right frontal lobe on MRI (A, B). Sagittal panangiography of the same AVM before (C) and after embolization (D). Coronal images of panangiography of AVM before (E) and after embolization (F).

4,3 % (tab. 2). Pro neprasklé AVM SM III mikrochirurgický přístup s možným doplněním alternativní metodou embolizace či radio-

terapie a u neprasklých AVM SM IV–V spíše observaci. Výhoda je podrobit vlastní soubor analýze a z toho vyvodit patřičná do-

poručení a postupy pro své vlastní pracoviště. Studie ARUBA má mnoho nedostatků a nepřesností (viz výše). Sděluje nám jediné, v duchu známého přísloví: „Kdo nic nedělá, nic nezkaží.“ Avšak i to jen v krátkodobém pohledu. Na dlouhodobé sledování není designována. S výsledky se tedy nemůžeme ztotožnit. Z hlediska mikrochirurga jsou neakceptovatelné. I proto, že mikrochirurg byl jaksi ve studii opomenut.

Literatura

- Mohr JP, Parides MK, Stapf C et al. Medical management with or without interventional therapy for unruptured brain arteriovenous malformations (ARUBA): a multicentre, non-blinded, randomised trial. *Lancet* 2014; 383(9917): 614–621. doi: 10.1016/S0140-6736(13)62302-8.
- Davidson AS, Morgan MK. How safe is arteriovenous malformation surgery? A prospective, observational study of surgery as first-line treatment for brain arteriovenous malformations. *Neurosurgery* 2010; 66(3): 498–504. doi: 10.1227/01.NEU.0000365518.47684.98.
- Stapf C, Mohr JP, Pile-Spellman J et al. Epidemiology and natural history of arteriovenous malformations. *Neurosurg Focus* 2001; 11(5): e1.
- Ondra SL, Troupp H, George ED et al. The natural history of symptomatic arteriovenous malformations of the brain: a 24-year follow-up assessment. *J Neurosurg* 1990; 73(3): 387–391.
- Stapf C, Mast H, Sciacca RR et al. Predictors of hemorrhage in patients with untreated brain arteriovenous malformation. *Neurology* 2006; 66(9): 1350–1355.
- Morgan MK, Davidson AS, Assaad NN et al. Critical review of brain AVM surgery, surgical results and natural history in 2017. *Acta Neurochir (Wien)* 2017; 159(8): 1457–1478. doi: 10.1007/s00701-017-3217-x.
- Bervini D, Morgan MK, Ritson EA et al. Surgery for arteriovenous malformations of the brain is better than conservative management for selected cases: a prospective cohort study. *J Neurosurg* 2014; 121(4): 878–890. doi: 10.3171/2014.7.JNS132691.
- Potts MB, Lau D, Abla AA et al. Current surgical results with low-grade brain arteriovenous malformations. *J Neurosurg* 2015; 122(4): 912–920. doi: 10.3171/2014.12.JNS14938.
- Steiger HJ, Fischer I, Rohn B et al. Microsurgical resection of Spetzler-Martin grades 1 and 2 unruptured brain arteriovenous malformations results in lower long-term morbidity and loss of quality-adjusted life-years (QALY) than conservative management – results of a single group series. *Acta Neurochir (Wien)* 2015; 157(8): 1279–1287. doi: 10.1007/s00701-015-2474-9.
- Bradáč O. Chirurgická léčba arteriovenózní malformace. *Cesk Slov Neurol N* 2016; 79/112(6): 639–643.
- Burkhardt JK, Lasker GF, Winkler EA et al. Microsurgical resection of brain arteriovenous malformations in the elderly: outcomes analysis and risk stratification. *J Neurosurg* 2017; 22: 1–7. doi: 10.3171/2017.6.JNS17392.
- Schramm J, Schaller K, Esche J et al. Microsurgery for cerebral arteriovenous malformations: subgroup outcomes in a consecutive series of 288 cases. *J Neurosurg* 2017; 126(4): 1056–1063. doi: 10.3171/2016.4.JNS153017.
- Bradac O, Charvat F, Benes V. Treatment for brain arteriovenous malformation in the 1998–2011 period and review of the literature. *Acta Neurochir (Wien)* 2013; 155(2): 199–209. doi: 10.1007/s00701-012-1572-1.
- Spetzler RF, Wilson CB, Weinstein P et al. Normal perfusion pressure breakthrough theory. *Clin Neurosurg* 1978; 25: 651–672.
- Rangel-Castilla L, Spetzler RF, Nakaji P. Normal perfusion pressure breakthrough theory: a reappraisal after 35 years. *Neurosurg Rev* 2015; 38(3): 399–404. doi: 10.1007/s10143-014-0600-4.
- Meling TR, Proust F, Gruber A et al. On apples, oranges, and ARUBA. *Acta Neurochir (Wien)* 2014; 156(9): 1775–1779. doi: 10.1007/s00701-014-2140-7.
- van Beijnum J, van der Worp HB, Buis DR et al. Treatment of brain arteriovenous malformations: a systematic review and meta-analysis. *JAMA* 2011; 306(18): 2011–2019. doi: 10.1001/jama.2011.1632.
- Cenzato M, Boccardi E, Beghi E et al. European consensus conference on unruptured brain AVMs treatment (Supported by EANS, ESMINT, EGKS, and SINCH). *Acta Neurochir (Wien)* 2017; 159(6): 1059–1064. doi: 10.1007/s00701-017-3154-8.

**Na webových stránkách www.csnn.eu naleznete aktualizované pokyny pro autory.
Změny se týkají především formátu citací a používaných zkratk.**