

doi: 10.14735/amcsnn2018174

Syndrom karpálního tunelu v kontextu funkčních poruch pohybového systému

Carpal tunnel syndrome within the context of functional disorders of the musculoskeletal system

Souhrn

Syndrom karpálního tunelu shrnuje soubor příznaků, které jsou projevem hypertenze v karpálním tunelu. Příčina hypertenze v karpálním tunelu je obvykle multifaktoriální a může zahrnovat jak strukturální, tak funkční etiologii. Zatímco strukturální příčiny jsou dobře popsány, funkční poruchy pohybového systému manifestující se v oblasti zápěstí jako syndrom karpálního tunelu jsou často opomíjeny. Nejčastějším řešením syndromu karpálního tunelu je operační protěti ligamentum carpi transversum. Takový zákrok sice vede k ústupu klinických potíží v oblasti zápěstí, nicméně nemusí vyřešit funkční podíl etiologie syndromu karpálního tunelu. Funkční porucha pohybového systému pak může generalizovat a manifestovat se v jiné části pohybového systému. Komplexní terapie syndromu karpálního tunelu by proto mohla, v indikovaných případech, zahrnovat také komplexní kineziologický rozbor, který je součástí vyšetření fyzioterapeutem, k posouzení funkčního podílu etiologie syndromu karpálního tunelu, a vést tak nejen k eliminaci klinického vyjádření poruchy v oblasti zápěstí, ale i k eliminaci příčiny poruchy v pohybovém systému jako celku. Fyzioterapie má své místo jak u pacientů indikovaných k operačnímu zákroku, tak v pooperační péči s ohledem na komplexní řešení tohoto onemocnění. Článek přehledně shrnuje funkční etiologii poruch pohybového systému a možnosti fyzioterapie u syndromu karpálního tunelu.

Abstract

Carpal tunnel syndrome summarizes a set of signs manifesting tunnel hypertension in the carpal tunnel. The cause of tunnel hypertension is usually multifactorial, and it may include both structural and functional etiology. While the structural causes are well described, functional disorders of the musculoskeletal system, manifesting themselves in the area of the wrist as a carpal tunnel syndrome, are often neglected. Carpal tunnel syndrome is often resolved via surgical cutting of the ligamentum carpi transversum. Such intervention does, on one hand, bring about the regress of clinical problems in the area of the wrist, but it does not necessarily resolve the functional segment of the carpal tunnel syndrome etiology. The functional disorder of the musculoskeletal system may then become generalized, and it may eventually manifest itself in another part of the musculoskeletal system. Complex therapy of carpal tunnel syndrome should therefore, in indicated cases, also include a complex kinesiology analysis, which is a part of the examination by a physiotherapist, to assess the functional segment of the carpal tunnel syndrome etiology, therefore leading not only to the elimination of the clinical expression of the disorder in the area of the wrist, but also to the elimination of the cause of the disorder in the musculoskeletal system as a whole. Physiotherapy is suitable both in patients indicated for surgery and in post-surgical care with respect to a complex solution of this disease. The article brings a clear summary of the functional etiology of musculoskeletal system disorders and different options of physiotherapy in carpal tunnel syndrome.

Autoři deklarují, že v souvislosti s předmětem studie nemají žádné komerční zájmy.

The authors declare they have no potential conflicts of interest concerning drugs, products, or services used in the study.

Redakční rada potvrzuje, že rukopis práce splnil ICMJE kritéria pro publikace zasílané do biomedicínských časopisů.

The Editorial Board declares that the manuscript met the ICMJE "uniform requirements" for biomedical papers.

R. Poděbradská^{1,2}, L. Machová^{2,3}

¹ Rehabilitace Lipová-lázně, REHEX – EDU, v.o.s., Horní Lipová

² Katedra podpory zdraví, FSpS MU Brno

³ Rehaspiro Praha



PhDr. Radana Poděbradská
Rehabilitace Lipová-lázně
REHEX – EDU, v.o.s.
Horní Lipová 254
790 63 Lipová-lázně
e-mail: rehex@rehex-edu.cz

Přijato k recenzi: 7. 8. 2017

Přijato do tisku: 1. 2. 2018

Klíčová slova

syndrom karpálního tunelu – funkční poruchy pohybového systému – rehabilitace – komplexní kineziologický rozbor

Key words

carpal tunnel syndrome – functional disorders of the musculoskeletal system – rehabilitation – complex kinesiology analysis

Syndrom karpálního tunelu

Syndrom karpálního tunelu (SKT) je nejznámější a nejčastější úžinový syndrom [1,2]. Jeho prevalence se dle různých autorů liší, ale obecně se v populaci pohybuje mezi 6 a 12 % [3], incidence je udávána mezi 180 a 346 diagnostikovanými případy/100 000 obyvatel/rok [4]. Úžinové syndromy se objevují v průběhu periferních nervů na místech, kde nerv prochází v oblasti s úzkým sepětím nervové, vazivové a kostní tkáně [5]. SKT lze definovat jako soubor příznaků ischemizace nervus medianus (NM) způsobené změnou prostorových vztahů v karpálním tunelu (KT) (obr. 1) [2]. Etiologie SKT je multifaktoriální a při jeho vzniku se uplatňují strukturální i funkční faktory, které se v různém stupni kombinují.

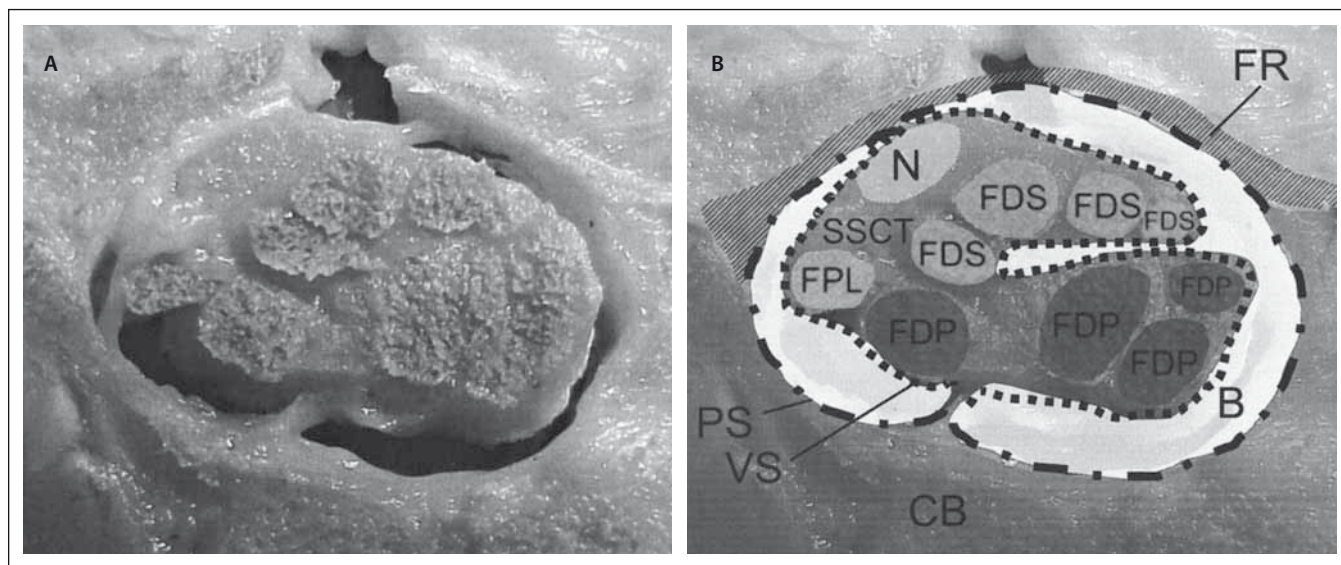
Etiologie

Mezi předpoklady ke vzniku SKT patří např. věk; pohlaví; kvalita pojivových tkání; onemocnění nervové, cévní nebo vazivově-kosterní soustavy, především diabetes mellitus, revmatologická onemocnění, hormonální změny; traumata; expanzivní procesy v oblasti KT; jizvy. Důležitým etiologickým faktorem je také kvalita, kvantita a typ fyzické zátěže, a to v rámci profese, ale také např. záliby či sportu [6].

Na klinické manifestaci SKT se mohou přidat také funkční poruchy pohybového systému (FPPS). FPPS jsou klinickou manifestací reflexních změn v pohybovém systému při nedostatečné autoreparaci, nesprávném vyhodnocení významu a neadekvátní terapii těchto reflexních změn. Reflexní změny v pohybovém systému jsou obvykle změny tonu měkkých tkání způsobené lokální změnou tixotropie amorfní mezibuněčné hmoty vaziva, většinou realizované sympatickou inervací. FPPS patří mezi časté zdroje bolesti. Na rozdíl od strukturálních poruch nemají patomorfologický podklad zjistitelný běžnými vyšetřovacími metodami a jsou reverzibilní [7]. Nejdůležitější vlastností FPPS je jejich zřetězení neboli generalizace, kdy FPPS v jedné části pohybového systému vyvolává poruchy i v jeho ostatních částech, anatomicky i na různých etážích řízení motoriky [8]. Mezi FPPS, které se manifestují v oblasti zápěstí, patří nejčastěji změna posturálního zajištění při pohybu horní končetiny (HK). Nesprávné posturální zajištění, tedy nedostatečné stabilizační zázemí v oblasti trupu a ramenního pletence, pak neumožňuje realizovat kvalitní a ekonomické stabilizační svalové souhry v oblasti ruky a dochází k přetížení anatomických struktur

této oblasti. Konkrétními FPPS s klinickými projevy v oblasti zápěstí jsou např. následek lokálního dráždění bloádou zápěstních kůstek, přenesené bolesti z reflexních změn v m. subscapularis, blokáda prvního žebra a jiné [9].

V rámci funkční anatomie a kineziologie je nutno hledat morfologické a funkční vztahy mezi jednotlivými strukturami hybného systému, které by pomohly vysvětlit systémové změny funkce. Tyto vztahy jsou zvláště důležité mezi trupem a končetinami. Je třeba sledovat anatomické souvislosti nejen mezi kloubním a svalovým systémem, ale rovněž mezi jednotlivými svaly a vazy, které tvoří funkčně anatomické smyčky [10,11]. Tato funkční jednotka je značně závislá na kvalitě hybných stereotypů a na stupni jejich fixace, to znamená na možnostech jejich přebudování. Důsledkem nedostatečnosti v této centrálně podmíněné funkci je, že pacient při pohybu využívá nerovnoměrně distribuované a nadměrné svalové síly a také větší počet svalů, než je z mechanického pohledu třeba. Dalším důsledkem je jednostranná stereotypní aktivita při svalové stabilizaci bez možností její změny. Tyto funkce jsou závislé na řadě faktorů, z nichž nejdůležitější jsou vlastnosti centrálních složek hybného systému



Obr. 1. Průřez karpálním tunelem u člověka v úrovni os hamatum (A). Schématický popis struktur uvnitř karpálního tunelu (B) [13]. Retinaculum flexorum (FR) a karpální kosti (CB) okolo karpálního tunelu a uvnitř karpálního tunelu nervus medianus (N), šlacha m. flexor pollicis longus (FPL), šlacha m. flexor digitorum profundus (FDP), šlacha m. flexor digitorum superficialis (FDS), bursa (B), parietální vrstva synoviální pochvy (PS), viscerální vrstva synoviální pochvy (VS).

Fig. 1. Transverse cut section through a human carpal tunnel at the hamate level (A). Schematic overview showing the structures within the carpal tunnel (B) [13].

The flexor retinaculum (FR) and carpal bones (CB) surrounding the carpal tunnel and within the carpal tunnel are the median nerve (N), flexor pollicis longus (FPL), flexor digitorum profundus (FDP) and flexor digitorum superficialis (FDS) tendons, bursa (B), subsynovial connective tissue – parietal synovial (PS) and visceral synovial (VS) layer.

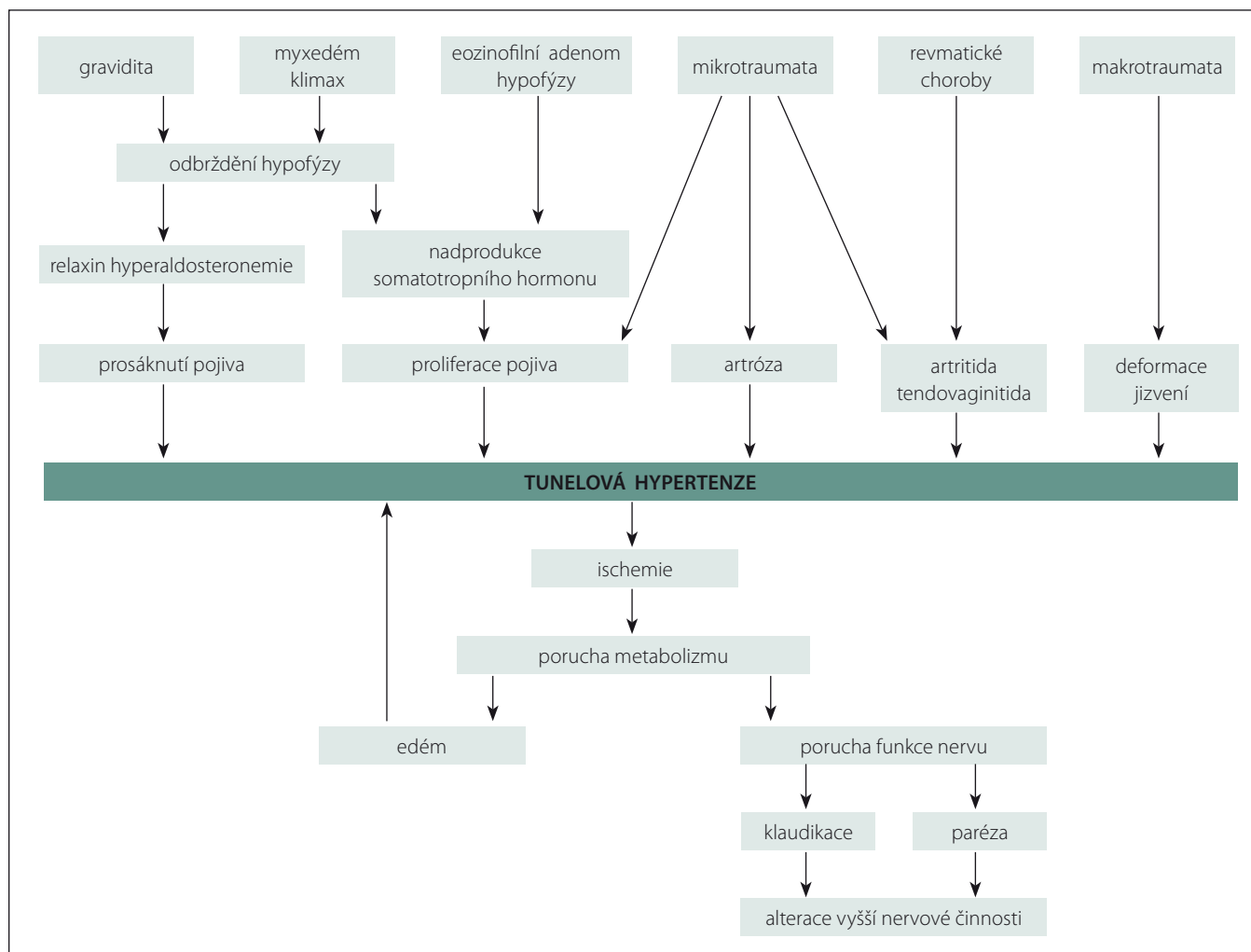


Schéma 1. Schéma etiologických faktorů hypertenze v karpálním tunelu [16].

Scheme 1. A diagram of etiological factors of carpal tunnel hypertension [16].

a způsob, jak byly a jsou hybné stereotypy vypracovány, posilovány a korigovány. Dle Koláře et al tato porucha souvisí také se sníženou kvalitou stereognózie a somatognózie a s insuficiencí hlubokého stabilizačního systému [12]. Při insuficienci hlubokého stabilizačního systému, který zajišťuje posturálně pohyb HK, dochází ke snížení schopnosti pohybové diferenciaci, tj. schopnosti provádět izolované pohyby, aktivovat sval bez neočekávané iradiace do ostatních svalů, což vede k jejich přetížení a k decentrovanému postavení kloubů. Je rovněž snížena schopnost relaxace svalu.

Etiopatogeneze – funkční aspekt

V patogenezi SKT dochází z hlediska funkčních poruch pohybového systému ke vzniku reflexních změn ve flexorech zápěstí a ruky. Tyto změny jsou nejdříve akutní, později chronické. U chronických reflexních změn

nastává následkem ztlustění kontrahovaných myofibril, které jsou součástí reflexních změn, jejich komprese v subfasciálním prostoru. Vážné perfuze a následkem ischemie dochází k ireverzibilní přestavbě kontraktálních svalových vláken na vazivo. To vede k oslabení svalu a další přetěžování svalu v této situaci celý proces vzniku funkčních a později strukturálních poruch urychluje. Nově vzniklé vazivo má tendenci ke zkracování (retrakci), a pokud není ošetřeno např. měkkými technikami, může vyvolávat permanentní tah za úpon – entezopatii. Vzniká svalová dysbalance s přetížením flexorů, na kterou reaguje tendosynovie šlachových pochev, které obalují šlachy flexorů ruky a prstů zvýšením sekrece synoviální tekutiny, což způsobí zmenšení prostoru v KT a ovlivňuje kluznost šlach flexorů v oblasti KT [13]. Výsledky studií ukazují, že pohyb NM v KT může být omezen jak v longitu-

diálním směru, tak ve směru transversálním, v obou případech s projevy SKT [14]. Současně může další autoreparační snahou těla o stabilizaci zápěstí docházet také k zesílení vaziva uzavírajícího KT z palmární strany.

V místě komprese NM pak popisují Wahab et al patogenezi SKT a ostatních úžinových syndromů k fokální demyelinizaci a remyelinizaci, ale primárně bez axonálního poškození [15]. Fokální demyelinizace je příčinou pomalejší remyelinizace, která je spojena s pomalejší rychlostí vedení nervem z důvodu chybní vedení vzruchu prostřednictvím myelinové pochvy. Ischemie nervu také vede k redukcí mikrocirkulace s konsekvencí perineurálního edému, ztlustění a fibrózy v místě komprese. Tento stav může být při odstranění příčiny do určité fáze plně reverzibilní a nerv může získat zpět plnohodnotnou funkci. Při opakované či déle trva-

jící patologii ale dochází již ke strukturálním změnám podpůrných tkání – redukcí kapi-lár, ztluštění bazální membrány vasa nervo-rum, zmnožení vazivové tkáně v perineu-riu a endoneuriu. Při dalším trvání komprese nervu může dojít až k axonopatii se všemi důsledky. Celá situace je potencována iri-tací aferentních vláken z oblasti zápěstí. Jedná se o vlákna typická pro vedení noci-cepce. Irítace těchto aferentních nociceptiv-ních axonů způsobuje uvolnění neuropep-tidů, které ovlivňují fibroblasty, tukové buňky a další. To vše nakonec vede k tzv. neuro-genní zánětlivé reakci a neurogenní zánět hraje významnou roli při vzniku degenera-tivních procesů [10].

Klinické projevy

Obvykle se jako první objeví parestezie či dy-sestezie I.–IV. prstu. Potíže se projevují často v noci a nutí pacienta ruku protřepat. Může se dostavit také pocit otoku ruky, který ale není pohledem patrný. Příznaky se mohou manifestovat v klidu, u některých pacientů jsou potencovány manuálním zatížením ruky. Byla prokázána též změna diskriminač-ního čítá a propriocepce [17].

Diagnostika

Klinické vyšetření by mělo obsahovat neuro-logické vyšetření v potřebném rozsahu. Pro ambulantní praxi byly zavedeny některé pro-vokační testy, např. Phalenův manévr nebo Tinelův příznak a další [2,18]. Lewit popisuje jako nejjednodušší test elevaci HK vleže na zádech do flexe v ramenním kloubu 90°, kdy se při pozitivním testu objeví do 30 s parestezie [8]. Pro stanovení definitivní dia-gnózy SKT by měla být provedena EMG. V ČR je platný Standard elektrofyziologic-kého vyšetření SKT pro potřeby hlášení cho-roby z povolání, který vydala Česká neu-rologická společnost [19]. Důležité je také provést v rámci diferenciální diagnostiky důkladnou rozvahu, pátrat po etiologic-kých faktorech a myslet rovněž na preven-tivní opatření, která vyloučí další postižení nervu [4].

Terapie

Terapie se odvíjí od výsledků vyšetření a může zahrnovat konzervativní nebo ope-rační postup. V rámci konzervativní terapie je možno využít dlahování, které má zajis-tit neutrální polohu v zápěstí, kdy jsou tla-kové poměry v oblasti KT pro procházející struktury nejpříznivější [20]. Využívá se také farmakoterapie – užívání vitaminů a léků

pro podporu prokrvení nervu nebo lokální aplikace kortikosteroidů. Důležitou sou-částí konzervativní terapie by měla být též fyzioterapie.

V případě neúspěchu konzervativní tera-pie nebo i primárně může být indikováno operační řešení – protěti ligamentum carpi transversum. V ČR operují SKT plastičtí chi-rurgové, specialisté na chirurgii ruky, orto-pedi, traumatologové a nejčastěji neurochi-rurgové [1]. Operace je možná otevřenou dekompresí KT nebo endoskopicky. Z hle-diska výskytu pooperačních bolestí a ná-vratu plné funkce ruky, a tím i návratu do práce, vykazala dle Kanty et al [21] lepší vý-sledky operace endoskopická. Naproti tomu Vaverka [1] uvádí, že otevřená dekompre-se KT v modifikaci mini-open provedená při zvětšení nabízí i v současné době nástupu endoskopických metod nejlepší operační výsledky.

Režimová opatření by měla být součástí komplexní léčby SKT vždy. Jde o úpravu pohybového stereotypu při různých aktivi-tách a situacích, ergonomizaci pracovního a domácího prostředí. Celkově snížení ma-nuální zátěže. Ideálním postupem je kon-trola těchto podmínek fyzioterapeutem, který zhodnotí kvalitu pohybu, pracovní po-lohu pacienta v reálném prostředí a kvalitu jeho posturálního zajištění.

Fyzioterapie Vyšetření fyzioterapeutem

Hlavním diagnostickým vyšetřením fyziote-rapeuta je komplexní kineziologický rozbor, který by mohl být nedílnou součástí vyšet-ření pacientů s podezřením na SKT před sta-novením definitivní diagnózy SKT. Jedná se o diferenciálně diagnostickou rozvahu a na-lezení tzv. klíčové oblasti. Klíčová oblast je primární porucha kdekoli v organismu, která vyvolala generalizaci funkčních poruch po-hybového systému a sama je buď stále kli-nicky aktivní, nebo je již klinicky němá. Jed-nat se může jak o poruchu funkční (např. poruchu stabilizačního zajištění v oblasti lo-patky), tak strukturální (např. revmatoidní ar-ritidu). Tato porucha může vést ke vzniku dal-ších poruch v pohybovém systému, protože se řetěží.

Při převaze funkční etiologie SKT je kromě typických parestezií a dysestezií patrná insu-ficience stabilizačního systému a porucha diferenciace funkce, která může být spojena s poruchou stereognozie a somatogno-zie. Klinicky mají tyto pacienti porušený ste-reotyp abdukce a flexe HK, případně již po-

sturální zajištění statické. Typicky se jedná o převahu horních fixátorů lopatek a útlum dolních fixátorů lopatek, jednostranně nebo oboustranně. V ramenním kloubu je patrně vnitřněrotační postavení, v loketním kloubu převaha pronace, v zápěstí omezení dor-zální flexe a v oblasti ruky převaha funkce flexorů ruky a prstů. Porucha funkční syner-gie v oblasti celé HK může být evidentní nej-dříve při pohybu, později i v klidu. Případně se objeví i špatné posturální zajištění již pro-ximálně pro funkci lopatky a chybí optimální dynamika krční a hrudní páteře. Tyto změny mohou být jak primární (např. habituace v rámci pracovní pozice), tak sekundární s klí-čovou oblastí mimo HK (např. reakce na sko-liotické držení), na které se klinicky SKT pro-jeví. Pro vyhodnocení stavu stabilizačního systému se provádí testy hlubokého stabi-lizačního systému popsané Kolářem et al v rámci metodiky Dynamické neuromusku-lární stabilizace [12]. Hodnotí se např. koor-dinace svalů dechově-posturálních, pohyby hrudníku při dýchání, aktivace pomoc-ných dechových svalů, koaktivace svalů břišní stěny, dechový vzor a možnost jeho změny.

Pokud se jedná o klinickou manifestaci tu-nelové hypertenze KT s izolovaným postiže-ním NM, je více méně typický autodemograf dysestezií a palpační nález v oblasti tenaru: hypotrofie všech svalů tenaru s výjimkou m. adductor pollicis. Tento sval, inervovaný z n. ulnaris, je v tomto případě, kdy jsou svaly inervovány z NM oslabené, dominantní pro náhradní stereotyp úchopové funkce palce a oproti ostatním svalům tenaru je z tohoto důvodu hypertrofický se zvýšeným klido-vým tonem.

Kinezioterapie

Kinezioterapie je individuální a vždy by se měla odvíjet od výsledku komplexního kine-zilogického rozboru. Přístup fyzioterapeuta se bude lišit v případě konzervativního nebo operačního postupu. Nicméně součástí etio-logického schématu většiny pacientů i s pře-vahou strukturální etiologie je také funkční porucha pohybového systému, kterou je ne-zbytné i v případě operačního přístupu řešit. Například pokud se na vzniku SKT podílela porucha stabilizace lopatky, ta operačním zákrokem nebude vyřešena. Tato funkční porucha pohybového systému se může manifestovat v jiné části pohybového sys-tému. V konzervativní terapii je nejdůležitější správně stanovit klíčovou oblast v pohybo-vém systému a zde cílit terapii. Zatímco před

několika lety přicházeli do rehabilitační ambulance častěji pacienti s blokádami, které bylo na místě odstranit, dnes se jako zásadní jeví spíše problém stabilizovat hypermobilitní oblasti.

Funkční synergie a stabilizace v oblasti zápěstí

Nejdůležitějším aspektem stabilizace zápěstí je obnovit „ideální“ koaktivaci flexorové a extenzorové skupiny předloketních svalů, resp. obnovit diferencovanou funkci flexorů prstů při kvalitní stabilizační funkci flexorů a extenzorů ruky a celou funkci ruky aktivovat v kontextu správného „nastavení“ stabilizačního systému v oblasti trupu. Také cvičení, které bylo zaměřeno na ovlivnění pohybu šlach procházejících KT, zvýšilo efekt konzervativní terapie SKT [22].

Kontrola pohybového stereotypu a vypracovávání ekonomického stereotypu

Pro kvalitní stereotyp práce HK je základem kvalitní stabilizační funkce lopatky. Zajištění funkční centrace a stabilizace lopatky pro obratnost a úchopovou funkci ruky jsou funkce vývojově mladé, a proto snadno zranitelné [23]. Důležité je poté uplatnění této kvalitní funkční synergie v posturálně-lokomoční funkci v rámci celého pohybového systému. Obecně lze říci, že pacienti se SKT mají velmi často insuficienci hlubokého stabilizačního systému, jehož aktivace je v terapii zahrnuta vždy, protože je nedílnou součástí fázické hybnosti. Kolář et al vypracovali pro aktivaci stabilizačního systému metodu Dynamické neuromuskulární stabilizace vycházející z motorické ontogeneze člověka [12]. Jedná se však spíše o princip než metodu, který je ve své podstatě součástí téměř všech rehabilitačních metod.

Trénink somatestezie

Somatestezie je schopnost rozlišovat podněty pomocí kožní a proprioceptivní aference. Insuficience této schopnosti úzce souvisí s insuficiencí hlubokého stabilizačního systému [11].

Měkké a mobilizační techniky

Měly by sloužit jako tzv. příprava terénu. Lewit uvádí, že pokud je nalezena porucha kloubní vůle, je na prvním místě mobilizační terapie [8]. Mobilizace ale sama o sobě bez následné terapie stabilizační funkce je spíše kontraindikována, protože blokáda v oblasti zápěstí může být zpevněním v rámci auto-

reparace, tzv. funkční blokádou, která nahrazuje hypermobilitu v jiné části pohybového systému [24].

Fyzikální terapie

Je obtížné vyjmenovat konkrétní typ fyzikální terapie jako součást komplexní terapie SKT, protože ta se odvíjí od kineziologického rozboru, klíčové oblasti a typu pacienta. Kauzálně lze využít vakuové kompresní terapie. Jejím principem je střídání přetlaku a podtlaku v pracovním válci, v němž je pomocí manžety vzduchotěsně upevněna končetina. Účinky jsou především přímý trofotropní a přímý antiedematózní, u ischemických stavů dochází k výraznému zlepšení transmurální výměny plynů i iontů na kapilární stěně, rozvoji kolaterálního řečiště nejen v kůži, ale i ve svalech a v nervech. Indikace vakuové kompresní terapie u SKT není standardní a prozatím nebyla prokázána její efektivita, přesto jde o kauzální zásah pro podporu vzniku kolaterálního řečiště vasa nervorum [7].

Fyzioterapie po operačním řešení SKT

V případě operačního řešení SKT se k výše uvedeným principům fyzioterapie přidává péče o jizvu. Jizevnatá tkáň je vždy méněcennější než původní tkáň, kterou nahrazuje, a narušuje kontinuitu a pružnost dané oblasti. Časem má jizevnatá tkáň tendenci k tuhnutí a stažení. Potíže spojené s jizvou se mohou manifestovat až po delším časovém odstupu od operačního výkonu. Může dojít k narušení funkce měkkých tkání a jizva může být zdrojem nocicepcce [25,12]. Tomuto procesu se dá předejít ošetřením měkkými technikami, které patří do prostředků fyzioterapie.

Závěr

Fyzioterapie hraje důležitou roli v prevenci, konzervativní i operační terapii SKT. Její efekt byl u této diagnózy opakovaně prokázán [26–30], a to jak z hlediska funkce, tak i zlepšení vedení nervem [31]. Etiologie vzniku SKT je multifaktoriální a zahrnuje jednak funkční, jednak strukturální faktory. Podíl na vzniku SKT mohou mít nedidiagnostikované poruchy funkce pohybového systému, které i po dobře provedeném operačním zákroku zůstávají a manifestují se v jiné části pohybového systému [32]. Fyzioterapeut by měl umět prostřednictvím komplexního kineziologického rozboru zhodnotit funkční složku etiologie SKT a realizovat její terapii. Ve chvíli,

kdy ale funkční porucha pohybového systému již přešla do fáze strukturálního poškození, ať už potenciálního či reálného, je operace u diagnózy SKT na místě a prodleva, byť za průběhu fyzioterapie, může způsobit nevratné poškození [33]. Na druhé straně tak může být odstraněn důležitý varovný signál, který pak vede k potencování funkční poruchy v jiné části pohybového systému. Jako problém se ukazuje nedostatečná informovanost odborné veřejnosti o funkčních poruchách pohybového systému, a to jak mezi lékaři, tak mezi fyzioterapeuty [34]. Fyzioterapie je obor, který prodělává v současné době především díky prof. Kolářovi masivní rozvoj a koncepce výuky se zcela mění. I přesto se mnoho pacientů s SKT k fyzioterapeutovi vůbec nedostane.

V závěru by bylo dobré uvést, že fyzioterapie by měla být vždy komplexní, zahrnovat doplňkové procedury, jako např. fyzikální terapie, ale především kinezioterapii ke korekci chybných pohybových stereotypů.

Literatura

1. Vaverka M. Karpální tunel a neurochirurg – zkušenosti po 2 200 operacích. *Cesk Slov Neurol N* 2012; 75/108(1): 44–50.
2. Smrčka M, Vybíhal V, Němec M. Syndrom karpálního tunelu. *Neurol praxi* 2007; 8(4): 243–246.
3. Fernandez-de-las Penas C, Cleland J, Palacios-Cena M et al. Effectiveness of manual therapy versus surgery in pain processing due to carpal tunnel syndrome: a randomized clinical trial. *Eur J Pain*, 2017; 21(7): 1266–1276. doi: 10.1002/ejp.1026.
4. Minks E, Minksová A, Brhel P et al. Profesionální syndrom karpálního tunelu. *Neurol praxi* 2014; 15(5): 234–239.
5. Vodvářka T. Úžinové syndromy. *Interní Med* 2005; 7(2): 74–80.
6. Poděbradská R. Úžinové syndromy – syndrom karpálního tunelu: účinky fyzioterapie. Diplomová práce. Olomouc: Univerzita Palackého v Olomouci, Fakulta tělesné kultury, Katedra fyzioterapie 2006. Dostupné z URL: <https://theses.cz/id/ozl4lb/19847-372444188.pdf?lang=cs;furl=%2Fid%2Fozl4lb%2F>.
7. Poděbradský J, Poděbradská R. Fyzikální terapie – manuál a algoritmy. Praha: Grada Publishing a.s. 2009.
8. Lewit K. Manipulační léčba. 4. vyd. Leipzig: J.A. Barth Verlag 1996.
9. Travell JG, Simons DG. Myofascial pain and dysfunction The trigger point manual. 2nd ed. New York: Lippincott Williams & Wilkins 1999.
10. Janda V. Ke vztahům mezi strukturálními a funkčními změnami pohybového systému. *Rehabil Fyz Léč* 1999; 1: 6–8.
11. Kolář P. Systematizace svalových dysbalancí z pohledu vývojové kineziologie. *Rehabil Fyz Léč* 2001; 4: 152–164.
12. Kolář P et al. Rehabilitace v klinické praxi. Praha: Galén 2009: 58.
13. Etema AM, Zhao C, Amadio PC et al. Gliding characteristics of flexor tendon and tenosynovium in carpal tunnel syndrome: a pilot study. *Clin Anat* 2007; 20(3): 292–299.
14. Erel E, Dilley A, Greening J et al. Longitudinal sliding of the median nerve in patients with carpal tunnel syndrome. *Journal Hand Surg* 2003; 28(5): 439–443.

15. Wahab KW, Sanya EO, Adebayo PB et al. Carpal tunnel syndrome and other entrapment neuropathies. *Oman Med J* 2017; 32(6): 449–454. doi: 10.5001/omj.2017.87.
16. Gelbreman RH, Hergenroede P, Hargens A. The carpal tunnel syndrome: a study of capal canal pressures. *J Bone Joint Surg Am* 1981; 63(3): 380–383.
17. Wolny T, Saulicz E, Linek P et al. Two-point discrimination and kinesthetic sense disorders in productive age individuals with carpal tunnel syndrome. *J Occup Health* 2016; 58(3): 289–296. doi: 10.1539/joh.15-0108-OA.
18. Katz JN, Simmons BP. Clinical practice. Carpal tunnel syndrome. *N Engl J Med* 2002; 346(23): 1807–1812. doi: 10.1056/NEJMc013018.
19. Kadaňka Z, Dufek J, Hromada J. Standard elektrofyzilogického vyšetření syndromu karpálního tunelu pro potřeby hlášení choroby z povolání. Česká neurologická společnost 2005. Dostupné z URL: <http://www.czech-neuro.cz/pro-odborniky/doporucene-postupy/doporuceni-pro-prakticke-lekare/sy-karpalniho-tunelu/>.
20. Burk DT, Burke NM, Steward GW et al. Splinting for carpal tunnel syndrome: a comparison of night-only versus full-time wear instructions. *Arch Phys Med Rehabil* 1994; 75(11): 1241–1244.
21. Kanta M, Ehler E, Kremláček J et al. Efekt endoskopické a klasické operace pro syndrom karpálního tunelu. *Cesk Slov Neurol N* 2008; 71/104(2): 173–179.
22. Horng YS, Hsieh SF, Lin MC et al. The comparative effectiveness of tendon and nerve gliding exercises in patients with carpal tunnel syndrome: a randomized trial. *Am J Phys Med Rehabil* 2011; 90(6): 435–442. doi: 10.1097/PHM.0b013e318214eaaf.
23. Mayer M, Smékal D. Syndromy bolestivého a dysfunkčního ramene: role krátkých depresorů hlavice humeru. *Rehabil Fyz Léč* 2005; 2: 68–71.
24. Hermachová H. O fenoménu bariéry. *Rehabil Fyz Léč* 1996; 2: 81–85.
25. Lewit K, Olšanská Š. Klinický význam aktivních jizev. *Rehabil Fyz Léč* 2003; 4: 129–132.
26. Tal-Akabi A, Rushton A. An investigation to compare the effectiveness of carpal bone mobilisation and neurodynamic mobilisation as methods of treatment for carpal tunnel syndrome. *Man Ther* 2000; 5(4): 214–222.
27. Wolny T, Saulicz E, Linek P et al. Effect of manual therapy and neurodynamic techniques vs ultrasound and laser on 2PD in patients with CTS: a randomized controlled trial. *J Hand Ther* 2016; 29(3): 235–245. doi: 10.1016/j.jht.2016.03.006.
28. Rozmaryn L, Dovellet S, Rothman E et al. Nerve and tendon gliding exercises and the conservative management of carpal tunnel syndrome. *J Hand Ther* 1998; 11(3): 171–179.
29. Oskouei AE, Talebi GA, Shakouri SK et al. Effects of neuromobilization maneuver on clinical and electrophysiological measures of patients with carpal tunnel syndrome. *J Phys Ther Sci* 2014; 26(7): 1017–1022. doi: 10.1589/jpts.26.1017.
30. Bardak AN, Alp M, Erhan B et al. Evaluation of the clinical efficacy of conservative treatment in the management of carpal tunnel syndrome. *Adv Ther* 2009; 26(1): 107–116. doi: 10.1007/s12325-008-0134-7.
31. Goyal M, Mehta SK, Rana N et al. Motor nerve conduction velocity and function in carpal tunnel syndrome following neural mobilization: a randomized clinical trial. *Int J Health Allied Sci* 2016; 5(2): 104–110. doi: 10.4103/2278-344X.180434.
32. Kolář P, Lewit K. Význam hlubokého stabilizačního systému v rámci vertebrogenních obtíží. *Neurol Praxi* 2005; 5: 270–275.
33. Rychlý Z. Je syndrom karpálního tunelu diagnostickým a terapeutickým problémem? *Sanquis* 2002; 18: 20. Dostupné z URL: <http://www.sanquis.cz/index1.php?linkID=art808>.
34. Karolyi M, Komenda M, Janoušová R et al. Finding overlapping terms in medical and health care curriculum using test mining methods: rehabilitation representation – a proof of concept. *Mefanet J* 2016; 4(2): 71–77.

Vážení čtenáři, na webu Cerebrovaskulární sekce ČNS je k dispozici

Doporučený postup pro intravenózní trombolýzu v léčbě akutního mozkového infarktu – aktualizace 2018

viz http://www.cmp.cz/public/96/7e/d9/5154_23890_IVT_2018.pdf