

Význam morfologických a klinických klasifikací stenózy bederní páteře v předoperační rozvaze

The importance of morphological and clinical classifications of lumbar spine stenosis in the preoperative planning

Souhrn

Cíl: Cílem naší práce bylo ověřit vztahy mezi subjektivními obtížemi, klinickým nálezem a obrazem na magnetické rezonanci u pacientů, kteří byli operováni pro symptomatickou lumbální spinální stenózu (LSS), a možnost jejich použití při rozvaze k operačnímu řešení. **Soubor a metodika:** Do studie byli zařazeni pacienti operovaní pro LSS v letech 2009–2010. Subjektivní obtíže jsme hodnotili pomocí Oswestry Disability Index (ODI), klinické symptomy klasifikací modifikovaným Skóre neurologického postižení pro lumbální spinální stenózu (mNIS-LSS). Na MR jsme měřili plochu kanálu páteřního, plochu durálního vaku a sedimentační klasifikaci. Korelační analýzou na hladině významnosti $p < 0,05$ jsme otestovali vztahy mezi jednotlivými kategoriemi. **Výsledky:** Zařazeno bylo 61 pacientů s mediánem věku 67 let. Medián hodnot ODI byl 48. Celkem jsme hodnotili 162 spinálních segmentů. Korelační koeficienty pro kategorie ODI, mNIS-LSS a grafických nálezů byly nižší než 0,5. Korelační koeficienty vyšší než 0,5 byly mezi jednotlivými způsoby měření LSS na MR zobrazení. **Závěry:** Ve skupině pacientů indikovaných k operačnímu výkonu pro symptomatickou LSS jsme neprokázali statisticky významný vztah mezi subjektivními obtížemi pacienta, neurologickým nálezem a MR zobrazením. Statisticky významné korelace jsou mezi zvolenými technikami měření LSS na MR. Pro běžné užití je nejsnazší z nich sedimentační klasifikace podle Schizas.

Abstract

Objective: The aim of our study was to investigate the relations between subjective difficulties, clinical findings and the MRI in patients who have been operated for symptomatic lumbar spinal stenosis (LSS), and the possibility of using these relations for surgical treatment decision. **Methods:** Patients operated for LSS in 2009–2010 were included in the study. Subjective difficulties were assessed using the Oswestry Disability Index (ODI), the clinical symptoms with the modified Neurological Impairment Score for Lumbar Spinal Stenosis (mNIS-LSS). We measured the spinal canal area, dural sac area, and nerve root sedimentation classification on MRI. We tested the relations between these categories using the correlation analysis at significance level $p < 0.05$. **Results:** 61 patients with a median age of 67 were included. Median ODI value was 48. Overall, we evaluated 162 spinal segments. Correlation coefficients for ODI, mNIS-LSS and graphical findings were less than 0.5. Correlation coefficients greater than 0.5 were between all the MRI measurement methods. **Conclusions:** In the group of patients indicated for surgery for symptomatic LSS, we did not find a statistically significant correlation between subjective patient difficulties, neurological findings and MRI. Statistically significant correlations are among the selected LSS measurement techniques for MRI. For common use, the easiest of them is nerve root sedimentation classification according to Schizas.

Autoři deklarují, že v souvislosti s předmětem studie nemají žádné komerční zájmy.

The authors declare they have no potential conflicts of interest concerning drugs, products, or services used in the study.

Redakční rada potvrzuje, že rukopis práce splnil ICMJE kritéria pro publikace zasílané do biomedicínských časopisů.

The Editorial Board declares that the manuscript met the ICMJE "uniform requirements" for biomedical papers.

**D. Bludovský, D. Štěpánek,
M. Kulle, M. Choc, V. Přibáň**

Neurochirurgická klinika
LF UK a FN Plzeň



MUDr. David Bludovský
Neurochirurgická klinika
LF UK a FN Plzeň
Alej Svobody 80
301 00 Plzeň
e-mail: bludovsky@fnplzen.cz

Přijato k recenzi: 8. 8. 2017

Přijato do tisku: 3. 1. 2018

Klíčová slova

lumbální spinální stenóza – bederní páteř – magnetická rezonance – chirurgická léčba

Key words

lumbar spinal stenosis – lumbar spine – magnetic resonance imaging – surgical treatment

Úvod

Snaha nalézt vhodné klasifikační schéma, které by pomohlo v rozhodování o způsobu léčby, je patrná u všech onemoc-

nění. Stenóza páteřního kanálu v bederním úseku (lumbální spinální stenóza; LSS) je kontroverzním tématem nejen z pohledu klasifikace. Není jednota ani v samotné de-

finici. Komplexní pohled přináší definice Severoamerické spinální společnosti (NASS): LSS je onemocnění vyznačující se zmenšením prostoru pro nervové a cévní struktury

Tab. 1. Modifikované skóre neurologického postižení u lumbální spinální stenózy (mNIS–LSS).

Reflexy šlachookosticové	
reflex patelární, reflex šlachy Achillovy, za každý přítomný reflex na jedné končetině	1 bod (0–4 b)
Taktilní čítí na dolních končetinách	
neporušeno oboustranně	4 body
porušeno na jedné dolní končetině	2 body
porušeno oboustranně	0 bodů (0–4 b)
Stoj na špičky, na paty	
za každý cvik (pokud vážne pouze na jedné dolní končetině 1,5 bodu)	3 body (0–6 b)
Chůze	
chůze bez opory	9 bodů
chůze s oporou jedné hole	6 bodů
chůze s oporou dvou holí	3 body
chůze neschopen	0 bodů (0–9 b)
Celkem	(0–27 b)

mNIS LSS – modified Neurological Impairment Score for Lumbal Spinal Stenosis

na podkladě degenerativních změn v kanálu páteřním. Symptomatická LSS vede k proměnlivým syndromům bolesti a/nebo únavnosti v hýždí a/nebo dolní končetině, mohou být s bolestí nebo bez bolesti zad. Symptomatická LSS má typické provokační a úlevové faktory. Provokační faktory jsou aktivity ve vzpřímené poloze, jako jsou stoj a chůze, provokující neurogenní klaudikace. Úlevové faktory zahrnují předklon, sed a/nebo ulehnutí [1]. V české literatuře je definice doplněna doporučením brněnských autorů používat pro asymptomatickou stenózu bederní termín „úzký kanál páteřní“

a spojení „lumbální spinální stenóza“ vyhradit pro symptomatickou stenózu bederní [2,3]. LSS je v citovaném doporučení chápána jako klinicko-radiologický termín zohledňující nejen grafické nálezy, ale i klinické symptomy jako jejich manifestaci.

Najít jednoduché schéma, podle kterého by bylo možné LSS snadno klasifikovat a odvodit z něj doporučení pro další léčbu, pravděpodobně není možné. Vztahy mezi jednotlivými nálezy morfologickými, klinickými a sebehodnocením pacientů se zabývá řada prací [2,4–8], někdy s rozporuplnými závěry. Rozhodli jsme se proto zpracovat data

souboru pacientů, kteří byli pro LSS operováni. V této specifické skupině jsme sledovali vztah mezi klinickým nálezem, morfologickými změnami na MR a sebehodnocením pacienta. Předpokládali jsme, že čím užší je kanál páteřní, tím těžší jsou klinické projevy i obtíže subjektu. Cílem práce bylo ověřit, zda tyto vztahy platí, a zároveň ověřit, které z morfologických (radiologických) měření je pro běžné užití nejsnazší a nejlépe korelující s klinickým nálezem.

Soubor a metodika

Do retrospektivně studovaného souboru jsme zařadili pacienty, kteří byli operováni na našem pracovišti pro LSS v letech 2009–2010.

Podmínkou výběru byla kvalitní MR bederní páteře s průkazem centrální stenózy alespoň jednoho segmentu, klinické vyšetření a vyplnění dotazníku Oswestry Disability Index (ODI) [9].

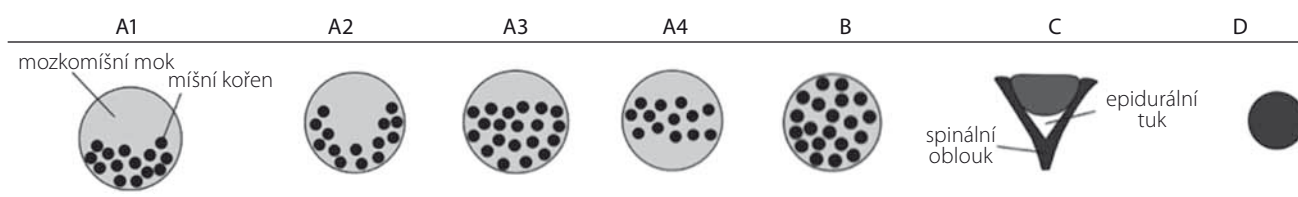
Vyřazeni byli pacienti s průkazem výhřezu meziobratlové ploténky, foraminální nebo laterální stenózy bez složky centrální, se spondylolistézou, s průkazem poruchy stability páteře s nutností instrumentace a případně reoperace v krajině bederní páteře.

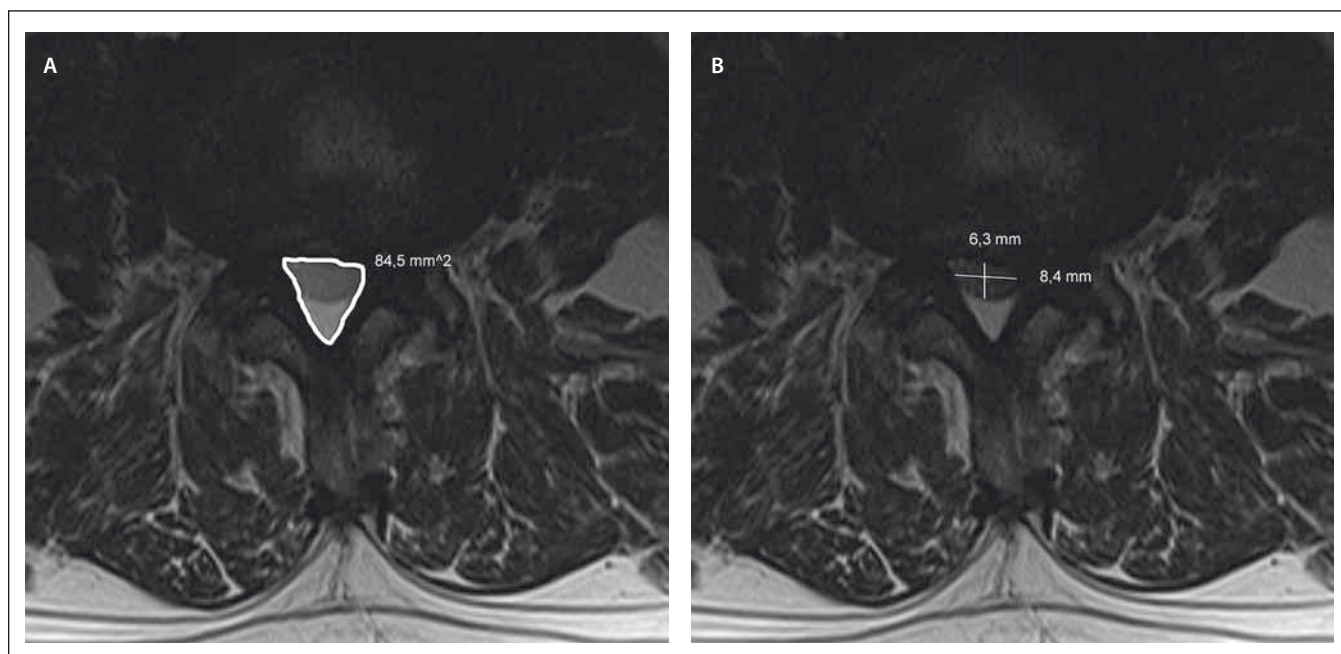
Dotazníky ODI jsme používali v papírové podobě, variantu 2.1a v českém jazyce [10]. Vyplnění prováděli pacienti samostatně.

Klinický nález jsme klasifikovali modifikací Skóre neurologického postižení u lumbální spinální stenózy (mNISS-LSS), ze kterého jsme vynechali celou skupinu vyšetření ladičkou, vynecháno hodnocení dřepu a běhu (tab. 1) [11].

MR nález v T2 vážených transverzálních obrazech byl využit ke změření plochy kanálu páteřního, plochy durálního vaku a zařazení do schématu komprese kořenů tzv. sedimentační klasifikace dle Schizase (tab. 2) [5,12]. Plochu kanálu páteřního jsme měřili v programu Surgimap (Nemaris, New York) manuálně obtažením plochy v úrovni disku (obr. 1) [13]. Plochu durálního vaku jsme měřili ve stejném programu metodikou podle Hamanishiho (tab. 3 a obr. 1) [14].

Tab. 2. Schéma rozložení míšních kořenů v durálním vaku dle Schizase [5].





Obr. 1. Způsob měření plochy kanálu páteřního a durálního vaku.

Obr. 1A) Přímé měření plochy kanálu páteřního.

Obr. 1B) Měření durálního vaku metodou podle Hamanishiho.

Fig. 1. Method of measuring the spinal canal and dural sac area.

Fig. 1A) Direct measurement of the spinal canal area.

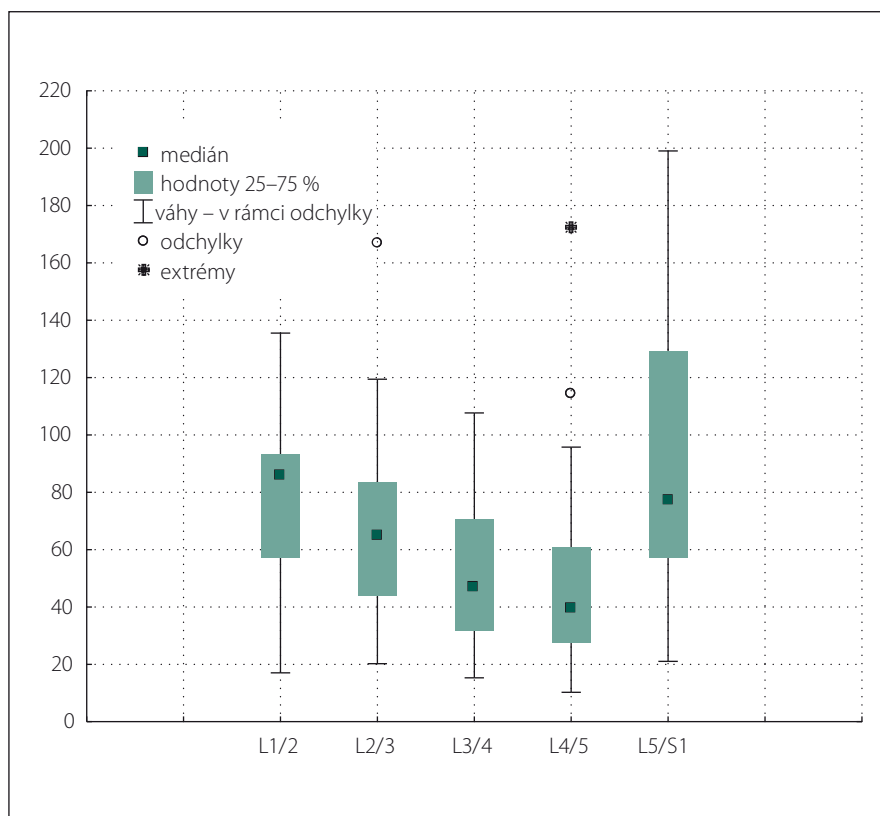
Fig. 1B) Dural sac area measurement according to Hamanishi.

U každého pacienta jsme nejužší místo kanálu páteřního s nejvýraznější kompresí durálního vaku stanovili jako minimální plochu kanálu páteřního, minimální plochu durálního vaku a minimální hodnotu Schizasovy klasifikace. Získané hodnoty jsme pak použili pro korelační analýzu s klinickým nálezem převedeným do mNIS-LSS a s patientskou škálou ODI. Vzhledem k limitům Schizasovy klasifikace v segmentu L5/S1, jak uvádíme v diskusi, jsme měření uvedeného segmentu do finální korelační tabulky nezahrnuli.

Výsledné hodnoty jsme zpracovali korelační analýzou v programu Statistica v.8 (TIBCO Software Inc, Palo Alto) na hladině významnosti $p < 0,05$ [15].

Výsledky

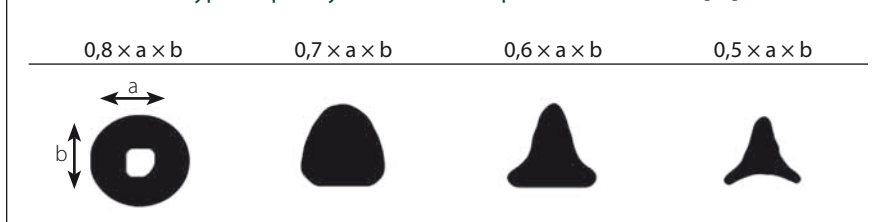
Do studie bylo zařazeno 61 pacientů, 35 mužů a 26 žen. Medián věku u žen byl 67, ve skupině mužů 70, celkově s extrémy 48–80. Hodnoty ODI se pohybovaly v rozmezí 20–76, medián 48. Celkem jsme hodnotili 197 spinálních segmentů. Pro hodnocení korelací metod měření jsme vynechali Schizasovu škálu pro segment L5/S1, kdy je pro anatomickou odlišnost rozložení kořenů použití této stupnice nevhodné [5,12,16]. S vynecháním segmentu



Obr. 2. Distribuce plochy kanálu páteřního podle segmentů.

Fig. 2. Spinal canal area distribution according to spinal segments.

Tab. 3. Schéma výpočtu plochy durálního vaku podle Hamanishiho [14].



L5/S1 je počet hodnocených segmentů 162. Rozložení počtu segmentů a jejich hodnot je v obr. 2. Dále jsme statisticky zpracovali vztahy grafických nálezů po jednotlivých segmentech, potvrdily se ale jen vztahy zjištěné již zmíněnou analýzou nejužších segmentů. Po rozdělení pacientů na ty, kteří byli operováni pro monosegmentální stenózu a LSS víceetážovou jsme nedosáhli změny hodnoty vztahů pro hladinu významnosti $p < 0,05$.

Výsledné korelační koeficienty mezi jednotlivými kategoriemi jsou zpracovány v tab. 4 a tab. 5.

Diskuze

Symptomy LSS jsou velmi pestré, proto většina klasifikačních schémat pro univerzální praktické použití selhává. Omezili jsme výběr pacientů pouze na ty, kteří byli indikováni k operačnímu výkonu. Lze tedy předpokládat, že půjde o skupinu s menším rozptylem radiologických nálezů a bude možné lépe studovat závislost s klinickým nálezem a případně i sebehodnocením disability pacienta.

ODI je považován za kvalitní komplexní dotazník zahrnující otázky na omezení fyzické (sezení, stoj, zdvihání břemen a chůze), sociální (společenský život, cestování, sexuální funkce, osobní péče), omezení spánku a hodnotí i bolest [9]. Na našem pracovišti je tento nástroj standardní součástí příjmu pacienta s degenerativním onemocněním

bederní páteře, proto je snadno využitelný i pro retrospektivní práce.

Hodnocení symptomů vychází ze standardního neurologického vyšetření. Klasifikační schéma brněnských autorů jsme zvolili pro jeho snadnou reprodukovatelnost a komplexní hodnocení symptomů [11]. Jedinou slabinou je využití v retrospektivně zkoumaném souboru. Vyšetření schopnosti běhu standardně nejižujeme, vyšetření ladičkou a kvality dřepu bylo provedeno jen u několika pacientů. Proto jsme tyto kategorie vynechali (tab. 1). Přesto považujeme i modifikovanou stupnici za dobře využitelnou pro kvantifikaci objektivního neurologického nálezu.

Radiologické vyšetření jsme vybrali podle doporučení NASS, kde je MR doporučena jako nejvhodnější neinvazivní vyšetření k diagnostice anatomického zúžení kanálu páteřního a/nebo přítomnosti komprese nervových kořenů (síla doporučení B) [1]. CT myelografie má stejnou sílu doporučení (B) u pacientů, kde je MR kontraindikovaná nebo neprůkazná. Pro naši studii jsme vybrali pouze pacienty, kteří měli MR vyšetření. Tím jsme zpřesnili metody měření ve skupině. Měření plochy kanálu páteřního není standardní metodou. Běžnější je měření předozadního rozměru kanálu páteřního, u kterého je popisována 95% specifita [17]. Přestože je tento způsob jedno-

duchý, nerespektuje tvar kanálu páteřního, morfologii spinálních kloubů. Pro naši studii jsme měřili plochu kanálu páteřního (obr. 1) a zajímalo nás, zda je způsob měření manuálním obtažením kanálu páteřního použitelný s obdobnou výpovědní hodnotou jako měření plochy durálního vaku podle Hamanishiho [14]. Pro běžné užití se nám tento způsob osvědčil lépe. K Hamanishiho postupu je potřeba znát koeficienty pro vynásobení naměřených hodnot, navíc s přihlédnutím k charakteru morfologie kanálu páteřního (tab. 3). V souboru naměřených hodnot jsme ponechali všechna měření bez rozdělení tíže LSS podle citovaných prací. Například mezní hodnota pro definici stenózy bederní v Hamanishiho práci je 100 mm². Pro korelační studii jsme pro zjednodušení zařazovali nejnižší naměřenou hodnotu ze všech segmentů u jednoho pacienta.

Dalším způsobem grafického hodnocení šíře kanálu páteřního a útlaku nervových kořenů je hodnocení morfologie uložení nervových kořenů v durálním vaku. Vycházejí z toho, že při MR vyšetření provedeném vleže na zádech dochází k tzv. sedimentaci kořenů v dorzální části durálního vaku. U pacientů s úzkým kanálem páteřním k sedimentaci nedochází a kořeny zůstávají i centrálně a ventrálně v durálním vaku. Tento nálezn je popisován jako tzv. sedimentační znamení, svědčící pro lumbální stenózu [18]. Hodnocení sedimentace kořenů nelze použít u foraminální stenózy, u stavů po operaci v kanálu páteřním a obtížné je využití v segmentu L5/S1, kde jsou sakrální kořeny již ventrálně před normálním výstupem z kanálu páteřního, což brání jejich sedimentaci. Proto jsme segment L5/S1 do finální korelační analýzy nezahrnuli. Sedimentaci kořenů použil pro základ své sedimentupňové klasifikace Schizas [5]. Je jedno-

Tab. 4. Korelační koeficienty pro srovnávané kategorie.

	Průměry	Sm. odch.	ODI	mNIS-LSS	mPD	mPK	mSch
ODI	46,29508	14,55947	1,000000	-0,243729	0,098148	-0,008509	0,053726
mNIS-LSS	16,49180	5,46160	-0,243729	1,000000	0,002360	0,094740	0,104937
mPD	37,69492	18,71110	0,098148	0,002360	1,000000	0,499747	0,644554
mPK	83,10049	31,48491	-0,008509	0,094740	0,499747	1,000000	0,501543
mSch	1,80328	0,92772	0,053726	0,104937	0,644554	0,501543	1,000000

Sm. odch. – směrodatná odchylka; ODI – Oswestry Disability Index; mNIS-LSS – modified Neurological Impairment Score for Lumbar Spinal Stenosis; mPD – minimální plocha durálního vaku; mPK – minimální plocha kanálu páteřního; mSch – minimální hodnota Schizasova skóre

duchá a nevyžaduje žádné obrazové měření (tab. 2). Proto jsme ji vybrali pro naši práci jako protipól exaktních obrazových měření. Navíc jako jediná zohledňuje míru komprese nervových kořenů, která podle patofyziologických zjištění má pravděpodobně největší vliv na tíži symptomů. Z námi získaných výsledků vyplývá, že korelace Schizasovy klasifikace s ostatními radiologickými metodami je velmi těsná. V naší práci jsme prokázali statisticky významnou korelaci nejen mezi plochou durálního vaku a Schizasovou škálou, ale i s plochou kanálu páteřního (tab. 4 a tab. 5). Očekávali jsme zde jen nevýznamnou korelaci, náš výsledek je pravděpodobně zkrácen výběrem pouze segmentů určených k operačnímu řešení. Podle očekávání v naší skupině byla většina pacientů se stupněm C a D, tj. významná a těsná stenóza. Toto zjištění je v souladu se závěry originální práce, která prokazuje u pacientů se stupněm stenózy C a D nižší pravděpodobnost úspěchu konzervativní léčby, zatímco u pacientů se stupněm A a B pravděpodobněji nebude potřeba chirurgické řešení [5]. Schizasovu klasifikaci tedy pro její jednoduchost považujeme za vhodnou pro běžné praktické užití v hodnocení radiologického nálezu u pacientů s LSS s výše uvedeným omezením pro segment L5/S1 a stavy po operaci v kanálu páteřním.

Korelace radiologických nálezů s klinickou manifestací LSS je diskutovaná, ale stále nepotvrzená. Podle doporučení NASS nejsou dostatečné důkazy pro ani proti korelaci mezi klinickými symptomy a morfologií kanálu páteřního podle MR, CT nebo CT myelografií [1]. V našem souboru byla prokázána jen slabá korelace mezi grafickým nálezem a neurologickým deficitem, statisticky ale nevýznamná. Klauzická interval jsme do zpracování nezařadili. Jedná se o retrospektivní studii a údaje v dokumentaci jsou zjištěny pouze dotazem, ne exaktním měřením, proto jsou pro matematickou analýzu nepoužitelné. Souvislosti ODI, spinálních klauzických a obrazu stenózy na MR jsou v některých studiích vyloučeny nebo potvrzeny jako špatné [7,8], v jiných naopak je korelace potvrzena [6]. V našich zjištěních není žádný vztah mezi subjektivními obtížemi hodnocenými v dotazníku ODI a klinickým nálezem. Neprokázali jsme žádný vztah ani mezi subjektivními obtížemi a grafickým nálezem, ani mezi neurologickým deficitem a morfologií stenózy podle MR.

Na rozdíl od ostatních prací je naše skupina pacientů specifická tím, že všichni byli

Tab. 5. Souhrn výsledků korelací.

	ODI	NIS LSS	plocha kanálu	plocha dury	Schizasova klasifikace
ODI	x	ne	ne	ne	ne
NIS LSS	ne	x	ne	ne	ne
plocha kanálu	ne	ne	x	ano	ano
plocha dury	ne	ne	ano	x	ano
Schizasova klasifikace	ne	ne	ano	ano	x

ODI – Oswestry Disability Index; NIS LSS – Neurological Impairment Score for Lumbar Spinal Stenosis

indikováni k chirurgickému řešení. Jestliže ani v úzce vybrané skupině očekávané korelace neplatí, a to nejen v naší práci [19,20], bude nutné přehodnotit přístup k hodnocení klinických a grafických nálezů a způsob zvažování vztahů mezi nimi. Otázkou zůstává, zda dynamická a vertikální vyšetření páteře přinesou nové údaje, lépe korelující s reálnou situací. Současné trendy v radiologickém vyšetření s novými postupy jako je hodnocení MR DTI (Diffusion Tensor Imaging) a ADC (Apparent Diffusion Coefficient) spolu s doporučeními jsou shrnuty v recentní práci brněnských autorů [21]. Ani v této práci ale není jednoznačně prokázán vztah subjektivních, klinických a radiologických nálezů.

Závěr

Korelace mezi klinickým a radiologickým nálezem u pacientů s LSS je obecně špatná. Ve vybrané skupině pacientů s centrální LSS již indikovaných k operačnímu výkonu jsme statisticky významnou korelaci neprokázali.

Pro kvantifikaci symptomů pacientů s degenerativní stenózou bederní páteře je pro běžnou praxi vhodná jednoduše aplikovatelná stupnice Skóre neurologického postižení (NIS-LSS).

Z klasifikačních schémat morfologických MR nálezů u centrální LSS považujeme za nejlepší pro využití v každodenní praxi stupnici dle Schizas. Je jednoduchá a nevyžaduje žádné nástroje měření. Oproti prostému měření hodnotí i míru komprese nervových kořenů. Přesto ji jako prediktor v rozvaze k chirurgickému řešení LSS podle našich zjištění použít nelze.

Zajímavá zjištění a možná i změnu pohledu na hodnocení zúžení kanálu páteřního v bederní krajině a jeho léčbu lze pravděpodobně očekávat od dalších prací využívá-

jících data z grafických vyšetření s axiálním zatížením páteře, případně vyšetření perfuzních změn nervových kořenů (MR DTI, ADC). Spíše než navyšování počtů zkoumaných subjektů ve studiích je potřeba najít nový přístup k problematice hodnocení a rozvahy o léčení symptomatické LSS.

Literatura

1. North American Spine Society. Evidence-based clinical guideline for the diagnosis and treatment of degenerative lumbar spinal stenosis (revised 2011). Available from URL: <https://www.spine.org/Documents/ResearchClinicalCare/Guidelines/LumbarStenosis.pdf>
2. Adamová B, Mech M, Andrašínová T et al. Radiologické hodnocení lumbální spinální stenózy a jeho klinická korelace. *Cesk Slov Neurol N* 2015; 78/111(2): 139–147. doi: 10.14735/amcsnn2015130.
3. Schönström N, Willén J. Imaging lumbar spinal stenosis. *Radiol Clin North Am* 2001; (39)1: 31–53.
4. Adamová B, Vohánka S, Dušek L et al. Outcomes and their predictors in lumbar spinal stenosis: a 12-year follow-up. *Eur Spine J* 2015; 24(2): 369–380. doi: 10.1007/s00586-014-3411-y.
5. Schizas C, Theumann N, Burn A et al. Qualitative grading of severity of lumbar spinal stenosis based on the morphology of the dural sac on magnetic resonance images. *Spine* 2010; 35(21): 1919–1924. doi: 10.1097/BR-S.0b013e3181d359bd.
6. Ogikubo O, Forsberg L, Hansson T. The relationship between the cross-sectional area of the cauda equina and the preoperative symptoms in central lumbar spinal stenosis. *Spine* 2007; 32(13): 1432–1438. doi: 10.1097/BR-S.0b013e318060a5f5.
7. Sirvanci M, Bhatia M, Ganiyusufoglu KA et al. Degenerative lumbar spinal stenosis: correlation with Oswestry Disability Index and MR Imaging. *Eur Spine J* 2008; 17(5): 679–685. doi: 10.1007/s00586-008-0646-5.
8. Zeifang F, Schiltenswolf M, Abel R et al. Gait analysis does not correlate with clinical and MR imaging parameters in patients with symptomatic lumbar spinal stenosis. *BMC Musculoskelet Disord* 2008; 9: 89. doi: 10.1186/1471-2474-9-89.
9. Fairbank JC, Pynsent PF. The Oswestry disability index. *Spine* 2000; 25(22): 2940–2952.
10. Mičánková Adamová B, Bendafíř J, Chaloupka R et al. Lumbální spinální stenóza. 1. vyd. Praha: Galén 2012.
11. Vohánka S, Adamová B. Lumbální spinální stenóza. In: Adamčová H et al. *Neurologie 2003 – Trendy v medicíně*. Praha: Triton 2003: 160–180.
12. Schizas C, Kulik G. Decision-making in lumbar spinal stenosis: A survey on the influence of the morphology of

the dural sac. *J Bone Joint Surg Br* 2012; 94(1): 98–101. doi: 10.1302/0301-620X.94B1.27420.

13. Surgimap. Nemaris Inc. Available from URL: <https://www.surgimap.com>.

14. Hamanishi C, Matukura N, Fujita M et al. Cross-sectional area of the stenotic lumbar dural tube measured from the transverse views of magnetic resonance imaging. *J Spinal Disord* 1994; 7(5): 388–393.

15. Statistica. TIBCO Software Inc. Available from URL: <https://www.tibco.com>.

16. Henderson L, Kulik G, Richarme D et al. Is spinal stenosis assessment dependent on slice orientation?

A magnetic resonance imaging study. *Eur Spine J* 2012; 21 (Suppl 6): S760–S764. doi: 10.1007/s00586-011-1857-8.

17. Tong HC, Carson JT, Haig AJ et al. Magnetic resonance imaging of the lumbar spine in asymptomatic older adults. *J Back Musculoskelet Rehabil* 2006; 19: 67–92.

18. Barz T, Melloh M, Staub LP et al. Nerve root sedimentation sign: evaluation of a new radiological sign in lumbar spinal stenosis. *Spine* 2010; 35(8): 892–897. doi: 10.1097/BRS.0b013e3181c7c4b.

19. Burgstaller JM, Schöffler PJ, Buhmann JM et al. Is there an association between pain and magnetic re-

sonance imaging parameters in patients with lumbar spinal stenosis? *Spine* 2016; 41(17): E1053–E1062. doi: 10.1097/BRS.0000000000001544.

20. Weber C, Giannadakis C, Rao V et al. Is there an association between radiological severity of lumbar spinal stenosis and disability, pain, or surgical outcome? A multicenter observational study. *Spine* 2016; 41(12): E78–E83. doi: 10.1097/BRS.0000000000001166.

21. Kalíková E, Adamová B, Keřkovský M et al. Klinický přínos radiologických parametrů u lumbální spinální stenózy. *Cesk Slov Neurol N* 2017; 80/113(4): 400–407. doi: 10.14735/amcsnn2017400.

ANKETA

pro čtenáře České a slovenské neurologie a neurochirurgie

V jaké formě byste rád/a dostával/a časopis ČSNN?

Redakční rada časopisu Česká a slovenská neurologie a neurochirurgie reaguje na aktuální podněty čtenářů ohledně formy vydávání časopisu. Zajímá nás především Váš názor na preferenci tištěné či elektronické podoby.

Prosíme Vás o odpověď na dvě otázky v elektronické anketě, kterou naleznete na titulní straně webu

www.csnn.eu do pátku 23. 2. 2018.

Děkujeme Vám za vyjádření Vašeho názoru.

Redakce ČSNN