

doi: 10.14735/amcsnn2017440

# Poranění periferních nervů při suprakondylických zlomeninách humeru u dětí

## Nerve Injuries in Supracondylar Humeral Fractures in Children

### Souhrn

**Cíl:** Zjistit incidenci, procentuální zastoupení, možnosti vyšetření a léčby poranění jednotlivých periferních nervů u suprakondylických zlomenin humeru u dětí. **Metodika:** Retrospektivní studie souboru pacientů s poraněním periferních nervů u suprakondylických zlomenin léčených na Oddělení dětské chirurgie a traumatologie, FN Hradec Králové v letech 2008–2015. **Výsledky:** V daném období bylo u 59 pacientů z celkem 786 pacientů se suprakondylickou zlomeninou humeru prokázáno současné poranění periferního nervu. Nejčastěji šlo o n. medianus (57,6 %) a n. ulnaris (23,7 %). Akutní léčba poranění periferních nervů byla konzervativní, více než 37 % nervových lézí se upravilo do 1 měsíce od úrazu, do 6 měsíců to bylo téměř 80 %. Ve dvou případech (3,4 %) byla následně nutná mikrochirurgická deliberace nervu fixovaného ve svalku zlomeniny s odstupem 4 měsíců od primárního úrazu. Tři pacienti měli nevýznamné přetrvávající parestezie. **Závěr:** V našem souboru převážná většina poranění periferních nervů ustoupila při adekvátní konzervativní léčbě. U žádného z pacientů nebyla provedena akutní revize či sutura nervu. Operační deliberaci nervu jsme vykonali u dvou pacientů. Nezaznamenali jsme vyšší výskyt poranění ulnárního nervu u zkříženě zavedených K-drátů při osteosyntéze zlomeniny ve srovnání s pracemi používajícími jiný způsob fixace úlomků. Žádný z pacientů nemá významné trvalé následky.

### Abstract

**Aim:** To determine the incidence, percentage, possibilities of examination and treatment of peripheral nerve injuries in supracondylar humerus fractures in children. **Methods:** A retrospective study of patients with peripheral nerve injury in supracondylar fractures treated at the Department of Paediatric Surgery and Traumatology, University Hospital Hradec Králové in 2008–2015. **Results:** During this period, among the total of 786 patients with supracondylar humerus fractures requiring surgical treatment, concurrent peripheral nerve injury was identified in 59 patients, most frequently n. medianus (57.6%) and n. ulnaris (23.7%). The overall incidence of the isolated n. ulnaris injury (4.6%) corresponded with the published data. Acute treatment of peripheral nerve injury was mostly conservative, more than 37% of nerve lesions recovered within 1 month from the accident, after 6 months the percentage of recovered cases was almost 80%. In two cases (3.4 %), it was necessary to perform microsurgical deliberation of the fixed nerve from the fracture callus 4 months after the injury. Three patients had minor permanent paresthesias. **Conclusion:** Peripheral nerve injuries are a common complication of supracondylar humerus fractures in children. The majority of injuries were neuropraxia or axonotmesis receding after adequate conservative treatment. No immediate operative revision or suture was performed in any patient. Surgical deliberation of the peripheral nerve was performed in two cases 4 months after the primary injury. We did not notice a higher incidence of the ulnar nerve injury in the cross-pinning type of osteosynthesis compared to commonly published data on other methods of fixation. None of the patients have permanent consequences affecting their everyday life.

Autoři deklarují, že v souvislosti s předmětem studie nemají žádné komerční zájmy.

The authors declare they have no potential conflicts of interest concerning drugs, products, or services used in the study.

Redakční rada potvrzuje, že rukopis práce splnil ICMJE kritéria pro publikace zasílané do biomedicínských časopisů.

The Editorial Board declares that the manuscript met the ICMJE "uniform requirements" for biomedical papers.

R. Štichhauer<sup>1</sup>, J. Preis<sup>1</sup>,  
M. Kanta<sup>2</sup>, J. Krobot<sup>3</sup>

<sup>1</sup>Oddělení dětské chirurgie a traumatologie, Centrum dětské traumatologie, FN Hradec Králové

<sup>2</sup>Neurochirurgická klinika LF UK a FN Hradec Králové

<sup>3</sup>LF UK v Hradci Králové



MUDr. Radek Štichhauer  
Oddělení dětské chirurgie  
a traumatologie  
Centrum dětské traumatologie  
FN Hradec Králové  
Sokolská 581  
500 05 Hradec Králové  
e-mail: radek.stichhauer@fnhk.cz

Přijato k recenzi: 8. 2. 2017

Přijato do tisku: 5. 6. 2017

### Klíčová slova

suprakondylická zlomenina humeru – poranění periferních nervů – perkutánní fixace K-drátů – neuropraxie – axonotmésa – neurolyza

### Key words

supracondylar humerus fracture – peripheral nerve injury – K-wires pinning – neuropraxia – axonotmesis – neurolysis

## Úvod

Suprakondylické zlomeniny humeru jsou jedním z nejčastějších poranění skeletu u dětí. Tvoří 5–7 % ze všech dětských zlomenin a 55–70 % všech zlomenin v oblasti loketního kloubu [1,2]. Vyskytují se u všech věkových skupin dětí, nejvyšší výskyt je ve věkové skupině 5–7 let. Jsou zatíženy vysokým rizikem komplikací a trvalých následků, které mohou dítě omezovat v jeho dalším vývoji a životě.

Existuje celá řada klasifikačních schémat, která respektují tvar lomné linie, posun úlomků, charakter dislokace i způsob léčby. Na našem pracovišti používáme „klasické“ dělení na nedislokovanou a dislokovanou zlomeninu, které dále rozlišujeme dle lomné linie na extenční, flekční, indiferentní, vysokou a atypickou dle Havránkovy klasifikace [2]. Z hlediska stupně posunutí periferního úlomku používáme modifikovanou Gartlandovu klasifikaci (I. stupeň – bez dislokace, II. stupeň – periferní úlomek v kontaktu s centrální částí humeru, III. stupeň – úlomky zlomeniny bez kontaktu) [1,3]. Diagnostika suprakondylických zlomenin se opírá kromě klinického vyšetření zejména o RTG loketního kloubu. CT či MR vyšetření jsou prováděna jen zřídka [4,5]. U nedislokovaných zlomenin postačuje léčba vysokou sádrovou fixací horní končetiny, u dislokovaných je nutná léčba operační. Zlomeniny dislované, zejména III. stupně dle Gartlanda, vyžadují neodkladný operační výkon. Včasnost výkonu snižuje riziko dalšího nárůstu otoku, a tím i možnost poranění měkkých tkání, cév a nervů v oblasti loketního kloubu [6–8]. V evropských zemích v léčbě převažuje za-

vřená repozice v celkové anestézii s perkutánní fixací úlomků Kirschnerovými dráty (K-dráty) (obr. 1) [6–8].

Zlomeniny s významnou dislokací, kdy jsou úlomky humeru bez vzájemného kontaktu, bývají doprovázeny největším zhmožděním a poraněním okolních měkkých tkání. Průvodní poranění cévních struktur (a. brachialis) a periferních nervů patří mezi nejzávažnější, s poraněním kožního krytu se setkáváme velmi zřídka, poranění okolních svalů často není vůbec hodnoceno. Mechanismus poranění periferních nervů je různorodý – může jít o trakci, kontuzi, poškození cévního zásobení nervů, vzácně i o přerušování nervů o ostré kostní úlomky. Samozřejmě nelze vyloučit ani iatrogenní poranění, a to jak při nešetrné manipulaci a repozici, tak při zavádění osteosyntetického materiálu. Z forenzních důvodů je podrobné neurologické vyšetření po přijetí důležité. Diagnostika poranění periferních nervů po úrazu bývá ale obtížná. Je významně limitována (ne)spoluprací zejména u malých dětí a jejich diagnostika je někdy možná až po stabilizaci úlomků a fixaci končetiny.

Výskyt nervových poranění v jednotlivých sestavách v literatuře poměrně významně kolísá. Některé práce uvádějí od 4 do 8 %, velké soubory a metaanalýzy popisují poranění periferních nervů kolem 12 %, jsou i práce referující o nervových komplikacích u 20 % suprakondylických zlomenin [2,9–11]. Nejčastěji je popisována léze n. medianus a jeho větve n. interosseus antebračii anterior tvořící přibližně 50–70 %. Naopak vzácná jsou poranění n. radialis. Druhým nejčastěji poraněným periferním nervem je n. ul-

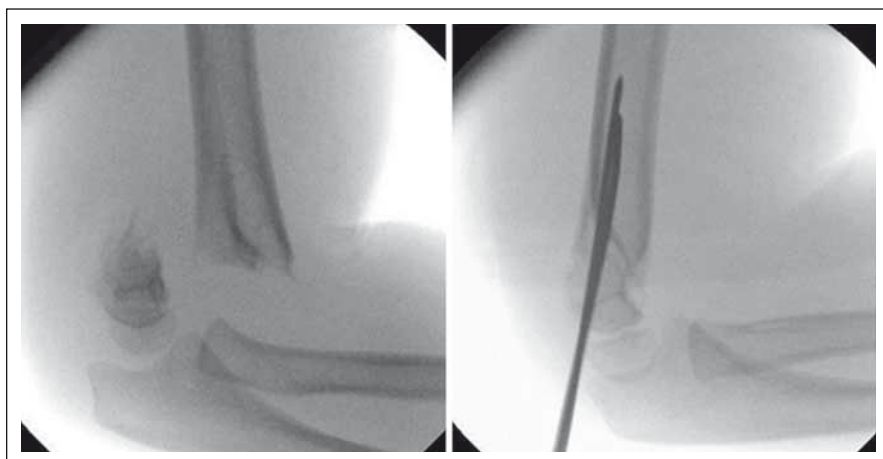
naris (15–25 %). Někdy dochází k poranění nervů i v kombinaci, opět nejčastěji n. medianus a n. ulnaris. Některé práce naopak prokazují výrazně vyšší výskyt lézí n. ulnaris [12]. Většina těchto poranění (86–100 %) jsou charakteru neurapraxie či axonotmýzy se spontánní úpravou do 6–12 měsíců od úrazu [13–15]. Jsou vedeny diskuze na téma timingu vyšetřování poraněných periferních nervů a event. vhodné doby provedení neurochirurgického výkonu [16,17]. V souvislosti s typem prováděné osteosyntézy jsou často publikovány práce o riziku poranění periferních nervů iatrogenně při operaci [18,19], a to především n. ulnaris při zavádění K-drátu perkutánně přes ulnární epikondyl u jejich zkřížené konfigurace [10,19]. V poslední době je proto často preferována fixace dvěma K-dráty zaváděnými ze zevní strany z oblasti radiálního kondylu, případně i jiné metody vč. zevní fixace [20–23]. Pro variantu zkřížené zavedených drátů hovoří větší stabilita takto provedené osteosyntézy.

## Metodika

Jde o retrospektivní analýzu souboru pacientů se suprakondylickou zlomeninou humeru léčených v Centru dětské traumatologie FN Hradec Králové v letech 2008–2015. Podkladem pro vyhledání pacientů byl vlastní průběžný úrazový registr, ve kterém byli identifikováni pacienti s uvedenou zlomeninou a dále se současným poraněním nervu. Údaje o poranění a léčbě jednotlivých pacientů byly zpětně zkontrolovány, resp. dohledány ve zdravotnické dokumentaci, vč. údajů o neurochirurgických a neurologických vyšetřeních a léčbě. Získaná data byla statisticky zpracována.

## Soubor a výsledky

Na našem pracovišti bylo v letech 2008–2015 ošetřeno 786 pacientů se suprakondylickou zlomeninou humeru. Častější bylo poranění levostranné v 60 % a chlapci mírně převažovali s téměř 52% zastoupením. Medián věku poraněného dítěte byl 6,15 roku. Křivka věkového rozložení pacientů s poraněným periferním nervem při suprakondylické zlomenině prakticky odpovídá křivce u všech pacientů se suprakondylickou zlomeninou. Mírně vyšší výskyt je ve věkové skupině 10 let. Na hladině významnosti  $p = 0,311$  nebyl nalezen statisticky významný rozdíl ve věkovém rozložení poraněných pacientů ani v této věkové skupině (chí-kvadrát test nezávislosti) (graf 1).

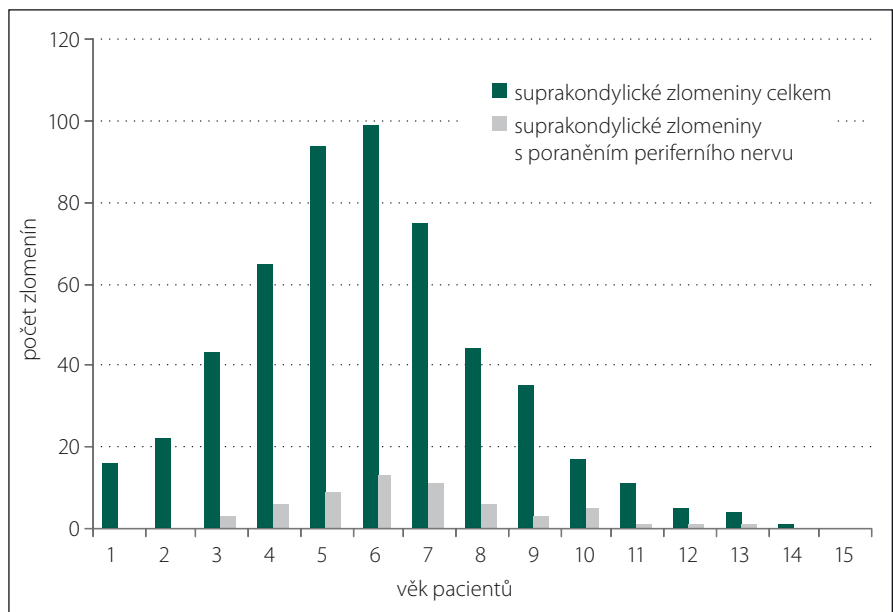


Obr. 1. Dislokovaná supracondylická zlomenina humeru Gartland III. stupně – před a po repozici a osteosyntéze K-dráty.

Fig. 1. Displaced supracondylar fracture of the humerus (Gartland grade III) – before and after reposition and osteosynthesis with K-wires.

Zlomeninu nedislokovanou nebo s minimální dislokací (přední humerální linie protínala hlavičku humeru, zlomenina byla bez komprese či rotace) mělo 327 pacientů (42%), kdy postačovala konzervativní léčba fixací vysokou sádrovou dlahou na 3–4 týdny. U žádného z těchto pacientů nebylo zjištěno poranění nervů. U ostatních 459 pacientů se jednalo o zlomeniny s významnou dislokací (149 = 38,5 % bylo s dislokací III. stupně, tedy s úlomky mimo kontakt). Naprostá většina dislokovaných zlomenin měla extenční charakter – 90,3 %. U významně dislokovaných zlomenin jsme provedli zavřenou repozici v celkové anestezii a perkutánní fixaci úloмок zkříženě zavedenými K-dráty, s doplněním o vysokou sádrovou dlahu. Výjimku tvořil jeden pacient se zastaralou dislokací zlomeniny léčený zevní fixací. Celkem 59 pacientů (7,5 % ze všech a 12,9 % z operovaných) mělo k suprakondylické zlomenině přidruženo poranění periferního nervu. Převažovalo poranění n. medianus (nejčastěji jeho větve n. interosseus antebrachii anterior, projevující se zejména omezením flexe distálních článků palce a II. prstu ruky) izolovaně u téměř 58 % pacientů. Samostatné poranění n. ulnaris bylo u 14 pacientů, tj. 23,7 % z operovaných, což je 4,6 % ze všech pacientů se suprakondylickou zlomeninou humeru. K poranění radiálního nervu došlo u tří pacientů (5,1 %). Zbývajících téměř 14 % pacientů mělo současně poraněno více periferních nervů. Závažnost poranění měkkých tkání v místě zlomeniny dokumentuje i v téměř 40 % současně s poraněním nervů se vyskytující poranění arteria brachialis. Poranění periferního nervu při otevřené zlomenině bylo zjištěno u tří pacientů z 11 (27 %) (tab. 1).

Při vyšetření poranění periferních nervů jsme naráželi na problematickou spolupráci s dětskými pacienty, zejména při prvotním vyšetření před operací. Ve více než 27 % případů děti nebyly schopny sdělit přesný charakter a lokalizaci obtíží. Osm pacientů s následně zjištěnou poruchou inervace n. ulnaris i n. medianus neudávalo před repozicí a osteosyntézou žádné neurologické obtíže. Jasně popsané poranění n. ulnaris před operací bylo u sedmi z 59 pacientů s poraněným nervem (11,9 %), tj. u méně než poloviny z celkově 20 pacientů s poraněním tohoto nervu. Poranění n. medianus před operací udávalo 24, tedy téměř 41 % pacientů, tři pacienti (5,1 %) měli omezení hybnosti či parestezie v oblasti inervace n. radialis. Po repozici s osteosyntézou zlome-



Graf 1. Věkové rozložení pacientů.

Tab. 1. Celkový přehled suprakondylických zlomenin 2008–2015.

	Zlomeniny		S poraněním periferního nervu	
	n	%	n	%
celkem	786	100	59	7,51
chlapci	400	50,89	31	52,54
dívky	386	49,11	28	47,46
pravá	326	41,48	19	32,20
levá	460	58,52	40	67,80
věk med. < 25 pc; 75 pc >	6,15 < 4,6; 7,9 >		6,9 < 4,69; 9,11 >	
věk med. < min.; max. >	6,15 < 0,6; 14,5 >		6,9 < 3,50; 13,5 >	
nedislokované	327	41,60	0	0
dislokované II. stupeň	310	67,54	19	32,20
dislokované III. stupeň	149	32,47	40	67,80
otevřené	11	1,40	3	5,08

niny a krátké hospitalizaci již jen u dvou zbývajících pacientů nebylo možné přesně určit typ poraněného periferního nervu. Přesná diagnóza u nich byla stanovena až po sejmutí sádrové fixace a odstranění osteosyntetického materiálu. Celkově tedy nejvíce poranění v našem souboru postihovalo n. medianus v 71,2 %, n. ulnaris v 33,9 %. Neznamenal ani jeden pacient, u kterého bychom předoperační podezření na poranění nervu následně nepotvrdili (tab. 2).

Konzervativní léčba poraněného periferního nervu byla vždy zahájena ihned po stanovení diagnózy. Byla podávána perorální

antiedémová medikace (Aescin – Teva; 1–2 kapsle denně, dle hmotnosti pacienta), doplněná o vitaminy skupiny B (Milgama N; 1–3 kapsle denně, dle hmotnosti pacienta). Trvalým sledováním otoku, prokrvení periférie končetiny a event. úpravou sádrové fixace jsme se snažili vyloučit či snížit riziko útlaku měkkých tkání v oblasti lokte a celé horní končetiny v sádrové fixaci. Po propuštění byli pacienti kontrolováni a převazováni v pravidelných týdenních intervalech. Obvykle za 3 týdny od operace byl proveden kontrolní RTG snímek již bez sádrové fixace a odstraněny K-dráty. U 37,3 % pacientů v tomto ob-

Tab. 2. Poranění periferních nervů při suprakondyllických zlomeninách.

Typ poraněného nervu	Diagnostikován po úrazu		Diagnostikován po operaci		Celkem	
	n	%	n	%	n	%
n. medianus (n. interosseus antebrachii)	24	40,68	10	16,95	34	57,63
n. ulnaris	7	11,86	7	11,86	14	23,73
n. radialis	3	5,08	0	0	3	5,08
n. medianus + n. ulnaris	1	1,70	5	8,47	6	10,17
n. medianus + n. radialis	0	0	2	3,39	2	3,39
nelze určit, jaký nerv zraněn <sup>1</sup>	<b>16</b>	<b>27,12</b>	0		0	
bez projevů poranění nervu	<b>8</b>	<b>13,56</b>	0		0	

<sup>1</sup> Obecně parestezie, či nemožný pohyb prstů.

Tab. 3. Doba do úpravy funkcí poraněného periferního nervu.

Doba do úpravy funkce periferního nervu	Absolutně	%
do 1 měsíce	22	37,29
1.–3. měsíc	12	20,34
3.–6. měsíc	13	22,03
déle jak 6 měsíců	9	15,25
přetrvávající nervová porucha	3	5,08

dobí došlo k úplné úpravě projevů poranění periferních nervů. U ostatních pacientů s přetrvávající nervovou poruchou bylo po odstranění K-drátů a sádrové fixace provedeno cílené neurologické vyšetření a dále pokračováno s konzervativní léčbou doplněnou o řízenou fyzioterapii. Při následných kontrolách došlo u dalších více než 20 % do 3 měsíců k vymizení parestezií či obnově hybnosti periferie (prstů) horní končetiny. U zbývajících 25 (42,4 %) pacientů bylo indikováno EMG vyšetření. Ve dvou případech byla zjištěna totální či subtotální denervace (v obou případech se jednalo o n. ulnaris). U ostatních 23 pacientů byla nalezena částečná denervace periferního nervu a bylo pokračováno v intenzivní konzervativní léčbě.

Celkem 79,7 % pacientů s poruchou periferního nervu se konzervativně úplně vyléčilo do 6 měsíců a dalších více než 15 % do 1 roku od úrazu. Pouze jeden pacient s poraněním n. medianus udával parestezie charakteru pocitu chladu na palci ruky. U něj byla současně poraněna i arteria brachialis. Při dlouhodobé konzervativní léčbě došlo k úplnému ústupu obtíží do 1 roku od úrazu (tab. 3).

U dvou pacientů s nálezem totální denervace n. ulnaris dle EMG vyšetření byla po domluvě s neurochirurgy indikována operační revize. U prvního, 12letého chlapce jsme našli výrazně napjatý nerv před vstupem do kubitálního tunelu. Nerv byl fixován tuhou jizvou k ulnárnímu epikondylu, v délce asi

2 cm s kontinuálními neuromatozními změnami. Byla provedena mikrochirurgická epineurotomie a poté interfascikulární neurolyza s místy patrnými Fontainovými pruhy. Při e-stimulaci nad lézí, v místě léze i pod lézí jsme získali solidní motorické odpovědi na periferii, proto jsme původně předpokládající resekci s náhradou štěpy dle předoperačního EMG vyšetření odložili. U druhého, osmiletého pacienta jsme našli podobný nález s kontinuálním neuromem v délce 1 cm. Vzhledem k dobré motorické odpovědi na periferii jsme postupovali obdobně. Následovala intenzivní rehabilitace. Kontrolní EMG vyšetření u obou chlapců prokázala výrazné zlepšení, motorický deficit se od operací rychle zlepšoval, kompletně se upravil u obou pacientů, u jednoho přetrvávaly mírné parestezie malíku (tab. 4).

Z celkového počtu 59 pacientů se suprakondyllickou zlomeninou a současným poraněním periferního nervu jen tři pacienti udávali s odstupem 1–5 let od úrazu drobné parestezie v inervační oblasti n. ulnaris. Žádný z nich neměl omezení hybnosti prstů a kontrolní EMG u všech popisovalo reinnervaci loketního nervu. Nejčastěji poraněný n. medianus se vždy konzervativně zhojil ad integrum.

Tab. 4. Pacienti operovaní pro poranění periferního nervu.

Pacient č.	Pohlaví	Věk	Stupeň dislokace zlomeniny	Typ poraněného nervu	Odstup operace od úrazu	Typ operace	Výsledek
1	muž	8,3	III.	medianus + ulnaris	4 měsíce	deliberace ulnárního nervu	diskrétní parestezie malíku (EMG v normě)
2	muž	12	III.	ulnaris	4 měsíce	deliberace ulnárního nervu	kompletní úprava funkcí (EMG v normě)

## Diskuze

Průvodní poranění periferních nervů u suprakondylických zlomenin humeru u dětí jsou v našem souboru poměrně častá, s převládajícím poraněním n. medianus, zejména jeho větve n. interosseus antebrachii anterior. V souladu s recentní literaturou jsme u většiny poranění periferních nervů byli úspěšní s konzervativní terapií, která je často dlouhodobá. Pokud přetrvává významný neurologický nálezn po 3 měsících od úrazu, indikujeme provedení EMG a neurochirurgické vyšetření. Při kompletní denervaci považujeme období mezi 3. a 6. měsícem od úrazu za vhodné k provedení neurochirurgického výkonu. Všeobecně je možné provést tyto výkony:

1. Při nálezu přerušenoého nervu provádíme resekci centrálního neuromu i periferního pahýlu do zdravé tkáně a suturu end to end či přemostění štěpy.
2. Při nálezu léze nervu v kontinuitě (kontinuální neurom) provádíme pečlivě mikrochirurgické uvolnění z jizvy s interfascikulární neurolyzou, zároveň se provádí e-stimulace jednotlivých fasciкулů, vhodná je i perioperační neurografie. V některých případech se pak vytíná jen část nervu a defekt se přemostí štěpem (nejčastěji z n. suralis).
3. Nerv je jen jizvou fixován k okolí a stačí jeho uvolnění.

V našem souboru jsme se nesetkali s kompletním přerušenoím periferního nervu vyžadujícím jeho náhradu štěpem. V případě následné operace bylo u dvou dětí vždy provedeno pouze mikrochirurgické uvolnění periferního nervu ze svalku s interfascikulární neurolyzou s dobrým výsledkem. V porovnání s literárními údaji jsme nezaznamenali vyšší výskyt poranění n. ulnaris, který by mohl být vysvětlován iatrogenním poraněním při námi prováděné metodě osteosyntézy dvěma zkříženě zavedenými K-dráty. To by mohlo naznačovat, že u podstatné části poranění ulnárního nervu, v literatuře přisuzovaných perkutánní fixací, mohlo jít o nepoznané poranění vzniklé během úrazového mechanismu. Za podstatné při léčbě suprakondylických zlomenin považujeme centralizaci pacientů s touto zlomeninou do specializovaných pracovišť dětské chirurgie (dětské traumatologie) s provedením šetrné repozice a osteosyntézy zkušeným operátorem. Důležitý je neodkladný

výkon u významně dislokovaných zlomenin, který vzhledem k rychle narůstajícímu otoku snižuje mimo jiné i riziko poranění periferních nervů, zejména n. ulnaris, při repozici a zavádění K-drátů. U zlomenin s výrazným otokem znemožňujícím dobrou verifikaci ulnárního epikondylu k zavedení „ulnárního“ K-drátu je někdy vhodná i miniincize s vyhledáním přesného místa vstupu do kosti proximálně od ulnárního sulku [24]. V uvedeném časovém období (a i mnoho let dříve) jsme nepozorovali kompartment syndrom v souvislosti se suprakondylickou zlomeninou humeru.

## Závěr

Obecně se prognóza nervového poranění u suprakondylické zlomeniny humeru jeví jako příznivá. Jen u tří pacientů (0,4 % z celkové počtu dětí se suprakondylickou zlomeninou humeru a 5,1 % pacientů s poraněním nervem) byly s odstupem 1 roku pozorovány následky charakteru mírných parestezií neomezujících tyto děti v běžném životě. Na příkladu dvou operovaných pacientů chceme ukázat, že i přes předoperační nálezn totální denervace na EMG se vplatí důkladná perioperační rozvaha o typu konkrétního chirurgického výkonu na periferním nervu. V některých případech se tak dá vyhnout jeho resekci s náhradou štěpem.

## Literatura

1. Skaggs DL, Flynn JM. Supracondylar fractures. In: Beaty JH, Kasser JR, Skaggs DL, eds. Rockwood and Wilkins' Fractures in children. 7th ed. Philadelphia: Lippincott 2010:487–527.
2. Havránek P, et al. Poranění lokte. V: Havránek P, ed. Dětské zlomeniny. 2. doplněné a přepracované vydání Praha: Galén 2013:112–64.
3. Carson S, Woolridge DP, Colletti J, et al. Pediatric upper extremity injuries. *Pediatr Clin North Am* 2006;53(1):41–67.
4. Emery KH, Zingula SN, Anton CG, et al. Pediatric elbow fractures: a new angle on an old topic. *Pediatr Radiol* 2016;46(1):61–6. doi: 10.1007/s00247-015-3439-0.
5. Acar K, Aksay E, Oray D, et al. Utility of computed tomography in elbow trauma patients with normal X-ray study and positive elbow extension test. *J Emerg Med* 2016;50(3):444–8. doi: 10.1016/j.jemermed.2015.03.009.
6. Kraus R. The pediatric vs. the adolescent elbow. Some insight into age-specific treatment. *Eur J Trauma Emerg Surg* 2014;40(1):15–22. doi: 10.1007/s00068-013-0342-y.
7. Carter CT, Bertrand SL, Cearlex CM. Management of pediatric type III supracondylar humerus fractures in the United States: results of a national survey of pediatric orthopaedic surgeons. *J Pediatr Orthop* 2013;33(7):750–4. doi: 10.1097/BPO.0b013e31829f92f3.
8. Mulpuri K, Wilkins K. The treatment of displaced supracondylar humerus fractures: evidence-based guideline. *J Pediatr Orthop* 2012;32(Suppl 2):143–52. doi: 10.1097/BPO.0b013e318255b17b.
9. Abbott MD, Buchler L, Loder RT, et al. Gartland type III supracondylar humerus fractures: outcome and complications as related to operative timing and pin configuration. *J Child Orthop* 2014;8(6):473–7. doi: 10.1007/s11832-014-0624-x.
10. Babal JC, Mehlman CT, Klein G. Nerve injuries associated with pediatric supracondylar humeral fractures: a meta-analysis. *J Pediatr Orthop* 2010;30(3):253–63. doi: 10.1097/BPO.0b013e3181d213a6.
11. Hosalkar HS, Matzon JL, Chang B. Nerve palsies related to pediatric upper extremity fractures. *Hand Clin* 2006;22(1):87–98.
12. Kwok IH, Silk ZM, Quick TJ, et al. Nerve injuries associated with supracondylar fractures of the humerus in children: our experience in a specialist peripheral nerve injury unit. *Bone Joint J* 2016;98-B(6):851–6. doi: 10.1302/0301-620X.98B6.35686.
13. Sunderland S. The intraneural topography of the radial, median and ulnar nerves. *Brain* 1945;68:243–99.
14. Vincelet Y, Journeau P, Popkov D, et al. The anatomical basis for anterior interosseus nerve palsy secondary to supracondylar humerus fracture in children. *Orthop Traumatol Surg Res* 2013;99(5):543–7. doi: 10.1016/j.otsr.2013.04.002.
15. Ramachandran M, Birch R, Eastwood DM. Clinical outcome of nerve injuries associated with supracondylar fractures of the humerus in children. *J Bone Joint Surg* 2006;88(1):90–4.
16. Barrett KK, Skaggs DL, Sawyer JR, et al. Supracondylar humeral fractures with isolated anterior interosseus nerve injuries: is urgent treatment necessary? *J Bone Joint Surg Am* 2014;96(21):1793–7. doi: 10.2106/JBJS.N.00136.
17. Louahem DM, Nebunescu A, Canavese F, et al. Neurovascular complications and severe displacement in supracondylar humerus fractures in children: defensive or offensive strategy? *J Pediatr Orthop B* 2006;15(1):51–7.
18. Joiner ER, Skaggs DL, Arkader A, et al. Iatrogenic nerve injuries in the treatment of supracondylar humerus fractures: are we really just missing nerve injuries on preoperative examination? *J Pediatr Orthop* 2014;34(4):388–92. doi: 10.1097/BPO.0.0000000000000071.
19. Slobogean BL, Jackman H, Tennant S, et al. Iatrogenic ulnar nerve injury after the surgical treatment of displaced supracondylar fractures of the humerus: number needed to harm, a systematic review. *J Pediatr Orthop* 2010;30(5):430–6. doi: 10.1097/BPO.0b013e3181e00c0d.
20. Flynn JC, Matthews JG, Benoit RL. Blind Pinning of Displaced Supracondylar Fractures of the Humerus in Children. *J Bone Joint Surg* 1974;56(2):263–72.
21. Green DW, Widmann RF, Frank JS, et al. Low incidence of ulnar nerve injury with crossed pin placement for pediatric supracondylar humerus fractures using a mini-open technique. *J Orthop Trauma* 2005;19(3):158–63.
22. Emonds EW, Roocroft JH, Mubarak SJ. Treatment of displaced pediatric supracondylar humerus fracture patterns requiring medial fixation: a reliable and safer cross-pinning technique. *J Pediatr Orthop* 2012;32(4):346–51. doi: 10.1097/BPO.0b013e318255e3b1.
23. Oetgen ME, Mirick GE, Atwater L, et al. Complications and predictors of need for return to the operating room in the treatment of supracondylar humerus fractures in children. *Open Orthop J* 2015;15:139–42. doi: 10.2174/18743250015090010139.
24. Zions LE, McKellop HA, Hathaway R. Torsional strength of pin configurations used to fix supracondylar fractures of the humerus in children. *J Bone Joint Surg* 1994;76(2):253–6.