

Klinický pohled otorinolaryngologa a radiologa na klasifikaci zlomenin spánkové kosti

Clinical View of the Otorhinolaryngologist and Radiologist on the Classification of Fractures of the Temporal Bone

Souhrn

Úvod: Zlomeniny spánkové kosti se podle tradiční klasifikace (podle směru lomné linie) rozdělují na příčné (transverzální), podélné (longitudinální) a smíšené. Tato klasifikace však méně koreluje s klinickou symptomatologií a pozdějším vývojem příznaků. Díky rozvoji radiologických zobrazovacích metod (High-Resolution Computed Tomography; HRCT) byla vyvinuta nová klasifikace zahrnující fraktury jednotlivých částí spánkové kosti (processus mastoideus, pars squamosa, pars tympanica, pars petrosa) s postižením nebo ušetřením otické kapsuly (vestibulum, cochlea, polokruhovitě kanálky). **Metodika:** Ve spolupráci s radiologem jsme zpracovali retrospektivní soubor 89 pacientů s diagnostikovanou zlomeninou spánkové kosti na základě HRCT snímků od ledna 2003 do září 2013. Hodnotili jsme korelaci nové klasifikace fraktur spánkové kosti s klinickou symptomatologií (typ nedoslýchavosti a její závažnost, přítomnost nebo absenci parézy lícního nervu, závratí, tinnitu, perforace bubínku, hemotympana a otorey). **Výsledky:** Pro pacienty s petrózním typem fraktury s postižením otické kapsuly byla charakteristická vyšší incidence percepční ztráty sluchu. Lomná linie přes otickou kapsulu byla současně spojena se závažnějším postižením sluchu až hluchotou. Incidence parézy lícního nervu byla vyšší u pacientů s frakturou postihující otickou kapsulu. Výskyt závratí, tinnitu a perforace bubínku byl vyšší u petrózních zlomenin, především s postižením otické kapsuly. Ve výskytu otorey a hemotympana nebyl zaznamenán signifikantní rozdíl mezi nepetrózním a petrózním typem zlomeniny. **Závěr:** Nová klasifikace zlomenin podle postižení jednotlivých částí spánkové kosti lépe koreluje s klinickou symptomatologií u pacienta.

Abstract

Introduction: Temporal bone fractures are traditionally classified as transverse, longitudinal or mixed (according to the direction of fracture). However, this classification has shown little association with clinical symptoms and later progressive symptomatology, and therefore a new classification system has been introduced based on High-Resolution Computed Tomography. It includes the involvement of all parts of the temporal bone (processus mastoideus, pars squamosa, pars tympanica, pars petrosa) and involvement or sparing of the otic capsule (vestibule, cochlea, semicircular canals). **Methods:** We carried out a retrospective analysis of 89 patients with a fracture of the temporal bone using high-resolution computed tomography scans taken in the period from January 2003 to September 2013. We compared the correlation between the new classification of fractures of the temporal bone and the clinical symptoms. **Results:** Involvement of the petrous bone was associated with a higher incidence of sensorineural hearing loss, especially in patients with fractures affecting the otic capsule. In these cases, we found severe hearing impairments or deafness. The patients with petrous fracture affecting the otic capsule showed a higher incidence of facial palsy. The occurrence of dizziness, tinnitus and perforation of tympanic membrane was higher in petrous fractures, especially when the otic capsule was involved. There were no significant differences between non-petrous and petrous fractures in terms of the occurrence of otorrhoea and hemotympanum. **Conclusion:** The new classification of fractures according to the involvement of individual parts of the temporal bone has a better correlation with clinical symptoms.

Autoři deklarují, že v souvislosti s předmětem studie nemají žádné komerční zájmy.

The authors declare they have no potential conflicts of interest concerning drugs, products, or services used in the study.

Redakční rada potvrzuje, že rukopis práce splnil ICMJE kritéria pro publikace zasílané do biomedicínských časopisů.

The Editorial Board declares that the manuscript met the ICMJE "uniform requirements" for biomedical papers.

J. Šatanková¹, J. Dědková², V. Chrobok¹

LF UK a FN Hradec Králové:

¹ Klinika otorinolaryngologie
a chirurgie hlavy a krku

² Radiologická klinika



MUDr. Jana Šatanková
Klinika otorinolaryngologie
a chirurgie hlavy a krku
LF UK a FN Hradec Králové
Sokolská 581
500 05 Hradec Králové
e-mail: jana.satankova@fnhk.cz

Přijato k recenzi: 15. 2. 2016

Přijato do tisku: 9. 5. 2017

Klíčová slova

spánková kost – fraktura – otická kapsula – petrózní kost – radiologické zobrazovací metody

Key words

temporal bone – fracture – otic capsule – petrous bone – high-resolution computed tomography

Spánková kost (os temporale)

Spánková kost embryonálně vzniká spojením několika částí různého původu. Skládá se ze skvamózní, tympanické, mastoidní a petrózní kosti. Pars petrosa tvoří součást baze lebni. Má podobu čtyřboké pyramidy orientované podélnou osou šikmo zezadu ke hrotu mediálně a dopředu. Zasahuje šikmo zezadu mezi tělo kosti týlní a velké křídlo kosti klínové. Kostí se při hrotu nestýkají zcela těsně. Os petrosus obsahuje polokruhovitě chodbičky, vestibulum, hlemýžďe a vnitřní karotickou artérii. Šupina spánkové kosti (squama temporalis) je zevně připojena k pars petrosa. Tvoří hlavní část laterální stěny, vpředu přechází v zygomatický výběžek. Formuje horní část přední a zadní stěny zvukovodu [1].

Os tympanicum vytváří dolní, většinu přední a zadní stěny zevního zvukovodu. Na obou vrcholech kosti jsou přítomny srůsty s kostí skvamózní a mastoidní. Laterálně se k tympanické kosti upíná chrupavka zevního zvukovodu [1,2].

Processus mastoideus je lokalizován v zadní a dolní části spánkové kosti. Na hrot se upíná přední horní část m. sternocleidomastoideus. Na mediální straně výběžku je sulcus digastricus (incisura mastoidea), kde je vloženo zadní břicho dvoubříškového svalu (m. digastricus) [1].

Lícni nerv prochází spánkovou kostí v kostěném kanálku – canalis Fallopii, který má tři části: labyrintový, tympanický a mastoidní segment [1,3]. Fallopiův kanál je nejužší v labyrintovém úseku, kde lícni nerv zabírá až 83 % jeho průměru, ve srovnání s tympanickým (23 %) a mastoidním segmentem (64 %), kde je uložení lícního nervu méně těsné. Z těchto poznatků je zřejmé, že při traumatu je nerv nejzranitelnější právě v labyrintovém úseku, a to především

v místě tzv. prvního kolénka, kde přechází v tympanický (horizontální) úsek lícního nervu [3].

Tradiční klasifikace fraktur spánkové kosti

Rozděluje zlomeniny na longitudinální (podélné), transverzální (příčné) a smíšené (kombinované). Longitudinální zlomeniny (obr. 1) jsou nejčastější (60–80 %). Je pro ně charakteristický průběh lomné linie podélně s dlouhou osou pyramidy skalní kosti. Nejrozšířenější je převodní typ nedoslýchavosti v souvislosti s tímto typem zlomeniny, což může být důsledkem přerušení řetězu středoušních kůstek při daném mechanismu úrazu. U 1/3 nemocných je možná i percepční nebo smíšená nedoslýchavost [4–6]. V otoskopickém nálezu je přítomno hemotympanum, častěji se vyskytuje perforace bubínku nebo otorea. Porucha lícního nervu se v literatuře uvádí kolem 10–20 % [5,7,8]. Transverzální zlomenina (obr. 2) spánkové kosti se vyskytuje asi ve 20–40 %. Lomná linie je kolmá na dlouhou osu pyramidy skalní kosti. Typické je poškození labyrintu, případně kochley. Je spojena především s percepční nedoslýchavostí [4,5]. V otoskopickém nálezu je bubínek většinou intaktní. Ve srovnání s podélnou zlomeninou je častější poškození lícního nervu, v literatuře se uvádí 40–50 % [5,8].

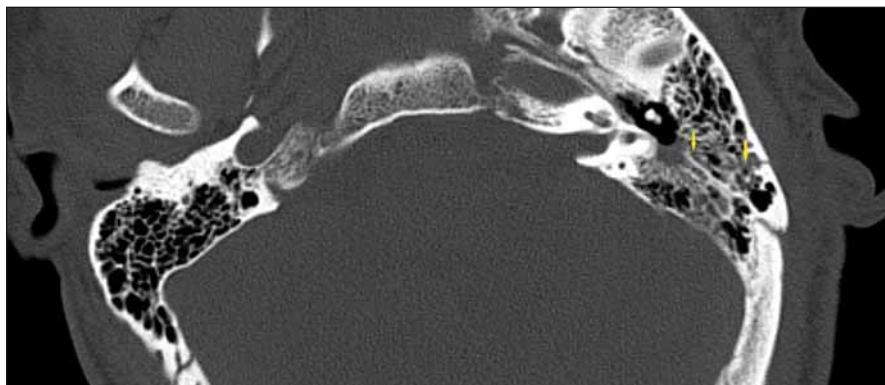
Fraktury spánkové kosti, které vznikají působením vnějšího násilí na spánkovou kost, se vyskytují v anatomicky nejzranitelnějších místech – sutury, případně v místech ztenčené kortikalis, pneumatizované kosti [9,10]. Obtížnější je hodnocení zlomenin spánkové kosti u dětí, kde zvyraznění lebečních švů může nezkušený rentgenolog chybně popsat jako zlomeninu [11,12]. Díky rozvoji zobrazovacích metod nová kla-

sifikace, která vychází z postižení jednotlivých částí spánkové kosti, rozděluje zlomeniny na petrózní a nepetrózní [4,5]. Petrózní zlomeniny je ještě možné rozdělit do dvou podskupin: procházející přes otickou kapsulu (vestibulum, kochlea a polokruhovitě kanálky (obr. 3)) nebo procházející mimo otickou kapsulu (obr. 4). Nepetrózní zlomeniny klasifikujeme do dalších tří podskupin, podle postižení jednotlivých částí spánkové kosti (processus mastoideus (obr. 5), pars squamosa (obr. 6), pars tympanica (obr. 7) [5].

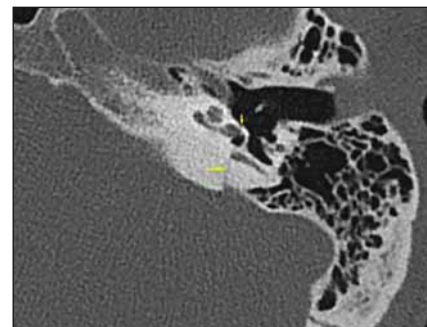
Materiál a metodika

Retrospektivně jsme zpracovali soubor pacientů za období 10 let (1/2003–9/2013), u nichž byla diagnostikována zlomenina spánkové kosti. Jednalo se celkem o 89 pacientů primárně vyšetřených na Klinice otorinolaryngologie a chirurgie hlavy a krku LF UK a FN Hradec Králové (ORL kliniky), ambulantních i hospitalizovaných, případně hospitalizovaných na jiném oddělení v rámci FN, kteří byli vyšetřeni v rámci konziliární služby. Podmínkou zařazení do souboru bylo zhotovení CT hlavy podle tzv. polytraumatického protokolu (u všech pacientů bylo CT zhotoveno ve FN Hradec Králové). Spolu s radiologem jsme hodnotili skelet lbi a baze lebni v tzv. kostním okně s využitím radiologické zobrazovací metody (High-Resolution Computed Tomography; HRCT) [11,13].

Ambulantně v rámci konziliárních vyšetření bylo vyšetřeno 56 pacientů (63 %). Šlo o pacienty s polytraumatem, kteří byli hospitalizováni na neurochirurgickém oddělení. Na lůžkovém oddělení ORL kliniky bylo hospitalizovaných celkem 33 pacientů (37 %) se zlomeninou spánkové kosti. Hodnotili jsme následující faktory: pohlaví, věk, strana a lo-



Obr. 1. Longitudinální fraktura spánkové kosti, HRCT, axiální rovina.
Fig. 1. Longitudinal fracture of temporal bone, HRCT, axial plane.

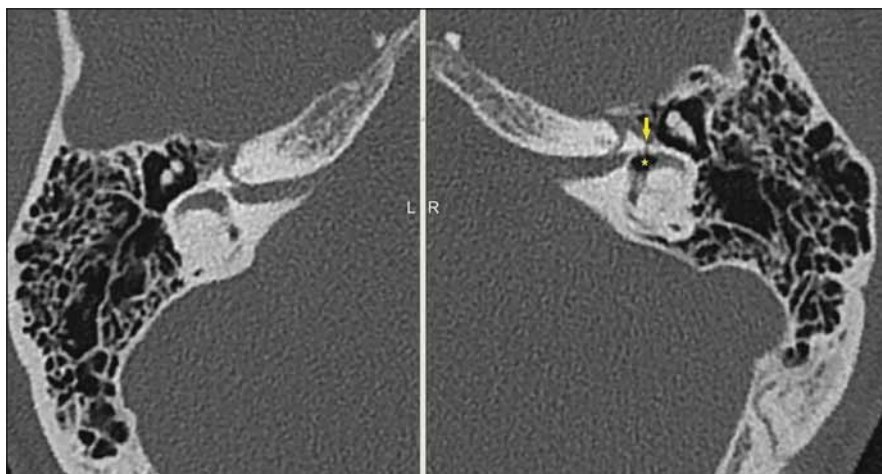


Obr. 2. Transverzální fraktura spánkové kosti, HRCT, axiální rovina.
Fig. 2. Transversal fracture of temporal bone, HRCT, axial plane.

kalizace fraktury, mechanismus vzniku fraktury a klinickou symptomatologii (porucha sluchu a její závažnost, přítomnost nebo absence parézy n. VII, závratí, tinnitu, perforace bubínku, hemotympana a otorey).

Porucha sluchu byla klasifikována jako převodní, percepční nebo smíšená, hodnocena pomocí prahové tónové audiometrie do pěti stupňů (ISO standard 1964): normální sluch ≤ 25 dB, lehká nedoslýchavost 26–40 dB, střední nedoslýchavost 41–55 dB, středně těžká nedoslýchavost 56–70 dB, těžká nedoslýchavost 71–90 dB, velmi těžká sluchová vada ≥ 91 dB [14].

Stupeň obrny lícního nervu jsme hodnotili podle škály House-Brackmanna – stupeň I–VI (I – normální funkce, II – mírná porucha, III – středně těžká porucha, IV – těžká porucha, V – velmi těžká porucha, VI – plegie) [3]. Petrózní zlomeniny byly děleny podle postižení nebo šetření otické kapsuly. Do skupiny zlomenin s postižením otické kapsuly jsme zařadili ty, kde lomná linie prochází přes kochleu, vestibulum nebo polokruhovitě kanálky. Nepetrózní zlomeniny jsme

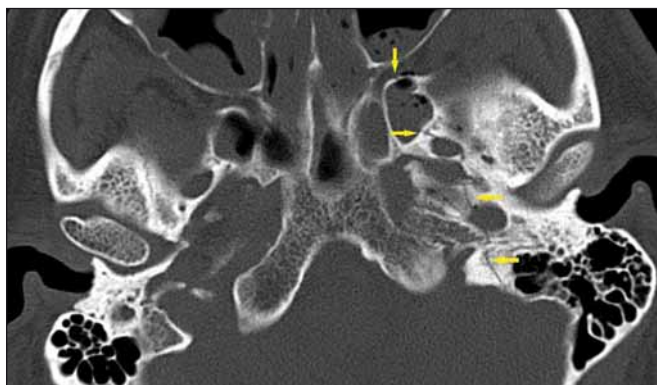


Obr. 3. Petrózní fraktura s postižením otické kapsuly (*pneumovestibulum), HRCT, axiální rovina.

Fig. 3. Petrous bone fracture with involvement of the otic capsule (*pneumovestibule), HRCT, axial plane.

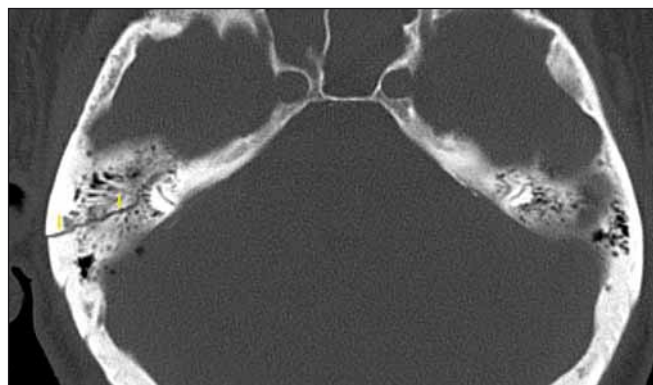
klasifikovali podle lokalizace lomné linie – squama, mastoid a os tympanicum. Dále jsme soubor pacientů rozdělili podle počtu částí spánkové kosti, kterými lomná linie

procházela (squama, mastoid, tympanická kost, petrózní kost), na ty s postižením jedné, dvou nebo více částí spánkové kosti [3,5].



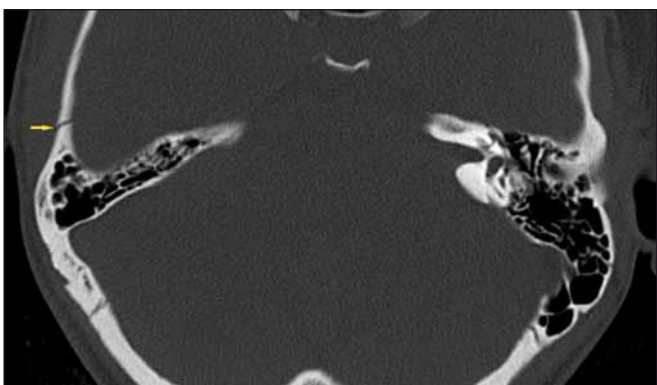
Obr. 4. Petrózní fraktura bez postižení otické kapsuly, HRCT, axiální rovina.

Fig. 4. Petrous bone fracture without involvement of the otic capsule, HRCT, axial plane.



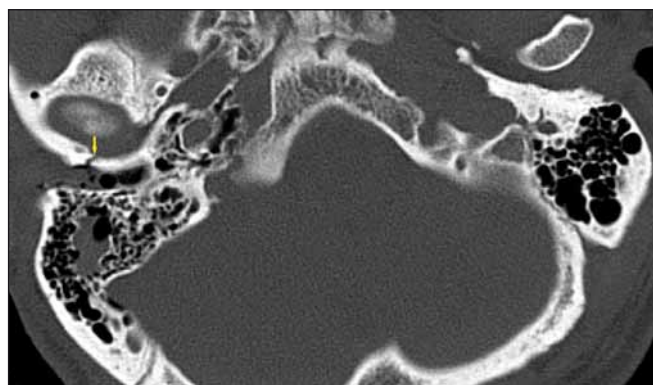
Obr. 5. Nepetrózní fraktura – mastoidní segment, HRCT, axiální rovina.

Fig. 5. Non-petrous bone fracture (mastoid), HRCT, axial plane.



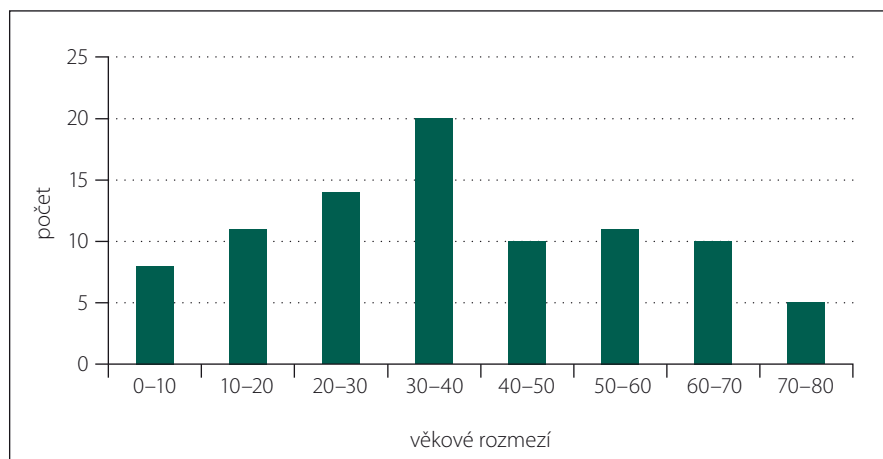
Obr. 6. Nepetrózní fraktura – squama, HRCT, axiální rovina.

Fig. 6. Non-petrous bone fracture (squama), HRCT, axial plane.



Obr. 7. Nepetrózní fraktura – os tympanicum, HRCT, axiální rovina.

Fig. 7. Non-petrous bone fracture (tympanic), HRCT, axial plane.



Graf 1. Věkové složení souboru pacientů s frakturou spánkové kosti.

Tab. 1. Mechanismus úrazu s následkem fraktury spánkové kosti.

Příčina	Počet pacientů
dopravní nehody	28 (31,5 %)
autonehoda	11 (12,4 %)
• havárie na motorce	8 (9 %)
• srážka cyklisty	5 (5,6 %)
• srážka chodce	4 (4,5 %)
pád z výšky	22 (24,7 %)
pád z kola	12 (13,5 %)
pád ze schodů	7 (7,9 %)
uklouznutí (na ledě, v sauně...)	4 (4,5 %)
jiné (pád fotbalové branky na hlavu, pád 10kg předmětu na hlavu, větve při kácení stromu, napadnutí, rvačka, pád ze židle, kolaps, pád při epileptickém záchvatu)	16 (17,9 %)

Tab. 2. Symptomatologie nepetrózních fraktur spánkové kosti.

Nepetrózní fraktura	n = 51 (57,3 %)
Ztráta sluchu	25 (49 %)
• převodní	17 (68 %)
• percepční	6 (24 %)
• smíšená	2 (8 %)
Paréza n. VII	8 (15,7 %)
Tinnitus	9 (17,6 %)
Závrať	8 (15,7 %)
Perforace bubínku	8 (15,7 %)
Otorea (hematorea)	23 (45,1 %)
Hemotympanum	30 (54,9 %)

Na statistické zpracování souboru jsme použili software SPP verze: 8.0.4. Pomocí Fisherova exaktního testu jsme vyjádřili statistickou významnost porovnávaných parametrů ($p < 0,05$ statisticky významné).

Technika

Metodou volby zobrazení fraktur spánkové kosti v současné době představuje CT vyšetření s využitím „high-resolution algoritmu“ – HRCT. Jde o kolimaci tenkých vrstev

zpracovaných v rekonstrukčním algoritmu s vysokým prostorovým rozlišením. Od standardních CT skenů se HRCT liší šířkou zobrazené vrstvy s použitím rekonstrukčního programu. S využitím HRCT spánkové kosti získáme submilimetrové (0,6–0,8 mm) prostorové anatomické zobrazení drobných kostěných struktur spánkové kosti [11,12,15] ve srovnání s konvenčním CT mozku (dle polytraumatického protokolu), kde šířka vrstvy je 2 mm. Rozsah zobrazení u HRCT je od dolního okraje mastoidního výběžku po horní okraj spánkové kosti v axiální rovině rovnoběžně se stropem očníce, u CT je zobrazení celé hlavy rovnoběžně s dolním okrajem mandibuly. Nález je hodnocen v kostním okně přibližně 2 000 HU se středem 500 HU. Parametry přístroje u HRCT spánkových kostí (CT Siemens Definition AS: 120 kV, 100 mA, pitch 0,6). Rekonstrukční parametry: šíře vrstvy 0,6 mm, FOW 8 cm, axiální rekonstrukce 0,6–0,8 mm každé strany zvlášť, koronární rekonstrukce 1 mm společná pro obě strany [12,15].

Výsledky

Z celkového počtu 89 nemocných převažovali muži v poměru 4 : 1 (80 %). Věkový průměr byl 37,4 let, věkové rozpětí od 2–78 let (graf 1). Frakturu spánkové kosti vpravo mělo 41 pacientů (46,1 %), 38 pacientů (42,7 %) na levé straně a 10 pacientů (11,2 %) oboustranně. Nejčastější příčinou traumatu byly dopravní nehody 28 (31,5 %) zahrnující 11 pacientů (12,4 %), kteří řídili automobil, 8 pacientů (9 %), kteří řídili motorku, 5 (5,6 %) sražených cyklistů a 4 (4,5 %) sražené chodce. Na druhém místě se jednalo o pády z výšky u 22 pacientů (24,7%) (tab. 1).

Podle tradiční klasifikace bylo 63 zlomenin (70,8 %) podélných, 20 (22,5 %) příčných a 6 (6,7 %) smíšených. Pokud jsme klasifikovali zlomeniny na základě postižení petrózní kosti, 38 pacientů (42,7 %) mělo petrózní zlomeniny a 51 (57,3 %) nepetrózní typ zlomeniny. V klasifikaci podle postižení otické kapsuly mělo 9 pacientů (10,1 %) zlomeninu s postižením otické kapsuly a 80 (89,9 %) s ušetřením otické kapsuly (tab. 2, 3). Na základě postižení jednotlivých částí spánkové kosti jsme rozlišovali izolovanou zlomeninu, která se vyskytla u 35 nemocných (39,3 %), z toho 8 pacientů (22,8 %) s postižením squamy, 5 (14,3 %) s postižením tympanické kosti, 15 (42,9 %) s postižením mastoidu a 7 zlomenin (20 %), kde byla izolovaně postižena pouze petrózní kost. U 32 nemocných (36 %) byly postiženy současně dvě

Tab. 3. Symptomatologie petrózních fraktur spánkové kosti (s a bez postižení otické kapsuly).

Petrózní fraktura n = 38 (42,7 %)	Postižení otické kapsuly n = 9 (23,7 %)	Ušetření otické kapsuly n = 29 (76,3 %)
ztráta sluchu	9 (100 %)	17 (58,6 %)
převodní	0	11 (64,7 %)
percepční	8 (88,9 %)	4 (23,5 %)
úplná hluchota	5 (55,5 %)	0
smíšená	1 (11,1 %)	2 (11,8 %)
paréza n. VII	2 (22,2 %)	5 (18,8 %)
tinnitus	3 (33,3 %)	4 (13,8 %)
závrat	3 (33,3 %)	3 (11,3 %)
perforace bubínku	3 (33,3 %)	5 (17,5 %)
otorea (hematorea)	5 (55,6 %)	11 (38,8 %)
hemotympanum	4 (44,4 %)	13 (43,8 %)

části spánkové kosti. Postižení tří a více částí spánkové kosti jsme identifikovali u 22 nemocných (24,7 %) (tab. 4).

Z celkového počtu 89 nemocných mělo ztrátu sluchu 51 (57,3 %) pacientů, u 14 pacientů (15,7 %) se objevovala závrat a 16 pacientů (18 %) udávalo tinnitus. Paréza lícního nervu byla zjištěna u 15 pacientů (16,9 %), krvácení z ucha (hematorea) u 39 pacientů (43,8 %), hemotympanum u 47 nemocných (52,8 %) a 16 pacientů (18 %) mělo perforaci bubínku při otoskopickém vyšetření.

Z celkového počtu 51 (57,3 %) pacientů s audiometricky potvrzenou ztrátou sluchu, u 28 (54,9 %) nemocných byla převodní nedoslýchavost, u 18 (35,3 %) percepční ztráta sluchu, z nichž u 5 (9,8 %) nastala úplná hluchota a u dalších 5 pacientů (9,8 %) byla smíšená nedoslýchavost. Lehká, střední, středně těžká, těžká a velmi těžká sluchová vada byla potvrzena audiometrickým vyšetřením u 20 (39,2 %), 14 (27,5 %), 8 (15,7 %), 4 (7,8 %) a 5 (9,8 %) nemocných. Použitím tradiční klasifikace jsme poruchu sluchu zaznamenali u 36/63 (57,1 %) nemocných s podélnou zlomeninou, 11/20 (55 %) s příčnou zlomeninou a u 4/6 (66,7 %) s kombinovaným (smíšeným) typem fraktury. Převodní typ nedoslýchavosti byl u 23/36 nemocných s podélnou zlomeninou (63,9 %) a 5/20 s příčnou zlomeninou (25 %). Percepční ztráta sluchu byla u 9/36 nemocných s podélnou zlomeninou (25,0 %) a 8/12 s příčnou frakturou (66,7 %). Výskyt percepční nedoslýchavosti byl signifikantně vyšší u příčné (transverzální) zlomeniny ($p = 0,006$).

Podle nové, již zmíněné klasifikace, která rozděluje zlomeniny na petrózní a nepetrózní, byla porucha sluchu u 26/38 pacientů (68,4 %) s petrózním typem zlomeniny a 25/51 s nepetrózním zlomeninou (49,0 %). Převodní typ nedoslýchavosti byl u 17/25 s nepetrózním zlomeninou (68 %) a 11/26 s petrózním typem zlomeniny (42,3 %). Percepční nedoslýchavost jsme zaznamenali u 6/25 pacientů (24 %) s nepetrózní zlomeninou a 12/26 nemocných (46,2 %) s petrózním typem zlomeniny. Z výsledků vyplývá, že nebyl zjištěn signifikantní rozdíl mezi výskytem převodní a percepční nedoslýchavosti u obou typů zlomenin ($p = 0,463$).

Pokud je hodnocena nedoslýchavost při petrózním typu zlomeniny, postižení nebo ušetření otické kapsuly, ztráta sluchu byla 100% (9/9) pacientů se zlomeninou, kde lomná linie procházela přes otickou kapsulu ve srovnání se ztrátou sluchu u zlomenin šetřících otickou kapsulu 17/29 nemocných (58,6 %). Převodní typ nedoslýchavosti nebyl vůbec zaznamenán v první skupině petrózních zlomenin, ve srovnání s druhou skupinou zlomenin s ušetřením otické kapsuly, kde se převodní nedoslýchavost vyskytla u 11 pacientů (37,9 %). Percepční typ nedoslýchavosti dominoval v první skupině pacientů s postižením otické kapsuly u 8 (88,9 %), z toho u 5 (55,5 %) byla hluchota úplná. V druhé skupině byla percepční ztráta sluchu u 4 pacientů (13,8 %). Výskyt percepční nedoslýchavosti byl signifikantně vyšší u zlomenin s postižením otické kapsuly ($p = 0,002$).

Tab. 4. Lokalizace fraktur spánkové kosti.

Lokalizace fraktury	Počet
izolovaná fraktura	35 (39,3 %)
squama	8 (22,8 %)
mastoid	15 (42,9 %)
os tympanicum	5 (14,3 %)
os petrosum	7 (20 %)
dvě části spánkové kosti	32 (36 %)
tři a více částí spánkové kosti	22 (24,7 %)

S ohledem na závažnost sluchové ztráty bylo v našem souboru zjištěno signifikantně závažnější postižení sluchu u nemocných se zlomeninou, kde lomná linie procházela přes otickou kapsulu ($p = 0,038$). Navíc bylo signifikantně závažnější postižení sluchu u pacientů se zlomeninou spánkové kosti, kde lomná linie procházela přes dvě části spánkové kosti ve srovnání se zlomeninou postihující pouze jednu část spánkové kosti ($p = 0,002$).

V našem souboru nebyl signifikantní rozdíl v závažnosti sluchové ztráty mezi pacienty s frakturou, kde lomná linie procházela přes dvě části spánkové kosti a pacienty se zlomeninou postihující tři části spánkové kosti ($p = 0,329$).

Z celkového počtu 89 nemocných se u 15 (16,9 %) vyvinula paréza lícního nervu, z toho u 7 (46,7 %) ihned po úrazu a u 8 (53,3%) s určitým časovým odstupem od úrazu. Dva pacienti s okamžitou parézou lícního nervu podstoupili chirurgickou dekompresní operaci lícního nervu. Pokud jsme hodnotili závažnost parézy lícního nervu (dle H-B klasifikace), 4 pacienti měli III. stupeň parézy, 6 pacientů IV. stupeň, 3 pacienti V. stupeň a u 2 nemocných byla zaznamenána plegie lícního nervu (VI. stupeň). Závažnější postižení lícního nervu bylo u pacientů s petrózním typem fraktury ve srovnání s nepetrózní zlomeninou ($p = 0,025$) a u zlomenin s postižením otické kapsuly ($p = 0,004$). Z ostatních sledovaných parametrů jsme zaznamenali ještě signifikantní rozdíl mezi petrózní a nepetrózní zlomeninou ve výskytu tinnitu, závratí a perforace tympanické membrány. Signifikantně vyšší výskyt byl u petrózních zlomenin s postižením otické kapsuly ($p = 0,002$; $p = 0,007$; $p = 0,001$).

Tab. 5. Porovnání výsledku našeho souboru pacientů s výsledky publikované práce [5].

Sledované parametry	Soubor našich pacientů	Publikovaná práce [5]
převodní vs. percepční nedoslýchavost	nesignifikantní rozdíl mezi petrózní a nepetrózní frakturou (p = 0,463)	nesignifikantní rozdíl mezi petrózní a nepetrózní frakturou (p = 0,269)
percepční nedoslýchavost	signifikantně vyšší u petrózní fraktury s postižením otické kapsuly (p = 0,002)	signifikantně vyšší u petrózní fraktury s postižením otické kapsuly (p = 0,001)
závažnější postižení sluchu	fraktury s postižením otické kapsuly (p = 0,038)	fraktury s postižením otické kapsuly (p = 0,043)
	fraktury s postižením dvou částí spánkové kosti (p = 0,002)	fraktury s postižením jedné části spánkové kosti (p = 0,000)
paréza lícního nervu	signifikantně závažnější postižení u petrózních zlomenin (p = 0,025)	signifikantně závažnější postižení u petrózních zlomenin (p = 0,017)
	signifikantně závažnější u fraktury s postižením otické kapsuly (p = 0,004)	nesignifikantní rozdíl mezi frakturou s postižením a ušetřením otické kapsuly (p = 0,627)
tinnitus	petrózní fraktury s postižením otické kapsuly (p = 0,002)	nesignifikantní rozdíl mezi frakturou s postižením a ušetřením otické kapsuly (p = 0,431)
závrat	fraktury s postižením otické kapsuly (p = 0,007)	nesignifikantní rozdíl mezi frakturou s postižením a ušetřením otické kapsuly (p = 0,265)
perforace bubínku	fraktury s postižením otické kapsuly (p = 0,001)	fraktury s postižením otické kapsuly (p = 0,002)
otorea (hematorea)	nesignifikantní rozdíl mezi frakturou s postižením a ušetřením otické kapsuly (p = 0,756)	nesignifikantní rozdíl mezi frakturou s postižením a ušetřením otické kapsuly (p = 0,420)
hemotympanum	nesignifikantní rozdíl mezi frakturou s postižením a ušetřením otické kapsuly (p = 0,431)	nesignifikantní rozdíl mezi frakturou s postižením a ušetřením otické kapsuly (p = 0,869)

Pozn.: Zelenou barvou je značena shoda mezi naším souborem a publikovanou prací, černou barvou neshoda ve sledovaných parametrech.

Ve výskytu otorey a hemotympana jsme nenašli signifikantní rozdíl mezi nepetrózním a petrózním typem zlomeniny ($p = 0,756$; $p = 0,431$).

Diskuze

Naše výsledky jsme porovnávali s výsledky již publikované práce (tab. 5).

Z naší retrospektivní studie byl prokázán statisticky signifikantní rozdíl ve výskytu percepční nedoslýchavosti mezi petrózním typem zlomeniny s ušetřením a postižením otické kapsuly. Signifikantně vyšší je výskyt percepční nedoslýchavosti u zlomeniny s postižením otické kapsuly ($p = 0,002$), což je ve shodě s publikovanou prací ($p = 0,001$). Při tomto typu zlomeniny bylo postižení sluchu závažné, až v téměř 56 % byla úplná hluchota. Jedná se o zlomeniny postihující vestibulokochleární systém (vestibulum, kochleu a polokruhovitě kanálky), což je obsahem otické kapsuly. Pokud lomná linie nezasahovala přes otickou kapsulu, byla zaznamenána ve většině případů převodní ztráta sluchu (64,7 %), což je především důsledek rozpojení středoušních kůstek, ale i hemotympana nebo perforace bubínku. Nebyl zjištěn signifikantní rozdíl mezi převodní

a percepční nedoslýchavostí u dvou základních typů zlomenin dle nové klasifikace (nepetrózní vs. petrózní; $p = 0,463$). Naše výsledky jsou ve shodě s publikovanou prací (nepetrózní vs. petrózní; $p = 0,269$).

Podle tradiční klasifikace je signifikantně vyšší výskyt percepční nedoslýchavosti u příčné (transverzální) fraktury ($p = 0,006$), což koreluje s publikovanou prací ($p = 0,007$). Dle závažnosti postižení sluchu bylo zjištěno signifikantně závažnější postižení sluchu u nemocných se zlomeninou, kde lomná linie procházela přes otickou kapsulu ($p = 0,038$), což je ve shodě s publikovanou prací ($p = 0,043$). Z hlediska počtu jednotlivých částí spánkové kosti bylo signifikantně závažnější postižení sluchu u pacientů se zlomeninou spánkové kosti, kde lomná linie procházela přes dvě části spánkové kosti ve srovnání se zlomeninou postihující pouze jednu část spánkové kosti ($p = 0,002$). Tento výsledek není ve shodě s již zmíněnou prací, v níž závažnější postižení sluchu zaznamenali u zlomenin postihujících jednu část spánkové kosti ($p = 0,000$).

V našem souboru nebyl signifikantní rozdíl v závažnosti sluchové ztráty mezi pacienty s frakturou, kde lomná linie procházela přes

dvě části spánkové kosti a pacienty se zlomeninou postihující tři části spánkové kosti ($p = 0,329$). Výsledek je ve shodě s publikovanou prací ($p = 0,437$).

Při hodnocení parézy lícního nervu k závažnějšímu postižení došlo u pacientů s petrózním typem fraktury ve srovnání s nepetrózní zlomeninou ($p = 0,025$), podobně jako v publikované práci ($p = 0,017$). Zaznamenali jsme signifikantně závažnější stupeň parézy lícního nervu u zlomenin s postižením otické kapsuly ve srovnání se zlomeninami s intaktní otickou kapsulou ($p = 0,004$). V publikované práci nebyl ve zmíněných parametrech signifikantní rozdíl ($p = 0,627$).

Z ostatních sledovaných parametrů jsme zjistili signifikantní rozdíl mezi petrózní a nepetrózní zlomeninou ve výskytu tinnitu, závratí a perforace tympanické membrány. Signifikantně vyšší výskyt byl u petrózních zlomenin s postižením otické kapsuly ($p = 0,002$; $p = 0,007$; $p = 0,001$). Zde je neshoda ve srovnání s již publikovanou prací, kde ve výskytu tinnitu a závratí nebyl signifikantní rozdíl mezi petrózní a nepetrózní zlomeninou ($p = 0,627$; $p = 0,265$). Ve výskytu otorey a hemotympana jsme nenašli signifikantní rozdíl mezi nepetrózním a petrózním

typem zlomeniny ($p = 0,756$; $p = 0,431$), což je v korelaci s výsledky publikované práce ($p = 0,420$; $p = 0,869$). Podobné práce byly publikovány i dalšími autory. Stewart et al popsali 25× častější výskyt závažné percepční nedoslýchavosti, 8× častější výskyt otolikvorey a 5× častější výskyt parézy lícniho nervu u pacientů s postižením otické kapsuly ve srovnání s pacienty, kde lomná linie nepřecházela přes otickou kapsulu [17]. Brodie et al popsali u 10/21 (47 %) pacientů s postižením otické kapsuly parézu lícniho nervu, u všech pacientů těžkou percepční ztrátu sluchu, přičemž 2× častější byl výskyt otolikvorey [18]. Dahiya et al popsali soubor 55 pacientů s frakturou spánkové kosti [19]. Z jejich výsledků vyplývá, že u pacientů s postižením otické kapsuly byla až 2× častější paréza lícniho nervu, 4× častější otolikvorea a 7× častější senzorineurální ztráta sluchu. Ze všech tří studií vyplývá, že v tradiční klasifikaci (rozdělení zlomenin spánkové kosti na podélné, příčné a kombinované) není statisticky významný rozdíl mezi výskytem parézy lícniho nervu, otolikvoreou nebo poškozením sluchu.

Závěr

Z našich výsledků vyplývá, že rozdělení fraktur spánkové kosti podle nové klasifikace lépe koreluje s klinickou symptomatologií, především s typem nedoslýchavosti, její závažností, ale i se závažností postižení lícniho nervu, výskytem závratí, tinnitu i perforace bubínku. Pro klinika je velmi důležitá spolupráce s radiologem, který anatomii spán-

kové kosti musí znát natolik, aby byl schopen přesného popisu lokalizace linie fraktury se zvýrazněním jejího vztahu k otické kapsule. Od toho se odvíjí především závažnost postižení sluchu. Důležitou podmínkou jsou HRCT snímky spánkových kostí, které poskytují submilimetrové (0,6–0,8 mm) řezy a přesnější interpretaci nálezu. V případě polytraumatů by HRCT mělo být indikováno především při výskytu obrny lícniho nervu nebo u závažné percepční nedoslýchavosti (případně posttraumatické hluchotě) a dále dle indikace otologa, zvláště před chirurgickým řešením k detailnějšímu zobrazení struktury spánkové kosti.

Literatura

1. Čihák R, Grim M, et al. Anatomie I. Praha: Grada Publishing 2001:147–54.
2. Wood CP, Hunt CH, Bergen DC, et al. Tympanic plate fractures in temporal bone trauma: Prevalence and associated injuries. *AJNR AM J Neuroradiol* 2014;35(1):186–90. doi: 10.3174/ajnr.A3609.
3. Kovaľ J, Hajtman A, Hroboň M, et al. Nervus Facialis. Bratislava: Remar s.r.o. 2002:11–3,20–1.
4. Ishman SL, Friedland DR. Temporal bone fractures: traditional classification and clinical relevance. *Laryngoscope* 2004;114(10):1734–41.
5. Kang HM, Kim MG, Boo SH, et al. Comparison of the clinical relevance of traditional and new classification systems of temporal bone fractures. *Eur Arch Otorhinolaryngol* 2012;269(8):1893–9. doi: 10.1007/s00405-011-1849-7.
6. Bacciu A, Vincenti V, Prasad SC, et al. Pneumolabyrinth secondary to temporal bone fracture: a case report and review of the literature. *Int Med Case Rep J* 2014;7:127–31. doi: 10.2147/IMCRJ.S66421.
7. Park SY, Yang JW, Kim SI, et al. Clinical study on the reliable temporal bone fracture classification scheme. *Korean J Otolaryngol* 2007;50:491–5.
8. Rajati M, Rad M, Irani S, et al. Accuracy of high-resolution computed tomography in locating facial nerve

injury sites in temporal bone trauma. *Eur Arch Otorhinolaryngol* 2014;271(8):2185–9. doi: 10.1007/s00405-013-2709-4.

9. Skoloudik L, Vokurka J, Simakova E. Mechanical treatment and autoclaving of middle ear ossicles from cholesteatomatous ears. *Cent Eur J Med* 2012;7:194–19. doi: 10.2478/s11536-011-0140-z.
10. Skoloudik L, Kalfer D, Zborayova K, et al. Autoclaving of the middle ear ossicles in an animal experimental model. *Acta Otolaryngol* 2013;133(12):1273–7. doi: 10.3109/00016489.2013.825378.
11. Lim JH, Jun BC, Song SW. Clinical Feasibility of Multiplanar Reconstruction Images of Temporal Bone CT in the diagnosis of temporal bone fracture with otic capsule – sparing facial nerve paralysis. *Indian J Otolaryngol Head Neck Surg* 2013;65(3):219–24. doi: 10.1007/s12070-011-0471-8.
12. Collins JM, Krishnamoorthy AK, Wayne SK, et al. Multidetector CT of temporal bone fractures. *Semin Ultrasound CT MR* 2012;33(5):418–31. doi: 10.1053/j.sult.2012.06.006.
13. Zayas JO, Feliciano YZ, Hadley CR, et al. Temporal bone trauma and the role of multidetector CT in the emergency department. *Radiographics* 2011;31(6):1741–55. doi: 10.1148/rg.316115506.
14. Hahn A, Čoček A, et al. Otorinolaryngologie a foniatrie v současné praxi. Praha: Grada Publishing 2007:49.
15. Little SC, Kesser BW. Radiographic classification of temporal bone fractures: clinical predictability using a new system. *Arch Otolaryngol Head Neck Surg* 2006;132(12):1300–4.
16. Rafferty MA, Walsh R, Walsh MA. A comparison of temporal bone fracture classification systems. *Clin Otolaryngol* 2006;31(4):287–91.
17. Stewart C, Little MD, Bradley W et al. Radiographic classification of temporal bone fractures: clinical predictability using a new system. *Arch Otolaryngol Head Neck Surg* 2006;132(12):1300–4.
18. Brodie HA, Thomson TC. Management of complications from 820 temporal bone fractures. *Am J Otol* 1997;18(2):188–97.
19. Dahiya R, Keller JD, Litofsky NS, et al. Temporal bone fractures: Otic capsule sparing versus otic capsule violating clinical and radiographic considerations. *J Trauma* 1999;47(6):1079–83.

Na webových stránkách **www.csnn.eu**
naleznete aktualizované pokyny pro autory.