

# Genetika atypického parkinsonizmu

## Genetics of Atypical Parkinsonism

### Souhrn

Atypické parkinsonské syndromy tvoří pestrou škálu fenotypů charakterizovaných přítomností parkinsonského syndromu s měnlivou akcentací jednotlivých symptomů, motorických, kognitivních i behaviorálních, a s velmi variabilním průběhem. Klasifikace těchto onemocnění prochází rychlým vývojem, a to hlavně díky molekulární genetice a klinicko-patologické korelaci.

### Abstract

Atypical parkinsonian syndromes include a diverse range of phenotypes characterized by the presence of the parkinsonian syndrome with variable accentuation of the different symptoms, motor, cognitive and behavioural, and with very variable course. Classification of these diseases is rapidly evolving, mainly owing to molecular genetics and clinical-pathological correlation.

Práce byla podpořena z programového projektu AZV MZ ČR s reg. č. 1532715A, grantem IGA-LF-2016-026 a RVO-FNOL 2016.

Auori deklarují, že v souvislosti s předmětem studie nemají žádné komerční zájmy.

The authors declare they have no potential conflicts of interest concerning drugs, products, or services used in the study.

Redakční rada potvrzuje, že rukopis práce splnil ICMJE kritéria pro publikace zasílané do biomedicínských časopisů.

The Editorial Board declares that the manuscript met the ICMJE "uniform requirements" for biomedical papers.

**L. Mikulicová<sup>1</sup>, K. Menšíková<sup>1</sup>,  
T. Bartoníková<sup>1</sup>, L. Tučková<sup>2</sup>,  
R. Vodička<sup>3</sup>, R. Vrtěl<sup>3</sup>, P. Kaňovský<sup>1</sup>**

LF UP a FN Olomouc:

<sup>1</sup> Neurologická klinika

<sup>2</sup> Ústav klinické a molekulární patologie

<sup>3</sup> Ústav klinické a molekulární genetiky



**MUDr. Kateřina Menšíková, Ph.D.**

Neurologická klinika

LF UP a FN Olomouc

I. P. Pavlova 6

775 20 Olomouc

e-mail: katmen@centrum.cz

Přijato k recenzi: 1. 4. 2016

Přijato do tisku: 9. 8. 2016

### Klíčová slova

parkinsonské syndromy – genetika – frontotemporální demence – multisystémová atrofie – nemoc s Lewyho tělisky – Parkinsonova nemoc – demence – Perryho syndrom – autozomálně dominantní spino-cerebelární ataxie – atypické parkinsonské syndromy

### Key words

parkinsonian syndromes – genetics – frontotemporal dementia – multiple system atrophy – Lewy body disease – Parkinson's disease – dementia – Perry syndrome – autosomal dominant spinocerebellar ataxia – atypical parkinsonian syndromes

### Úvod

Přibližně v 70–80 % jsou onemocnění s parkinsonským syndromem tvořena tzv. idiopatickou nebo sporadickou Parkinsonovou

nemocí (PD). Zbytek činí onemocnění, kde parkinsonský syndrom je součástí jejich klinického obrazu, a která mohou mít různé etiologie. Zde mluvíme obecně o sekun-

dárních parkinsonských syndromech nebo o parkinsonských syndromech u neurodegenerativních onemocnění. Heterogenní skupina nemocí s poznaným patologickým

**Tab. 1. Klasifikace parkinsonizmu – modifikovaná (Fahn, Hallet a Jankovic, 2011).**

#### Primární parkinsonizmus

- idiopatická PD

#### Sekundární parkinsonizmus

- parkinsonizmus v důsledku postižení infekční noxou
- parkinsonizmus v důsledku postižení toxickou noxou (CO, mangan, MPTP)
- polékový parkinsonizmus
- parkinsonizmus v důsledku tumoru CNS
- parkinsonizmus v důsledku traumat (u) CNS
- vaskulární parkinsonizmus
- parkinsonizmus v důsledku metabolického postižení mozku

#### Parkinson-plus syndromy

- multisystémová atrofie
- progresivní supranukleární paralýza
- kortikobazální degenerace
- PDD
- DLB

#### Heredodegenerativní onemocnění manifestující se parkinsonizmem

- benigní parkinsonizmus (dopa-responzivní dystonie)

korelátům patologií je dnes nazývána atypickými parkinsonskými syndromy. Patří sem (podle současné klasifikace) PD s demencí (PDD), demence s Lewyho tělísky (DLB), progresivní supranukleární paralýza (PSP), kortikobazální degenerace (CBD), multisystémová atrofie (MSA), parkinsonské varianty frontotemporální demence (FTD), endemické atypické parkinsonské syndromy (guamský parkinsonský komplex, ALS–parkinsonizmus komplex z poloostrova Kii, novoguinejský komplex ALS–parkinsonizmus–demence a guadeloupský parkinsonizmus), parkinsonské varianty spinocerebellární ataxie a další vzácná neurodegenerativní onemocnění, jako je např. „neurodegenerative overlap syndrome“ [1]. Fahnova klasifikace parkinsonizmu z roku 2011 poněkud opomíjí zmiňovaná endemická onemocnění a vzácná dědičná onemocnění, jako jsou např. Braittova-Fahnova nemoc, Perryho syndrom apod. (tab. 1). Proto jsme recentně navrhli mírnou modifikaci této klasifikace parkin-

**Tab. 2. Návrh současné klasifikace parkinsonizmu.**

#### 1. Primární parkinsonizmus

- a) LBD
- b) primární parkinsonizmus bez Lewy-body patologie (mutace *PARK2* a *PARK8*)

#### 2. Sekundární parkinsonizmus

- parkinsonizmus v důsledku postižení infekční noxou
- parkinsonizmus v důsledku postižení toxickou noxou (CO, mangan, MPTP, rostlinné toxiny)
- polékový parkinsonizmus
- parkinsonizmus v důsledku tumoru CNS
- parkinsonizmus v důsledku traumat (u) CNS
- parkinsonizmus v důsledku vaskulárního postižení mozku („strategická léze“)
- parkinsonizmus v důsledku metabolického postižení mozku

#### 3. Atypické parkinsonské syndromy

##### a) Atypický parkinsonizmus bez (zatím) jednoznačných dědičných charakteristik

- multisystémová atrofie
- progresivní supranukleární paralýza
- kortikobazální degenerace
- Brait-Fahnova nemoc (ALS–parkinsonizmus)

##### b) Heredodegenerativní onemocnění manifestující se atypickým parkinsonizmem

- parkinsonizmus doprovázející dopa–responzivní dystonii (DYT5)
- parkinsonizmus doprovázející dystonia–parkinsonizmus komplex (Lubag, DYT3)
- parkinsonizmus doprovázející spinocerebellární ataxii (SCA3, SCA17, SCA...)
- frontotemporální demence–parkinsonizmus (FTDP-17)
- Perryho syndrom

#### 4. Endemický parkinsonizmus

- guamský parkinsonský komplex („lytico-bodig“)
- guadeloupský parkinsonizmus
- ALS–parkinsonizmus demence komplex z poloostrova Kii („Muro disease“)
- ALS–parkinsonizmus demence komplex ze západní Papua Nová Guinea („lumpu“)

sonizmu, která počítá s těmito jednotkami a zároveň implementuje současný pohled na existenci tzv. nemoci s Lewyho tělísky (viz dále), tato modifikace je obsažena v tab. 2. Patologická klasifikace parkinsonizmu je nepoměrně komplikovanější; vychází z identifikace proteinových depozit v mozkové tkáni a je spíše diagnostickým algoritmem, je znázorněna na schématu 1. Pro potřeby klinicko-patologické korelace je možno použít zjednodušený systém, kdy jsou (z patologického hlediska) atypické parkinsonské syndromy klasifikovány podle unikátního, event. dominantního patologického obrazu jako tzv. **alfa-synukleinopatie, tauopatie a ubikvitinopatie**, z nichž se nejčastěji jedná o tzv. TDP-43 proteinopatie, méně často o tzv. FUS proteinopatie.

K alfa-synukleinopatiím je řazen komplex tzv. nemoci s Lewyho tělísky (sporadická PD, PDD, DLB) a multisystémová atrofie. K tauopatiím se řadí progresivní supranukleární paralýza, kortikobazální degenerace, guamský parkinsonský komplex a některé typy frontotemporální demence, ubikvitinopatií je frontotemporální demence.

Podobně jako řada jiných neurodegenerativních onemocnění i jednotky z okruhu atypických parkinsonských syndromů byly považovány (téměř všechny) za onemocnění sporadická. Nicméně větší zájem o tyto nemoci spolu s pokrokem v oblasti klinické i molekulární genetiky přinesl nové poznatky, které u mnohých jednotek prokazují na familiární výskyt a na určitou geneticky determinovanou

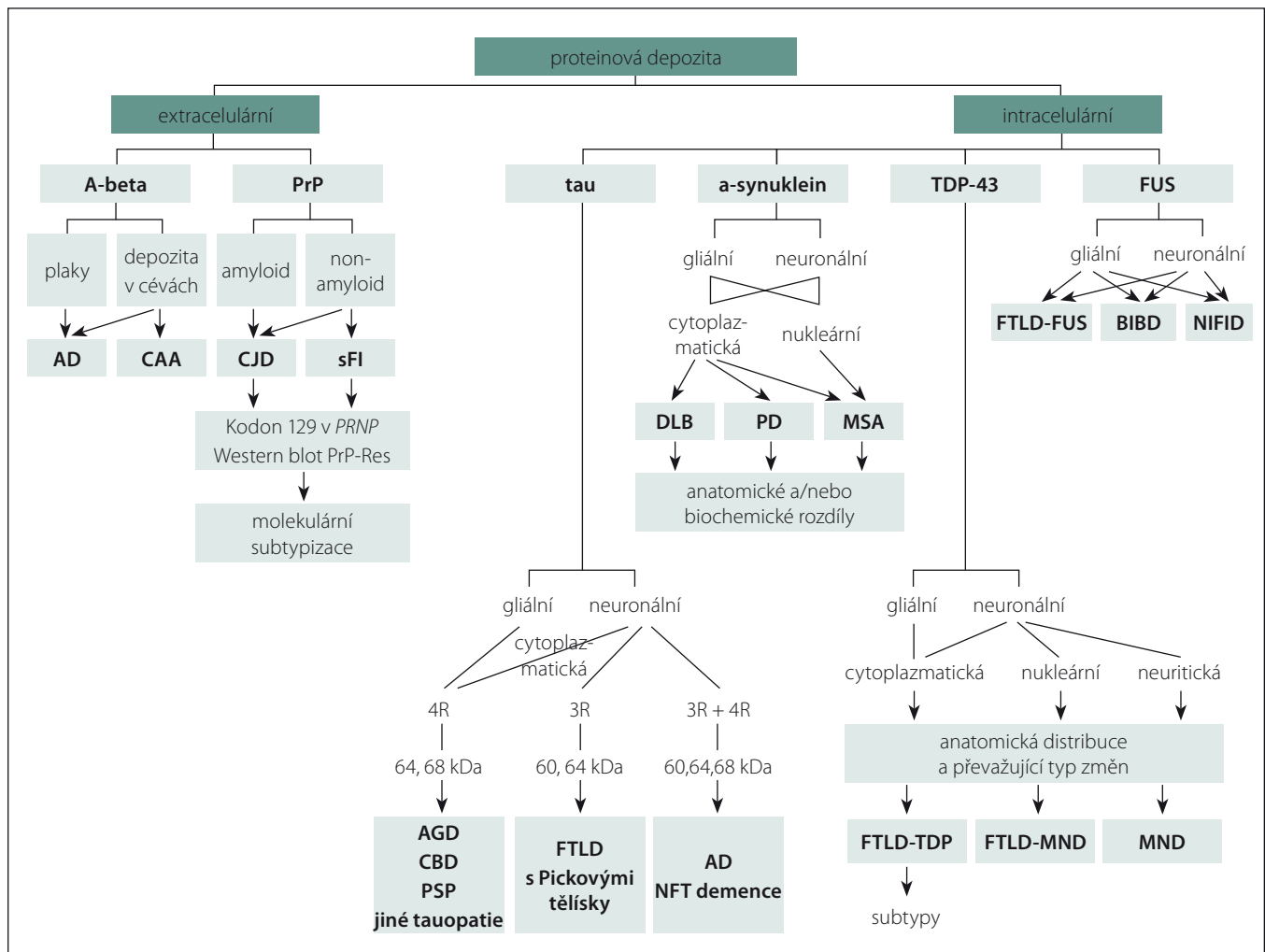


Schéma 1. Algoritmus pro klasifikaci neurodegenerativních onemocnění (převzato z [67]).

susceptibilitu a možná i určitý typ přímé dědičnosti.

### Nemoc s Lewyho tělísky (LBD)

Lewyho tělíčka popsaná v roce 1912 Friedrichem Lewym jsou tvořena defektním alfa-synukleinem, jak zjistila v roce 1997 Maria Grazia Spillantini [2]; tento alfa-synuklein je patrně klíčovým proteinem pro vznik či „priming“ nejen PD, ale i dalších neurodegenerativních chorob, dnes označovaných jako alfa-synukleinopatie. V roce 1976 popsal Kenji Kosaka onemocnění, které se manifestovalo demencí spolu s parkinsonismem a jehož patologickým obrazem byla difúzní přítomnost Lewyho tělíček v celém mozku [3]. Později toto onemocnění bylo nazváno DLB. V roce 2007 publikoval Murat Emre se spolupracovníky klinická diagnostická kritéria tzv. PDD; patologické charakteristiky této jednotky se však nijak neliší od charakteristik sporadické PD [4]. V roce 1996 Kenji Ko-

saka zveřejnil svůj koncept klinické „nemoci s Lewyho tělísky“ (Lewy Body Disease; LBD), což tehdy poněkud zapadlo. Vrátil se k tomuto tématu v roce 2014 a teprve tento návrat ke konceptu klinické LBD vyvolal širší ohlas, možná proto, že mezitím se tento termín začal zcela rutinně používat v neurodegenerativní patologii [5].

Pojem LBD zahrnuje sporadickou PD, PDD a DLB. Ještě stále není řada specialistů přesvědčena o oprávněnosti existence jednotky PDD, kdy hlavním a zásadním rozdílem mezi oběma typy demencí (PDD a DLB) je časová posloupnost rozvoje jednotlivých hlavních klinických symptomů, zejména parkinsonismu a demence. Objeví-li se demence před rozvojem hybných symptomů parkinsonismu nebo do jednoho roku po něm, mělo by se jednat o DLB. Nastoupí-li demence později, většinou až v pozdním stadiu progresu PD, mělo by se jednat o PDD. V logice této taxonomie tedy pacient trpící sporadic-

kou PD může mít izolované kognitivní poruchy, které ale podle MKN klasifikace nesplňují kritéria demence.

### Parkinsonova nemoc s demencí (PDD)

Mezi hlavní rizikové faktory vzniku PDD údajně patří vyšší věk v začátku onemocnění, pokročilý věk v začátku motorické manifestace nemoci, trvání nemoci, přítomnost parkinsonského syndromu, deprese, kouření a dále např. autonomní poruchy [6]. Demence u PDD je charakterizována postupně se rozvíjejícím dysexekutivním syndromem, kde hlavními iniciálními příznaky jsou selektivní poruchy exekutivních funkcí. Charakteristika demence, která je typická pro PDD, zahrnuje fluktuující poruchu pozornosti, poruchu exekutivních funkcí (dysexekutivní syndrom), poruchu paměti (poruchu vybavnosti), poruchu vizuospaciální orientace a poruchu osobnosti.

**Demence s Lewyho tělísky (DLB)**

V roce 1996 Ian McKeith zveřejnil první diagnostická kritéria této nemoci, která je dnes nazývána DLB [7]. K základním klinickým charakteristikám patří poměrně rychle progredující demence s typickými fluktuacemi kognitivních funkcí, pozornosti a vědomí, rekurentní zrakové halucinace a parkinsonismus.

DLB začíná oproti PDD většinou ve vyšším věku a má rychlejší progresi. Symptomy parkinsonismu nemusí být vůbec vyjádřeny, a pokud se objeví, jedná se většinou o parkinsonismus bez jasné stranové lateralizace a s výraznějším postižením dolních končetin spolu s postižením chůze, nerovnováhou a opakovanými pády. Efekt léčby L-dopou je podstatně nižší než u pacientů s PDD.

**Monogenní formy parkinsonismu**

Familiární výskyt parkinsonismu je již dlouho známý fenomén. V současné době je popisováno 20 mutací (známých i předpokládaných), které kódují vznik a rozvoj onemocnění manifestující se tímto klinickým obrazem, přičemž bylo popsáno 19 lokusů a 14 genů, v nichž byly identifikovány mutace odpovědné za rozvoj tzv. monogenního parkinsonismu, který tvoří 5–10 % z celkového počtu dědičné formy onemocnění [8,9]. U tzv. late-onset fenotypu, který je obvykle spojen s autozomálně dominantním přenosem, mutace nacházíme v 1–3 %; tzv. early-onset forma PD se dědí převážně autozomálně recesivně a mutace jsou přítomny až ve 20 % případů. Je nutno zdůraznit, že **u téměř poloviny tzv. PARK fenotypů se jedná o parkinsonismus atypický**. Znamená to tedy, že se může manifestovat i pod obrazem fenotypu PDD, DLB, PSP nebo nějaké další kombinace příznaků (pyramidové příznaky, epilepsie apod.).

**PARK1/4 – SNCA (PDD, MSA)**

V roce 1996 byl objeven první lokus pro PD – PARK1. V tomto lokusu byla u rodin italského a řeckého původu nalezena bodová mutace p.A53T genu *SNCA* kódující alfa-synuklein [10]. Klinické příznaky onemocnění se blíží fenotypu sporadické PD s pozdním začátkem, objevují se ovšem podstatně dříve, ve věku 40–50 let. Pro onemocnění je charakteristická rychlá progresse, častá je přítomnost demence. Mutace *SNCA* jsou vzácné, zahrnují bodové mutace, duplikace a triplikace, nacházíme je u méně než 1 % nemocných [11]. Duplikace bývají asociovány větší-

nou s fenotypem PD, zatímco v případech triplikace dochází většinou k rozvoji atypického klinického obrazu, který kromě parkinsonského syndromu zahrnuje myoklonus, těžkou autonomní dysfunkci a demenci. S atypickým parkinsonským fenotypem jsou spojeny rovněž dvě nedávno popsané mutace v *SNCA* genu (c.150T>G a c.152G>A). Klinický obraz je charakterizován parkinsonismem, který se rozvíjí před 40. rokem věku, částečně odpovídá na podávání L-DOPA, rychlým průběhem onemocnění a přítomností dalších příznaků zahrnujících pyramidové příznaky, kognitivní deficit, psychiatrické poruchy, myoklonus a epileptické záchvaty [12–15].

**PARK2 – parkin (PDD)**

V roce 1998 byla u rodiny japonského původu v oblasti lokusu PARK2 nalezena mutace genu kódujícího protein *parkin*. Dnes je známo přes 180 mutací *parkinu*. Výskyt mutací *parkinu* je asociován s autozomálně recesivním přenosem, fenotyp je podobný sporadické PD, ovšem s počátkem v mladém věku (30–40 let). Dysfunkční mutovaný *parkin* je exprimován řadou tkání a je přítomen v různých intracelulárních kompartmentech; soudí se, že může způsobovat poškození organel a následnou apoptózu [16].

**PARK3 (PD)**

*PARK3* je velký lokus (šest milionů bází) na chromozomu 2p13, v genu prozatím pojmenovaném *sepiapterin – reduktáza*. Tento lokus byl asociován s autozomálně-dominantním (s nízkou penetrancí) onemocněním fenotypu sporadické PD s pozdním začátkem [17,18].

**PARK5 – UCH-L1 (PD)**

Mutace genu kódující *UCH-L1* (*ubiquitin carboxyterminal hydrolase 1*) byla identifikována v roce 1998 u sourozenců s autozomálně dominantní PD, fenotypově blízko sporadické formě s pozdním začátkem. Neuron-specifický enzym *UCH-L1* tvoří 1–2 % všech bílkovin mozkové tkáně a byl detekován také v Lewyho tělíscích, nepochybně se podílí na degradaci proteinů [19].

**PARK6 – PINK1 (PD)**

Lokus PARK6 s mutací genu kódujícího *PINK1* (*PTEN-induced kinase 1*) byl popsán v roce 2001 u rodiny s výskytem autozomálně recesivní formy PD s časným začátkem. Mutace v lokusu PARK6 se nacházejí až u 5 % všech pacientů s PD [20].

**PARK7 – DJ-1 (PD)**

V roce 2001 byl popsán lokus PARK7 a později byla v tomto lokusu identifikována bodová mutace genu *DJ-1* (*Daisuke-Junko-1*). DJ-1 protein má funkci mitochondriálního antioxidantu, stabilizuje regulační faktor transkripce antioxidantů a zvyšuje buněčnou koncentraci glutationu. Fenotypicky se jedná o autozomálně recesivní PD s časným začátkem [21].

**PARK8 – LRRK2 (PD)**

Lokus PARK8 s mutací genu kódujícího protein dardarin dnes označován jako *LRRK2* (*leucine rich repeat kinase 2*) byl popsán v roce 2002. Mutace v PARK8 představuje nejčastější mutaci asociovanou s PD, vyskytuje se u 6 % familiární a u 2 % sporadické formy onemocnění. Fenotyp obvykle odpovídá PD s pozdním začátkem, onemocnění však může začínat časně. Exprese mutantního proteinu LRRK2 vyvolává oxidativní stres a indukuje mitochondriální apoptózu [22,23].

**PARK9 – ATP13A2 (parkinsonism – dementia – pyramidal syndrome, Kufor-Rakeb)**

Mutace genu *ATP13A2* (ATPáza typ 13A2) v lokusu PARK9 byla poprvé popsána v roce 2001 u rodiny s výskytem autozomálně recesivně dědičného Kuforova-Rakebova syndromu; v současné době jsou známy čtyři bodové mutace a duplikace celého genu. Syndrom Kufor-Rakeb se manifestuje juvenilním parkinsonismem, ke kterému se postupně přidává kognitivní deficit, supranukleární pohledová obrna, myoklonus a pyramidové příznaky [24].

**PARK10 (PD)**

Kauzální gen není doposud znám. V roce 2002 byl na chromozomu 1p32 popsán lokus PARK10, který obsahuje čtyři geny: *TCEANC2*, *TMEM59*, *mir-4781* a *LDLRAD1*; lokus je asociován s fenotypem sporadické PD s pozdním začátkem [26].

**PARK11**

V roce 2008 byly ve velkém americkém pedigree nalezeny na chromozomu dvě mutace genu *GIGYF* (*Grb 10 – Interacting GYF Protein 2*). Řada pozdějších studií však asociaci mutací *GIGYF2* s PD nepotvrdila. Tento gen tedy není nadále považován za kauzální [27,28].

**PARK12 (PD)**

Dalším lokusem asociovaným se sporadickou PD s pozdním začátkem je X-vázaný

PARK12. V tomto lokusu zatím nebyly identifikovány žádné kandidátní geny, je asociován s fenotypem sporadické PD s pozdním začátkem [29].

#### **PARK13 – HTRA2/OMI (PD)**

V roce 2005 byla na chromozomu 2p13v oblasti lokusu nazvaného později PARK13 objevena mutace genu *HTRA2/OMI* (*high temperature requirement protein A2*). *HTRA2/OMI* je mitochondriální proteáza, která má částečný proapoptotický vliv a hraje důležitou roli ve stabilizaci bílkovin a degradaci defektních proteinů. Pozdější studie potvrdily asociaci mutací a polymorfizmů s fenotypem sporadické PD s pozdním začátkem [30].

#### **PARK14 – PLA2G6 (PDD)**

PLA2G6 je na kalcium nezávislá fosfolipáza, která hraje úlohu v regulaci zánětlivé odpovědi a apoptózy. Mutace genu *PLA2G6* (*phospholipase A2, group VI*) byla popsána v roce 2009 u nemocných s fenotypem PD s časným začátkem a rychlou progresí, s častou přítomností dystonie a kognitivního deficitu; onemocnění je autozomálně recesivně dědičné. Patologicky je charakterizováno difúzní přítomností Lewyho tělísek, vč. kortexu a současně přítomností tzv. tau-patologie [31].

#### **PARK15 – FBXO7 (parkinsonism – pyramidal syndrome)**

V roce 2008 byla identifikována u iránské rodiny recesivní mutace p.R376G v genu *FBXO7* (*F-box only protein 7*), pozdější studie asociovaly tuto mutaci s onemocněním nazývaným dnes „parkinsonism – pyramidal disease“, které kombinuje fenotyp PD s časným počátkem s pyramidovými příznaky, deformitou nohy (*pes equinovarus*) a kognitivním deficitem [32].

#### **PARK16 (PD)**

V roce 2009 byl popsán lokus PARK16 na chromozomu 1q32 a v roce 2010 dvě mutace v tomto lokusu s kauzálním vztahem k manifestaci fenotypu sporadické PD se začátkem v pozdním věku, navíc s patologickým nálezem identickým s „idiopatickou“ PD [33].

#### **PARK17 – VPS35 (PD)**

V roce 2011 byla objevena mutace p.D620N genu *VPS35* (*vacuolar protein sorting 35*). Dědičnost je autozomálně dominantní s neúplnou penetrancí, fenotyp odpovídá sporadické PD s pozdním začátkem [34].

#### **PARK18 – EIF4G1 (PD)**

Mutace genu *EIF4G1* (*eukaryotic translation initiation factor 4 – gamma 1*) jako příčina autozomálně-dominantní PD s pozdním začátkem byla popsána v roce 2011, a to v německých a islandských rodinách. Pozdější analýzy zpřesnily informaci a potvrdily tento kauzální vztah, ale s poměrně malým rizikem vzniku nemoci [35].

#### **PARK19 – DNAJC6 (parkinsonism – pyramidal syndrome – epilepsia)**

U pacientů s autozomálně recesivně dědičnou juvenilní PD byly nalezeny mutace genu *DNAJC6* (*DnaJ/Hsp40 homolog*). Součástí fenotypu jsou pyramidové příznaky a také generalizované epileptické záchvaty; výskyt mutací je ale velmi vzácný [36].

#### **PARK20 – SYNJ1 (PSP-like phenotype)**

Mutace genu *SYNJ1* (*synaptojanin 1*) byla dosud nalezena u pacientů italského a iránského původu. Fenotypem je parkinsonismus s příznaky progresivní supranukleární paralýzy (supranukleární paréza vertikálního pohledu, dystonie, kognitivní deficit); bývá přítomna rychlá progresie a nízká odpovědnost na dopaminergní medikaci [37].

#### **Multisystémová atrofie (MSA)**

MSA je neurodegenerativní, sporadické a progresivní onemocnění, kdy v klinickém obraze dominuje kombinace příznaků parkinsonizmu s autonomní dysfunkcí, s mozečkovým a pyramidovým postižením. **MSA-P** s dominujícími parkinsonskými příznaky tvoří téměř 80 % všech MSA. Klinicky dominuje celková bradykineze, rigidita, tremor, je-li přítomen, bývá nejčastěji asymetrický. **MSA-C** se manifestuje predominantně mozečkovými příznaky, klinicky dominuje končetinová ataxie, ataxie stoje a chůze, mozečková dysartrie a skandovaná řeč. MSA je řazena mezi tzv. synukleinopatie, struktura proteinu  $\alpha$ -synuklein je kódována genem nazývaným *SNCA*. MSA je nadále považována za převážně sporadické onemocnění, ale již byly popsány rodiny s autozomálně dominantním i recesivním přenosem, nejčastěji fenotypu MSA-P. Mutace genu pro alfa-synuklein (*SNCA*) jsou poměrně vzácné a zahrnují bodové mutace nebo znásobení (duplikaci nebo triplikaci). Triplikace Ala53Thr u pacientů s MSA-P byla nalezena v několika rodinách řeckého původu a v Asii, triplikace Ala30Pro a Glu46Lys byly detekovány v rodinách německého a španělského původu. Pacienti s *SNCA* duplikací fenotypicky při-

pomínají spíše klasickou PD s mírnou autonomní dysfunkcí, zatímco v případech triplikace se k parkinsonskému fenotypu přidává těžká autonomní dysfunkce, demence a po případech i myoklonus. Kromě mutací *SNCA* genu byla pomocí GWAS (genome-wide association study) nalezena také jedna homozygotní mutace (M78V-V343A/M78V-V343A) a sloučeniny heterozygotní mutace (R337X/V343A) v genu *COQ2* (coenzyme Q2 4-hydroxybenzoate polyprenyltransferase). Tento gen je zásadní pro biosyntézu koenzymu Q10, důležitého antioxidantu a součásti respiračního řetězce. Právě mutace p.V343A je dávana do souvislosti se zvýšeným rizikem manifestace MSA navozením funkční poruchy Q10 [38].

#### **Progresivní supranukleární paralýza (PSP; Steele-Richardson-Olszewski nemoc)**

PSP je neurodegenerativní onemocnění, pro které je typická kombinace parkinsonského syndromu s kognitivním deficitem, časným rozvojem pádů, dysartrií, dysfagií a supranukleární pohledovou obrnou. Z patologického hlediska se jedná o tauopatii s maximem patologických změn v substantia nigra, subthalamickém jádru, mezencefalu a frontálních lalocích. Vzdor dřívějším (poměrně nedávným) představám je PSP významně heterogenní onemocnění, v současnosti je popisováno osm fenotypů PSP a diskutuje se o devátém.

#### **Richardsonův syndrom (PSP-R)**

Richardsonův syndrom (PSP-R) odpovídá „typické“ PSP, tvoří asi polovinu patologicky verifikovaných případů PSP. Diagnostikován je více u mužů. V klinickém obraze dominuje především časná posturální instabilita, supranukleární pohledová obrna a kognitivní porucha charakteru exekutivní dysfunkce [39].

#### **Progresivní supranukleární paralýza – parkinsonismus (PSP-P)**

Progresivní supranukleární paralýza – parkinsonismus (PSP-P) tvoří asi třetinu patologicky verifikovaných případů PSP. Klinickým obrazem připomíná klasickou PD, může být ale přítomna menší odpovědnost na léčbu L-DOPA. Spíše pravidlem je přítomnost třesu a asymetrie parkinsonských příznaků [40].

#### **PSP – „pure akinesia with gait freezing“ (PSP-PAGF)**

PSP – „pure akinesia with gait freezing“ (PSP-PAGF), „čistá akineze se zárazy chůze“, je po-

měrně vzácným fenotypem PSP. Typickým klinickým obrazem je freezing s hezitacemi, v průběhu onemocnění se mohou objevit další, typičtější příznaky PSP [41].

### **Progresivní supranukleární paralýza – kortikobazální syndrom (PSP-CBS)**

Progresivní supranukleární paralýza – kortikobazální syndrom (PSP-CBS) je fenotyp charakterizovaný progresivní asymetrickou apraxií, rigiditou končetin, bradykinezi a posturální instabilitou [42].

### **Progresivní supranukleární paralýza – progresivní non-fluentní afázie (PSP-PNFA)**

Progresivní supranukleární paralýza – progresivní non-fluentní afázie (PSP-PNFA) je fenotyp s progresivní expresivní afázií jako dominantním příznakem, dále jsou v symbolické oblasti popisovány fonologické a gramatické chyby a potíže s vybavováním slov. Bývá přítomna alexie a agrafie, přičemž porozumění významu slov a vět zůstává relativně zachováno, s progresí onemocnění se objevují další, typičtější příznaky PSP [43].

### **PSP s predominantní frontotemporální dysfunkcí (PSP-FTD)**

Klinický obraz je charakterizován přítomností behaviorálních změn a kognitivní dysfunkce, jejichž konjunkce nejčastěji připomíná behaviorální variantu frontotemporální demence. Nejčastějšími počátečními příznaky tohoto fenotypu jsou nečekané pády, bradykineze a tremor parkinsonského typu; „klasické“ příznaky PSP se objevují později s progresí onemocnění [44].

### **PSP s mozečkovou ataxií (PSP-C)**

Vzácný fenotyp PSP, který byl poprvé popsán před několika lety v japonské populaci. Charakterizován je přítomností mozečkové ataxie končetin a trupu. U dosud popsaných případů byly mozečkové příznaky přítomny v začátku onemocnění a „klasické“ příznaky PSP se vyvinuly později s progresí nemoci [45]. Tento fenotyp může připomínat MSA-C, ovšem s absencí dysautonomie, která je pro všechny varianty MSA typická.

### **PSP s primární laterální sklerózou (PSP-PLS)**

Velmi vzácně referovaný fenotyp, který spojuje příznaky PSP s dominantními příznaky primární laterální sklerózy vč. bulbárních: dy-

sartrií, dysfagii, hypodynamii, pyramidové iritační jevy a spasticitu, u některých případů byla popsána motorická apraxie. Je-li přítomna i demence [46], pak onemocnění ze všeho nejvíce připomíná „sporadickou“ formu guamského parkinsonského komplexu. Je možné, že některé případy byly v minulých letech popisovány v rámci „syndromu překrývající se neurodegenerace“.

Všeobecně je dnes přijímáno, že PSP existuje ve familiární a pravděpodobně autozomálně dominantní dědičné variantě, přičemž nejsilnější a nejkonzistentnější asociace u PSP existuje s H1 haplotypem *MAPT* (*microtubule-associated protein tau*) genu, který kóduje charakteristiky proteinu tau. Podle tohoto modelu je přítomnost H1 *MAPT* haplotypu příčinou alternativního štěpení exonu 10 *MAPT*, jehož důsledkem je zvýšený poměr 4R izoformy tau proteinu ve srovnání s izoformou 3R. Přímá korelace mezi přítomností H1 *MAPT* a začátkem nemoci a jeho tíží dosud ale nebyla nalezena, časnější začátek byl zaznamenán u nosičů mutace *MAPT* p.S285R. Za použití GWAS byly popsány další čtyři lokusy spojené s významným rizikem vniku PSP: mutace genu *EIF2AK3* (PERK), který je součástí endoplazmatického retikula (ER), mutace genu *STX6*, kódujícího syntaxin 6, který může ovlivnit transport proteinů z endoplazmatického retikula do lysozomů, mutace v genu *MOBP*, který kóduje tvorbu bazického proteinu myelinu, a mutace v genu *PGRN* kódujícím tvorbu progranulinu; jasný kauzální vztah mezi těmito mutacemi a fenotypem PSP ale zatím nebyl potvrzen [47,48].

### **Kortikobazální degenerace (CBD)**

CBD je vedle PSP další tauopatie, prevalence se odhaduje na 0,5 % případů degenerativního parkinsonizmu ve věku nad 60 let. Typicky se iniciální příznaky objevují unilaterálně na horní končetině a symptomatika může zůstat na tuto lokalizaci omezena po několik let, než se začne dále šířit, nejčastěji na stejnostrannou dolní končetinu. CBD má velmi variabilní klinický obraz a dokáže patrně imitovat všechny ostatní fenotypy tauopatií i synukleinopatie, nicméně u všech fenotypů je nacházen nápadně asymetrický parkinsonský syndrom, ke kterému se přidávají kortikální symptomy: apraxie, „alien hand“ syndrom, poruchy symbolických funkcí, korové poruchy čítí, dystonie, třes nebo myoklonus. CBD byla považována za sporadické onemocnění, recentně však

byla popsána familiární agregace. Podobně jako u PSP byla pozornost věnována přítomnosti H1 haplotypu *MAPT* genu a byla nalezena asociace s manifestací CBD a dokonce s tíží motorické symptomatiky [49]. V nedávné studii, která zkoumala kódující i nekódující regiony *MAPT*, byla nalezena nová non-synonymní mutace v exonu 13 (p.N410H). V těchto případech byla přítomna výrazně zvýšená agregace tau proteinu. Nové varianty mutací byly nalezeny také v 3' nepřenašeném regionu *MAPT*, které byly významně asociovány s rizikem manifestace CBD [50].

### **Frontotemporální demence (FTD)**

FTD je neurodegenerativní onemocnění charakterizované progredující atrofii frontálních nebo temporálních laloků. Frontotemporální degenerace je třetí nejčastější příčina demence neurodegenerativního původu. Onemocnění začíná obvykle před 65. rokem věku. Z klinického hlediska lze zjednodušeně hovořit o dvou hlavních formách: behaviorální variantě FTD (bvFTD) a primární progresivní afázii (PPA). V rámci PPA jsou dále rozlišovány tři subtypy: non-fluentní varianta primární progresivní afázie (nfvPPA), sémantická varianta primární progresivní afázie (svPPA) a logopenická varianta primární progresivní afázie (lvPPA). K hlavním klinickým charakteristikám patří behaviorální změny, poruchy exekutivních funkcí a řeči. Tyto příznaky mohou být přítomny samostatně, v některých případech mohou být doprovázeny příznaky onemocnění motoneuronu (FTD-MND nebo FTD-ALS) či parkinsonským syndromem (FTD-P). Klinický obraz tak může připomínat progresivní supranukleární paralýzu („PSP-like“) nebo kortikobazální syndrom („CBS-like“) [51].

FTLD je z genetického hlediska značně heterogenní jednotkou. V souvislosti s tímto onemocněním bylo popsáno několik mutací. K nejčastějším patří mutace v *MAPT* genu, v *PGRN* genu kódujícím protein progranulin a mutace *C9ORF72* [52,53]. Z vzácnějších mutací jsou to pak mutace v genech *VCP* (*valosin containing protein*), *CHMP2B* (*chromatin modifying protein protein 2B*), *TARDP* (*TAR-DNA binding protein*) a *FUS* (*fused in sarcoma*). FTD způsobená mutacemi v *MAPT* genu bývá velmi často doprovázena parkinsonizmem a obecně se označuje jako FTD s parkinsonizmem vázaná na chromozom 17q (FTDP-17). V rodinách s familiárním výskytem FTD bylo v tomto genu identifikováno

váno více než 50 mutací. Odhadovaná frekvence *MAPT* mutace u pacientů s FTD je přibližně 50 %. *PGRN* gen je lokalizován na chromozomu 17q21.31 a kóduje protein progranulin. Tato mutace je vzácnější než mutace v *MAPT* genu, odhadovaná frekvence se pohybuje v rozmezí 3–26 %. *C9ORF72* (*chromozom 9 open reading frame 72*) gen je lokalizován na krátkém raménku 9. chromozomu, lokus 9p21.2. Mutace tohoto genu spočívá v expanzi opakování hexanukleotidu GGGGCC [54]. Za normálních okolností je přítomno pouze několik opakování tohoto hexanukleotidu, nejčastěji 2–10 opakování se jednotek. U jedinců s mutací se počet opakování pohybuje v řádu stovek až tisíců. Tato mutace je v současnosti považována za druhou nejčastější mutaci asociovanou s FTD, a to často s FTD-P. Její frekvence je odhadována na 14–48 % (mutace *C9ORF72* je spojována s bvFTD). Přítomnost *C9ORF72* mutace je také nacházena u asi 40 % případů familiární ALS.

### Spinocerebelární ataxie (SCA)

SCA tvoří skupinu onemocnění, u nichž dochází k postupně progredující mozečkové degeneraci, postižení zadních provazců míšních, případně pyramidové dráhy, pontiních jader a dalších částí CNS. V klinickém obraze nacházíme široké spektrum neurologických příznaků, a to dominující postižení mozečku – palleo- a neocerebelární syndrom, dále např. atrofii n. optikus, kataraktu, spasticitu, parkinsonismus, ale také dystonie, myoklonus, třes nebo choreu. Nejvíce prozkoumanou skupinou SCA jsou autozomálně dominantní SCA, u nichž je v současné době prokázáno více než 30 genetických typů (tab. 3). Incidence se odhaduje na 3/100 000. Parkinsonský fenotyp se může objevit u SCA 2, SCA 3, SCA 6 a vzácně u SCA 12 a SCA 21 [55]. U SCA s dominantním parkinsonským fenotypem je velmi dobrá odpověď na dopaminergní léčbu nebo možnost léčby hlubokou mozkovou stimulací u SCA2 [56]. Syndrom fragilního chromozomu X s tremorem/ataxií (FXTAS) je vázán na dospělý věk.

### Autozomálně dominantní SCA

Většina SCA je způsobena expanzí CAG repetice v kódující oblasti genu *ATXN3*.

**SCA3** (dříve Machado-Josephova nemoc) je nejčastější příčinou autozomálně dominantně dědičného parkinsonismu s cerebelární ataxií v Evropě, Japonsku a USA. Množství opakování repetice CAG je nad 44,

**Tab. 3. Autozomálně-dominantní spinocerebelární ataxie (dle [68]).**

Dominantní SCA syndromy mají řadu překrývajících se symptomů: z klinického pohledu jsou obtížně rozlišitelné. Běžné příznaky všech: ataktická chůze, dysartrie, poruchy okulomotoriky.

#### SCA: Klinické syndromy

SCA1: Hypermetrické sakkády; zvýšené šlachové okosticové reflexy; exekutivní dysfunkce; evokované motorické potenciály s prodlouženým časem vedení; OPCA

SCA2: Pomalé sakkády; parkinsonismus; myoklonus nebo akční tremor; atrofie pontu (OPCA); vyšší výskyt: Kuba

SCA3: Machado-Joseph: oftalmoparéza, nystagmus provokovaný pohledem; výrazná spasticita; polyneuropatie; vyšší výskyt: Brazílie a Portugalsko

SCA4: Cerebelární syndrom; pozdní začátek > 40

SCA5: „Čistý“ cerebelární syndrom; bulbární symptomy; časný začátek; pomalá progresse

SCA6: „Čistý“ cerebelární syndrom; absence pozitivní rodinné anamnézy; pozdní začátek > 50

SCA7: Pigmentová retinopatie; porucha sluchu; začátek v 1. dekádě

SCA8: Cerebelární syndrom; pozdější výskyt spasticity; mírná senzitivní neuropatie

SCA9: Ataxie a oftalmoplegie

SCA10: „Čistý“ cerebelární syndrom ± křeče, komplexní parciální; Mexiko

SCA11: „Čistý“ cerebelární syndrom; hyperreflexie; benigní průběh

SCA12: Tremor (dříve na horních končetinách); hyperreflexie; demence; kortikální a cerebelární atrofie

SCA13: Začátek v časném dětství; mentální retardace

SCA14: Ataxie; myoklonus (časný začátek); kognitivní deteriorace

SCA15: „Čistý“ cerebelární syndrom; pomalá progresse

SCA16: Tremor hlavy a rukou

SCA17: Dysfagie; kognitivní deteriorace; absence křečí; extrapyramidové symptomy

SCA18: Svalová atrofie; porucha citlivosti

SCA19: Poruchy kognice středního stupně; myoklonus

SCA20: Palatální tremor; dystonie

SCA21: Extrapyramidové příznaky

SCA22: „Čistý“ cerebelární syndrom; pomalá progresse; hyporeflexie

SCA23: Ataxie; senzitivní deficit; pozitivní pyramidové jevy

SCA25: Senzitivní neuropatie; těžká mozečková atrofie

SCA26: „Čistý“ cerebelární syndrom

SCA27: Tremor; dyskinezy; psychiatrické poruchy

SCA28: Oftalmoplegie

SCA30: „Čistý“ cerebelární syndrom; pozdní začátek

SCA31: „Čistý“ cerebelární syndrom; Japonsko

SCA35: Příznaky horního motoneuronu

SCA36: Fascikulace a úbytek svalové hmoty; pozdní začátek

DRPLA: Myoklonus a epilepsie (začátek před 20. rokem); choreoatetóza, demence, psychóza (začátek po 20. roce); OPCA

Pozn.: Ataxie Friedreichova se může manifestovat jako chronická idiopatická ataxie s pozdním začátkem.

dominantní parkinsonismus u SCA3 je spojen s nižším počtem repetice CAG. Nemoc začíná spíše v pozdějším věku, klinicky je charakterizována parkinsonismem typu „lower body parkinsonism“, ataxií a mírnou kognitivní dysfunkcí [57]. **SCA28** je způso-

vena mutací genu *AFG3L2*, v České republice byla SCA28 popsána s mutací v exonech 15 a 16 [58]. Pro **SCA6** je charakteristická rozsáhlejší expanze repetice v lokusu, fenotypicky bývá dominantní ataxie a zřetelný parkinsonismus [59].

### Syndrom fragilního chromozomu X spojený s třesem a ataxií (FXTAS)

Onemocnění se manifestuje u osob obou pohlaví nejčastěji ve věku okolo 50 let. Mezi klinické příznaky onemocnění patří podle recentních studií kromě tremoru a ataktické chůze také demence, parkinsonismus, neuropatie a autonomní dysfunkce. FXTAS je v důsledku premutace ve *FMR1* genu vázán na dospělý věk. Příčinou FXTAS je zmožení CGG repetice ve *FMR1* genu, frekvence premutace v populaci je vysoká, asi 1/260 žen a 1/800 mužů [60].

### Endemické atypické parkinsonské syndromy

Guamský parkinsonský komplex je neurodegenerativní onemocnění vyskytující se pouze na ostrově Guam a na poloostrově Kii. Manifestuje se obvykle v mladším středním věku postupnou progresí příznaků typických pro parkinsonismus, amyotrofickou laterální sklerózou a demencí. Jako o příčině nemoci se spekulovalo o chronické intoxikaci vzniklé požíváním masa malých netopýrů, kteří se téměř výlučně živí šťávou z cykasových plodů; ta obsahuje specifický neurotoxin. Poslední GWAS studie však našla v poměrně velké kohortě chamorrských pacientů řadu specifických mutací: homozygotní *PINK1* p.L347P a heterozygotní *DCTN1* p.T541, *FUS* p.431L a *HTT* se 42 repeticemi byly po Sangerově confirmaci označeny jako patologické; je tedy zřejmé, že i genetické faktory přispívají k expresi onemocnění [61]. Guadeloupský parkinsonismus se vyskytuje pouze na ostrově Guadeloupe v Karibiku a manifestuje se parkinsonskými příznaky spolu s demencí, posturální instabilitou, pády a supranukleární paralýzou, je tedy považován za endemický typ PSP. Jako příčina nemoci je označována chronická intoxikace vzniklá požitím plodů rostliny z čeledi *Annonaceae*, která obsahuje neurotoxin z třídy acetogenninů. Nicméně u většiny sledovaných guadeloupských pacientů byla prokázána přítomnost H1 *MAPT* subhaplotypu obvyklého u pacientů s PSP. Guadeloupský se ale liší od subhaplotypu kavkazského [62].

### Další atypické parkinsonské syndromy s prokázaným familiárním výskytem Perryho syndrom

Perryho syndrom je progresivní onemocnění mozku, které je charakterizováno parkinsonským syndromem s poruchou vertikálního pohledu a posturální instabilitou,

respirační insuficiencí centrálního typu, depresí, apatií, halucinacemi a ztrátou hmotnosti. Manifestace klinických potíží se pohybuje okolo 60. roku věku. Familiární výskyt byl potvrzen mutací v genu *DCTN1* (*dynactin 1*). Perryho syndrom je třeba zvažovat v diferenciální diagnostice parkinsonizmu zejména v rodokmenech s autozomálně dominantním přenosem, kdy včasná diagnóza v průběhu nemoci může urychlit intervenci potenciálního respiračního selhání [63].

### Braitova-Fahnova-Schwarzova choroba

Braitova-Fahnova-Schwarzova choroba představuje klinický komplex L-DOPA responzivního parkinsonského syndromu a amyotrofické laterální sklerózy; v klinickém obraze dominuje posturální instabilita, opakované pády, bradykineze, rigidita a příznaky postižení motoneuronu [64]. Může mít sporadický nebo familiární výskyt. V roce 2013 byl prezentován případ dvou pacientů, u kterých byla provedena genetická analýza k nalezení popsanych *PARK* mutací, výsledek však byl negativní; i přes jasný familiární výskyt zatím není známa mutace, kterou by bylo možné asociovat s Braitovou-Fahnovou nemocí [65,66].

### Seznam použitých zkratk

AD – Alzheimerova demence  
 AGD – argyrophilic grain disease  
 BIBD – basophilic inclusion body disease  
 CAA – cerebrální amyloidová angiopatie  
 CBD – kortikobazální degenerace  
 CJD – Creutzfeldtova-Jakobova nemoc  
 CNS – centrální nervová soustava  
 DLB – demence s Lewyho tělísky  
 ER – endoplazmatické retikulum  
 FTD – frontotemporální demence  
 FTLD-FUS – frontotemporální lobární degenerace – fused in sarcoma protein pozitivní inkluze  
 GWAS – genome-wide association study  
 LBD – nemoc s Lewyho tělísky (Lewy body disease)  
 MND – motor neuron disease  
 MSA – multisystémová atrofie  
 NIFID – neuronal intermediate filament inclusion disease  
 NFT – neurofibrilary tangles  
 OPCA – sporadická olivopontocerebelární atrofie  
 PD – Parkinsonova nemoc  
 PDD – Parkinsonova nemoc s demencí  
 PGRN – progranulin  
 PS – parkinsonský syndrom  
 PSP – progresivní supranukleární paralýza  
 SCA – spinocerebelární ataxie  
 SDS – Shyův-Dragerův syndrom  
 sFI – sporadická fatální insomnie  
 SND – striatonigralní degenerace

### Literatura

1. Farníková K, Bareš M, Nestrail I, et al. Parkinsonian phenotypes – towards new nosology of atypical parkinsonian syndromes. *Cesk Slov Neurol N* 2011;74/107(6):641–53.

- Spillantini MG, Schmidt ML, Lee VM, et al. Alpha-synuclein in Lewy bodies. *Nature* 1997;388(6645):839–40.
- Kosaka K, Oyanagi S, Matsushita M, et al. Presenile dementia with Alzheimer-, Pick- and Lewy-body changes. *Acta Neuropathol* 1976;36(3):221–33.
- Emre M, Aarsland D, Brown R, et al. Clinical diagnostic criteria for dementia associated with Parkinson's disease. *Mov Disord* 2007;22(12):1689–707.
- Kosaka K. Lewy body disease and dementia with Lewy bodies. *Proc Jpn Acad Ser B Phys Biol Sci* 2014;90(8):301–6.
- Emre M. Dementia associated with Parkinson's disease. *Lancet Neurol* 2003;2(4):229–37.
- McKeith IG, Galasko D, Kosaka K, et al. Consensus guidelines for the clinical and pathologic diagnosis of dementia with Lewy bodies (DLB): report of the consortium on DLB international workshop. *Neurology* 1996;47(5):1113–24.
- Kalinderi K, Bostantjopoulou S, Fidani L. The genetic background of Parkinson's disease: current progress and future prospects. *Acta Neurol Scand* 2016;134(5):314–26. doi: 10.1111/ane.12563.
- Menšíková K, Kaňovský P, Kaiserová M, et al. The changing face of parkinsonian neurodegeneration. *Cesk Slov Neurol N* 2013;76/109(1):26–34.
- Polymieropoulos MH, Lavedan C, Leroy E, et al. Mutation in the alpha-synuclein gene identified in families with Parkinson's disease. *Science* 1997;276(5321):2045–7.
- Spillantini MG, Goedert M. Synucleinopathies: past, present and future. *Neuropathol Appl Neurobiol* 2016;42(1):3–5. doi: 10.1111/nan.12311.
- Proukakis C, Dudzik CG, Brier T, et al. A novel alpha-synuclein missense mutation in Parkinson disease. *Neurology* 2013;80(11):1062–4. doi: 10.1212/WNL.0b013e31828727ba.
- Appel-Cresswell S, Vilarino-Guell C, Encarnacion M et al. Alpha-synuclein p.H50Q, a novel pathogenic mutation for Parkinson's disease. *Mov Disord* 2013;28(6):811–3. doi: 10.1002/mds.25421.
- Kiely AP, Asi YT, Kara E, et al. alpha-synucleinopathy associated with G51D SNCA mutation: a link between Parkinson's disease and multiple system atrophy? *Acta Neuropathol* 2013;125(5):753–69. doi: 10.1007/s00401-013-1096-7.
- Lesage S, Anheim M, Letournel F, et al. G51D alpha-synuclein mutation causes a novel parkinsonian-pyramidal syndrome. *Ann Neurol* 2013;73(4):459–71. doi: 10.1002/ana.23894.
- Cappelletti G, Casagrande F, Calogero A, et al. Linking microtubules to Parkinson's disease: the case of parkin. *Biochem Soc Trans* 2015;43:292–6. doi: 10.1042/BST20150007.
- Gasser T, Müller-Myhsok B, Wszolek ZK, et al. A susceptibility locus for Parkinson's disease maps to chromosome 2p13. *Nat Genet* 1998;18(3):262–5.
- West AB, Zimprich A, Lockhart PJ, et al. Refinement of the PARK3 locus on chromosome 2p13 and the analysis of 14 candidate genes. *Eur J Hum Genet* 2001;9(9):659–66.
- Contu VR, Kotake Y, Toyama T, et al. Endogenous neurotoxic dopamine derivative covalently binds to Parkinson's disease-associated ubiquitin C-terminal hydrolase L1 and alters its structure and function. *J Neurochem* 2014;130:826–38. doi: 10.1111/jnc.12762.
- Pickrell A, Youle RJ. The roles of PINK1, parkin and mitochondrial fidelity in Parkinson's disease. *Neuron* 2015;85(2):257–73. doi: 10.1016/j.neuron.2014.12.007.
- van Duijn CM, Dekker MC, Bonifati V, et al. Park7, a novel locus for autosomal recessive early-onset parkinsonism, on chromosome 1p36. *Am J Hum Genet* 2001;69(3):629–34.
- Bonifati V. LRRK2 low-penetrance mutations (Gly2019Ser) and risk alleles (Gly2385Arg)-linking familial and sporadic Parkinson's disease. *Neurochem Res* 2007;32(10):1700–8.



23. Healy DG, Falchi M, O'Sullivan SS, et al. Phenotype, genotype, and worldwide genetic penetrance of LRRK2-associated, Parkinson's disease: a case-control study. *Lancet Neurol* 2008;7(7):583–90. doi: 10.1016/S1474-4422(08)70117-0.
24. Williams DR, Hadeed A, al-Din AS, et al. Kufor Rakeb disease: autosomal recessive, levodopa-responsive parkinsonism with pyramidal degeneration, supranuclear gaze palsy, and dementia. *Mov Disord* 2005;20(10):1264–71.
25. Behrens MI, Bruggemann N, Chana P, et al. Clinical spectrum of Kufor-Rakeb syndrome in the Chilean kindred with ATP13A2 mutations. *Mov Disord* 2010;25(12):1929–37. doi: 10.1002/mds.22996.
26. Beecham GW, Dickson DW, Scott WK, et al. PARK10 is a major locus for sporadic neuropathologically confirmed Parkinson disease. *Neurology* 2015;84(10):972–80. doi: 10.1212/WNL.0000000000001332.
27. Lautier C, Goldwurm S, Dürr A, et al. Mutations in the GIGYF2 (TNRC15) gene at the PARK11 locus in familial Parkinson disease. *Am J Hum Genet* 2008;82(4):822–33. doi: 10.1016/j.ajhg.2008.01.015.
28. Li L, Funayama M, Tomiyama H, et al. No evidence for pathogenic role of GIGYF2 mutation in Parkinson disease in Japanese patients. *Neurosci Lett* 2010;479(3):245–8.
29. Morrison BE, Marcondes MC, Nomura DK, et al. Cutting edge: IL-13Rα1 expression in dopaminergic neurons contributes to their oxidative stress-mediated loss following chronic peripheral treatment with lipopolysaccharide. *J Immunol* 2012;189(12):5498–502. doi: 10.4049/jimmunol.1102150.
30. Strauss KM, Martins LM, Plun-Favreau H, et al. Loss of function mutations in the gene encoding Omi/HtrA2 in Parkinson's disease. *Hum Mol Genet* 2005;14(15):2099–111.
31. Schneider SA, Bhatia KP, Hardy J. Complicated recessive dystonia parkinsonism syndromes. *Mov Disord* 2009;24(4):490–9. doi: 10.1002/mds.22314.
32. Shojaee S, Sina F, Banihosseini SS, et al. Genome-wide linkage analysis of a Parkinsonian-pyramidal syndrome pedigree by 500 K SNP arrays. *Am J Hum Genet* 2008;82(6):1375–84. doi: 10.1016/j.ajhg.2008.05.005.
33. Tucci A, Nalls MA, Houlden H, et al. Genetic variability at the PARK16 locus. *Eur J Hum Genet* 2010;18(12):1356–9. doi: 10.1038/ejhg.2010.125.
34. Zimprich A, Benet-Pages A, Struhal W, et al. A mutation in VPS35, encoding a subunit of the retromer complex, causes late-onset Parkinson disease. *Am J Hum Genet* 2011;89(1):168–75. doi: 10.1016/j.ajhg.2011.06.008.
35. Deng H, Wu Y, Jankovic J. The EIF4G1 gene and Parkinson's disease. *Acta Neurol Scand* 2015;132(2):73–8. doi: 10.1111/ane.12397.
36. Koroglu C, Baysal L, Cetinkaya M, et al. DNAJC6 is responsible for juvenile parkinsonism with phenotypic variability. *Parkinsonism Relat Disord* 2013;19:320–4. doi: 10.1016/j.parkrel.2012.11.006.
37. Olgiati S, De Rosa A, Quadri M, et al. PARK20 caused by SYNJ1 homozygous Arg258Gln mutation in a new Italian family. *Neurogenetics* 2014;15(3):183–8. doi: 10.1007/s10048-014-0406-0.
38. Fogel BL, Clark MC, Geschwind DH. The neurogenetics of atypical parkinsonism. *Semin Neurol* 2014;34(2):217–24. doi: 10.1055/s-0034-1381738.
39. Richardson JC, Steele J, Olszewski J. Supranuclear ophthalmoplegia, pseudobulbar palsy, nuchal dystonia and dementia. A clinical report on eight cases of "heterogenous system degeneration". *Trans Am Neurol Assoc* 1963;88:25–9.
40. Williams DR, Lees AJ. What features improve the accuracy of the clinical diagnosis of progressive supranuclear palsy-parkinsonism (PSP-P)? *Mov Disord* 2010;25(3):357–62. doi: 10.1002/mds.22977.
41. Williams DR, Holton JL, Strand K, et al. Pure akinesia with gait freezing: a third clinical phenotype of progressive supranuclear palsy. *Mov Disord* 2007;22(15):2235–41.
42. Ling H, de Silva R, Massey LA, et al. Characteristics of progressive supranuclear palsy presenting with corticobasal syndrome: a cortical variant. *Neuropathol Appl Neurobiol* 2014;40(2):149–63. doi: 10.1111/nan.12037.
43. Josephs KA, Duffy JR, Strand EA, et al. Clinicopathological and imaging correlates of progressive aphasia and apraxia of speech. *Brain* 2006;129(6):1385–98.
44. Hassan A, Parisi JE, Josephs KA. Autopsy-proven progressive supranuclear palsy presenting as behavioral variant frontotemporal dementia. *Neurocase* 2012;18(6):478–88. doi: 10.1080/13554794.2011.627345.
45. Kanazawa M, Tada M, Onodera O, et al. Early clinical features of patients with progressive supranuclear palsy with predominant cerebellar ataxia. *Parkinsonism Relat Disord* 2013;19(12):1149–51. doi: 10.1016/j.parkrel.2013.07.019.
46. Nagao S, Yokota O, Nanba R, et al. Progressive supranuclear palsy presenting as primary lateral sclerosis but lacking parkinsonism, gaze palsy, aphasia, or dementia. *J Neurol Sci* 2012;323(1–2):147–53. doi: 10.1016/j.jns.2012.09.005.
47. Höglinger GU, Melhem NM, Dickson DW, et al. Identification of common variants influencing risk of the tauopathy progressive supranuclear palsy. *Nat Genet* 2011;43:699–705.
48. Ferrari R, Ryten M, Simone R, et al. Assessment of common variability and expression quantitative trait loci for genome-wide associations for progressive supranuclear palsy. *Neurobiol Aging* 2014;35(6):1514e1–12. doi: 10.1016/j.neurobiolaging.2014.01.010.
49. Litvan I, Chism A, Litvan J, et al. H1/H1 genotype influences symptom severity in corticobasal syndrome. *Mov Disord* 2010;25:760–3. doi: 10.1002/mds.22804.
50. Kouri N, Carlomagno Y, Baker M, et al. Novel mutation in MAPT exon 13 (p.N410H) cause corticobasal degeneration. *Acta Neuropathol* 2014;127(2):271–82.
51. Josephs KA, Petersen RC, Knopman DS, et al. Clinicopathologic analysis of frontotemporal and corticobasal degenerations and PSP. *Neurology* 2006;66(1):41–8.
52. DeJesus-Hernandez M, Mackenzie IR, Boeve BF, et al. Expanded GGGGCC hexanucleotide repeat in noncoding region of C9ORF72 causes chromosome 9p-linked FTD and ALS. *Neuron* 2011;72(2):245–56. doi: 10.1016/j.neuron.2011.09.011.
53. Renton AE, Majounie E, Waite A, et al. A hexanucleotide repeat expansion in C9ORF72 is the cause of chromosome 9p21-linked ALS-FTD. *Neuron* 2011;72(2):257–68. doi: 10.1016/j.neuron.2011.09.010.
54. Bigio EH. C9ORF72, the new gene on the block, causes C9FTD/ALS: new insights provided by neuropathology. *Acta Neuropathol* 2011;122(6):653–5. doi: 10.1007/s00401-011-0919-7.
55. van Gaalen J, Giunti P, van de Warrenburg BP. Movement disorders in spinocerebellar ataxias. *Mov Disord* 2011;26(5):792–800. doi: 10.1002/mds.23584.
56. Freund HJ, Barnikol UB, Nolte D, et al. Subthalamic-thalamic DBS in a case with spinocerebellar ataxia type 2 and severe tremor-A unusual clinical benefit. *Mov Disord* 2007;22(5):732–5.
57. Bettencourt C, Santos C, Coutinho P, et al. Parkinsonian phenotype in Machado-Joseph disease (MJD/SCA3): a two-case report. *BMC Neurol* 2011;11:131. doi: 10.1186/1471-2377-11-131.
58. Musova Z, Kaiserova M, Kriegova E, et al. A novel frameshift mutation in the AFG3L2 gene in a patient with spinocerebellar ataxia. *Cerebellum* 2014;13(3):331–7. doi: 10.1007/s12311-013-0538-z.
59. Kohira I, Ujike H, Katsu T, et al. A case of spinocerebellar ataxia type 6 with hypochondriasis and severe parkinsonism. *No To Shinkei* 2001;53(12):1119–22.
60. Muzar Z, Lozano R. Current research, diagnosis, and treatment of fragile X-associated tremor/ataxia syndrome. *Intractable Rare Dis Res* 2014;3(4):101–9. doi: 10.5582/irdr.2014.01029.
61. Steele JC, Guella I, Szu-Tu C, et al. Defining neurodegeneration on Guam by targeted genomic sequencing. *Ann Neurol* 2015;77(3):458–68. doi: 10.1002/ana.24346.
62. Camuzat A, Romana M, Dürr A, et al. The PSP-associated MAPT H1 subhaplotype in Guadeloupean atypical parkinsonism. *Mov Disord* 2008;23(16):2384–91. doi: 10.1002/mds.22297.
63. Aji BM, Medley G, O'Driscoll K, et al. Perry syndrome: a disorder to consider in the differential diagnosis of Parkinsonism. *J Neurol Sci* 2013;330(1–2):117–8. doi: 10.1016/j.jns.2013.04.008.
64. Brait K, Fahn S, Schwarz GA. Sporadic and familial parkinsonism and motor neuron disease. *Neurology* 1973;23(9):990–1002.
65. Manno C, Lipari A, Bono V, et al. Sporadic Parkinson disease and amyotrophic lateral sclerosis complex (Brait-Fahn-Schwarz disease). *J Neurol Sci* 2013;326(1–2):104–6. doi: 10.1016/j.jns.2013.01.009.
66. Belin J, Gordon POH, Guennoc AM, et al. Brait-Fahn-Schwarz disease: the missing link between ALS and Parkinson's disease. *Amyotroph Lateral Scler Frontotemporal Degener* 2015;16(1–2):135–6. doi: 10.3109/21678421.2014.948880.
67. Kovacs GG, Botond G, Budka H. Protein coding of neurodegenerative dementias: the neuropathological basis of biomarker diagnostics. *Acta Neuropathol* 2010;119(4):389–408. doi: 10.1007/s00401-010-0658-1.
68. Husárová I, Bareš M. Spinocerebellární ataxie. In: Menšíková K, Bareš M, Kaňovský P, eds. *Atypické parkinsonské syndromy*. Praha: Galén 2015:227–38.