

# Idiopatická hypertrofická kraniální pachymeningitida – dvě kazuistiky

## Idiopathic Hypertrophic Cranial Pachymeningitis – Two Case Reports

### Souhrn

Idiopatická hypertrofická kraniální pachymeningitida (IHCP) je extrémně vzácné onemocnění neznámé příčiny. Jedná se o chronický, zánětlivý a fibrotizující proces postihující kraniální duru mater. Klinické projevy jsou značně heterogenní a zahrnují cefaleu, ataxii, epileptické záchvaty či obrnu kraniálních nervů, která je způsobena kompresí výstupní zóny nervových kořenů hypertrofickou pachymeningitidou. Cefalea je pak vysvětlována durálním zánětem. IHCP může dokonce imitovat tranzitorní ischemickou ataku. V laboratorních náběrech jsou obvykle přítomny zvýšené hodnoty C-reaktivního proteinu a sedimentace krve. Likvorový obraz v mnoha případech ukazuje na aseptický zánětlivý proces. Hlavní diagnostickou metodou je magnetická rezonance mozku, která zobrazí lokalizované či difuzní ztlustění dury mater s enhancementem po podání kontrastní látky gadolinia. Klinický průběh je chronicky-progresivní a zahrnuje četné rekurence. V léčbě je doporučena kombinace kortikosteroidů s další imunosupresivní medikací (azatioprin, cyklofosamid či metotrexát), v rezistentních případech radioterapie či chirurgické odstranění postižené tkáně. V diferenciální diagnóze je nutné vyloučit jiné případy pachymeningitidy, a to infekční, systémová autoimunitní onemocnění, vaskulitidy, malignity a intrakraniální hypotenzi. V uvedené práci jsou prezentovány dvě kazuistiky, na kterých je demonstrován průběh, diagnostika a terapie tohoto závažného onemocnění.

### Abstract

Idiopathic hypertrophic cranial pachymeningitis (IHCP) is an extremely rare disease of unknown origin. It is a fibrosing chronic inflammatory process that affects intracranial dura mater. The clinical picture can be heterogeneous including headache, ataxia, seizures and cranial nerve palsy. Cranial nerve palsy is caused by compression of the exit zone of the nerve roots by hypertrophic basal pachymeningitis. IHCP can even imitate transient ischemic attack. Common haematological abnormal findings include elevated C-reactive protein and elevated blood sedimentation. Findings in cerebrospinal fluid usually show a chronic aseptic process. Magnetic resonance imaging (MRI) is the most important diagnostic method. MRI finds a diffusely thickened dura that enhances after paramagnetic contrast injection. The course of disease is chronic and progressive and includes frequent recurrences. Corticosteroid therapy should be the first approach in IHCP, useful is a combination with azathioprine, cyclophosphamide or methotrexate. Resistant cases can profit from radiotherapy or surgery. We report two cases from our own patient base through which we demonstrate the course, diagnostics and therapy of this disorder.

### Úvod

Idiopatická hypertrofická kraniální pachymeningitida (IHCP) je vzácné zánětlivé onemocnění postihující kraniální duru mater. Etiologie onemocnění je ve většině případů

neznáma. Klinické projevy jsou heterogenní, zahrnují zejména bolesti hlavy s postižením kraniálních nervů. Základní diagnostickou metodou je magnetická rezonance (MR) [1]. Včasná diagnostika a správná léčba one-

mocnění může minimalizovat jeho klinické projevy. Vzhledem ke stále častějšímu používání MR stoupá v literatuře počet citovaných kazuistik. Tato práce prezentuje dva pacienty s typickými klinickými projevy IHCP, tedy

Autoři deklarují, že v souvislosti s předmětem studie nemají žádné komerční zájmy.

The authors declare they have no potential conflicts of interest concerning drugs, products, or services used in the study.

Redakční rada potvrzuje, že rukopis práce splnil ICMJE kritéria pro publikace zasílané do biomedicínských časopisů.

The Editorial Board declares that the manuscript met the ICMJE "uniform requirements" for biomedical papers.

Z. Pavelek<sup>1</sup>, P. Ryška<sup>2</sup>, J. Žižka<sup>2</sup>, S. Plíšek<sup>3</sup>, M. Vališ<sup>1</sup>

LF UK a FN Hradec Králové:

<sup>1</sup> Neurologická klinika

<sup>2</sup> Radiologická klinika

<sup>3</sup> Klinika infekčních nemocí



MUDr. Zbyšek Pavelek

Neurologická klinika

LF UK a FN v Hradci Králové

Sokolská 581

500 05 Hradec Králové

e-mail: zbysekpavelek@email.cz

Přijato k recenzi: 29. 2. 2016

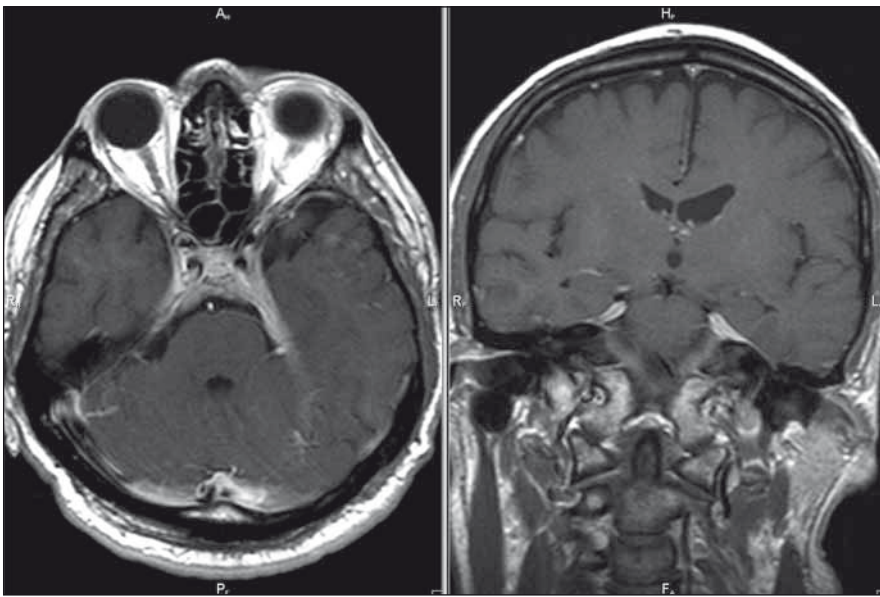
Přijato do tisku: 30. 3. 2016

### Klíčová slova

pachymeningitida – magnetická rezonance – ztlustění dury mater

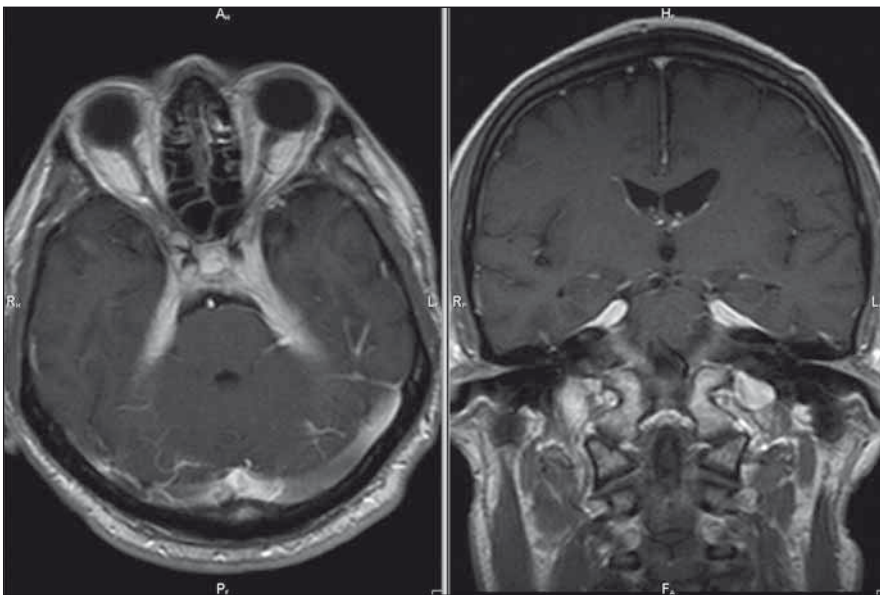
### Key words

pachymeningitis – magnetic resonance imaging – thickening of dura mater



Obr. 1. MR mozku, postkontrastní T1 vážené obrazy v axiální/koronární rovině; patologické pachymeningeální ztlustění tentoria – kazuistika 1.

Fig. 1. Brain MRI, contrast-enhanced T1-weighted images in the axial/coronal plane; pachymeningeal pathological thickening of tentoria – a case report 1.



Obr. 2. MR mozku, postkontrastní T1 vážené obrazy v axiální/koronární rovině; progresse nálezu – kazuistika 1.

Fig. 2. Brain MRI, contrast-enhanced T1-weighted images in the axial/coronal plane; disease progression – a case report 1.

entity, která doposud nebyla publikována v české literatuře.

### Kazuistika 1

Pacient je 50letý muž narozen v roce 1965, v jehož anamnéze je pozoruhodný údaj o hospitalizaci v červnu roku 2012 pro komunitní pleuropneumonii s nenalezeným agens, která byla komplikována atakou cen-

trální levostranné hemiparézy v trvání do 20 min. V rámci etiologického pátrání pro přechodnou ložiskovou lézi cerebrální bylo provedeno CT mozku, angiografické zobrazení extra- i intrakraniálního tepenného řečiště metodou CT a kardiologické vyšetření s negativním nálezem. Stav byl uzavřen jako tranzitorní ischemická ataka z pravého karotického povodí. V září roku 2012 byl

pacient hospitalizován na Neurologické klinice v Hradci Králové pro cefaleu s diplopií při oboustranné paréze n. abducens. Provedená MR mozku byla až na několik nespecifických ložisek supratentoriálně negativní. Likvorologický nálezu nebyl přínosný (protein 1 g/l, lymfocyty 18/3, chloridy i hladina cukru v normě, infekční etiologie neprokázána). Mozková panangiografie a elektromyografie byla s normálním nálezem. I přes absenci bolestivé oftalmoplegie (susp. Tolosa-Hunt syndrom) byl přeléčen pulzem kortikoidů (3 × 1 000 mg Solu-Medrol) s následným postupným snižováním dávky perorálního kortikoidu, tzv. „taperem“ (à 3 dny v mg 32–16–0, 16–16–0, 16–0–0, 8–0–0 a ex). Po pulzní léčbě došlo k ústupu bolestí hlavy, diplopie přetrvávala. V prosinci 2012 se nemocný dostavil k vyšetření pro recidivu torpidních bolestí hlavy, v objektivním neurologickém nálezem byla konstatována nově navíc inkompletní zevní paréza n. oculomotorius vlevo a léze první a druhé větve n. trigeminus vlevo. MR mozku již s podáním kontrastní látky zobrazila ztlustění a opacifikaci mening paraselárně bilaterálně, v dif. dg. byla zvažována zánětlivá etiologie, sarkoidóza, tumorózní proces, idiopatická hypertrofická kraniální pachymeningitida či meningiom (obr. 1). Základní biochemické a hematologické vyšetření krve bylo v normě, patologickým nálezem byla zvýšená sedimentace (40/80). Při opakovaném vyšetření mozkomíšního moku došlo k nárůstu množství lymfocytů (58/3) a bílkoviny (1,4 g/l). Rozšířená mikrobiologická diagnostika mozkomíšního moku byla opět negativní. S negativním výsledkem dopadla diagnostika sarkoidózy, tuberkulózy a syfilis. Imunofenotypizace likvoru byla negativní a nádorové buňky nebyly zjištěny. Komplexní revmatologické vyšetření neprokázalo systémovou vaskulitidu či zánětlivé onemocnění pojiva. Při kontrolní MR mozku s odstupem 14 dnů byla zjištěna výrazná progresse nálezu ztlustění a postkontrastní opacifikace mening při bazi, zejména oboustranně paraselárně, která přecházela na tentorium a infratentoriálně do oblasti praepontinní a pontocerebellární cisterny oboustranně (obr. 2). Tento nálezu na MR mozku při negativitě předcházejících vyšetření podporoval diagnózu IHCP. Nemocný byl přeléčen 5 g metylprednizolonu intravenózně s taperem kortikoidy na cílovou dávku 16 mg denně (postupně à 3 dny v mg 32–16–0, 16–16–0, 16–0–0), do medikace byl rovněž přidán azatioprin v dávce 25 mg denně. Klinický efekt byl výrazný, odezněly bolesti hlavy,

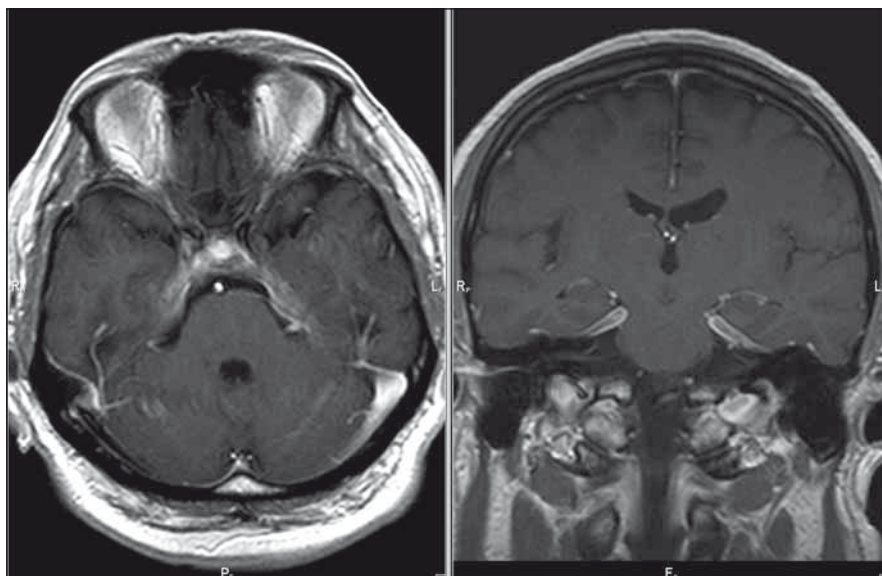
přetrvávala reziduální léze n. oculomotorius. V současné době nemocný podstupuje pravidelnou kvartální léčbu intravenózním metylprednizolonem v dávce 3 g, v chronické medikaci je ponechán metylprednizolon a azatioprin v dávce 16 mg, resp. 25 mg denně. Kontrolní MR ze srpna 2013 prokázala regresi ztlustění tvrdé pleny mozkové v oblasti klivu a tentoria, také regresi opacifikace mozkových plen v oblasti vnitřních zvukovodů (obr. 3). Recentní MR z ledna 2016 je se stacionárním nálezem.

### Kazuistika 2

Druhá kazuistika popisuje 57letého muže narozeného v roce 1958, který byl vyšetřován na spádovém pracovišti pro náhle vzniklou diplopii při lézi n. abducens vpravo se vznikem v lednu 2014. V rámci diagnostického pátrání bylo vstupně provedeno CT mozku, angiografické zobrazení extra- i intrakraniálního tepenného řečiště metodou CT s negativním nálezem. Doplněná MR mozku neprokázala kauzální patologii, stejně jako komplexní vyšetření mozkomíšního moku. Na našem pracovišti byl pacient poprvé vyšetřen v září 2014, kdy kromě přetrvávající parézy VI. hlavového nervu vpravo byl limitován torpidní faciální neuralgií z oblasti n. V/2 vpravo. V profylaktické léčbě neuralgie trigeminu byl zajištěn pregabalinem a amitriptylinem, pravidelně užíval oxycodon. Základní biochemické a hematologické vyšetření krve bylo v normě, vč. sedimentace. Provedená kontrolní MR mozku s kontrastní látkou s ohledem na nález rozsáhlé infiltrace mening podporovala diagnózu IHCP (při vyloučení revmatologického i infekčního onemocnění) a vysvětlila klinické obtíže (obr. 4). Nemocný byl přeléčen 5 g metylprednizolonu intravenózně s taperem kortikoidy (postupně à 3 dny v mg 32–16–0, 16–16–0, 16–0–0, 8–0–0 a ex). Při kontrolní MR mozku v dubnu 2015 byla konstatována výrazná regrese infiltrace mening, jak v oblasti cavum Meckeli, tak na bazi klivu a na tentoriu vpravo. V současné době je pacient léčen 5g metylprednizolonu intravenózně v intervalu à 4 měsíce, v neurologickém nálezu přetrvává lehká paréza n. abducens vpravo, faciální neuralgie je uspokojivě kompenzována profylaktickou medikací.

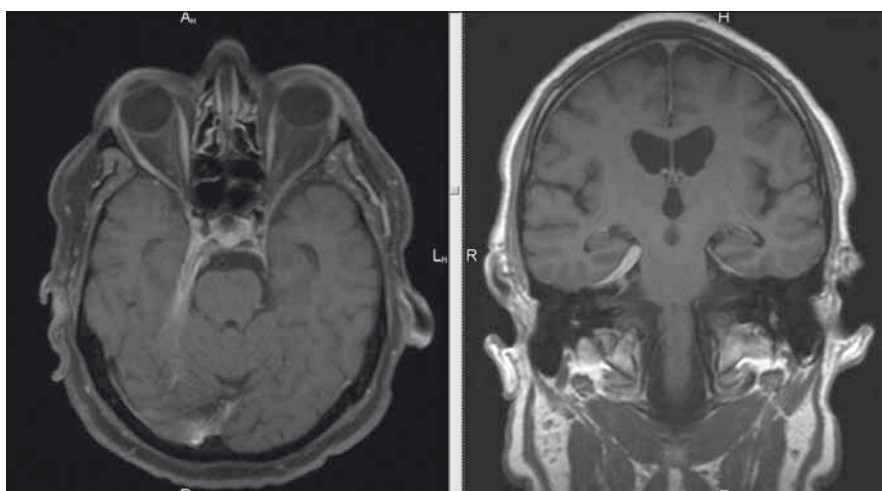
### Diskuze

IHCP je vzácné zánětlivé onemocnění neznámé příčiny, které je obtížně diagnostikovatelné a může vést k mylnému výkladu klinického i radiologického nálezu [1].



Obr. 3. MR mozku, postkontrastní T1 vážené obrazy v axiální/koronární rovině; regrese nálezu – kazuistika 1.

Fig. 3. Brain MRI, contrast-enhanced T1-weighted images in the axial/coronal plane; disease regression – a case report 1.



Obr. 4. MR mozku, postkontrastní T1 vážené obrazy v axiální/koronární rovině; patologické zesílení pravé poloviny tentoria s nápadnou opacifikací po podání kontrastní látky – kazuistika 2.

Fig. 4. Brain MRI, contrast-enhanced T1-weighted images in the axial/coronal plane; pathological thickening of the right tentorium with significant post-contrast opacification – a case report 2.

První případy byly prezentovány v roce 1989 [2]. Projevuje se ztlustěním baze lební, tentoria a falxu [3]. Klinickým projevem je nejčastěji bolest hlavy a mnohočetné parézy hlavových nervů [4–7]. Bolest hlavy může být v některých případech izolovaný příznak, řadu let předchází rozvoji onemocnění. Nejčastěji postižený hlavový nerv bývá n. vestibulocochlearis, méně často n. trigeminus, facialis, vagus a hypoglossus, léze zbývajících kraniálních nervů je vzácnější [8]. Dalšími projevy může být ataxie nebo akutní ztráta

zraku [9]. IHCP může imitovat i tranzitní ischemickou ataku [10]. Charakteristické klinické obtíže s dominující cefaleou a lézí hlavových nervů byly rovněž manifestací IHCP u dvou prezentovaných nemocných.

V laboratorní náběrech je zvýšená sedimentace, při vyšetření mozkomíšního moku je běžná lymfocytární pleocytóza a středně zvýšená hladina bílkoviny [11,12]. Základní metoda v diagnostice nemoci postihující duru mater, stejně jako k monitoraci aktivity nemoci a odpovědi na léčbu, je MR s podá-

Tab. 1. Příčiny pachymeningitidy (abnormální ztluštění a enhancement dury mater po podání gadolinia) dle [1].

Intrakraniální hypotenze	spontánní intrakraniální hypotenze hypotenze objevující se po zavedení likvorové drenáže
Infekce	Lymeská nemoc
	<i>Mycobacterium tuberculosis</i>
	syfilis
	mykotické infekce
	cysticerkóza
Systémové vaskulitidy a zánětlivé onemocnění pojiva	Wegenerova granulomatóza
	revmatoidní artritida
	temporální artritida
	sarkoidóza
Malignita	Sjögrenův syndrom
	meningeom
	karcinomatóza mening

ním kontrastní látky gadolinia [2]. Centrální pachymeningeální vrstva se neopacifikuje na postkontrastních T1 vážených snímcích [13]. T2 vážené snímky ukazují lokalizované nebo difúzní ztluštění dury mater, rovněž dochází ke zřetelnému enhancementu po podání gadolinia [14]. Typický obraz na MR s enhancementem po podání kontrastní látky byl pozorován u obou popisovaných pacientů. MR může zobrazit také vhodné místo pro biopsii. Biopsie je důležitou metodou v diagnostickém procesu, ukazuje na chronickou zánětlivou odpověď, nicméně její hlavní rolí je vyloučení jiných příčin hypertrofické pachymeningitidy [15]. Diferenciální diagnostiku pachymeningitidy představili Karakasis et al (tab. 1) [1].

Klinický průběh nemoci je obvykle progresivní, zahrnuje časté rekurence [14,16], data o spontánní remisi jsou ojedinělá [17]. V léčbě IHCP se používají kortikosteroidy obvykle s úvodním vysokodávkovým pulzem, nemoc může vyžadovat jejich dlouhodobé podávání. Bohužel neexistuje konsensus o adekvátní dávce a trvání léčby kortikoidy [18]. Pacienti s nedostatečnou odpovědí na kortikosteroidy mohou být léčeni cyklofosfamidem, azatioprinem nebo metotrexátem [19]. Kombinovaná terapie (kortikosteroidy + imunomodulační léčba) dosahuje výrazně lepších výsledků [15]. Někteří nemocní s masivním ztluštěním baze lební vyžadují chirurgickou léčbu [20]. Oba pacienti byli léčeni primárně vysokodávkovým pul-

zem metylprednizolonu. První nemocný byl zajištěn chronickou perorální kortikoterapií a azatioprinem při znalosti výše uvedených literárních dat o benefitu kombinované terapie. S ohledem na chronický zánětlivý proces bylo přistoupeno vzhledem k dobré toleranci pulzní intravenózní kortikoterapie ke kvartálnímu podávání této léčby v dávce  $3 \times 1\,000$  mg. Přestože se nejedná o standardní léčbu, radiologické nálezy a klinická odpověď podporují správnou volbu této léčby. U druhého nemocného byla zahájena a ponechána monoterapie metylprednizolonem intravenózně s uspokojivou klinikou i radiologickou odpovědí. Posílení léčby o perorální imunosupresivum je plánováno pouze při selhání vysokodávkové pulzní léčby. Pulzní kortikoterapie tak může být alternativou chronické perorální kortikoterapie pro nižší četnost nežádoucích účinků.

### Závěr

Ač je idiopatická hypertrofická kraniální pachymeningitida velmi vzácné onemocnění, musí být zahrnuta do úvahy v diferenciální diagnostice u pacientů s cefaleou a zejména parézou hlavových nervů. Klíčovou paraklinickou metodou je MR, která zobrazuje lokalizované či difúzní ztluštění dury mater s enhancementem po podání kontrastní látky gadolinia, nicméně komplexní diagnostický proces by měl zahrnovat biochemické a hematologické vyšetření krve, skiagram hrudníku, revmatologické vyšetření, vyšetření

mozkomíšního moku, event. bioptické vyšetření dury mater.

### Literatura

1. Karakasis C, Deretzis G, Rudolf J, et al. Long-term lack of progression after initial treatment of idiopathic hypertrophic pachymeningitis. *J Clin Neurosci* 2012;19(2):321–3. doi: 10.1016/j.jocn.2011.05.020.
2. Martin N, Masson C, Henin D, et al. Hypertrophic cranial pachymeningitis: assessment with CT and MR imaging. *AJNR Am J Neuroradiol* 1989;10:477–84.
3. Rossi S, Giannini F, Cerase A, et al. Uncommon findings in idiopathic hypertrophic cranial pachymeningitis. *J Neurol* 2004;251(5):548–55.
4. Smolders D, De Foer B, Pouillon M, et al. Idiopathic hypertrophic cranial pachymeningitis. *JBR-BTR* 2002;85(3):154–5.
5. Sylaja PN, Cherian PJ, Das CK, et al. Idiopathic hypertrophic cranial pachymeningitis. *Neurol India* 2002;50(1):53–9.
6. Yonekawa T, Murai H, Utsuki S, et al. A nationwide survey of hypertrophic pachymeningitis in Japan. *J Neurol Neurosurg Psychiatry* 2014;85(7):732–9. doi: 10.1136/jnnp-2013-306410.
7. Kang SY, Choi JC, Kang JH. Idiopathic hypertrophic pachymeningitis presented with abducens nerve palsy. *J Korean Neurol Assoc* 2005;23(3):431–3.
8. Mamelak AN, Kelly WM, Davis RL, et al. Idiopathic hypertrophic cranial pachymeningitis. Report of three cases. *J Neurosurg* 1993;79(2):270–6.
9. Mathew RG, Hogarth KM, Coombes A. Idiopathic hypertrophic cranial pachymeningitis presenting as acute painless visual loss. *International Ophthalmology* 2012;32(2):195–7. doi: 10.1007/s10792-012-9536-2.
10. Fan Y, Liao S, Yu J, et al. Idiopathic hypertrophic cranial pachymeningitis manifested by transient ischemic attack. *Med Sci Monit* 2009;15(12):CS178–81.
11. Phanthumchinda K, Sinsawaiwong S, Hemachudha T, et al. Idiopathic hypertrophic cranial pachymeningitis: an unusual cause of subacute and chronic headache. *Headache* 1997;37(4):249–52.
12. Phanthumchinda K. Idiopathic hypertrophic cranial pachymeningitis: an emerging inflammatory meningeal syndrome. *J Clin Neurosci* 1997;150:310.
13. Rumboldt Z. *Brain Imaging with MRI and CT*. Cambridge: UP 2012.
14. Lee YC, Chueng YC, Hsu SW, et al. Idiopathic hypertrophic cranial pachymeningitis: a case report with 7 years of imaging follow-up. *AJNR Am J Neuroradiol* 2003;24(1):119–23.
15. Bosman T, Simonin C, Launay D, et al. Idiopathic hypertrophic cranial pachymeningitis treated by oral methotrexate: a case report and review of literature. *Rheumatol Int* 2008;28(7):713–8.
16. Zhu R, He Z, Ren Y. Idiopathic hypertrophic cranio-cervical pachymeningitis. *Eur Spine J* 2015;24:S633–5. doi: 10.1007/s00586-015-3956-4.
17. Nishio S, Morioka T, Togawa A, et al. Spontaneous resolution of hypertrophic cranial pachymeningitis. *Neurosurg Rev* 1995;18(3):201–4.
18. Qin LX, Wang CY, Hu ZP, et al. Idiopathic hypertrophic spinal pachymeningitis: a case report and review of literature. *Eur Spine J* 2015;24(Suppl 4):S636–43. doi: 10.1007/s00586-015-3958-2.
19. Miyake K, Okada M, Hatakeyama T, et al. Usefulness of L-methyl-11C-methionine positron emission tomography in the treatment of idiopathic hypertrophic cranial pachymeningitis – a case report. *Neurol Med Chir (Tokyo)* 2012;52(10):765–9.
20. Takuma H, Shimada H, Inoue Y, et al. Hypertrophic pachymeningitis with anti-neutrophil cytoplasmic antibody (p-ANCA), and diabetes insipidus. *Acta Neurol Scand* 2001;104(6):397–401.