

Morfologické zmeny nervus medianus u pacientov s novodiagnostikovanou, neliečenou, autoimunitne podmienenou hypotyreózou

Morphological Changes of Median Nerve in Patients with Newly Diagnosed, Untreated Autoimmune Hypothyroidism

Súhrn

Cieľ: Monitorovanie ultrasonograficky hodnotiteľných zmien nervus medianus v úrovni priečného rezu karpálneho tunela u pacientov s hypotyreózou. **Materiál a metódy:** Prierezová kontrolovaná štúdia, v ktorej sme u pacientov s novodiagnostikovanou primárnou hypotyreózou vyšetrili plochu priečného rezu nervus medianus v mieste jeho vstupu do karpálneho tunela (Cross Sectional Area; CSA). Hodnoty sme porovnali s kontrolnou skupinou zdravých jedincov. Rozdiel bol štatisticky vyhodnotený nepárovým t-testom. **Výsledky:** Zaradených bolo 44 pacientov (ø vek 52,8 rokov, 14 mužov/30 žien, ø BMI 24,542 kg/m², ø TSH (tyreotropín) 22,815 mIU/l, fT4 11,756 pmol/l). Kontrolná skupina pozostávala zo 44 jedincov (ø vek 52,57 rokov, 14 mužov/30 žien, ø BMI 24,52 kg/m², ø TSH 2,31 mIU/l, ø fT4 16,397 pmol/l). CSA bolo signifikantne väčšie u pacientov (ø 0,098 cm²) v porovnaní s kontrolami (ø 0,072 cm², p < 0,001). U dvoch pacientov bolo zvýšenie hodnoty CSA (> 0,11 cm²) sprevádzané symptomatológiou syndrómu karpálneho tunela. **Záver:** Ultrasonografické nálezy u pacientov s primárnou hypotyreózou dokumentovali prítomnosť subklinického a klinického syndrómu karpálneho tunela. Ak je potvrdená prítomnosť syndrómu karpálneho tunela, je vhodné vyšetriť hladiny tyreoidálnych hormónov na vylúčenie možnej hypotyreózy. Meranie priečného prierezu n. medianus pomocou ultrazvuku s vysokým rozlíšením by mohlo byť považované za alternatívnu modalitu pre včasný záchyt tejto neuropatie u pacientov s hypotyreózou.

Abstract

Aim: The purpose of this study was to monitor ultrasound-detectable changes of median nerve in transverse section level of the carpal tunnel in hypothyroid patients with newly diagnosed, untreated autoimmune hypothyroidism. **Material and methods:** A cross sectional comparative study of patients with newly-diagnosed primary autoimmune hypothyroidism, where transverse section breadth of the median nerve in its entrance to the carpal tunnel (CSA) was measured. Values were compared with a control group of healthy subjects. Differences were statistically evaluated by unpaired t-test. **Results:** Absolute number of patients included in the study was 44 (ø age 52.8 years, 14 males/30 females, ø BMI 24.542 kg/m², ø TSH 22.815 mIU/l, fT4 11.756 pmol/l). The control group consisted of 44 subjects (ø age 52.57 years, 14 males/30 females, ø BMI 24.52 kg/m², ø TSH 2.31 mIU/l, ø fT4 16.397 pmol/l). CSA was significantly higher in patients (ø 0.098 cm²) compared to controls (ø 0.072 cm², p < 0.001). In two hypothyroid patients, pathological increase of CSA (> 0.11 cm²) was in accordance with symptomatology of the carpal tunnel syndrome. **Conclusion:** Ultrasound findings documented occurrence of subclinical and clinical carpal tunnel syndrome in patients with primary hypothyroidism. If carpal tunnel syndrome occurs, thyroidal status should be evaluated to exclude possible hypothyroidism. Cross sectional area of median nerve evaluation with high frequency ultrasound could be considered an alternative modality for early detection of this neuropathy in patients with hypothyroidism.

Autoři deklarují, že v souvislosti s předmětem studie nemají žádné komerční zájmy.

The authors declare they have no potential conflicts of interest concerning drugs, products, or services used in the study.

Redakční rada potvrzuje, že rukopis práce splnil ICMJE kritéria pro publikace zasílané do biomedicínských časopisů.

The Editorial Board declares that the manuscript met the ICMJE "uniform requirements" for biomedical papers.

**D. Holováčová, M. Kužma,
Z. Killinger, J. Payer**

V. interná klinika LF UK a UN Bratislava



MUDr. Dana Holováčová

V. interná klinika

LF UK a UN Bratislava

Ružinovská 6

826 06 Bratislava

e-mail: danaholovacova@gmail.com

Prijato k recenzii: 20. 10. 2015

Prijato do tlače: 27. 1. 2016

<http://dx.doi.org/10.14735/amcsnn2016440>

Klíčové slová

syndróm karpálneho tunela – hypotyreóza – ultrazvuk

Key words

carpal tunnel syndrome – hypothyroidism – ultrasound

Úvod

Tyreoidálne hormóny sú zapojené do mnohých funkcií centrálného i periférneho nervového systému dôsledkom čoho môžu byť rôzne neurologické symptómy [1]. Chronická autoimunitná tyreoiditída (AIT), nazývaná tiež Hashimotova tyreoiditída, je po ústupe endemickej strumy najčastejšou tyreopatiou a najčastejším zápalom štítnej žľazy nielen u nás, ale aj v ostatných krajinách s normalizovaným príjmom jódu. Diagnózu primárnej hypotyreózy potvrdzuje zvýšenie sérovej hladiny hypofyzárneho tyreostimulačného hormónu (TSH) a zníženie sérovej hladiny voľného tyroxínu (fT4), ktorá začína klesať neskôr v porovnaní so vzostupom TSH [2]. U pacientov s hypotyreózou možno pozorovať dve hlavné formy dysfunkcie periférneho nervového systému. Najčastejšou formou mononeuropatie je syndróm karpálneho tunela (SKT), menej častý je výskyt senzitivnej a motorickej axonálnej polyneuropatie [3]. SKT je najznámejší a najrozšírenejší úžinový syndróm, ktorý je charakterizovaný stlačením n. medianus v oblasti karpálneho tunela. Klinický obraz SKT je dostatočne známy a pozostáva z rôznych kombinácií pozitívnych a negatívnych motorických, senzitivných a autonómnych príznakov podmienených léziou n. medianus v karpálnom tuneli [4]. Prevalencia SKT u pacientov s hypotyreózou sa odhaduje na 23–43,7 % [3,5–11].

Patogenéza vzniku neuropatie u pacientov s hypotyreózou nie je úplne objasnená. Na mechanizme vzniku neuropatie pri hypotyreóze sa môže podieľať infiltrácia mukopolysacharidov alebo mucinózných depozitov do peri- a epineuria s kompresiou nervu. Ďalším mechanizmom, ktorý vedie k poruche vedenia vzruchu, sú zmeny na úrovni plazmatických membrán neurónov v dôsledku

zníženia hladín hormónov štítnej žľazy. Pri hypotyreóze dochádza aj k zmenám rovnováhy tekutín a periférnemu opuchu tkaniva, čo môže viesť k rozvoju SKT [1]. Zmeny sú reverzibilné a po začatí substitučnej terapie dochádza k zreteľnému ústupu neuropatických symptómov [1,9,10,12].

Cieľom tejto štúdie bolo pomocou ultrazvuku s vysokým rozlíšením zaznamenať hodnoty plochy n. medianus v priečnom reze (Cross Sectional Area; CSA) u pacientov s novodiagnostikovanou, neliečenou, primárnou hypotyreózou a výsledky porovnať so zdravými probandmi. Korelovať hladiny tyreoidálnych hormónov (TSH, fT4) a autoprotilátok proti tkanivu štítnej žľazy s ultrasonografickým nálezom. Porovnať ultrasonografické zmeny v oblasti n. medianus s klinickými prejavmi.

Súbor pacientov a metodika

Súbor tvorilo 44 pacientov s novodiagnostikovanou, neliečenou, autoimunitne podmienenou hypotyreózou (tab. 1), ktorí boli porovnávaní so 44 zdravými probandmi. Pacienti boli vyšetrení a následne sledovaní na endokrinologickej ambulancii V. internej kliniky Lekárskej fakulty UK a UN Bratislava.

Kritéria pre zaradenie do štúdie boli:

- Novodiagnostikovaná, neliečená, autoimunitne podmienená hypotyreóza definovaná sérovými hladinami fT4 < 11,5 pmol/l a TSH > 4,78 mIU/l, aTg > 60 kIU/l a/alebo aTPO > 60 kIU/l, aTSHr > 1,75 IU/l.
- Pacienti s pridruženými ochoreniami, ktoré by mohli byť príčinou inej neuropatie (metabolické ochorenia, iné endokrinopatie, paraneoplastické, zápalové, systémové ochorenia, ochorenia pečene

a obličiek), ako i gravidné ženy, ženy užívajúce hormonálnu antikoncepciu a obeziti (Body Mass Index; BMI nad 30 kg/m²) boli zo súboru vylúčení.

- Posúdením pracovnej anamnézy sme eliminovali podiel funkčného zaťaženia na zmenách n. medianus v oblasti karpálneho tunela.

Hodnotili sme subjektívne príznaky udávané pacientmi (nočné parestézie, denné kľudové a námahové (ponámahové) parestézie, bolesti zápästia, dlane a prstov, stuhnutosť prstov, zníženie obratnosti prstov), atrofiu tenaru, provokačné manévry (Tinellov test, Phalenov flekčný test). Zaznamenaná bola doba trvania subjektívnych príznakov odhadnutá v mesiacoch pred diagnostikou hypotyreózy. Sledovali sme základné antropometrické parametre – hmotnosť, výšku, BMI. Výsledky sme porovnali s kontrolnou skupinou zdravých probandov na základe pohlavia, veku a BMI. Pri vstupnom vyšetrení sme realizovali laboratórne vyšetrenia, vrátane sérových koncentrácií kreatinínu, elektrolytov, kreatínkinázy, kyseliny listovej a vitamínu B12, ktoré boli v medziach normy. Všetci pacienti a zdraví probandi podstúpili ultrasonografické vyšetrenie za účelom merania CSA n. medianus pri vstupe do karpálneho tunela.

Autori vyhlasujú, že štúdia na ľudských subjektoch popísaná v manuskripte bola vykonaná v súlade s etickými štandardmi príslušnej komisie (inštitucionálnej a národnej) zodpovednej za vykonávanie klinických štúdií a Helsinskou deklaráciou z roku 1975, revidovanou v roku 2000.

Laboratórne parametre

Funkcia štítnej žľazy bola hodnotená meraním koncentrácií: hormón stimulujúci štítnu žľazu (TSH, ADVIA Centaur a ADVIA Centaur XP; Tarrytown, NY, v pevnej fáze, monoklonálna protilátka značená pomocou chemoluminiscencie (CLIA) s variáciou medzi testami variability CV 3 – 55 % CV 5 – 51 %), voľný tyroxín (fT4, ADVIA Centaur a ADVIA Centaur XP, Tarrytown, NY, v pevnej fáze, polyklonálna protilátka značená pomocou CLIA s variáciou medzi testami variability CV 3,44–4,16 %), protilátka proti tyreoidálnej peroxidáze (aTPO, Elecsys a cobas e analyzátor, Bazilej; Švajčiarsko, pomocou elektrochemiluminiscencie (ECLIA), s variáciou medzi testami variability CV 5,6–8,9 %) a protilátka proti tyreoglobulínu (aTG, Elecsys a cobas e analyzátor, Bazilej; Švajčiarsko, pomocou

Tab. 1. Základné charakteristiky štúdijskej skupiny s novodiagnostikovanou, neliečenou autoimunitne podmienenou hypotyreózou.

Parametre	Muži (n = 4)	Ženy (n = 30)
vek (priemer ± SEM) (rok)	59,14 ± 4,398	49,83 ± 3,603
BMI (priemer ± SEM) (kg/m ²)	25,841 ± 0,856	23,935 ± 0,688
TSH (priemer ± SEM) (mIU/l)	32,653 ± 11,672	18,224 ± 3,947
fT4 (priemer ± SEM) (pmol/l)	11,499 ± 0,846	11,876 ± 0,661
aTPO (priemer ± SEM) (kIU/l)	220,539 ± 50,909	276,757 ± 40,265
aTG (priemer ± SEM) (kIU/l)	730,938 ± 308,504	504,056 ± 123,071
aTSHr (priemer ± SEM) (IU/l)	0,689 ± 0,178	1,077 ± 0,403
CSA (priemer ± SEM) (cm ²)	0,1079 ± 0,00697	0,094 ± 0,00754

ECLIA s variáciou medzi testami variability CV vo výške 5,8–6,0 %).

Štatistické metódy

Štatistická analýza bola vykonaná pomocou štatistického softvéru IBM SPSS Statistics 19. Kategoriálne dáta sú vyjadrené ako priemer \pm smerodajná odchýlka priemeru (SDs). Štatistická významnosť rozdielov medzi skupinami bola testovaná pomocou nepárového t-testu. Na vyhodnotenie korelácie medzi TSH, fT4, autoprotilátkami proti tkanivu štítnej žľazy a CSA n. medianus sme využili Pearsonov korelačný koeficient.

Ultrasonografia

Všetci pacienti a kontroly podstúpili ultrasonografické vyšetrenie karpálneho tunela pomocou ultrazvuku GE Logiq-e s lineárnou sondou o frekvencii 12 MHz. Merania boli uskutočnené jedným pracovníkom. Vyšetrovaná bola nedominantná končatina pacienta. Pacienti počas vyšetrenia sedeli oproti vyšetrujúcejmu s predlaktím položeným na podložke a dlaňou smerujúcou nahor v neutrálnej polohe. N. medianus sme vyšetrili v transverzálnej rovine v mieste vstupu do karpálneho tunela, ktorý je definovaný proximálne okrajom flexor retinaculum, a medzi tuberculum os scapuloideum a os pisiforme. V pozdĺžnom smere sme si potvrdili správne určenie n. medianus. N. medianus bol pozorovaný ako oválna alebo elipsoidná, hypoechogénna retikulárna oblasť s hyperechogenným okrajom. Plochu n. medianus v priečnom reze sme merali priamou metódou za použitia tzv. metódy trasovania. Každé meranie bolo vykonané trikrát, pričom výsledná hodnota bola spriemerovaná.

Provokačné manévry

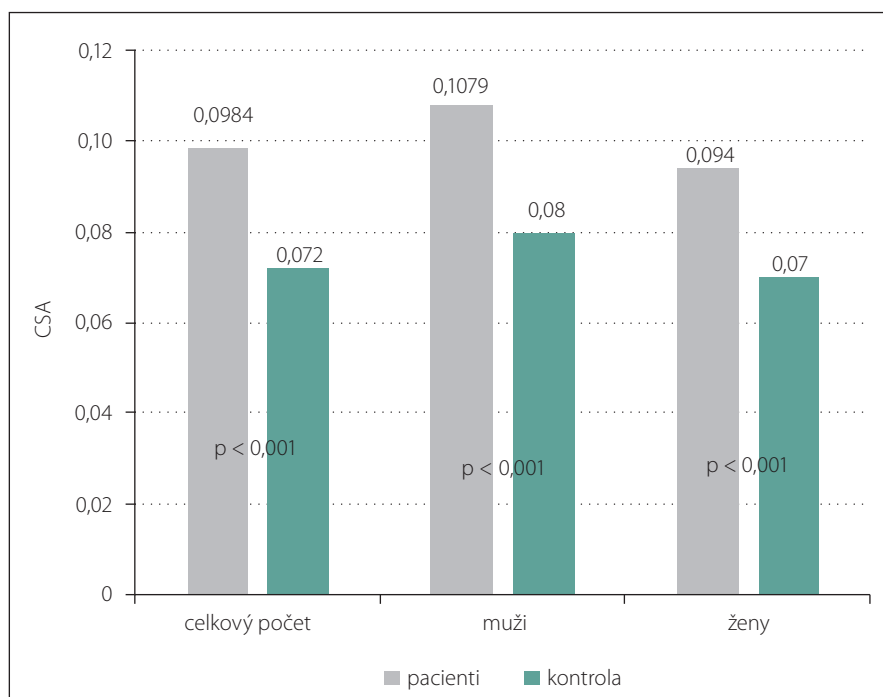
Poklepom neurologického kladivka na ligamentum carpi transversum v mieste nad karpálnym tunelom sme u pacientov realizovali Tinelov test. Test je pozitívny, ak vyvolá parestézie alebo bolesť vyžarujúcu distálne pozdĺž priebehu nervu. Pri Phalenovom manévri pacienti vykonali palmárnu flexiu v zápästí oboch rúk po dobu 30–60 s. Test sa považuje za pozitívny, ak sa v priebehu 60 s takéhoto držania rúk objaví parestézia alebo necitlivosť na I.–III. prste.

Výsledky

V skupine pacientov bolo 30 žien (68,2 %) a 14 mužov (31,8 %) s novodiagnostikovanou, neliečenou, autoimunitne podmienenou hypotyreózou. Priemerné hodnoty

Tab. 2. Porovnanie štúdijskej skupiny pacientov s novodiagnostikovanou neliečenou hypotyreózou a kontroly pomocou nepárového t-testu.

Parametre	Pacienti (n = 44)	Kontrola (n = 44)	p value
Vek (priemer \pm SEM) (rok)	52,8 \pm 2,875	52,57 \pm 2,873	NS
BMI (priemer \pm SEM) (kg/m ²)	24,542 \pm 0,554	24,522 \pm 0,475	NS
TSH (priemer \pm SEM) (mIU/l)	22,815 \pm 4,617	2,313 \pm 0,153	< 0,001
fT4 (priemer \pm SEM) (pmol/l)	11,756 \pm 0,519	16,397 \pm 0,359	< 0,001
CSA (priemer \pm SEM) (cm ²)	0,0984 \pm 0,00564	0,0720 \pm 0,00168	< 0,001



Graf 1. Porovnanie CSA n. medianus medzi pacientmi s novodiagnostikovanou, neliečenou, autoimunitne podmienenou hypotyreózou a kontrolnou skupinou.

TSH boli 22,815 \pm 4,617 mIU/l a fT4 11,756 \pm 0,519 pmol/l. Kontrolná skupina pozostávala zo 44 zdravých jedincov, priemerné hodnoty TSH boli 2,313 \pm 0,153 mIU/l a fT4 16,397 \pm 0,359 pmol/l. Táto skupina zahŕňala 30 žien a 14 mužov. Priemerný vek pacientov bol 52,8 \pm 2,875 rokov a kontroly bol 52,57 \pm 2,873 rokov. Štatisticky významný rozdiel medzi skupinami, pokiaľ ide o antropometrické parametre, vek a pohlavie sme nezaznamenali. Muži v porovnaní so ženami boli starší v priemere o 10 rokov a mali vyššie hodnoty BMI 25,84 \pm 0,856 kg/m² ako ženy BMI 23,93 \pm 0,688 kg/m². Rozdiel medzi pohlaviami nebol štatisticky významný. Hodnoty CSA n. medianus u pacientov s novodiagnostikovanou, neliečenou, autoimunitne podmienenou hypotyreózou (0,098 \pm 0,00564 cm²) vykazovali významný

rozdiel v porovnaní s kontrolnou skupinou (0,072 \pm 0,00168 cm²) (p < 0,001) (tab. 2, graf 1). Štatisticky významnú pozitívnu koreláciu medzi sérovými hodnotami TSH, autoprotilátkami proti tkanivu štítnej žľazy a CSA n. medianus sme nezaznamenali. Nepreukázali sme signifikantnú negatívnu koreláciu medzi CSA n. medianus a fT4, hoci trend negatívnej závislosti medzi sledovanými parametrami bol prítomný (tab. 3). Celková svalová slabosť a únava boli zaznamenané u 37 % pacientov, tieto obtiaže boli najčastejším dôvodom pre konzultáciu u endokrinológa (graf 2). Distálne parestézie (nočné alebo denné pokojové/námahové parestézie), bolesti zápästia, stuhnutosť prstov udávali štyria pacienti (9 %), pričom dvaja z nich mali hodnoty CSA n. medianus vyššie ako 0,1 cm². Dĺžka trvania príznakov bola v prie-

Tab. 3. Korelačná analýza vzťahu medzi aktivitou TSH, fT4, antityreoidálnych protilátok a hodnotou CSA n. medianus.

Parametre	CSA (priemer ± SEM) (cm ²)
BMI (priemer ± SEM) (kg/m ²)	0,171; p = 0,266
TSH (priemer ± SEM) (mIU/l)	0,244; p = 0,110
fT4 (priemer ± SEM) (pmol/l)	-0,181; p = 0,240
aTSHr (priemer ± SEM) (IU/l)	0,056; p = 0,786
aTPO (priemer ± SEM) (kIU/l)	0,042; p = 0,793
aTG (priemer ± SEM) (kIU/l)	-0,160; p = 0,324

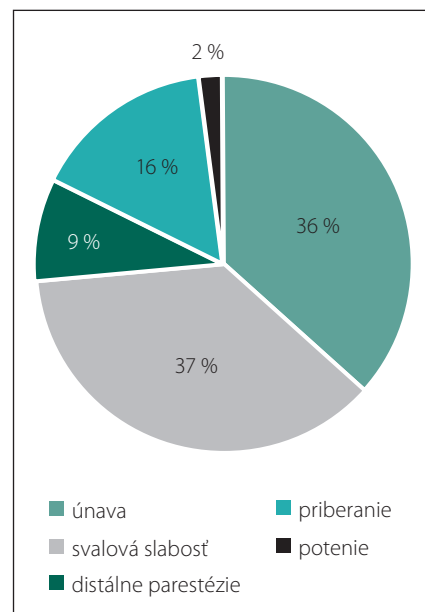
mere 4,5 mesiaca pred diagnostikou primárnej hypotyreózy. Provokačné manévry (Tinellov príznak a Phalenov manévr) boli u všetkých pacientov negatívne. Ostatné príznaky typické pre SKT ako pocit slabosti v rukách, stratu citlivosti, stratu schopnosti udržať menšie predmety sme u pacientov nezaznamenali. V kontrolnej skupine neboli zaznamenané žiadne obtiaže.

Diskusia

Poruchy funkcie štítnej žľazy ovplyvňujú funkciu i štruktúru viacerých orgánov v ľudskom tele [13]. Neuropatie zriedka predstavujú samostatné nozologické jednotky. Zväčša sprevádzajú ochorenia iných orgánov a orgánových systémov [14]. Hypotyreóza je zvyčajne dôležitým rizikovým faktorom periférnej, kompresívnej neuropatie [15]. Patogenéza vzniku SKT nie je celkom objasnená. Na mechanizme vzniku tejto neuropatie u hypotyreózy sa môže podieľať infiltrácia mukopolysacharidov alebo mucinózných depozitov do peri- a epineuria v kombinácii s hypotyreózou indukovanou demyelinizáciou. Predošlé výskumy preukázali, že mucinózne depozity v periférnych nervoch by mohli mechanicky narušiť metabolickú výmenu živín a katabolických produktov z neurónu a do neho, následkom čoho je kompresívna neuropatia. Niektoré štúdie zistili morfológický dôkaz primárnej axonálnej degenerácie. Ten by mohol byť vysvetlený prítomným deficitom energie pri hypotyreóze, čo vedie k zníženiu oxidácie a k zníženej degradácii depozitov glykogénu. Hypotyreóza spôsobuje spomalenie metabolizmu, čo vedie k poruchám rovnováhy tekutín a následne opuchom tkanív, ktoré môžu vyvíjať tlak na periférne nervy. Hormonálne a metabolické zmeny u hypotyreózy sú zodpovedné za včasné neurologické zmeny, ktoré sa môžu objaviť pred diagnostikou ochorenia štítnej žľazy [1,11,12,16].

Viacere štúdie dospeli k záveru, že funkčné vyšetrenie štítnej žľazy je u pacientov so SKT potrebné, i keď vzťah medzi ochoreniami nebol preukázaný [17]. Britská spoločnosť chirurgie ruky (The British society for surgery of the hand) radí skriningové vyšetrenie hypotyreózy a diabetes mellitus u pacientov so SKT pred navrhovaným operačným riešením. V retrospektívnej štúdii Vashishtha et al zistili u troch zo 63 pacientov so SKT výskyt novodiagnostikovanej primárnej hypotyreózy [18]. Neuropatia môže byť prvým a hlavným nálezom najmä v prípadoch novodiagnostikovanej hypotyreózy [5,19]. Tieto výsledky sú v súlade s názorom, že SKT môže byť spôsobený dysfunkciou štítnej žľazy, i keď vzťah medzi ochoreniami je doposiaľ málo objasnený. Skrining napomáha pri diagnostike nových prípadov hypotyreózy u tejto vybranej skupiny. Náklady na diagnostiku a následnú liečbu nových prípadov hypotyreózy sú nižšie v porovnaní s operačným zákrokom.

SKT je zvyčajne diagnostikovaný pomocou klinického a fyzikálneho vyšetrenia a elektro-neurografických kondukčných štúdií, ktoré sa používajú na potvrdenie prítomnosti mononeuropatie n. medianus. Medzi klinické prejavy syndrómu karpálneho tunela patria trpnutie, pocit pálenia a slabosti v oblasti inervovanej n. medianus [20]. Symptómy sú sedemkrát častejšie u žien ako u mužov [21]. Počas posledných 20 rokov bola neuromuskulárna ultrasonografia s vysokým rozlíšením zavedená ako doplnková metóda pre diagnózu rôznych nervových a svalových ochorení [22]. Elektrodiagnostické vyšetrenia majú svoje obmedzenia; sú nepohodlné a nie sú schopné posúdiť anatómiu n. medianus a štruktúrne zmeny jeho okolia [23]. Ultrasonografia je považovaná za neinvazívnu, ľahko reprodukovateľnú, bezbolestnú, cenovo výhodnú, dostupnú a veľmi prínosnú diagnostickú metódu [24], ktorá

**Graf 2. Výskyt klinických prejavov u pacientov s novodiagnostikovanou, autoimunitne podmienenou hypotyreózou.**

zlatému štandardu diagnostiky – elektro-myografii – prináša cenné informácie o kontinuite nervu, jeho echoštruktúre, priebehu a vzťahu k okolitým štruktúram. Okrem toho pomocou ultrazvuku môžeme určiť príčinu mononeuropatie n. medianus a štruktúrne anomálie (cysty, tumory, cievy, kalózne útvary), ktoré by nebolo možné detekovať samotnými elektrodiagnostickými vyšetreniami [23,25]. Ako základný diagnostický ukazovateľ kompresívnej neuropatie n. medianus v oblasti karpálneho tunela sa javí jeho veľkosť, resp. prierez. Hodnota CSA n. medianus $\geq 10,0$ mm² na úrovni os pisiforme je najviac používaným diagnostickým kritériom SKT so senzitivitou vyššou ako 97,9 % [25].

V našej štúdii sme sa zamerali na pacientov s novozistenou, neliečenou, primárnou hypotyreózou. V porovnaní s inými štúdiami sme v našom súbore podrobne spracovali charakteristiku základného ochorenia, prísne stanovili indikačné kritéria a skupinu zdravých probandov. Pacienti s hypotyreózou mali signifikantne vyššie hladiny TSH a nižšie hladiny fT4 v porovnaní s kontrolnou skupinou. Všetci pacienti a zdraví probandi podstúpili ultrasonografické vyšetrenie na účelom merania CSA n. medianus na úrovni os pisiforme s priemernou hodnotou 9,875 mm² v porovnaní s kontrolnou skupinou 7,2 mm². Namerané hodnoty CSA n. medianus boli veľmi blízke výsledkom získaným v štúdiách [26–29]. Je dobre známe,

že zmeny v BMI môžu ovplyvniť integritu nervu. Werner et al preukázali, že u obéznych jedincov (BMI > 29), je 2,5krát väčšia pravdepodobnosť výskytu klinických prejavov SKT v porovnaní so štíhlymi (BMI < 20). Korelácia medzi CSA n. medianus a BMI môže existovať [30]. V našej práci sme nezaznamenali žiadny významný rozdiel v BMI pacientov v porovnaní s kontrolnou skupinou, takže výsledky nemôžu byť ovplyvnené týmto faktorom. Zaznamenali sme vyššie hodnoty CSA n. medianus u mužov ($10,25 \pm 0,4 \text{ mm}^2$) v porovnaní so ženami ($9,73 \pm 0,5 \text{ mm}^2$). Tento výsledok je podobný výsledku získaného Klauserom et al, ktorí preukázali, že hodnoty CSA n. medianus boli vyššie u mužov ako u žien v priemere o $2,2 \text{ mm}^2$ [31]. V čase diagnostiky autoimunitnej hypotyreózy udávali štyria pacienti distálne parestézie v distribučnej oblasti n. medianus. Klinicky významné zvýšenie CSA n. medianus > $0,11 \text{ cm}^2$ sme zaznamenali u dvoch pacientov. Štatisticky významnú pozitívnu koreláciu medzi sérovými hodnotami TSH, autoprotilátkami proti tkanivu štítnej žľazy a CSA n. medianus sme nezaznamenali. Taktiež sme nepreukázali signifikantnú negatívnu koreláciu medzi CSA n. medianus a FT₄, hoci trend negatívnej závislosti medzi sledovanými parametrami bol prítomný.

Záver

U novodiagnostikovaných pacientov s autoimunitnou hypotyreózou sme pomocou ultrasonografie preukázali výskyt morfológických zmien n. medianus charakteristických pre syndróm karpálneho tunela v porovnaní so zdravými. Tieto zmeny boli prítomné aj u asymptomatických pacientov s hypotyreózou, preto meranie plochy n. medianus na priečnom reze pomocou ultrasonografie s vysokým rozlíšením by mohlo byť považované za alternatívnu modalitu pre včasný záchyt tejto neuropatie u pacientov s hypotyreózou.

Zoznam použitých skratiek

BMI – Body Mass Index
SKT – syndróm karpálneho tunela
CSA – Cross Sectional Area (plocha priečného rezu)
AIT – autoimunitná tyreoiditída
TSH – tyreotropín
FT₄ – voľná frakcia tyroxínu
aTPO – protilátky proti tyreoperoxidáze
aTG – protilátky proti tyreoglobulínu
aTSHr – protilátky proti TSH receptorom

Literatúra

- Kasem AA, Fathy SM, Shahin DA, et al. Carpal tunnel syndrome in hypothyroid patients: the effect of hormone replacement therapy. *AJIM* 2014;2(3):54–8.
- Holováčová D, Čierny D, Brázdilová K, et al. Muskuloskeletálne zmeny pri hypotyreóze. *Rheumatologia* 2013;4:185–9.
- Eslamian F, Bahrami A, Aghamohammadzadeh N, et al. Electrophysiologic changes in patients with untreated primary hypothyroidism. *J Clin Neurophysiol* 2011;28(3):323–8. doi: 10.1097/WNP.0b013e31821c30d9.
- Kurča E. Syndróm karpálneho tunela. *Cesk Slov Neurol N* 2009;72/105(6):499–510.
- Duyff RF, Van den Bosch J, Laman DM, et al. Neuromuscular findings in thyroid dysfunction: a prospective clinical and electrodiagnostic study. *J Neurol Neurosurg Psychiatry* 2000;68(6):750–5.
- Cruz MW, Tendrich M, Vaisman M, et al. Electroneuromyography and neuromuscular findings in 16 primary hypothyroidism patients. *Arq Neuropsiquiatr* 1996;54(1):12–8.
- EL-Salem K, Ammiri F. Neurophysiological changes in neurologically asymptomatic hypothyroid patients: a prospective cohort study. *J Clin Neurophysiol* 2006;23(6):568–72.
- Somay G, Oflazoglu B, Us O, et al. Neuromuscular status of thyroid diseases, a prospective clinical and electrodiagnostic study. *Electromyogr Clin Neurophysiol* 2007;47(2):67–78.
- Kececi H, Degirmenci Y. Hormone replacement therapy in hypothyroidism and nerve conduction study. *J Clin Neurophysiol* 2006;36(2):79–83.
- Palumbo CF, Szabo RM, Olmsted SL. The effects of hypothyroidism and thyroid replacement on the development of carpal tunnel syndrome. *J Hand Surg Am* 2000;25(4):734–9.
- Ajeena IM. Prevalence of neuromuscular abnormalities in newly diagnosed patients with thyroid dysfunction. *AJRC* 2013;1:79–88.
- Fathy SM, Shahin DA, Kasem AA. The effect of hormone replacement therapy in hypothyroid patients with carpal tunnel syndrome. *AAMJ* 2010;8(3):156–70.
- Mazanec R, Nedelka T, Bojar M. Neuromuskulární poruchy u tyreopatie. *Neurol Praxi* 2012;13(1):22–5.
- Kučera P. Problematika neuropatie v klinickej praxi. *Neurologia* 2010;5(2):55–9.
- Oktayoglu P, Nas K, Kiliç F, et al. Assessment of the Presence of carpal tunnel syndrome in patients with diabetes mellitus, hypothyroidism and acromegaly. *J Clin Diagn Res* 2015;9(6):14–8. doi: 10.7860/JCDR/2015/13149.6101.
- Drobný M. Prehľad poškodení periférnej nervovej sústavy. *Via Practica* 2007;4(10): 442–9.
- Dijk MA, Reitsma JB, Fischer JC, et al. Indications for requesting laboratory tests for concurrent diseases in patients with carpal tunnel syndrome: a systematic review. *Clinical Chemistry* 2003;9:1437–44.
- Vashishtha M, Varghese B, Mosley F, et al. Screening for thyroid dysfunction and diabetes in patients with carpal tunnel syndrome. *Surgeon* 2014; pii: S1479-666X(14)00144-9. doi: 10.1016/j.surge.2014.11.003.
- Sabina Y, Noorzadah B, Shelina B. Motor neuropathy in hypothyroidism: clinical and electrophysiological findings. *BSMMU J* 2008;1(1):15–8.
- Kurča E, Kučera P. Syndróm karpálneho tunela – patogenéza, diagnostika a liečba. *Neurol Praxi* 2004;5(2):24–8.
- Kim HS, Joo SH, Han ZA, et al. The nerve/tunnel index: a new diagnostic standard for carpal tunnel syndrome using sonography: a pilot study. *J Ultrasound Med* 2012;31(1):23–9.
- Cartwright MS, Hobson-Webb LD, Boon AJ, et al. Evidence-based guideline: neuromuscular ultrasound for the diagnosis of carpal tunnel syndrome. *Muscle Nerve* 2012;46(2):287–93. doi: 10.1002/mus.23389.
- Bíla M. Sonografie u syndromu karpálneho tunelu. *Acta Chir Orthop Traumatol Cech* 2013;80(5):356–9.
- Kurča E, Nosal V, Grofik M, et al. Single parameter wrist ultrasonography as a first-line screening examination in suspected carpal tunnel syndrome patients. *Bratisl Lek Listy* 2008;109(4):177–9.
- McDonagh C, Alexander M, Kane D. The role of ultrasound in the diagnosis and management of carpal tunnel syndrome: a new paradigm. *Rheumatology* 2015;54(1):9–19. doi: 10.1093/rheumatology/keu275.
- El Miedany YE, Aty SA, Ashour S. Ultrasonography versus nerve conduction study in patients with carpal tunnel syndrome: substantive or complementary tests? *Rheumatology* 2004;43:887–95.
- Chan KY, George J, Goh KJ, et al. Ultrasonography in the evaluation of carpal tunnel syndrome: diagnostic criteria and comparison with nerve conduction studies. *Neurology Asia* 2011;16(1):57–64.
- Wang LY, Leong CHP, Huang YCH, et al. Best diagnostic criterion in high-resolution ultrasonography for carpal tunnel syndrome. *Chang Gung Med J* 2008;31(5):469–76.
- Wong SM, Griffith JF, Hul AC, et al. Carpal tunnel syndrome: diagnostic usefulness of sonography. *Radiology* 2004;232(1):93–9.
- Werner RA, Albers JW, Franzblau A et al. The relationship between body mass index and the diagnosis of carpal tunnel syndrome. *Muscle Nerve* 1994;17(6):632–6.
- Klauser AS, Halpern EJ, Zordo T, et al. Carpal tunnel syndrome assessment with US: value of additional cross-sectional area measurements of the median nerve in patients versus healthy volunteers. *Radiology* 2009;250(1):171–7. doi: 10.1148/radiol.2501080397.