

Využití CT perfuze a multifázické CT angiografie v predikci rozvoje maligního mozkového edému u pacientů s akutním mozkovým infarktem

CT Perfusion and Multiphase CT Angiography in Malignant Brain Edema Prediction in Patients with Acute Ischemic Stroke

Souhrn

Tato pilotní studie je zaměřena na parametry CT perfuze (cerebral blood flow, cerebral blood volume a permeability surface area) a multifázické CT angiografie (lokalizace trombu, stav leptomeningeálních kolaterál a morfologii durálních splavů) v predikci rozvoje maligního mozkového edému u pacientů s akutním uzávěrem v přední mozkové cirkulaci. Analyzováni byli pacienti z prospektivní multicentrické studie PROVE-IT (Precise and Rapid assessment of collaterals using multiphase CTA in the triage of patients with acute ischemic stroke for IV or IA Therapy; n = 200). Sledovaným cílovým parametrem vývoje edému byl posun středočárových struktur na kontrolním CT/MR po 24–32 hod. Do analýzy bylo zahrnuto pět pacientů s posunem ≥ 5 mm a pět kontrol, byly srovnány demografické i radiologické údaje. Nejvyšší senzitivita a specifita pro rozvoj klinicky závažného středočárového posunu byla pro CBV $< 1,76$ ml/min/100 g pro ischemické teritorium. Hodnocení perfuzních parametrů v kompletním teritoriu ischemie neprokázalo signifikantní rozdíl.

Abstract

We explore the predictive value of CT perfusion parameters (permeability surface area, cerebral blood flow, cerebral blood volume) and multiphase CT angiography (clot localization, leptomeningeal collaterals and dural sinuses morphology) in the development of malignant brain oedema in patients with acute proximal occlusion of the middle cerebral artery. Patients from the multicentre prospective study PROVE-IT (Precise and Rapid assessment of collaterals using multi-phase CTA in the triage of patients with acute ischemic stroke for IV or IA Therapy; n = 200) were analysed. Primary outcome was evaluated by midline shift ≥ 5 mm on a follow-up CT/MRI. A CBV threshold of 1.76 ml/100 g had the highest sensitivity and specificity of for the midline shift. There was no significant difference between the two groups in analysed CT perfusion parameters calculated for the entire ischemic region.

<http://dx.doi.org/10.14735/amcsnn2016213>

Podpořeno z Evropského regionálního rozvojového fondu – Projekt FNUSA-ICRC (CZ.1.05/1.1.00/02.0123), Evropského sociálního fondu a státního rozpočtu České republiky.

Rádi bychom vyjádřili poděkování dr. Bijoy Menon MD MSc. (Hotchkiss Brain Institute, University of Calgary, Canada) a prof. Ting Lee PhD (Imaging Research Labs, Robarts Research Institute, Ontario, Canada) za poskytnutí přístupu k databázi pacientů, za cenné rady, vedení a pomoc při zpracování perfuzních dat, a doc. MUDr. Robertovi Mikulíkoví, Ph.D., za cenné rady a odborné vedení.

Autoři deklarují, že v souvislosti s předmětem studie nemají žádné komerční zájmy.

The authors declare they have no potential conflicts of interest concerning drugs, products, or services used in the study.

Redakční rada potvrzuje, že rukopis práce splnil ICMJE kritéria pro publikace zasílané do biomedicínských časopisů.

The Editorial Board declares that the manuscript met the ICMJE "uniform requirements" for biomedical papers.

O. Volný^{1,2}, P. Cimřová^{1,3},
C. D. d'Estre⁴

¹ICRC – Mezinárodní centrum klinického výzkumu, FN u sv. Anny v Brně

²I. neurologická klinika
LF MU a FN u sv. Anny v Brně

³Klinika zobrazovacích metod
LF MU a FN u sv. Anny v Brně

⁴Calgary Stroke Program, Department of Clinical Neurosciences, Hotchkiss Brain Institute, University of Calgary, Canada



MUDr. Ondřej Volný
I. neurologická klinika
FN u sv. Anny v Brně
Pekařská 53
656 91 Brno
e-mail: 214565@mail.muni.cz

Přijato k recenzi: 27. 10. 2015

Přijato do tisku: 15. 12. 2015

Klíčová slova

akutní mozkový infarkt – mozkový edém – CT perfuze – CT angiografie – žilní splavy

Key words

acute ischemic stroke – brain oedema – CT perfusion – CTA angiography – dural sinuses

Úvod

Incidence maligního mozkového edému (ME) po akutním mozkovém infarktu v přední mozkové cirkulaci se pohybuje mezi 3 a 10 %. Tato komplikace ovlivňuje morbiditu a mortalitu pacientů [1]. V klinické praxi i nadále chybí časný a validní prediktor rozvoje ME, který by napomohl v identifikaci a stratifikaci pacientů, jež by profitovali z včasné event. ultravčasné hemikraniektomie provedené před výrazným nárůstem intrakraniálního tlaku a rozvojem posunu středočárových struktur [2,3].

Dosud provedené studie zaměřené na využití CT perfuze nepřinesly jednoznačný ukazatel predikující rozvoj ME. Metodologicky byly zaměřeny na studium různých parametrů: permeabilita hematoencefalické bariéry [4,5], úroveň poklesu mozkového průtoku (Cerebral Blood Flow; CBF) [6,7] anebo na studium rezervní kapacity intrakraniálního prostoru [8].

V této pilotní studii jsme se zaměřili na hodnocení parametrů vstupní CT perfuze a rozvoje maligního ME u pacientů zařazených do prospektivní studie PROVE-IT (Precise and Rapid assessment of collaterals using multi-phase CTA in the triage of patients with acute ischemic stroke for IV or IA Therapy, Calgary, Canada).

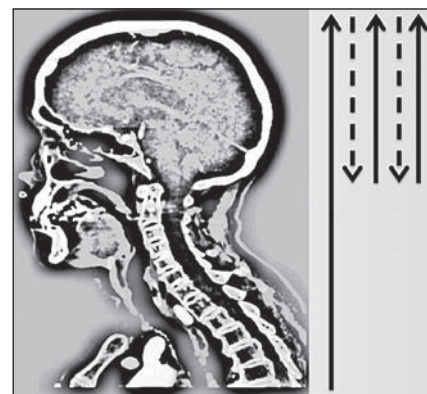
Metodologie

Do analýzy byli zahrnuti všichni pacienti ze studie PROVE-IT s prokázaným terminálním uzávěrem arteria carotis interna (ACI) ± proximálním uzávěrem arteria cerebri media (ACM). Studie je registrována na ClinicalTrials.gov pod registračním číslem NCT02184936. V této skupině (n = 200) byli identifikováni pacienti s přesunem středočárových struktur ≥ 5 mm dle kontrolního CT/MR mozku provedeném s odstupem 24–32 hod. Následně byli s těmito pacienty spárování pacienti s obdobně závažným vstupním neurologickým deficitem hodnoceným dle škály National Institute of Health Stroke Scale (NIHSS) a objemově odpovídajícím akutním ischemickým postižením mozkové tkáně (objem infarktu, ml) dle kontrolního zobrazení, u kterých však nedošlo k významnému přesunu středočárových struktur. V rámci standardního protokolu zobrazení byla provedena multifázická CT angiografie a CT perfuze (64-slice Lightspeed, General Electric Healthcare, Waukesha, WI, USA). Výhodou multifázické CT angiografie je, že umožňuje dynamické zobrazení mozkové cirkulace a detailní zobrazení leptomenin-

geálních kolaterál. Přínosem je zobrazení mozkové cirkulace ve třech fázích, které výrazně snižuje pravděpodobnost podhodnocení morfologie leptomeninogéální cirkulace, jak tomu může být u tzv. jednofázových CTA protokolů využívaných jako standardu zobrazení, a umožňuje též detailní zobrazení žilního odtoku cestou splavů tvrdé pleny mozkové (obr. 1). Na vstupní CT angiografii byly konsenzem autorů (O. V. a P. C.) hodnoceny údaje o lokalizaci uzávěru v přední mozkové cirkulaci, stav leptomeninogéálních kolaterál (dle regionálního skóre) [9] a byla hodnocena přítomnost ipsilaterální hypoplazie splavů tvrdé pleny mozkové (od confluens sinuum po bulbus superior venae jugularis internae: za hypoplazii bylo považováno, pokud kontrastní náplň splavů odpovídala < 50 % ve srovnání s kontralaterální stranou). Parametry vstupní CT perfuze: permeabilita endotelu – permeability surface area; PS, CBF a CBV, byly vypočítány pomocí komerčně dostupného softwaru (CT Perfusion 4D a CT Perfusion 5, General Electric Healthcare, Waukesha, WI, USA) tzv. delay-insenzitivní dekonvoluční metodou pro kompletní ischemické teritorium a pro zrcadlově odpovídající oblasti mozku (obr. 2). PS byla kalkulována pomocí tzv. adiabatické aproximace [10]. Dosažená reperfuze byla hodnocena angiograficky u pacientů, kteří podstoupili mechanickou rekanalizaci (skóre Thrombolysis In Cerebral Infarction; TICl). U pacientů léčených intravenózní trombolýzou (IV tPA) byla rekanalizace posouzena dle kontrolní CT angiografie provedené do 24–32 hod. Posun středočárových struktur na úrovni septum pellucidum a morfologie splavů dle Maximum Intensity Projections (MIP) rekonstrukcí ve třech základních rovinách byly hodnoceny na základě konsenzu (O. V., B. K. M.). Statistická analýza byla provedena v software Stata/SE 12.1 (StataCorp LP).

Výsledky

Z 200 pacientů zařazených do studie k 1. 9. 2014 byl přesun středočárových struktur ≥ 5 mm přítomen u sedmi pacientů (3,5 %). Dva pacienti byli vyloučeni pro přítomnost artefaktů z pohybu znemožňující analýzu perfuzních dat. Průměrný věk ve skupině se středočárovým posunem ≥ 5 mm byl 61 let (směrodatná odchylka, SD ± 14), v kontrolní skupině 78 let (SD ± 11). Mezi oběma skupinami nebyl významný rozdíl ve sledovaných rizikových faktorech (hypertenze, diabetes mellitus, dyslipidemie, fibrilace síní či postižení koronárních tepen; tab. 1). Šest pacientů



Obr. 1. Schéma průběhu skenování pomocí multifázické CT angiografie (Calgary Stroke Program protokol).

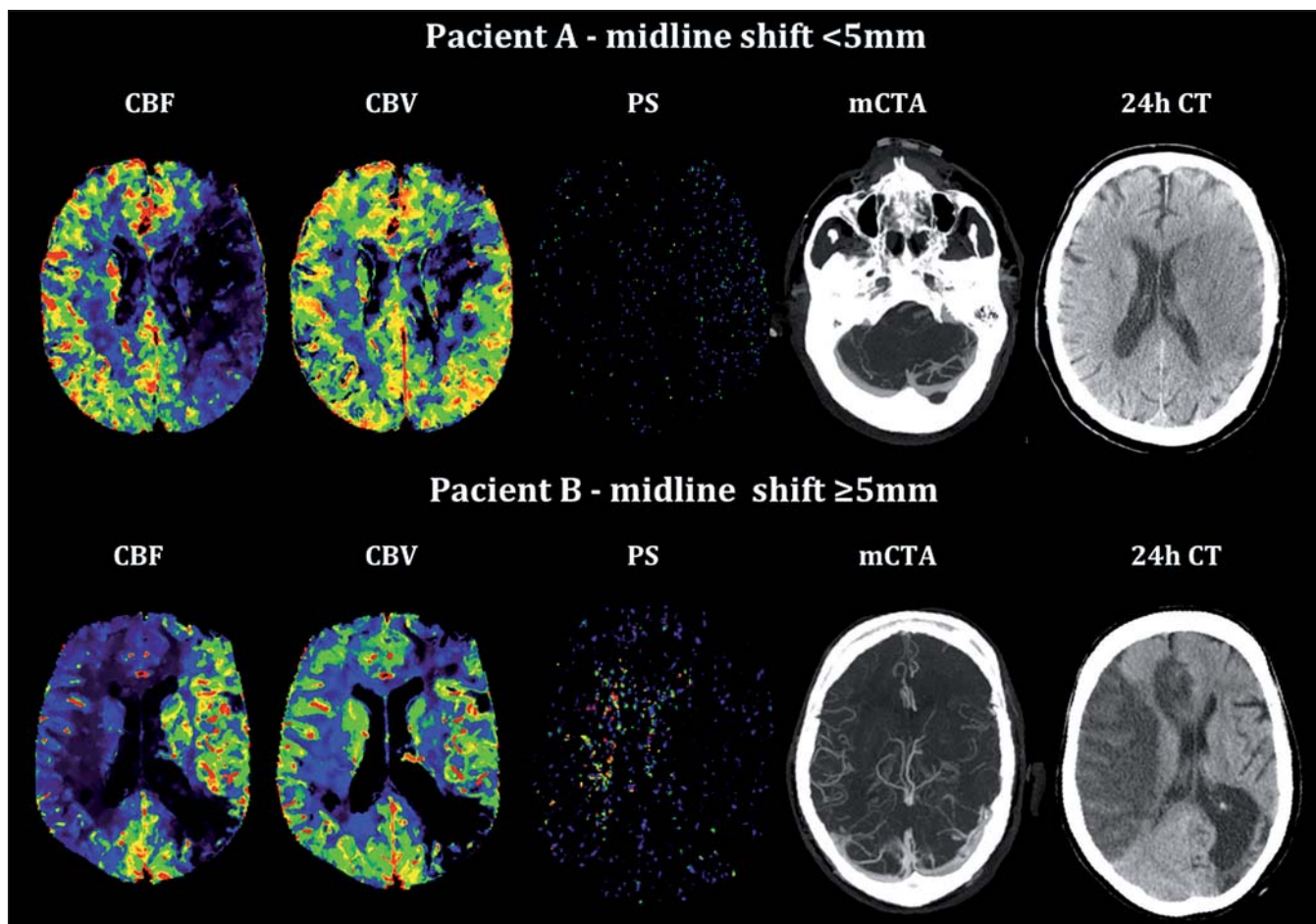
Fig. 1. Diagram of scanning using multi-phase CT angiography (Calgary Stroke Program protocol).

Akvizice dat multifázické CTA probíhá ve třech fázích: po intravenózní aplikaci kontrastní látky začíná skenování od aortálního oblouku po vertex kalvy (1. fáze) a následně dvakrát od baze lebny po vertex (2. a 3. fáze), časový odstup mezi jednotlivými fázemi je 8 s. Plně šipky představují směr a průběh skenování, přerušované šipky posun stolu CT přístroje s pacientem mezi jednotlivými fázemi.

bylo léčeno intravenózní trombolýzou (u žádného z těchto pacientů nedošlo k rekanalizaci dle kontrolní CTA). Čtyři pacienti podstoupili mechanickou rekanalizaci (s výslednou reperfuží TICl 2b/3 u všech pacientů, čas od vzniku příznaků do rekanalizace se pohyboval od 310 do 403 min). Posun středočárových struktur ≥ 5 mm se rozvinul u tří pacientů léčených mechanickou rekanalizací (p = 0,03) a u dvou pacientů léčených intravenózní trombolýzou. Hypoplazie splavů tvrdé pleny mozkové na straně infarktu byla identifikována u tří z pěti pacientů (60 %) s posunem ≥ 5 mm, v kontrolní skupině byly žilní splavy u všech pacientů symetricky utvářené (p = 0,02). Mezi oběma skupinami nebyl prokázán významný rozdíl v průměrných hodnotách CBF, CBV a PS v ischemické a kontralaterální oblasti (tab. 2). Nejvyšší senzitivita a specifita pro predikci rozvoje posunu středočárových struktur byla zjištěna pro hodnoty CBV $< 1,76$ ml/min/100 g (95% konfidenční interval (95% CI) senzitivity: 94–100 % a 95% CI specifity: 74–88 %).

Diskuze

Většina dosud provedených studií zaměřených na predikci rozvoje maligního ME



Obr. 2. Vstupní analýza CT perfuze, multifázická CTA a kontrolní CT mozku u pacienta bez a s rozvojem posunu středočárových struktur (midline shift).

Fig. 2. Admission CT perfusion analysis, multiphase CTA and control brain CT in patient without and with significant midline shift.

Pacient A – ischemie v povodí levé ACM, na kontrolním nativním CT za 24 hod bez rozvoje přesunu středočárových struktur (< 5 mm), symetricky utvářené splavy tvrdé pleny mozkové dle CTA. Průměr CBF ischemické oblasti $7,11 \pm 7,09$ ml/min/100 g, průměr CBV $2,01 \pm 1,48$ ml/100 g, průměr PS $1,43 \pm 0,5$ ml/min/100 g.

Pacient B – ischemie v povodí pravé ACM, na kontrolním nativním CT za 24 hod patrný přesun středočárových struktur (≥ 5 mm), dle CTA přítomna výrazná hypoplazie ipsilaterálních splavů tvrdé pleny mozkové. Průměr CBF ischemické oblasti $4,57 \pm 4,99$ ml/min/100 g, průměr CBV $1,71 \pm 0,93$ ml/100 g, průměr PS pro oblast ischemie $3,0 \pm 1,68$ ml/min/100 g.

s využitím CT perfuze byla limitována nízkým počtem pacientů a retrospektivním designem. Analýza permeability hematoencefalické bariéry ve vztahu k malignímu ME byly věnovány pouze dvě retrospektivní studie (počet pacientů s ME: 3 resp. 12), které pro hodnocení permeability na rozdíl od naší analýzy využívaly tzv. Patlak model, resp. jeho modifikace pomocí komerčně dostupných software (Brain Perfusion Philips, Syngo Neuro PCT Siemens). Studie se rovněž lišily v přístupu k akvizici dat k perfuzní analýze (Hom et al využívali tzv. delayed acquisition, naopak Bektas et al tzv. first-pass data, která jsou zatížena vyšším rizikem

zkreslení dat o permeabilitě hematoencefalické bariéry), což mj. ovlivňuje i srovnání s již publikovanými daty [4,5]. Pro analýzu permeability hematoencefalické bariéry je doporučeno hodnotit data získaná v pozdní fázi first acquisition anebo pomocí tzv. delayed acquisition [11].

Jiný parametr, který byl ve vztahu k rozvoji maligního ME sledován, byla tzv. rezervní kapacita intrakraniálního likvorového prostoru (hodnocená jako poměr CBV ischemického teritoria a kalkulovaného objemu zevních likvorových prostor). Přitom vyšší pravděpodobnost rozvoje ME byla prokázána u mladších pacientů, což koreluje s omeze-

nou kapacitou zevních likvorových prostor u těchto pacientů, u kterých není přítomna atrofie [8,12]. Prospektivní perfuzní studie věnující se predikci maligního ME byly zaměřeny především na hodnocení vstupní hodnoty CBF pro ischemické teritorium [6,7]. Jedna z nich byla zaměřena na analýzu map CBF z C-flumazenil PET-CT. Nicméně tato metoda je čistě experimentální a není součástí zobrazovacích protokolů akutního mozkového infarktu.

Ačkoliv v naší pilotní studii nebyl prokázán signifikantní rozdíl mezi průměrnými hodnotami sledovaných parametrů CT perfuze, u parametrů CBV a permeability surface area

Tab. 1. Základní demografické údaje a sledované parametry zobrazovacích metod – ve skupině s posunem středočárových struktur (midline shift) < 5 mm a ≥ 5 mm.

Charakteristika	Obě skupiny n = 10	Midline shift < 5 mm n = 5	Midline shift ≥ 5 mm n = 5	p*
pohlaví, žena, n (%)	4 (40 %)	1	3	0,52
věk, roky, průměr (SD)	69 (15)	78 (11)	61 (14)	0,07
NIHSS vstupní, medián (IQR)	22 (19–29)	22	22	0,95
NIHSS za 24 hod, medián (IQR)	23 (14–24)	21	23	0,93
hypertenze v anamnéze, n (%)	6 (60 %)	4	2	0,52
STK při příjmu, mm Hg, průměr (SD)	143 (26)	141 (35)	144 (17)	0,85
DTK při příjmu, mm Hg, průměr (SD)	77 (16)	68 (11)	86 (15)	0,07
diabetes mellitus, n (%)	1 (10 %)	0	1	1
dyslipidemie, n (%)	5 (50 %)	4	1	0,2
fibrilace síní, n (%)	3 (30 %)	2	1	1
ischemická choroba srdeční, n (%)	1 (10 %)	0	1	1
lokalizace trombu ACI ± M1 ACM, n (%)	10 (100 %)	5	5	–
chudé leptomeningeální kolaterály, n (%)	3 (30 %)	2	1	1
hypoplazie žilních splavů, n (%)	3 (30 %)	0	3	0,02
reperfuze (TICI 2b/3), n (%)	4 (40 %)	1	3	0,03
objem ischemie (ml), medián (IQR)	214 (145–292)	227	210	0,5

n – počet pacientů, SD – standardní odchylka, IQR – interkvartilová odchylka, STK – systolický krevní tlak, DTK – diastolický krevní tlak, ACI – arteria carotis interna, M1 ACM – M1 segment arteria cerebri media, TICI – Thrombolysis In Cerebral Infarction.

*stanoveno pomocí Mannova-Whitneyova testu, kurzíva – Fisherův test (two-tailed).

Tab. 2. Srovnání CT perfuzních parametrů ve skupině s posunem středočárových struktur (midline shift) < 5 mm a ≥ 5 mm pro kompletní teritorium ischemie.

CTP parametry		Midline shift < 5 mm n = 5	Midline shift ≥ 5 mm n = 5	p*
oblast ischemie	CBF průměr (SD)	8,07 (7,34)	8,69 (8,20)	0,69
	CBV průměr (SD)	1,94 (1,48)	1,21 (1,03)	0,06
	PS průměr (SD)	1,76 (1,48)	2,29 (2,20)	0,13
kontralaterální zrcadlově odpovídající oblast	CBF průměr (SD)	37,96 (36,17)	42,69 (40,08)	0,11
	CBV průměr (SD)	2,36 (2,19)	2,78 (1,91)	0,25
	PS průměr (SD)	1,05 (1,11)	0,92 (1,19)	0,67
relativní PS, průměr (SD)		1,87 (1,42)	3,52 (2,18)	0,2

CBF – Cerebral Blood Flow, CBV – Cerebral Blood Volume, PS – Permeability Surface area.

*Studentův t-test.

byl prokázán statistický trend. Rozdíl našich výsledků v porovnání s již publikovanými pracemi může souviset s rozdílným algoritmem výpočtu jednotlivých perfuzních parametrů pomocí moderního software pro hodnocení CT perfuze (CT perfusion 5).

Dalším radiologickým parametrem, na který jsme se zaměřili byla morfologie

splavů tvrdé pleny mozkové na straně mozkového infarktu. Klinicky i radiologicky zajímavým zjištěním je skutečnost, že s rozvojem ME může nepřímo souviset jejich hypoplazie. V jedné retrospektivní studii (zahrnuto 14 pacientů) bylo prokázáno, že ipsilaterální hypoplazie splavů tvrdé pleny mozkové je spojena s vyšším rizikem rozvoje

posunu středočárových struktur a s rozvojem ME [13]. V této práci byly posuzovány i možné patofyziologické souvislosti (mj. narušení hydrostatického gradientu z mozkové tkáně do žilního systému mozku a následně narušení resorpce intersticiální tekutiny a zpomalení cirkulace likvoru). Tři z pěti pacientů v naší kohortě, kteří vyvinuli sig-

nifikanční posun středočárových struktur a u kterých se objevily příznaky deteriorace neurologického stavu následkem maligního ME, měli dle venózní fáze multifázické CT angiografie patrnou nápadnou hypoplazii žilní drenáže od confluens sinuum po bulbis superior venae jugularis internaе.

Randomizovaná data o přínosu CT perfuze v diagnostice akutního mozkového infarktu jsou limitována na výsledky dvou pozitivních intervenčních studií EXTEND-IA a SWIFT PRIME publikovaných v roce 2015, ve kterých v rámci selekce pacientů pro mechanickou rekanalizaci byly automatickou analýzou hodnoceny ireverzibilní a reverzibilní ischemické změny (tzv. core – jádro a viabilní penumbra, definované jako relativní CBF pod 30 %, resp. Time to Maximum; T_{max} nad 6 s) [14,15]. Analýza permeability surface area či jiná metoda hodnocení poškození hematoencefalické bariéry nebyly v rámci těchto studií provedeny.

Současně platnými guidelines je v rámci akutního neurozobrazení doporučeno provedení CT a CT angiografie nebo MR a MR angiografie. Pokročilé metody zobrazení, kam spadá i CT perfuze, jsou doporučeny u pacientů v terapeutickém okně mechanické trombektomie do 6 hod u pacientů s ischemickými změnami hodnocenými dle skóre Alberta Stroke Program Early CT (ASPECTS) pod 6, resp. u pacientů po 6 hod od vzniku příznaků s prokázaným uzávěrem velké tepny [16]. U těchto pacientů by kromě hodnocení CBV, CBF a T_{max} bylo přínosné i standardizované hodnocení permeability surface area jako ukazatele poškození hematoencefalické bariéry a rizika reperfučního

poškození před plánovanou mechanickou trombektomií.

V rámci limitací naší studie si jsme vědomi nízkého počtu pacientů zařazených do statistické analýzy. Nicméně charakter této studie byl pilotní a ve srovnání s předchozími studiemi byla studována a analyzována přesně definovaná kohorta pacientů z prospektivní studie. Pro analýzu CT perfuzních parametrů byl využit nejmodernější a validovaný software CT perfusion 5. Abychom měli možnost provést srovnání s předchozími studiemi zaměřenými na predikci rozvoje ME u pacientů s akutním mozkovým infarktem v přední mozkové cirkulaci, byly i v naší pilotní analýze hodnoceny perfuzní parametry pro celou oblast detekované ischemie. Nicméně pro posouzení prediktivní hodnoty CT perfuze v rozvoji maligního mozkového edému považujeme za nezbytné standardizované hodnocení dat u větší kohorty pacientů a také analýzu CT perfuzních parametrů v konkrétních ROI ischemického teritoria.

Literatura

1. Gupta R, Connolly ES, Mayer S, et al. Hemispherectomy for massive middle cerebral artery territory infarction: a systematic review. *Stroke* 2004;35(2):539–43.
2. Cho DY, Chen TC, Lee HC. Ultra-early decompressive craniectomy for malignant middle cerebral artery infarction. *Surg Neurol* 2003;60(3):227–32.
3. Vahedi K, Hofmeijer J, Juettler E, et al. Early decompressive surgery in malignant infarction of the middle cerebral artery: a pooled analysis of three randomized controlled trials. *Lancet Neurol* 2007;6(3):215–22.
4. Bektas H, Wu TC, Kasam M, et al. Increased blood-brain barrier permeability on perfusion CT might predict 1. *Stroke* 2010;41(11):2539–54. doi: 10.1161/STROKE-AHA.110.591362.
5. Hom J, Dankbaar JW, Soares BP, et al. Blood-brain barrier permeability assessed by perfusion CT predicts symptomatic hemorrhagic transformation and malig-

nant edema in acute ischemic stroke. *Am J Neuroradiol* 2011;32(1):41–8. doi: 10.3174/ajnr.A2244.

6. Ditttrich R, Kloska SP, Fischer T, et al. Accuracy of perfusion-CT in predicting malignant middle cerebral artery brain infarction. *J Neurol* 2008;255(6):896–902. doi: 10.1007/s00415-008-0802-1.
7. Dohmen C, Galldiks N, Bosche B, et al. The severity of ischemia determines and predicts malignant brain edema in patients with large middle cerebral artery infarction. *Cerebrovasc Dis* 2012;33(1):1–7. doi: 10.1159/000330648.
8. Minnerup J, Wersching H, Ringelstein EB, et al. Prediction of malignant middle cerebral artery infarction using computed tomography-based intracranial volume reserve measurements. *Stroke* 2011;42(12):3403–9. doi: 10.1161/STROKEAHA.111.619734.
9. Menon BK, d'Esterre CD, Qazi EM, et al. Multi-phase CT angiography: a new tool for the imaging triage of patients with acute ischemic stroke. *Radiology* 2015;275:510–20. doi: 10.1148/radiol.15142256.
10. Lawrence KS, Lee TY. An adiabatic approximation to the tissue homogeneity model for water exchange in the brain: II. experimental validation. *J Cereb Blood Flow Metab* 1998;18(12):1378–85.
11. Nguyen GT, Coulthard A, Wong A, et al. Measurement of blood-brain barrier permeability in acute ischemic stroke using standard first-pass perfusion CT data. *Neuroimage Clin* 2013;3:658–62. doi: 10.1016/j.nicl.2013.04.004.
12. Elahy M, Jackaman C, Mamo JC, et al. Blood-brain barrier dysfunction developed during normal aging is associated with inflammation and loss of tight junctions but not with leukocyte recruitment. *Immun Ageing* 2015;12:2. doi: 10.1186/s12979-015-0029-9.
13. Yu W, Rives J, Welch B, et al. Hypoplasia or occlusion of the ipsilateral cranial venous drainage is associated with early fatal edema of middle cerebral artery infarction. *Stroke* 2009;40(12):3736–9. doi: 10.1161/STROKE-AHA.109.563080.
14. Saver JL, Goyal M, Bonafe A, et al. Stent-retriever thrombectomy after intravenous t-PA vs. t-PA alone in stroke. *N Engl J Med* 2015;372(24):2285–95. doi: 10.1056/NEJMoa1415061.
15. Campbell BC, Mitchell PJ, Kleinig TJ, et al. Endovascular therapy for ischemic stroke with perfusion-imaging selection. *N Engl J Med* 2015;372(11):1009–18. doi: 10.1056/NEJMoa1414792.
16. Powers WJ, Derdeyn CP, Biller J, et al. 2015 AHA/ASA focused update of the 2013 guidelines for the early management of patients with acute ischemic stroke regarding endovascular treatment. *Stroke* 2015;46(10):3020–35. doi: 10.1161/STR.0000000000000074.