

Současný stav léčby anaplastických gliomů v České republice

Current State of Art of the Therapy of WHO Grade III Gliomas in the Czech Republic

Souhrn

Cílem našeho článku je zhodnotit výsledky léčby gliálních nádorů WHO stupně III v České republice. Hodnocení bylo provedeno na vzorku pacientů získaném z registru gliálních nádorů DoIT. Ke statistickému zpracování byly k dispozici údaje od 205 pacientů s gliomy WHO stupně III diagnostikovaných v období 1. 1. 2007–31. 12. 2012 v 10 centrech. Analýzou nebyl prokázán prognostický vliv pohlaví. Naopak byl prokázán pozitivní efekt věku pacienta, oligodendrogliální komponenty nádoru (medián přežití – 45,3 měsíce), velikosti resekce (medián přežití – 25,4 měsíce), chemoradioterapie nad pouhou radioterapií (medián přežití – 33,1 vs. 11,6 měsíce) a nakonec pozitivní synergický efektu kombinace maximální resekce a chemoradioterapie na celkové přežití (medián přežití – 36 měsíců). Ve všech centrech byl temozolomid využíván jako chemoterapeutikum první volby; PCV byla v první linii chemoterapie anaplastických oligo-gliomů použita jen jednou. Ze závěru také vyplynulo, že předpokladem pro zavedení „individualizované terapie“ gliomů WHO stupně II je implantace cytogenetického vyšetření prognostických markerů (MGMT, 1p/19q, IDH, ATRX) do standardní laboratorní diagnostiky. Gliomy WHO stupně III jsou velmi heterogenní skupina nádorů s rozdílnou prognózou a odpovědí na léčbu. K pochopení problematiky je potřebný komplexní pohled, s pochopením spojitosti mezi chirurgickou, onkologickou léčbou a terapií vedlejších projevů. Prakticky všechna komplexní onkologická centra si vytvořila své interdisciplinární neuroonkologické týmy, jejichž členy jsou i neurologové a neurochirurgové, kteří se takto podílejí na stanovování celkové strategie léčby gliomů WHO stupně III.

Abstract

The aim of our paper is to evaluate treatment results for WHO grade III gliomas in the Czech Republic. We performed an assessment of a sample of patients from the glioma tumor DoIT registry. Data on 226 patients diagnosed with WHO grade III gliomas between 1 January 2007 and 31 December 2012 in ten centers were available for statistical analysis. We failed to prove an effect of gender on overall survival. However, a positive effect of patient age, oligodendroglioma component (median survival – 45.3 months), extent of resection (median survival – 25.4 months), chemoradiotherapy vs. radiotherapy alone (median survival – 33.1 vs. 11.6 months) was shown as well as a synergic effect of total tumor resection plus chemoradiotherapy on overall survival (median survival – 36 months). Temozolomide was the first-choice chemotherapy regimen in all centers; PCV chemotherapy was initially administered in one case of oligo-glioma only. The analysis also implies that implementation of cytogenetic investigation of prognostic markers (MGMT, 1p/19q, IDH, ATRX) into standard laboratory procedures is required if individualized therapy of WHO grade III glioma is to take place. WHO grade III gliomas are a very heterogeneous group of tumors with different prognosis and treatment response. Virtually all comprehensive cancer centers have appointed neuro-oncologic teams including neurologists and neurosurgeons who thus participate in establishing the general management strategy for WHO grade III gliomas.

Auři deklarují, že v souvislosti s předmětem studie nemají žádné komerční zájmy.

The authors declare they have no potential conflicts of interest concerning drugs, products, or services used in the study.

Redakční rada potvrzuje, že rukopis práce splnil ICMJE kritéria pro publikace zasílané do biomedicínských časopisů.

The Editorial Board declares that the manuscript met the ICMJE "uniform requirements" for biomedical papers.

O. Kalita¹, F. Kramář²,
E. Neumann³, T. Hrbáč⁴,
M. Bolcha⁵, R. Brabec⁶, R. Jančálek⁷,
D. Štěpánek⁸, M. Bláha⁹, P. Jurek¹⁰,
D. Malúšková¹¹, J. Strenková¹¹

¹ Neurochirurgická klinika
LF UP a FN Olomouc

² Neurochirurgická klinika
1. LF UK a ÚVN Praha

³ Neurochirurgická klinika
LF MU a FN Brno

⁴ Neurochirurgická klinika
LF OU a FN Ostrava

⁵ Neurochirurgická klinika UJEP
a Krajská zdravotní a.s., Masarykova
nemocnice v Ústí nad Labem, o.z.

⁶ Neurochirurgické oddělení, Krajská
nemocnice Liberec, a.s.

⁷ Neurochirurgická klinika
LF MU a FN u sv. Anny v Brně

⁸ Neurochirurgické oddělení, FN Plzeň

⁹ Neurochirurgická klinika
2. LF UK a FN v Motole, Praha

¹⁰ Neurochirurgické oddělení, Krajská
nemocnice T. Bati, a.s., Zlín

¹¹ Institut biostatistiky a analýz, LF MU,
Brno



MUDr. Ondřej Kalita, Ph.D.
Neurochirurgická klinika
LF UP a FN Olomouc
I.P. Pavlova 6
775 20 Olomouc
e-mail: ondrej.kalita@fnol.cz

Přijato k recenzi: 12. 1. 2015

Přijato do tisku: 2. 4. 2015

Klíčová slova

anaplastické gliomy – celková strategie – radikální resekce – chemoradioterapie

Key words

anaplastic gliomas – general management strategy – radical resection – chemoradiotherapy

Úvod

Anaplastické gliomy WHO stupně III tvoří 6–10 % všech gliomů a dělí se na tři histologické typy: anaplastické astrocytomy (AA), anaplastické oligoastrocytomy (AOA) a anaplastické oligodendrogliomy (AO) [1]. Dle poslední WHO klasifikace nitrolebních nádorů z roku 2007 je formální dělení těchto nádorů podle stupně malignity a histologického typu jasné, v klinické praxi je však zatíženo výrazným stupněm subjektivity. Týká se to především odlišení mezi WHO st. II a III, zařazení oligodendroglálních nádorů s nekrózou a odlišení smíšených gliomů a čistě oligodendroglálních nádorů. Tento problém s konkordancí hodnocení gradingu a typingu anaplastických gliomů se projevil v závěrečné zprávě o studii EORTC 26951 [2], kdy konsenzus mezi hodnotícími patologi u AO byl 52 % a u AOA jen 8 %. Nástup pokročilejších zobrazovacích metod, jako je perfuzní MR, MR spektroskopie, PET/CT, a zavedení sofistikovaných laboratorních metod částečně zlepšily identifikaci anaplastických gliomů dle jejich gradingu a typingu. Gliomy

WHO st. III jsou velmi heterogenní skupina nádorů, s rozdíly nejen mezi třemi popsanými typy, ale i v rámci jednotlivých typů gliomů, což lze vysvětlit na základě cytogenetických a molekulárně-genetických odlišností. V minulém desetiletí se z mnoha genetických anomálií jeví jako nejvýznamnější:

1. společná delece krátkého ramena na 1. chromozomu a dlouhého ramena na 19. chromozomu, tzv. kodelece 1p/19q,
2. mutace promotoru genu genom-reparujícího enzymu metyl-gyuanin-metyl transferázy, tzv. MGMT,
3. mutace genu enzymu Krebsova cyklu isocitrát-dehydrogenázy, tzv. IDH.

Léčebné výsledky všech anaplastických gliomů jsou stále velmi neuspokojivé, což je důvodem pokračujícího hledání nových léčebných postupů a časté aplikace off-label terapie.

Soubor

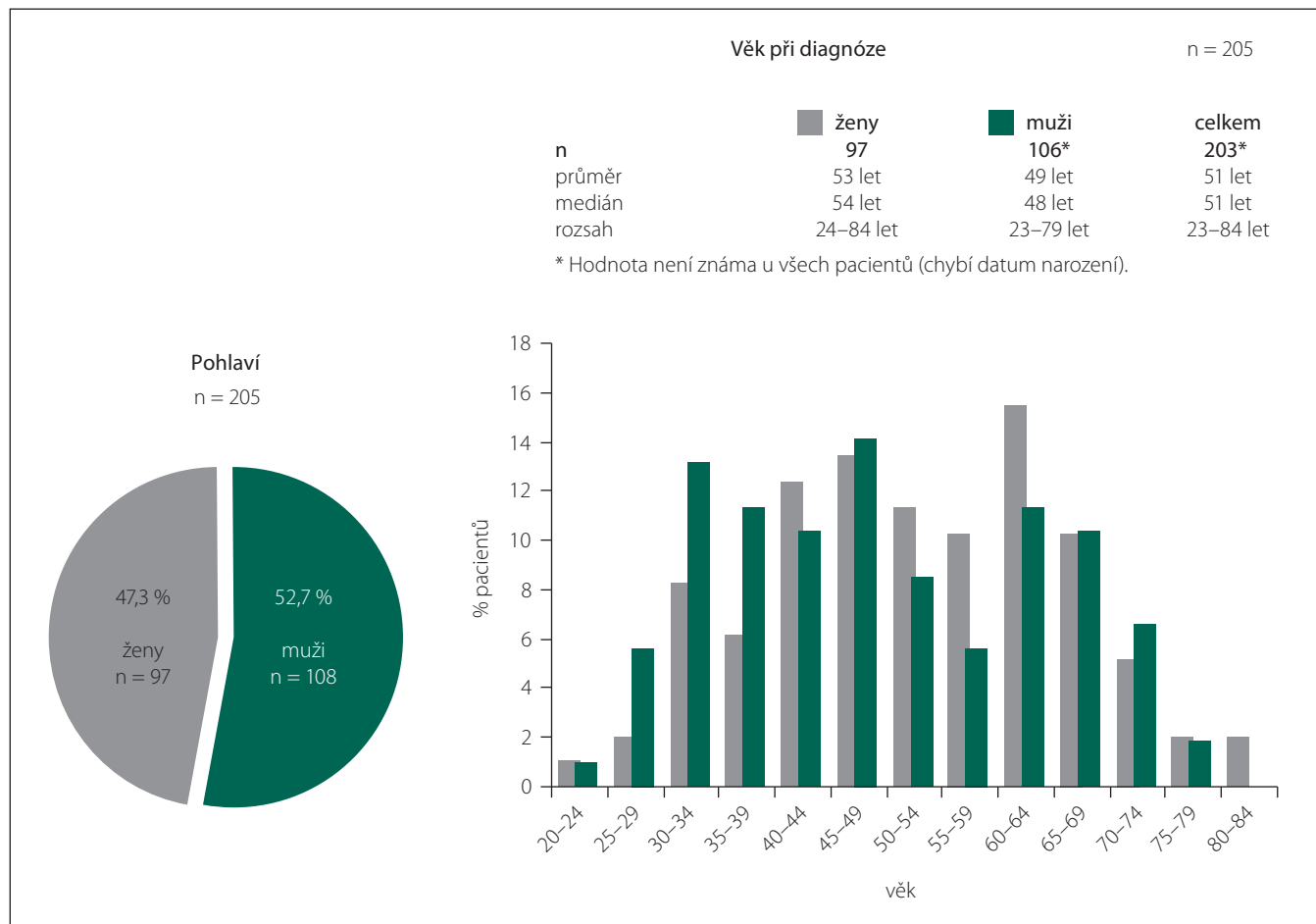
Registr gliálních nádorů DoIT byl vytvořen z iniciativy neurochirurgických praco-

višť a pod odbornou garancí České neurochirurgické společnosti ČLS JEP k 1. 1. 2007. V dalším období byly zainteresovány ostatní odbornosti zabývající se neuroonkologií. Záměrem registru byl prospektivní sběr relevantních klinických, radiologických, laboratorních a léčebných dat pacientů s neuroepiteliálními nádory, který by posloužil jako podklad k další diskuzi o léčebných strategiích u těchto nemocných.

Cílem této práce bylo zhodnotit strategii a výsledky léčby u pacientů s anaplastickými gliomy WHO st. III. Ve spolupráci se správcem registru (technické a organizační zajištění) z Institutu biostatistiky a analýz MU Brno byla zpracována veškerá dostupná data pacientů, u kterých byl nádor diagnostikován po 18. roku života od 1. 1. 2007 do 31. 11. 2012. Pro analýzu bylo vybráno 205 pacientů s diagnózou AA, AO a AOA léčených v deseti centrech.

Metodika

V uvedeném souboru jsme sledovali demografický výskyt těchto nádorů, histologické



Graf 1. Pohlaví a věk pacientů – anaplastické gliomy WHO st. III.

subtypy, typ a radikalitu resekce, počet operací, vývoj histologické diagnózy (up-grading), typ onkologické léčby, v návaznosti celkové přežití. Popis sledovaných parametrů byl proveden pomocí frekvenčních tabulek a popisných statistik (průměr, medián, minimum, maximum). Pro zobrazení přežití pacientů byly použity Kaplanovy-Meierovy křivky. Všechny analýzy a grafické výstupy byly provedeny ve statistických softwarech SPSS for Windows 12.0.1 a Statistica for Windows 10.

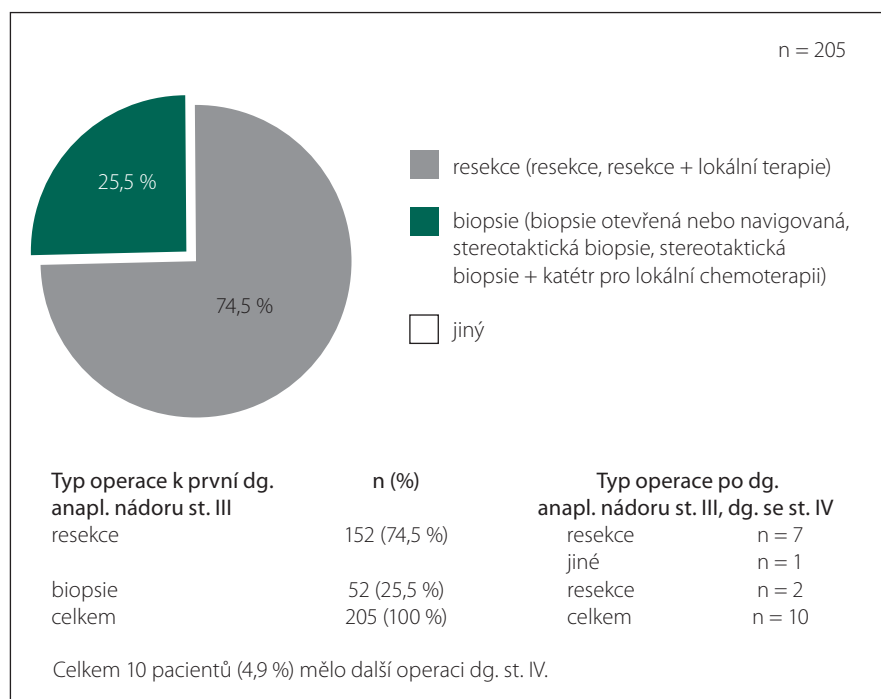
Výsledky

Z 205 pacientů našeho souboru bylo 108 mužů a 97 žen. Průměrný věk byl 51 let; největší výskyt gliomů WHO st. III byl mezi 45 a 49 lety (graf 1). Nejčastěji postiženým lalokem byl lalok frontální (42,9 %), následoval lalok temporální (32,3 %) a na třetím místě lalok parietální (22 %). Dostupné informace pro analýzu byly u 100 % pacientů. Nejčastějším histologickým subtypem je AA WHO st. III; tvořil 70,7 %. Follow-up byl minimálně dva roky.

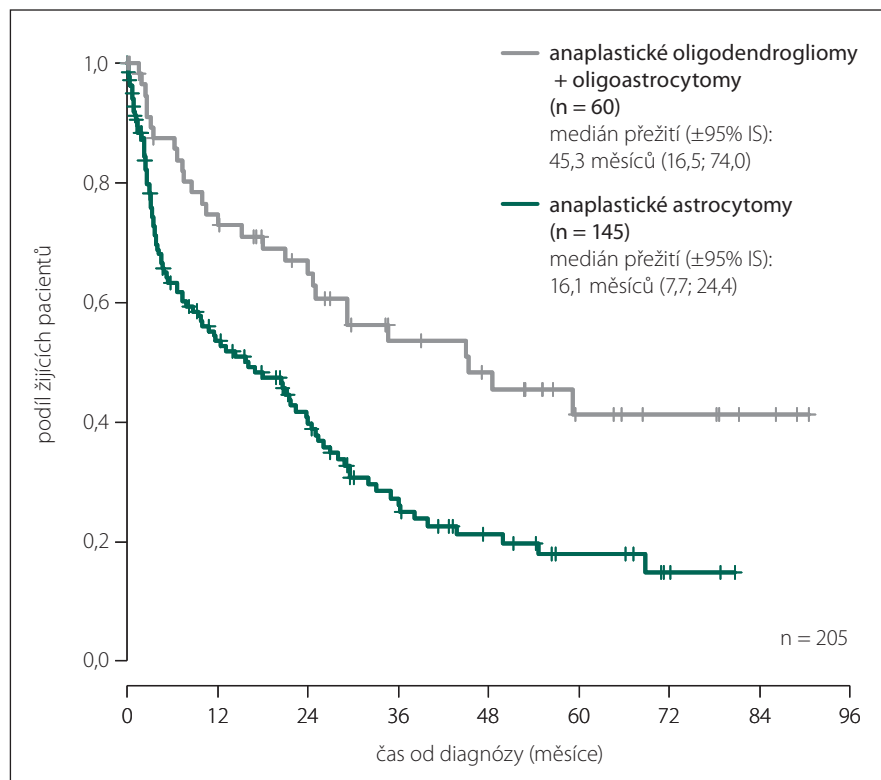
Jen jednu operaci mělo 168 pacientů (82 %), dvě operace 28 pacientů (13,7 %), tři operace osm pacientů (3,9 %) a čtvrtou operaci absolvoval jen jeden pacient (0,5 %). Většina pacientů (n = 152; 74,1 %) podstoupila resekci (graf 2). Deset pacientů upgradovalo do Glioblastoma Multiforme WHO st. IV (GBM).

Ze všech pacientů s resekci anaplastického gliomu bylo 96,0 % pacientů mladších 70 let. Radikalita operace je v registru dělena na podkladě časné pooperační MR na tři stupně; 1. bez nálezu nádoru, 2. zmenšení nádoru o více než 50 %, 3. zmenšení nádoru o méně než 50 %.

Radikalita operace dle bodů 1, 2 a 3 byla zhodnocena na časném pooperačním MR u 100 pacientů ze 152; medián přežití byl 32,1 měsíců IS (25,5; 38,6) vs. 17,0 měsíců IS (7,1; 26,8) u pacientů s biopsií. Resekce se zmenšením původního objemu nádoru o více než 50 % byla takto potvrzena u 51 pacientů ze 100 pacientů; medián přežití byl 35,1 měsíců IS (20,6; 49,5) vs. 24,0 měsíců IS (14,7; 33,2) u neradikálně resekováných pacientů (resekce pod 50 % původního objemu). Při časném pooperačním MR byly prováděny standardní sekvence umožňující odlišit pooperační změny, hematoma, edém či ischemii od reziduálního nádoru. Minimálními požadavky na sekvence byly: T1 vážený obraz bez kontrastu a s kontrastem, T2 vážený obraz, FLAIR. Devatenáct pacientů pod-



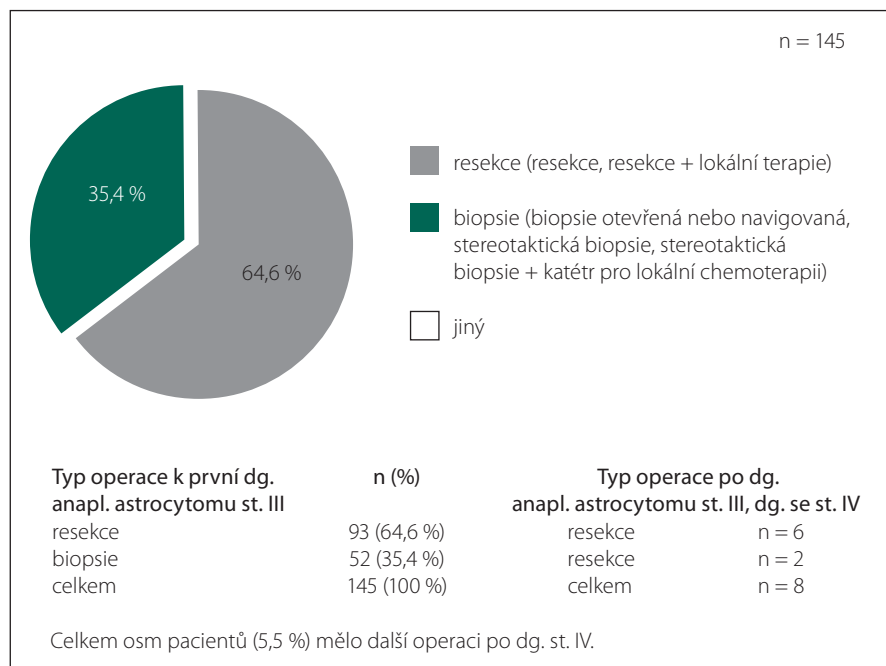
Graf 2. Typy operací – anaplastické gliomy WHO st. III.



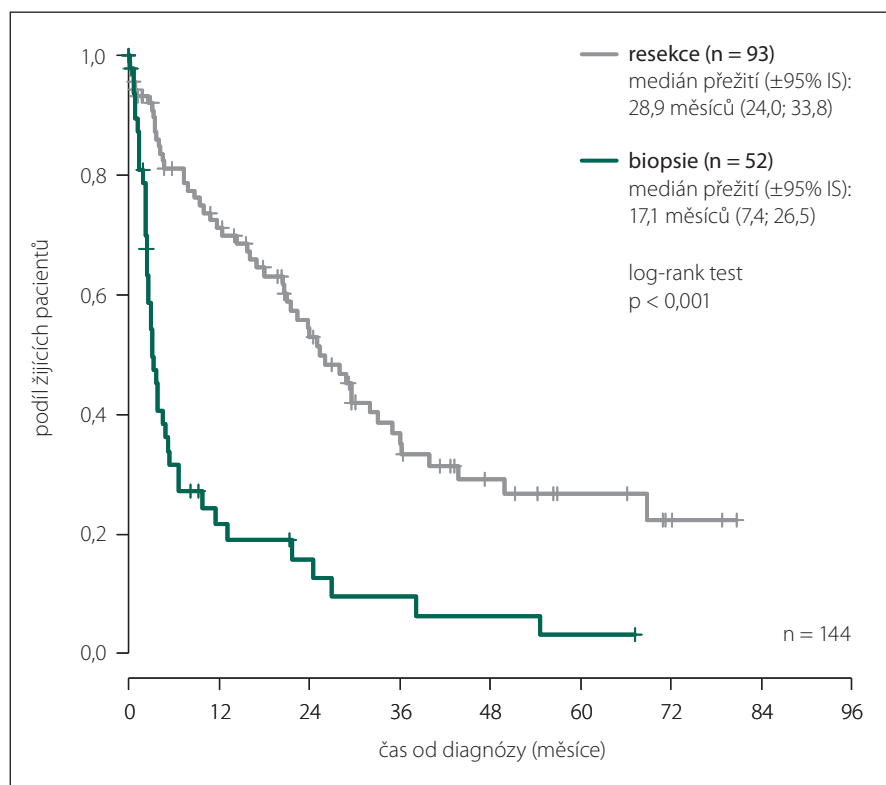
Graf 3. Celkové přežití pacientů – anaplastické gliomy WHO st. III.

stoupilo pro recidivu gliomu WHO st. III druhou resekci a dva pacienti měli i třetí resekci. Onkologickou léčbu absolvovalo 109 pacientů, z toho 96,3 % pacientů mladších 70 let. Při solo radioterapii byla apli-

kována celková dávka 60 Gy, v jednotlivé dávce 2 Gy/den (10 Gy/týden). Plánovaná dávkový objemu (PTV) je ozářen celkovou dávkou 60 Gy ve 2 fázích: PTV1 (kontura nádoru/postresekční dutiny s bezpeč-



Graf 4. Operace – anaplastické astrocytomy WHO st. III.



Graf 5. Vliv typu operace na přežití – anaplastické astrocytomy WHO st. III.

nostním lemem 3 cm) byl ozářen dávkou 40 Gy ve 20 frakcích v průběhu 4 týdnů a PTV2 (kontura nádoru/postresekční dutiny s bezpečnostním lemem 1 cm) dávkou 20 Gy v 10 frakcích během dvou týdnů. V případě konkomitativní chemoradioterapie

byl používán Stuppův protokol s kombinací standardní radioterapie (viz výše) + denně temozolomid 75mg/m² po dobu radioterapie, následně pokračovací chemoterapie ve formě šesti cyklů temozolomidu (150–200 mg/m²) po dobu pěti dní, jednou

za čtyři týdny. V případě solo chemoterapie temozolomidem byla aplikována dávka 150–200 mg/m² v šesti cyklech po dobu pěti dní jednou za čtyři týdny. U solo chemoterapie derivátem nitrosourey byl používán karmustin-BCNU, a to v dávce 80 mg/m² v šesti cyklech, co 4–6 týdnů. U kombinované chemoterapie PCV byl aplikován prokarbazin (60 mg/m²) 8.–21. den, lomustin-CCNU (110 mg/m²) a vinkristin (1,4–2 mg/m²) 8., 29. den, to vše v šesti cyklech, v 4–6týdenních odstupech.

U onkologicky léčených pacientů byl průměrný věk 48 let, u neléčených pacientů 55 let.

Nejčastěji postiženým lalokem u neléčených pacientů byl lalok frontální 34,4 %, následoval lalok temporální 28,1 % a lalok parietální 28,1 %. Byl potvrzen pozitivní prognostický efekt oligodendrogliální komponenty gliomů WHO st. III na celkové přežití (graf 3). Zastoupení Karnofsky skóre v době první operace gliomů WHO st. III u onkologicky neléčených vs. léčených pacientů v jednotlivých stupních bylo: moribundní, rychle progredující fatální onemocnění (1 vs. 0), těžce nemocný, potřeba urgentní hospitalizace, vyžaduje podpurná opatření a léčbu (0 vs. 1), invalidita, vyžaduje speciální péči a pomoc (3 vs. 0), často potřebuje pomoc, často vyžaduje lékařskou péči (4 vs. 4), občas vyžaduje pomoc, zvládá většinu osobních potřeb (13 vs. 5), soběstačný, neschopen normálních aktivit či práce (13 vs. 11), schopen normální aktivity s mírnými obtížemi, symptomy (24 vs. 19), schopen normální aktivity s mírnými obtížemi, symptomy (20 vs. 39), normální stav, bez obtíží, bez známek onemocnění (15 vs. 30).

Genetická analýza nádorů byla provedena u velmi malého množství pacientů, což neumožňuje provést statistické šetření.

Anaplastické astrocytomy (AA) WHO st. III

Ze 145 pacientů bylo 77 mužů a 68 žen, s průměrným věkem 53 let. Nejčastěji postiženým lalokem byl lalok frontální (37,9 %), následoval lalok temporální (31,7 %) a na třetím místě lalok parietální (24,8 %). Jen jednu operaci mělo 123 pacientů (84,8 %), dvě operace 15 pacientů (10,3 %), tři operace šest pacientů (4,1 %) a čtyři jeden pacient (0,7 %). Většina pacientů (n = 93; 64,1 %) podstoupila resekci (graf 4).

Ze všech pacientů s resekci AA (jako první operací) bylo 95,7 % mladších 70 let. Radikalita operace dle bodů 1, 2 a 3 byla takto

potvrzena u 51 z 93 pacientů a jejich medián přežití byl 28,9 měsíců IS (24,0; 33,8) vs. 17,0 měsíců u pacientů s biopsií IS (7,4; 26,5) (graf 5). Resekce s redukcí objemu nádoru nad 50 % byla potvrzena u 26 z 93 pacientů a jejich medián přežití byl 26,1 měsíců IS (13,8; 38,3) vs. 25,4 měsíců IS (15,2; 35,6) u neradikálně resekováných pacientů (resekce pod 50 % původního objemu).

Jakoukoliv onkologickou léčbu podstoupilo 69 pacientů, z toho bylo 95,7 % pacientů mladších 70 let. Nejčastější onkologická léčba byla konkomitánní chemoradioterapie (graf 6), přičemž byl prokázán pozitivní prognostický efekt kombinované onkoterapie (chemoterapie a radioterapie) oproti solo radioterapii (graf 7).

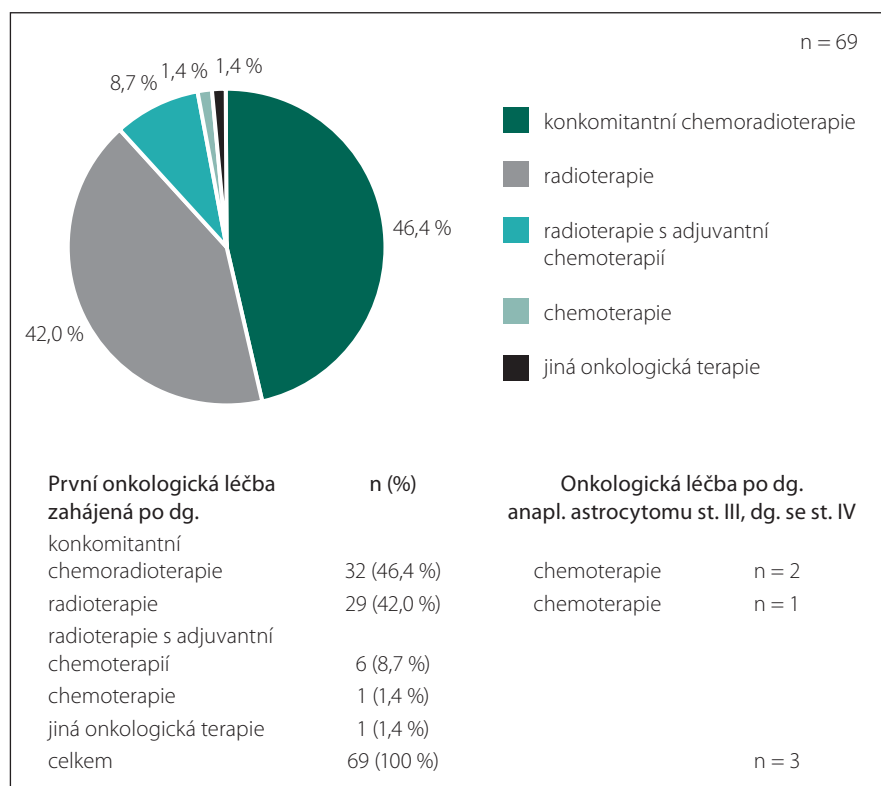
Z 69 pacientů se zaznamenanou onkologickou léčbou jich mělo chemoterapii 45. Temozolomid byl chemoterapeutikem první volby u 44 pacientů. Derivát nitrosourey byl použit u jednoho pacienta. U čtyř pacientů byla chemoterapie přerušena z důvodu toxicity, z důvodu progresu nádoru u pěti pacientů. Sedmáct pacientů mělo pro recidivu AA opakovanou chemoterapii; z toho tři pacienti více než třikrát.

Další analýza dat pacientů s AA neprokázala prognostický vliv pohlaví (graf 8), naopak prokázala pozitivní efekt věku (graf 9) a pozitivní synergický efekt maximální resekce spolu s kombinovanou onkoterapií (graf 10).

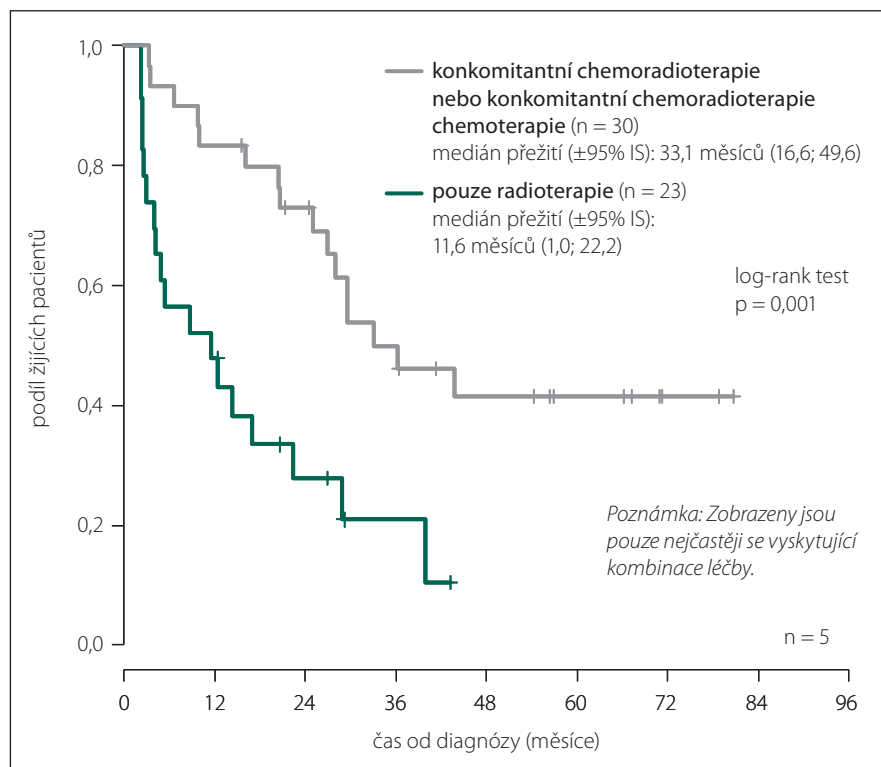
Anaplastické oligogliomy (AOG) – anaplastické oligodendrogliomy (AO) a anaplastické oligoastrocytomy WHO st. III (AOA)

Z 60 pacientů bylo 31 mužů a 32 žen. Průměrný věk byl 47 let. Nejčastěji postiženým lalokem byl lalok frontální (50,5 %), následoval lalok temporální (33,3 %) a na třetím místě lalok parietální (15,0 %). Dostupné informace máme u 100 % pacientů. Z celkového počtu pacientů mělo jen jednu operaci 45 pacientů (75,0 %), dvě operace 13 pacientů (21,7 %) a tři operace dva pacienti (3,3 %). Resekce byla provedena u 59 (98,3 %) pacientů a biopsie u jednoho (1,7 %) pacienta. Celkem dva pacienti (3,3 %) měli další operaci po malignizaci do WHO st. IV (graf 11). Opětovně nebyl prokázán vliv pohlaví a naopak potvrzen vliv věku na celkové přežití AOG.

Radikalita operace dle bodů 1, 2 a 3 byla takto potvrzena u 49 z 59 pacientů a jejich medián přežití byl 45,3 měsíců IS (12,7; 77,8) vs. 24,0 měsíců u pacientů s biopsií IS (8,2;



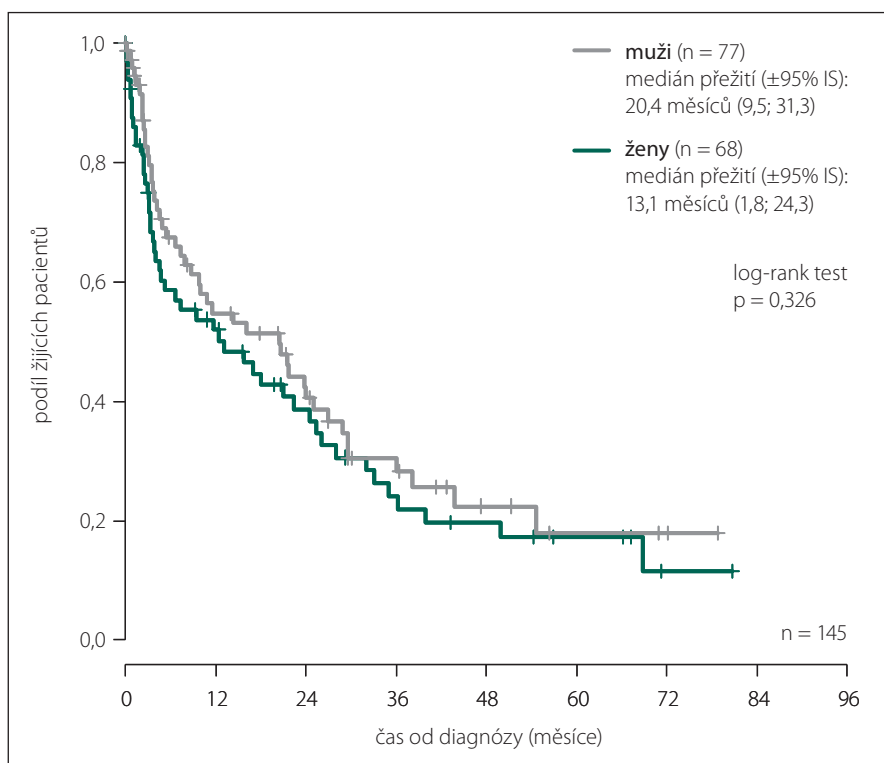
Graf 6. Onkologická léčba – anaplastické astrocytomy WHO st. III.



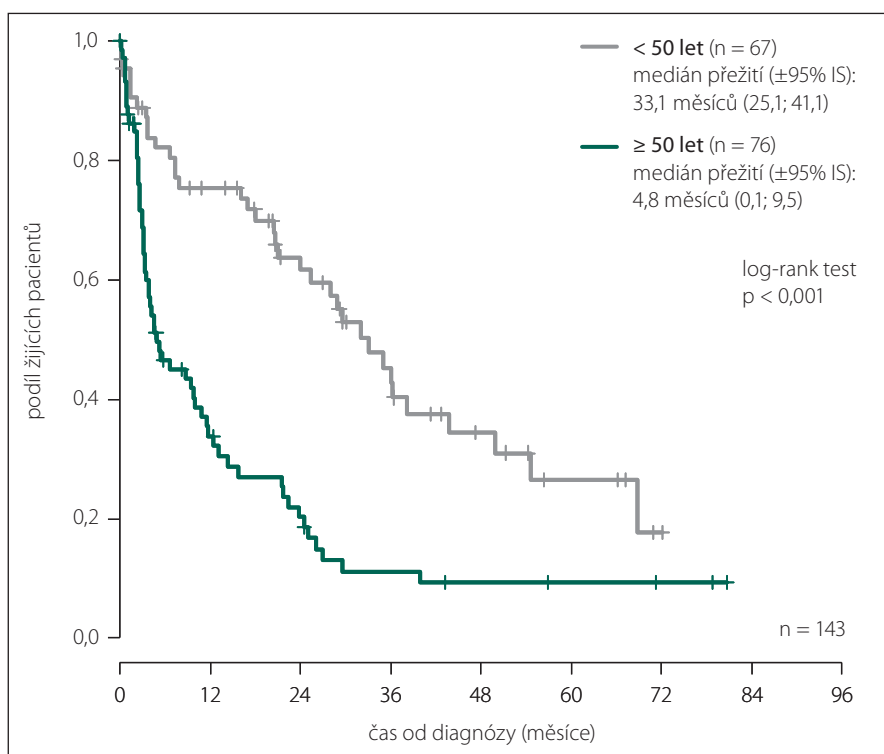
Graf 7. Vliv typu onkologické léčby na přežívání – anaplastické astrocytomy WHO st. III.

39,7). Resekce s redukcí objemu nádoru nad 50 % byla potvrzena u 25 z 59 pacientů a jejich medián přežití byl 59,1 měsíců IS (37,6;

80,7) vs. 20,9 měsíců IS (2,7; 39,1) u neradikálně resekováných pacientů (redukce objemu pod 50 % původního objemu).



Graf 8. Vliv pohlaví na přežití – anaplastické astrocytomy WHO st. III.



Graf 9. Vliv věku na přežití – anaplastické astrocytomy WHO st. III.

Onkologickou léčbu podstoupilo 40 pacientů, z toho 97,8 % pacientů mladších 70 let. Nejčastější onkologická léčba zahájená po diagnóze AOG byla u 23 pacientů

(55,6 %) konkomitantní chemoradioterapie, následně radioterapie u sedmi (17,5 %), chemoterapie u šesti (15,0 %), radioterapie s adjuvantní chemoterapií tří (7,5 %) (graf 12).

Ze 40 pacientů se zaznamenanou onkologickou léčbou jich mělo chemoterapii 34. Temozolomid byl chemoterapeutikem první volby u 31 pacientů, nitrosourea-monoterapie u jednoho pacienta, kombinovaná chemoterapie – prokarbazinem, lomustinem a vinkristinem (PCV) u jednoho pacienta, u jednoho pacienta nebyl lék specifikován (graf 13). První chemoterapie byla u dvou pacientů přerušena z důvodu progresu. Dvačet dva pacientů mělo pro recidivy AOG opakovanou chemoterapii, z toho osm více než třikrát.

Diskuze

Efekt radikality resekce byl ALA skupinou jednoznačně potvrzen u GBM [3,4] a následně byl tento výsledek extrapolován i na celou skupinu high-grade gliomů. Pozitivní efekt maximální resekce (cca 78–98 % původního objemu) na OS byl potvrzen dalšími pracemi [5–8]. Randomizovaná studie NOA-04 [9] již při prvním hodnocení potvrdila velikost resekce u všech anaplastických gliomů jako významný prognostický faktor pozitivně ovlivňující čas do progresu. Bohužel radikálnost operace byla opětovně hodnocena jak na základě časného pooperačního MR, tak i na základě „informací“ z operačního protokolu. Ve studii [10], která hodnotila gliomy WHO st. III jako jeden celek, dosáhlo pětileté přežití při „gross total resection“ 50 % pacientů, 38 % při parciální resekci a 7 % při biopsii. Přes již obecně přijímanou závislost výsledků na velikosti resekce jsou i u větších studií rozděleny chirurgické výkony pouze na resekci a biopsii [11].

Strategie onkologické léčby zůstávala dlouho dobu nejasná. Základem byla kombinace resekce a solo radioterapie. Posun nastal u gliomů s oligodendrogliální komponentou. Účinnost chemoterapie u rekurentních AO byla popsána na konci minulého tisíciletí v Cairncrossově studii [12]. Studie využila kombinovanou chemoterapii prokarbazinem, lomustinem a vinkristinem (PCV) a odhalila první genetický prognostický faktor u gliálních nádorů podmiňující účinnost chemoterapie, a to již zmíněnou kódelecí 1p/19q. Efekt chemoterapie však nebyl potvrzen u dalších neuroepiteliálních nádorů. Až v roce 2005 po úspěšném zařazení nového chemoterapeutika (temozolomid) do onkologické léčby pacientů s GBM byla tato léčba, bez potvrzení klinickou studií, extrapolována i na všechny anaplastické gliomy [13]. Do této situace v roce 2007 vstoupila nová WHO klasifikace nitro-

lebních nádorů, kdy vyřazením podmínky přítomnosti nekroz v základním histologickém nálezu GBM se zcela změnil biologický charakter anaplastických gliomů [14].

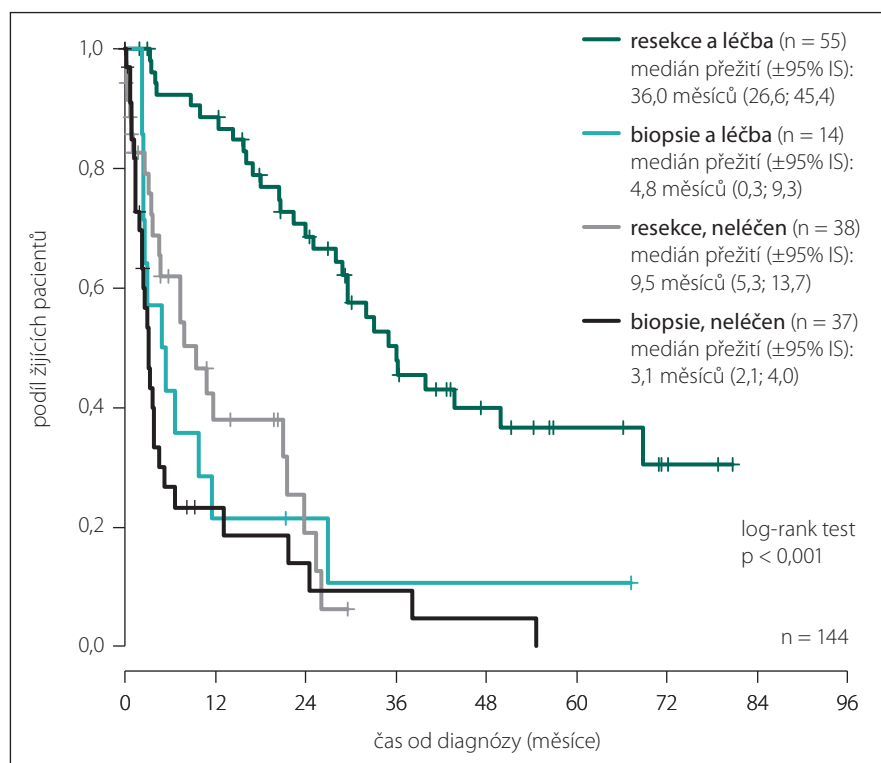
Po dokončení tří velkých studií zaměřených na anaplastické gliomy, NOA-04 [9], EORTC fáze III [15] a RTOG studie 9402 [16] byly doporučeny standardy týkající se jejich onkologické léčby.

U studií EORTC fáze III [15] a RTOG studie 9402 [16] zaměřené na AOG zprvu tříletý follow-up neprokázal po resekci rozdíl v OS mezi solo radioterapií a kombinací radioterapie a chemoterapie. Snad jen PFS bylo delší ve skupině s kombinovanou onkoterapií. Standardem tak zůstávala resekce následovaná solo radioterapií. Teprve až desetiletý follow-up vše změnil.

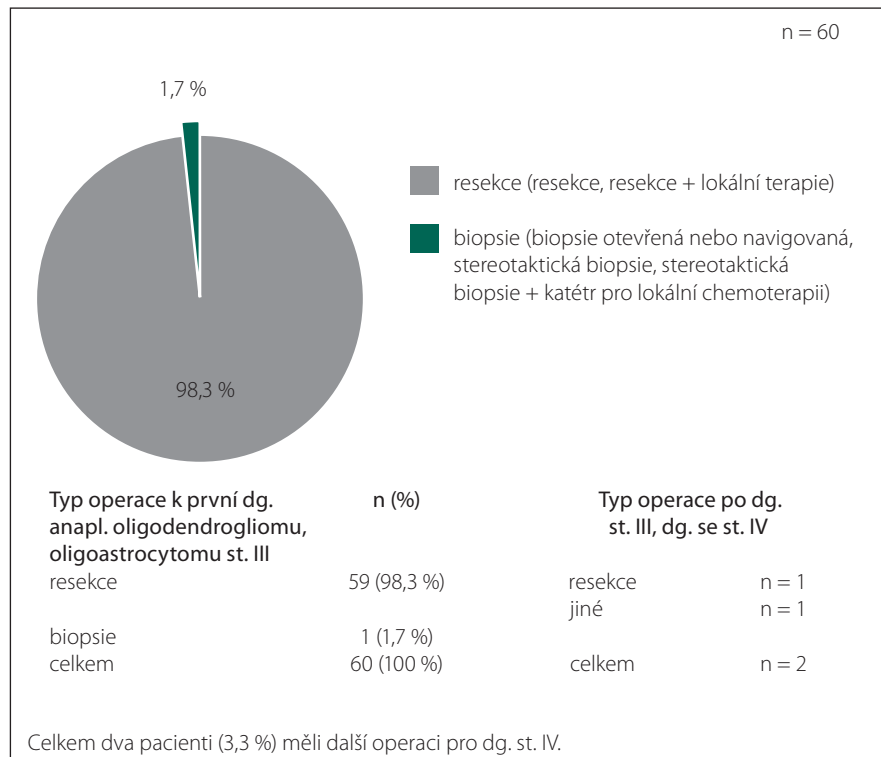
Studie RTOG 9402 hodnotila efekt solo radioterapie vs. chemoterapie PCV následované radioterapií. Po uplynutí delšího časového období byly zahrnuty další prognostické a prediktivní faktory [17] a byl potvrzen výrazný pozitivní efekt kombinované onkoterapie (PCV chemoterapie následované RT) na OS, a to především u pacientů s kodelecí 1p/19q. Pacienti s kodelecí žili mnohem déle než bez kodelece. S kodelecí to bylo 14,7 roků při PCV + radioterapie vs. 7,3 roků při solo radioterapii; bez kodelece 2,6 roků při PCV + radioterapie vs. 2,7 roků při solo radioterapii.

U obdobně designované studie EORTC fáze III (solo radioterapie vs. radioterapie s adjuvantní chemoterapií) původně jen přítomnost kodelece 1p/19q favorizovala a žádná jiná genetická skupina pacientů neměla benefit z adjuvantní chemoterapie s dopadem na OS. Taktéž timing chemoterapie byl málo relevantní k OS. Delší follow-up zcela změnil výsledky studie [18]. OS v rameni radioterapie + PCV byl 42,3 vs. 30,6 měsíců v rameni solo radioterapie. Pokud byla vybrána skupina s kodelecí 1p/19q, tak v rameni radioterapie + PCV nebylo OS ani dosaženo, zatímco v rameni solo radioterapie bylo OS 112 měsíců. Dlouhodobé výsledky ukázaly, že kodelece predisponuje AO a AOA k dobré odpovědi na onkologickou léčbu.

Celoněmecká studie NOA-04 [9] se zabývala všemi anaplastickými gliomy. Hodnotila výsledky solo radioterapie vs. solo chemoterapie temozolomidem vs. solo chemoterapie PCV. Při hodnocení všech typů anaplastických gliomů nebyl rozdíl v mediánu PFS ve všech ramenech studie. V skupině AA bylo při solo radioterapii bezpříznakové období 10,8 měsíců a 18,2 měsíce při solo che-



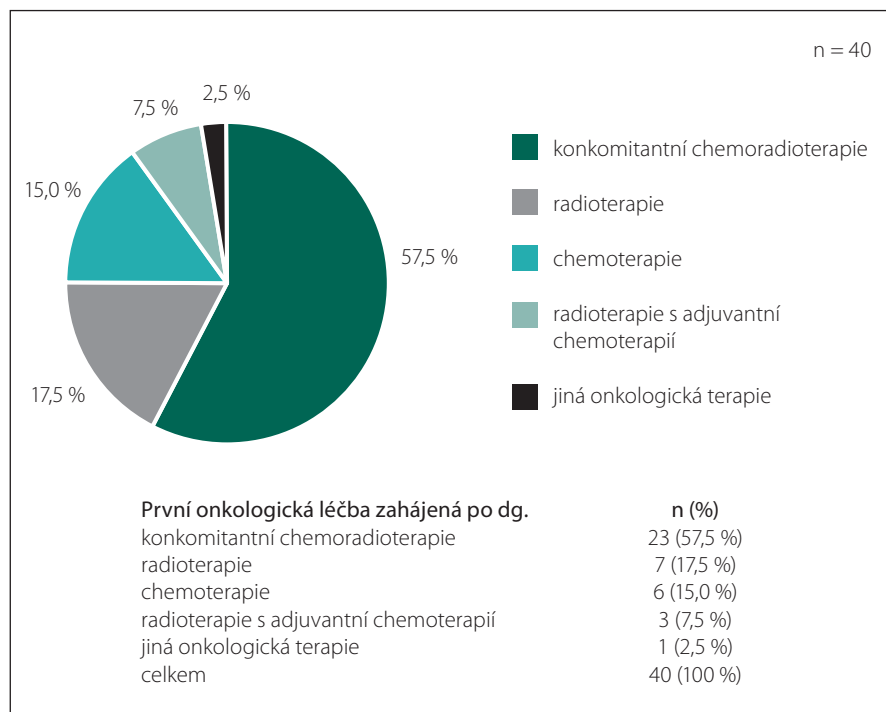
Graf 10. Vliv typu operace vs. onkologická léčba na přežívání – anaplastické astrocytomy WHO st. III.



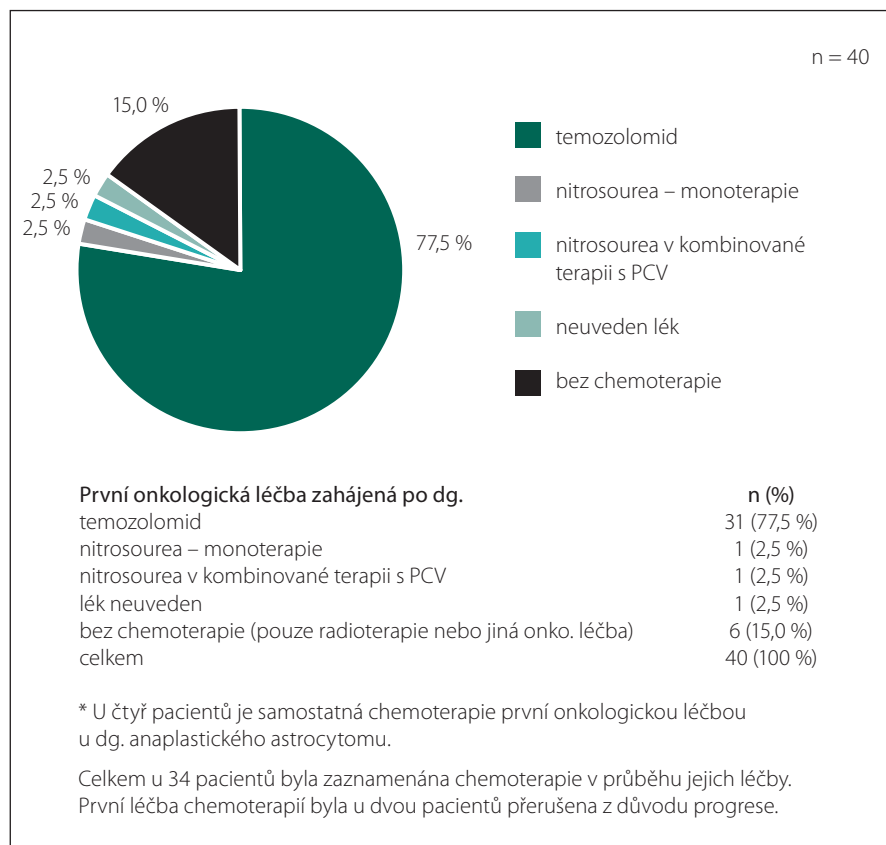
Graf 11. Typy operací – anaplastické oligogliomy WHO st. III.

moterapii. Uvedená data umožnila doporučit chemoterapii u všech anaplastických gliomů jako léčbu první linie po resekci. Stu-

die porovnávala i efekt obou typů chemoterapie. V účinku nebyl shledán signifikantní rozdíl, pouze u temozolomidu byl menší výskyt



Graf 12. Onkologická léčba – anaplastické oligogliomy WHO st. III.



Graf 13. Chemoterapie – anaplastické oligogliomy WHO st. III.

konce lepší a bezpečnější profilu u PCV chemoterapie ve srovnání s temozolomidem. Strategie solo chemoterapie po resekci vychází z obecné snahy vyhnout se v první linii radioterapii, u které se předpokládá rozvoj neurotoxicity, především při delším přežívání pacientů [20]. Proti tomuto tvrzení stojí práce [21], která v dlouhodobém sledování nenašla rozdíl v kvalitě života u pacientů po kombinované onkoterapii vs. po solo chemoterapii.

Ze všech zmíněných studií a interpretací závěrů NOA-04 [9], EORTC fáze III [15,18,22] a RTOG studie 9402 [16,17] vyplynul pozitivní prognostický efekt dobrého klinického stavu, radikality resekce, lokalizace v F laloku, věku (≤ 50 let), absence epiteliálních abnormalit a/nebo nekroz v histologickém obraze, oligodendroglální komponenta nádoru, kódelece 1p/19q a mutace IDH [23,24].

Výsledky našeho souboru prokázaly pozitivní prognostický efekt oligodendroglální komponenty nádoru, věku pacienta, velikosti resekce nádoru, kombinované onkoterapie nad pouhou radioterapií a nakonec i synergický efekt kombinace maximální resekce a chemoradioterapie. Nebyl neprokázán prognostický vliv pohlaví. Efekt resekce na celkové přežití byl i AOG významnější než u AA. Pacienti s AOG s jakoukoliv resekci měli medián přežití 45,3 měsíců vs. 24,0 měsíců u pacientů s biopsií. U pacientů s redukcí pooperačního objemu nádoru nad 50 % byl medián přežití 59,1 měsíců IS (37,6; 80,7) vs. 20,9 měsíců IS (2,7; 39,1) u neradikálně resekovaných pacientů (redukce objemů pod 50 % původního objemu). U AA bylo celkové přežití s jakoukoliv resekci 28,7 měsíců vs. 17 měsíců u pouhé biopsie. Výsledek onkologické léčby byl závislý na radikálnosti chirurgické terapie. U AA je doba přežití 33,1 měsíců u pacientů s resekci a onkoterapií vs. 4,8 měsíců u pacientů s biopsií a onkoterapií. Zdá se tedy, že efekt co možná nejagresivnější terapie (maximální resekce + kombinovaná onkoterapie) se nejvíce projeví u nádorů s pozitivními faktory. Dle očekávání byl ve všech deseti centrech temozolomid využíván jako chemoterapeutikum první volby, zatímco PCV chemoterapie byla použita jen jednou, a to u AOG. Pozitivním znakem aplikace zásad „personalizované medicíny“ byla aplikace temozolomidu jako jediné onkoterapie u čtyř pacientů s AOG po jejich radikální resekci. Jen u 10 z 205 pacientů s anaplastickým gliomem byla potvrzena malignizace do GBM; až na dva to byli výhradně pacienti s diagnózou AA.

nežádoucích účinků než u PCV. Vyšší procento nežádoucích účinků u PCV chemoterapie potvrdila i studie EORTC fáze III [15]

a RTOG studie 9402 [16], kdy 65 % pacientů dosáhlo stupně toxicity 3 a 4. Naopak opojující studie [19] prokázala stejný nebo do-

Z naší analýzy vyplývá, že jen u 100 pacientů ze 152 pacientů s resekci byla provedena časná pooperační MR; jen u 51 pacientů byla potvrzena redukce předoperačního objemu nádoru o více než 50 %.

Prekvapující výsledky dodala i analýza skupiny pacientů, kteří nepodstoupili onkologickou terapii. Osmdesát pět těchto pacientů mělo Karnofsky skóre 60–100. Průměrný věk byl 55 let, což se výrazněji nelišilo od skupiny pacientů, kteří onkoterapii podstoupili (48 let). Ze statických údajů vyplývá, že většina pacientů, kteří neobdrželi onkologickou léčbu, měli velmi krátkou dobu přežití a nejspíše nesplňovali obecně uznávané podmínky pro onkoterapii. U ostatních nemocných není důvod zcela jasný. Tento náález bude předmětem dalšího zkoumání.

Jak bylo uvedeno, celosvětově prováděný genetický výzkum gliomů vedl k odhalení řady genetických aberací. Řada z nich se uplatnila i v podrobnější stratifikaci anaplastických gliomů.

Kodelece 1p/19q určuje chemorezistenci a prognózu nádorů [12,25]. U AO se kodelece vyskytuje v 61–89 %, u AOA v 14–20 %. Kodelece se vyskytují nejčastěji u AO v inzulární, spánkové, diencefalické oblasti mozku, méně frekventně pak ve frontálním, parietálním, okcipitálním laloku [26]. O kodeleci 1p/19q se uvažovalo jako o specifickém molekulárním markeru nádorů s oligodendroglíální komponentou. Přesto ve výsledcích studie NOA-4 [9] byla kodelece odhalena u AO v 77,4 %, u AOA v 58,7 % a u AA dokonce v 14,9 % nádorů. Velmi důležitá pro interpretaci výsledků je znalost kritérií pro řazení nádorů do jednotlivých typů anaplastických gliomů. Histologický obraz klasického AOG (kruhové jádro, mikrokalcifikace, mikrocysty, „chicken wire“ vaskulatura) se pojí s kodeleci v 80 % a neklasická v 13 % [27]. Např. ve studii NOA-04 [9] byly všechny nádory s nejasnou oligodendroglíální komponentou klasifikovány jako AA, kodelece 1p/19q byla v 40,9 % případech všech anaplastických gliomů, z toho v 77,4 % u AO, a proto jsou výsledky jednoznačnější. Nadto byla velmi dobrá konkordance mezi místním a centrálním patologem. Ve studii EORTC fáze III [15] pacienti s kodeleci 1p/19q tvořili cca 25 %.

Další problém je dodatečné zakomponování nově odhalených prognostických a prediktivních znaků do designu již probíhajících studií. Do EORTC fáze III [15] a RTOG studie 9402 [16] bylo hodnocení kodelece 1p/19q začleněno až na konci studií. Probíhající stu-

die CATNON – EORTC 26054/22053; další studie CODEL – EORTC 26081/22082 vycházejí na počátku pouze z přítomnosti, či absence kodelece 1p/19q. Nyní je v popředí spíše hodnocení efektu metylace MGMT, nebo častěji, mutace IDH.

Mutace IDH byla prvním prognostickým markerem AA. Methylace promotoru MGMT, mutace IDH1 a oligodendroglíální histologie sice redukuje riziko upgradingu, ale mutace IDH1 je silnější prognostický faktor než metylace MGMT a kodelece 1p/19q [1]. U high-grade gliomů jde o mnohem silnější prognostický faktor než WHO klasifikace [28]. Pacienti s anaplastickým gliomem s tzv. wild-typem mutace IDH1 mají dokonce kratší OS než pacienti s GBM. Kromě pacientů s wild-typem mutace IDH je možno do stejné skupiny zařadit i tzv. triple negativní anaplastické gliomy (bez kodelece 1p/19q, bez metylace MGMT, bez mutace IDH).

Prognostický potenciál IDH byl využit i při pokusu o sestavení nové WHO klasifikace. Dle mutace IDH je možno od prognosticky příznivějších po prognosticky horší diagnózy seřadit AA s mutovaným IDH, GBM s mutovaným IDH, AA bez mutovaného IDH, GBM bez mutovaného IDH. Při statistickém zpracování je efekt mutace IDH více vyjádřen u AA, zatímco metylace MGMT více u GBM [29]. Další analýzou vzorků nádorů byly odhaleny genetické aberace typicky se pojící s postiženým IDH. U gliomů WHO st. III s mutací IDH se často vyskytuje metylace MGMT, kodelece 1p/19q a mutace TP53. Naopak u gliomů WHO st. III s wild-typem mutace IDH se často vyskytuje nemetylovaný promotor MGMT, delece CDKN2A, delece PTEN a amplifikace EGFR [28,30].

Jako poslední byl při pátrání po dalších prognostických aberacích odhalen gen ATRX (Alfa-Thalasemie/mental Retardation linked-X) lokalizovaný na dlouhém ramenu chromozomu X, který je vysoce specifický pro astrocytární řadu gliomů. Mutace tohoto genu se jen vzácně pojí s kodeleci 1p/19 (oligodendroglíální nádory), nemá vztah k metylaci MGMT, není přítomna u pilocytárních gliomů a je netypická pro dětské gliomy. Postupně byl objeven prognostický potenciál tohoto genu [31]. Tak bylo možno vydělit ze skupiny anaplastických gliomů s mutovaným IDH subtyp nádoru s lepší prognózou. Hlavně šlo o AOA, kdy část nádorů měla obdobnou prognózu jako AA a naopak druhá jako AO; kdy medián TTP byl 55,6 vs. 31,8 měsíců ve prospěch nádorů s kombinací mutace IDH a ATRX [32,33].

Protože poslední histologická klasifikace gliomů z roku 2007, mimo jiné, nedosta- tečně postihuje prognózu napříč jednotlivými stupni a typy nitrolebních nádorů, probíhá nyní kodifikace nové klasifikace. Snahou je do ní zakomponovat i nově objevené prognostické geny. U anaplastických gliomů nová klasifikace, která by co nejvíce kopírovala jejich prognózu, využívá kombinaci stavu kodelece 1p/19q (postižení supresorových genů *CIC* a *FUBP1*), mutace IDH a mutace ATRX. V první skupině jsou „molekulární astrocytomy“ s mutovaným IDH, bez kodelece 1p/19q; tam patří AOA s mutací ATRX a AA s mutací ATRX i bez ní. V druhé skupině jsou „molekulární oligodendrogliony“ s mutovaným IDH a nemutovaným ATRX; sem patří AOA s kodeleci 1p/19q a AO bez kodelece 1p/19q a s ní. A ve třetí skupině jsou „molekulární glioblastomy“ charakterizované přítomností „wild-typu“ mutace IDH, nebo nemutovaným IDH [34].

Aplikace závěrů v praxi

Nelze se spokojit s dělením neurochirurgické intervence na biopsii a „jakoukoliv“ resekci. Cílem není jen získání vzorku nádorové tkáně. Bylo opakovaně prokázáno, že pro prognózu nemocného je zásadní radikalita operace. Dosažení závisí na strategii a technických možnostech jednotlivých pracovišť: 1. využití fluorescein-navigované resekce, 2. pooperační MR, 3. časné (do max. 72 hod) pooperační MR a případně „second look surgery“. Konečným cílem je dosáhnout co možná největší radikality výkonu s akceptovatelnou dočasnou a minimální trvalou morbiditou, k čemuž by měl dopomoci i pooperační fyziologický monitoring.

Většina velkých randomizovaných studií [9,15,16] používala a i nyní používá (CODEL, CATNON) k chemoterapii PCV nebo temozolomid. Přestože je v mnoha člancích PCV chemoterapie opakovaně doporučována, je v naší zemi její dostupnost značně omezená. Chemoterapeutikum prokarbazin není u nás registrováno a individuální dovoz je logisticky náročný. Alkylační chemoterapeutikum CCNU (lomustin) je aktuálně nedostupné. Jediný vinkristin je u nás dobře dosažitelný. V českých podmínkách je tato kombinace nahrazována monoterapií dalšího alkylačního chemoterapeutika BCNU (karmustin). Efekt této léčby nebyl žádnou relevantní studií prokázán.

Nejen v naší onkologické praxi temozolomid postupně vytlačil PCV chemoterapii [9,35]. Pro temozolomid svědčí menší

množství vedlejších nežádoucích účinků, snadnější aplikace a v naší zemi především dostupnost. V České republice jde i dle našich výsledků o chemoterapii první volby. K monoterapii BCNU se většinou uchylujeme v případě nemožnosti podat temozolomid (alergie apod.). Na základě původních výsledků studií EORTC fáze III [15] a RTOG studie 9402 [16] byla v České republice v tzv. Modré knize doporučena v onkologické léčbě u všech anaplastických gliomů aplikace pouze solo radioterapie. Naopak po zveřejnění dalších výsledků se jeví jako žádoucí zaimplementovat chemoterapii do léčebného procesu, což je v nové verzi Modré knihy vydané 1. 9. 2014 již reflektováno [36]. Stále probíhá diskuze o typu chemoterapie (PCV vs. temozolomid vs. BCNU) a charakteru radioterapie a chemoterapie (chemoterapie následovaná radioterapií vs. radioterapie s adjuvantní chemoterapií vs. konkomitantní chemoradioterapie). Pouze u radikálně resekováných anaplastických gliomů s kodelecí 1p/19q s metylovaným promotorem MGMT a mutovaným IDH lze v indikovaných případech zvážit aplikaci solo chemoterapie [37]. Na přesnější indikace by měly dát odpovědi probíhající studie CODEL a CATNON.

Z uvedeného také vyplývá, že histologické a typologické zařazení anaplastických gliomů má pouze základní, informativní charakter. Pro zavedení tzv. individualizované léčebné strategie [38,39] je nezbytné implementovat diagnostiku kodelece 1p/19q, mutace IDH1 a metylace MGMT, popř. mutace ATRX do standardního laboratorního vyšetření [32,40,41]. Dle výsledků probíhající výzkumů musíme v budoucnosti počítat s jeho rozšířením o další genetické prediktory.

Ke zlepšení léčebných výsledků gliálních nádorů je nezbytné pochopit zákonitosti jejich vzniku, růstu a šíření. Tzv. "go and grow theory" rozděluje gliomy na jednotlivé fenotypy na základě poměru mezi proliferativní a infiltrativní porcí nádorových buněk. Buněčným podkladem vývoje obou částí nádoru je aktivace genů v rámci mikroenvironmentální a intratumorální interakce [42]. Právě velikost infiltrativní porce nádoru určuje možnost „radikální“ resekce nádoru.

Chirurgická a onkologická terapie je od sebe neoddělitelná. Proto by měla být definována „celková léčebná strategie anaplastických gliomů“ [43]. Vstup cytogenetických a molekulárně genetických vyšetření umožnil odhalit řadu genetických aberací, které mají jak prediktivní, tak prognostický vý-

znam. Nutno mít stále na paměti, že nádory jsou těmito aberacemi determinovány a jediné proměnné jsou právě radikalita operace a stanovení kombinace chemoterapie a radioterapie.

Literatura

1. Wick W. Anaplastic gliomas: an emerging entity. *Eur J Cancer* 2011; 47 (Suppl 3): S357–S358. doi: 10.1016/S0959-8049(11)70202-7.
2. Kros JM, Gorlia T, Kouwenhoven MC, Zheng PP, Collins VP, Figarella-Branger D et al. Panel review of anaplastic oligodendroglioma from European Organization For Research and Treatment of Cancer Trial 26951: assessment of consensus in diagnosis, influence of 1p/19q loss, and correlations with outcome. *J Neuropathol Exp Neurol* 2007; 66(6): 545–551.
3. Stummer W, Pichlmeier U, Meinel T, Wiestler OD, Zanella F, Reulen HJ. Fluorescence-guided surgery with 5-aminolevulinic acid for resection of malignant glioma: a randomised controlled multicentre phase III trial. *Lancet Oncol* 2006; 7(5): 392–401.
4. Stummer W, Reulen HJ, Meinel T, Pichlmeier U, Schumacher W, Tonn JC et al. ALA-Glioma Study Group. Extent of resection and survival in glioblastoma multiforme: identification of and adjustment for bias. *Neurosurgery* 2008; 62(3): 564–576. doi: 10.1227/01.neu.0000317304.31579.17.
5. Sanai N, Polley MY, McDermott MW, Parsa AT, Berger MS. An extent of resection threshold for newly diagnosed glioblastomas. *J Neurosurg* 2011; 115(1): 3–8. doi: 10.3171/2011.2.JNS10998.
6. Hardesty DA, Sanai N. The value of glioma extent of resection in the modern neurosurgical era. *Front Neurol* 2012; 18(3): 140. doi: 10.3389/fneur.2012.00140.
7. Marko NF, Weil RJ, Schroeder JL, Lang FF, Suki D, Sawaya RE. Extent of resection of glioblastoma revisited: personalized survival modeling facilitates more accurate survival prediction and supports a maximum-safe-resection approach to surgery. *J Clin Oncol* 2014; 32(8): 774–782.
8. Sanai N. Emerging operative strategies in neurosurgical oncology. *Curr Opin Neurol* 2012; 25(6): 756–766. doi: 10.1097/WCO.0b013e32835a2574.
9. Wick W, Hartmann C, Engel C, Stoffels M, Felsberg J, Stockhammer F et al. NOA-04 randomized phase III trial of sequential radiochemotherapy of anaplastic glioma with PCV or temozolomide. *J Clin Oncol* 2009; 27(35): 5874–5882. doi: 10.1200/JCO.2009.23.6497.
10. Shirai K, Suzuki Y, Okamoto M, Wakatsuki M, Noda SE, Takahashi T et al. Influence of histological subtype on survival after combined therapy of surgery and radiation in WHO grade 3 glioma. *J Radiat Res* 2010; 51(5): 589–594.
11. Lassman AB, Iwamoto FM, Cloughesy TF, Aldape KD, Rivera AL, Eichler AF et al. International retrospective study of over 1,000 adults with anaplastic oligodendroglial tumors. *Neuro Oncol* 2011; 13(6): 649–659. doi: 10.1093/neuonc/nor040.
12. Cairncross JG, Ueki K, Zlatescu MC, Lisle DK, Finkelstein DM, Hammond RR et al. Specific genetic predictors of chemotherapeutic response and survival in patients with anaplastic oligodendrogliomas. *J Natl Cancer Inst* 1998; 90(19): 1473–1479.
13. Stupp R, Mason WP, van den Bent MJ, Weller M, Fisher B, Taphoorn MJ et al. Radiotherapy plus concomitant and adjuvant temozolomide for glioblastoma. *N Engl J Med* 2005; 352(10): 987–996.
14. Marucci G. The effect of WHO reclassification of necrotic anaplastic oligoastrocytomas on incidence and survival in glioblastoma. *J Neurooncol* 2011; 104(2): 621–622. doi: 10.1007/s11060-010-0523-z.
15. van den Bent MJ, Carpentier AF, Brandes AA, Sanson M, Taphoorn MJ, Bernsen HJ et al. Adjuvant pro-

carbazine, lomustine, and vincristine improves progression-free survival but not overall survival in newly diagnosed anaplastic oligodendrogliomas and oligoastrocytomas: a randomized European Organization for Research and Treatment of Cancer phase III trial. *J Clin Oncol* 2006; 24 (18): 2715–2722.

16. Cairncross G, Berkey B, Shaw E, Jenkins R, Scheithauer B, Brachman D et al. Phase III trial of chemotherapy plus radiotherapy compared with radiotherapy alone for pure and mixed anaplastic oligodendroglioma: Intergroup Radiation Therapy Oncology Group Trial 9402. *J Clin Oncol* 2006; 24(18): 2707–2714.
17. Cairncross G, Wang M, Shaw E, Jenkins R, Brachman D, Buckner J et al. Phase III trial of chemoradiotherapy for anaplastic oligodendroglioma: long-term results of RTOG 9402. *J Clin Oncol* 2013; 31(3): 337–343. doi: 10.1200/JCO.2012.43.2674.
18. van den Bent MJ, Brandes AA, Taphoorn MJ, Kros JM, Kouwenhoven MC, Delattre JY et al. Adjuvant procarbazine, lomustine, and vincristine chemotherapy in newly diagnosed anaplastic oligodendroglioma: long-term follow-up of EORTC brain tumor group study 26951. *J Clin Oncol* 2013; 31(3): 344–350. doi: 10.1200/JCO.2012.43.2229.
19. Brada M, Stenning S, Gabe R, Thompson LC, Levy D, Rampling R et al. Temozolomide versus procarbazine, lomustine, and vincristine in recurrent high-grade glioma. *J Clin Oncol* 2010; 28(30): 4601–4608. doi: 10.1200/JCO.2009.27.1932.
20. Iwadate Y, Matsutani T, Shinozaki N, Saeki N. Anaplastic oligodendroglial tumors harboring 1p/19q deletion can be successfully treated without radiotherapy. *Anti-cancer Res* 2011; 31(12): 4475–4479.
21. Taphoorn MJ, van den Bent MJ, Mauer ME, Coens C, Delattre JY, Brandes AA et al. Health-related quality of life in patients treated for anaplastic oligodendroglioma with adjuvant chemotherapy: results of a European Organisation for Research and Treatment of Cancer randomized clinical trial. *European Organisation for Research and Treatment of Cancer. J Clin Oncol* 2007; 25(36): 5723–5730.
22. Gorlia T, Delattre JY, Brandes AA, Kros JM, Taphoorn MJ, Kouwenhoven MC et al. New clinical, pathological and molecular prognostic models and calculators in patients with locally diagnosed anaplastic oligodendroglioma or oligoastrocytoma. A prognostic factor analysis of European Organisation for Research and Treatment of Cancer Brain Tumour Group Study 26951. *Eur J Cancer* 2013; 49(16): 3477–3485. doi: 10.1016/j.ejca.2013.06.039.
23. van den Bent MJ, Dubbink HJ, Sanson M, van der Lee-Haarloo CR, Hegi M, Jeuken JW et al. MGMT promoter methylation is prognostic but not predictive for outcome to adjuvant PCV chemotherapy in anaplastic oligodendroglial tumors: a report from EORTC Brain Tumor Group Study 26951. *J Clin Oncol* 2009; 27(35): 5881–5886. doi: 10.1200/JCO.2009.24.1034.
24. van den Bent MJ, Dubbink HJ, Marie Y, Brandes AA, Taphoorn MJ, Wesseling P et al. IDH1 and IDH2 mutations are prognostic but not predictive for outcome in anaplastic oligodendroglial tumors: a report of the European Organization for Research and Treatment of Cancer Brain Tumor Group. *Clin Cancer Res* 2010; 16(5): 1597–1604. doi: 10.1158/1078-0432.CCR-09-2902.
25. Kramář F, Zemanová Z, Michalová K, Babická L, Ransdorfová S, Kozler P et al. Patogeneze mozkových gliomů, II. část: Patogeneze oligodendrogliomů a gliomů v rámci dědičných onemocnění. *Cesk Slov Neurol N* 2006; 69(102(6)): 419–425.
26. Paleologos NA, Merrell RT. Anaplastic glioma. *Curr Treat Options Neurol* 2012; 14(4): 381–390. doi: 10.1007/s11940-012-0177-6.
27. Giannini C, Burger PC, Berkey BA, Cairncross JG, Jenkins RB, Mehta M et al. Anaplastic oligodendroglial tumors: refining the correlation among histopathology,

1p/19q deletion and clinical outcome in Intergroup Radiation Therapy Oncology Group Trial 9402. *Brain Pathol* 2008; 18(3): 360–369. doi: 10.1111/j.1750-3639.2008.00129.x.

28. Hartmann C, Meyer J, Bals J, Capper D, Mueller W, Christians A et al. Type and frequency of IDH1 and IDH2 mutations are related to astrocytic and oligodendroglial differentiation and age: a study of 1,010 diffuse gliomas. *Acta Neuropathol* 2009; 118(4): 469–474. doi: 10.1007/s00401-009-0561-9.

29. Zhao S, Lin Y, Xu W, Jiang W, Zha Z, Wang P et al. Glioma-derived mutations in IDH1 dominantly inhibit IDH1 catalytic activity and induce HIF-1 α . *Science* 2009; 324(5924): 261–265. doi: 10.1126/science.1170944.

30. Shibahara I, Sonoda Y, Kanamori M, Saito R, Kumabe T, Tominaga T. New insights into glioma classification based on isocitrate dehydrogenase 1 and 2 gene status. *Brain Tumor Pathol* 2011; 28(3): 203–208. doi: 10.1007/s10014-011-0050-4.

31. Jiao Y, Killela PJ, Reitman ZJ, Rasheed AB, Heaphy CM, de Wilde RF et al. Frequent ATRX, CIC, FUBP1 and IDH1 mutations refine the classification of malignant gliomas. *Oncotarget* 2012; 3(7): 709–722.

32. Wiestler B, Capper D, Holland-Letz T, Korshunov A, von Deimling A, Pfister SM et al. ATRX loss refines the classification of anaplastic gliomas and identifies a sub-

group of IDH mutant astrocytic tumors with better prognosis. *Acta Neuropathol* 2013; 126(3): 443–451. doi: 10.1007/s00401-013-1156-z.

33. Reuss DE, Sahn F, Schrimpf D, Wiestler B, Capper D, Koelsche C et al. ATRX and IDH1–R132H immunohistochemistry with subsequent copy number analysis and IDH sequencing as a basis for an „integrated“ diagnostic approach for adult astrocytoma, oligodendroglioma and glioblastoma. *Acta Neuropathol* 2015; 129(1): 133–146. doi: 10.1007/s00401-014-1370-3.

34. Haberler C, Wöhrer A. Clinical neuropathology practice news 2–2014: ATRX, a new candidate biomarker in gliomas. *Clin Neuropathol* 2014; 33(2): 108–111.

35. Panageas KS, Iwamoto FM, Cloughesy TF, Aldape KD, Rivera AL, Eichler AF et al. Initial treatment patterns over time for anaplastic oligodendroglial tumors. *Neuro Oncol* 2012; 14(6): 761–767. doi: 10.1093/neuonc/nos065.

36. Vyzula R et al. Kapitola 23: Zhoubný novotvar mozku (C71). In: 19. vydání Modré knihy onkologické společnosti. Masarykův onkologický ústav, Brno 2014: 162–164.

37. Iwadate Y, Matsutani T, Shinozaki N, Saeki N. Anaplastic oligodendroglial tumors harboring 1p/19q deletion can be successfully treated without radiotherapy. *Anticancer Res* 2011; 31(12): 4475–4479.

38. Ramirez C, Bowman C, Maura CA, Dubois F, Blond S, Porchet N et al. Loss of 1p, 19q, and 10q heterozygosity

prospectively predicts prognosis of oligodendroglial tumors – towards individualized tumor treatment? *Neuro Oncol* 2010; 12(5): 490–499. doi: 10.1093/neuonc/nop071.

39. Polívka J, Polívka J jr, Rohan V, Příbáň V. Anaplastické oligodendrogliony – nadešel čas pro personalizovanou medicínu? *Cesk Slov Neurol N* 2014; 77/110(4): 428–434.

40. Gravendeel LA, Kouwenhoven MC, Gevaert O, de Rooi JJ, Stubbs AP, Duijm JE et al. Intrinsic gene expression profiles of gliomas are a better predictor of survival than histology. *Cancer Res* 2009; 69(23): 9065–9072. doi: 10.1158/0008-5472.CAN-09-2307.

41. Erdem-Eraslan L, Gravendeel LA, de Rooi J, Eilers PH, Idbaih A, Spliet WG et al. Intrinsic molecular subtypes of glioma are prognostic and predict benefit from adjuvant procarbazine, lomustine, and vincristine chemotherapy in combination with other prognostic factors in anaplastic oligodendroglial brain tumors: a report from EORTC study 26951. *J Clin Oncol* 2013; 31(3): 328–336. doi: 10.1200/JCO.2012.44.1444.

42. Xie Q, Mittal S, Berens ME. Targeting adaptive glioblastoma: an overview of proliferation and invasion. *Neuro Oncol* 2014; 16(12): 1575–1584. doi: 10.1093/neuonc/nou147.

43. Fadrus P, Lakomý R, Hübnerová P, Slabý O, Keřkovský M, Svoboda T et al. *Interní Med* 2010; 12(7–8): 376–381.

POZVÁNKA

29. slovenský a český neurologický zjazd
43. slovenský a český cerebrovaskulárny kongres

www.neuro-kosice.sk

Slovenská neurologická spoločnosť
Česká neurologická společnost ČLS JEP
Sekcia pre cerebrovaskulárne ochorenia SNeS
Cerebrovaskulárny sekce ČNS
Lekárska fakulta UPJŠ Košice
Univerzitná nemocnica L. Pasteura Košice

Košice
21.-24.10.2015
Hotel DoubleTree by Hilton