

Neuroborrelióza imitující mozkový nádor u dětí a vice versa

Neuroborreliosis Imitating Brain Tumour in Children and Vice Versa

Souhrn

Klíštové neuroinfekce jsou u dětí se základní onkologickou diagnózou v anamnéze vzácné a cesta ke stanovení diagnózy může být komplikovaná pro podezření na recidivu základního onemocnění. A vice versa, navzdory příznakům pro neuroborreliózu typickým, včetně přisátí klíštěte a údajů o časně lokalizované formě borreliózy – erythema migrans, patří u dětí do diferenciální diagnostiky i nádory CNS.

Abstract

Tick-borne neuroinfections are rare among children with oncologic diagnosis. Nevertheless, the diagnostic procedure may be more complicated due to suspicion of the relapse of the primary illness. Despite typical symptoms of neuroborreliosis, including tick bite and early localized borreliosis – erythema migrans, tumours of central nervous system have to be taken into account for the differential diagnosis in childhood.

Autoři deklarují, že v souvislosti s předmětem studie nemají žádné komerční zájmy. The authors declare they have no potential conflicts of interest concerning drugs, products, or services used in the study.

Redakční rada potvrzuje, že rukopis práce splnil ICMJE kritéria pro publikace zasílané do biomedicínských časopisů.

The Editorial Board declares that the manuscript met the ICMJE "uniform requirements" for biomedical papers.

L. Krbková¹, L. Klapáčová¹, P. Mikolášek¹, M. Charvátová², I. Červinková², J. Bednářová³

¹ Klinika dětských infekčních nemocí LF MU a FN Brno

² Klinika dětské radiologie LF MU a FN Brno

³ Oddělení klinické mikrobiologie, FN Brno



MUDr. Lenka Krbková, CSc.
Klinika dětských infekčních nemocí
LF MU a FN Brno
Černopolní 22a
625 00 Brno
e-mail: lkrbkova@fnbrno.cz

Přijato k recenzi: 3. 2. 2014

Přijato do tisku: 18. 3. 2014

Klíčová slova

neuroborrelióza – intratékální produkce protilátek – mozkové nádory – magnetická rezonance

Key words

neuroborreliosis – intrathecally produced antibodies – brain tumors – magnetic resonance imaging

Úvod

Incidence klíšťaty přenášených infekcí je v dětském věku vyšší než incidence mozkových nádorů. Lymeská borrelióza (LB) patří dlouhodobě do první desítky infekcí hlášených na území ČR. Postižení cent-

rálního a periferního nervového systému se u dětí s neuroborreliózou projevuje při časně diseminované infekci, často ještě paralelně s erythema migrans. Pozitivní údaj o přisátí klíštěte může být zavádějící a naopak u prokázané infekce nemusí

být přítomen. Klinické projevy nejsou výrazné: přechodné bolesti hlavy, únava, bolesti svalů a kloubů, parestezie, subfebrilie, zvracení. Meningeální příznaky u neuroborreliózy v dětském věku často chybí [1,2], přesto se vyskytuje nález lym-

focytární pleocytózy. Charakteristickým projevem neuroborreliózy je subakutní leptomeningitida s přítomností T lymfocytů a plazmocytů [3].

Nejčastěji diagnostikované mozkové nádory u dětí jsou astrocytom, medulloblastom, ependymom, méně často kraniofaryngeom. Projevy nádorů mozku u dětí jsou heterogenní a souvisí s lokalizací nádoru a věkem dítěte v době manifestace. Bolesti hlavy, nauzea a zvracení patří k nejčastějším příznakům mozkových nádorů u dětí a soubor těchto příznaků je u obou skupin identický [4].

Pacienti

Na Klinice dětských infekčních nemocí (KDIN) LF MU a FN Brno bylo hospitalizováno pět dětí s onkologickou diagnózou, z nichž u dvou byla neuroinfekce potvrzena. Tři děti byly přijaty s podezřením na neuroborreliózu, ale konečná diagnóza byla nádor CNS.

Pacienti s primárně onkologickým onemocněním v anamnéze, v době neurologické symptomatologie v remisi, u kterých byla recidiva nádorového onemocnění vyloučena a prokázána neuroborrelióza.

Pacient 1

Dívka, 14 let, byla léčena ve čtyřech letech věku pro akutní lymfoblastickou leukemii (ALL), po dvou letech dosáhla kompletní remise. Týden před přijetím nalezla přisáté klíště. Příznaky onemocnění byly akutní, stupňující se bolest hlavy, zvracení, subfebrilie, bolestivé pohyby bulbů a postupně i rozvoj meningeální symptomatologie. Po vyšetření očního pozadí byla provedena lumbální punkce s nálezem serózní meningitidy (178 mononukleárů/ μ l, bílkovina 0,45 g/l), infiltrace blasty nenalezena. Intratékální syntéza protilátek proti *B. garinii* byla detekována v obou třídách protilátek IgG = 1,5 a IgM = 33,6 na základě výpočtu podle Reibera. V séru byly prokázány jen slabě pozitivní protilátky IgG třídy v ELISA (enzymová imunoanalýza, Enzyme-Linked ImmunoSorbent Assay) testu (IP 1,2) a v imunoblotu reagovaly dva specifické antigeny p17 a p19. Dívka byla léčena ceftriaxonem 21 dní. V kontrolním vyšetření likvoru nebyla pleocytóza prokázána, bílkovina se nacházela v normě a intratékální syntéza ve třídě IgG stoupla na hodnotu 10,3 při negativitě IgM protilátek. Při propuštění byla bez potíží. Diagnóza neuroborreliózy v návaz-

nosti na sání klíštěte byla potvrzena ex vivo vyšetřením likvoru.

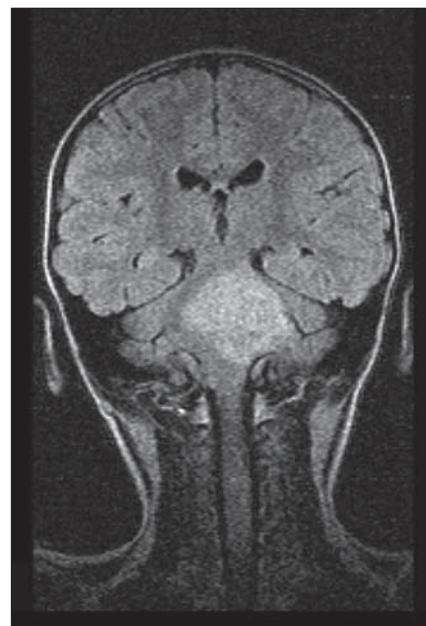Pacient 2

Dívka, pět let, po kompletní resekci pilocytárního astrocytomu zadní jámy, byla přijata na kliniku dětské onkologie s akutní bolestí hlavy, zvracením, subfebriliemi a světloplachostí. Klíště měla přisáté tři měsíce před přijetím. Radikální resekce nádoru byla provedena dva měsíce před přijetím, ventrikuloperitoneální zkrat nebyl zaveden. Akutní CT vyšetření prokázalo pooperační pseudocystu bez známek hydrocefalu, bez čerstvých hemoragií či difúzního edému. Byla provedena první lumbální punkce s nálezem smíšené pleocytózy (393 mononukleárů/ μ l a 50 polymorfonukleárů/ μ l) a mírným zvýšením bílkoviny v likvoru (0,58 g/l) svědčící pro akutní meningitidu. Přes negativní sérologický nález protilátek proti borreliím byly pozitivní IgG protilátky v likvoru ELISA testem a prokazatelná intratékální syntéza IgG = 53. Průkaz nukleových kyselin virových agens v likvoru byl negativní. Kontrolní likvor vykazoval normální biochemické hodnoty a 17 mononukleárních buněk v cytologickém vyšetření, pokles intratékální syntézy (IgG = 5,3). Ceftriaxon byl podáván 21 dnů, klinický nález při propuštění bez odchylek. V séru byla postupně prokázána tvorba IgG protilátek, index positivity od 1,151 do 1,397, v imunoblotu reagoval pouze jeden specifický antigen p83. Pacientka dále zůstala ve sledování neurochirurgie a onkologie, kontrolní MR mozku po třech letech neprokázalo recidivu nádoru a vyšetření likvoru bylo v normě.

Anamnestické, epidemiologické a laboratorní údaje tří dětí s podezřením na neuroinfekci, ale definitivně s diagnózou primárního nádoru mozku:

Pacient 3

Čtyřletá dívka, jejíž rodiče uváděli přisátí a odstranění klíštěte v oblasti hlavy, byla přijata na KDIN v Brně. Po dvouměsíční inkubační době se objevila nápadná únava, spavost, bolesti břicha, horečka až 39 °C s následným rozvojem periferní obrny lícního nervu vlevo sлагоftalmem do 4 mm. Léze lícního nervu byla hodnocena jako infrachordální a ostatní ložiskový neurologický nález jako normální. Oční pozadí nevykazovalo známky měštnání. Pro po-



Obr. 1. Pacient 3. Gliom mozkového kmene.

dežení na neuroborreliózu bylo provedeno vyšetření likvoru, které ukázalo nález lymfocytární pleocytózy (313 mononukleárů/ μ l, 85 % lymfocytů, 8 % plazmocytů, 5 % monocytů a 2 % granulocytů) a byla zahájena antibiotická terapie (ceftriaxon). Biochemické vyšetření likvoru nevykazovalo žádné odchylky od normy, porucha hematollikvorové bariéry nebyla prokázána (Q_{alb} 3,9). Zpočátku docházelo ke zlepšení levostranného parietického postižení obličeje a ostatní hlavové nervy zůstaly intaktní. Dívka byla po celou dobu hospitalizace afebrilní. Při standardním vyšetření sluchu byla zjištěna porucha sluchové dráhy od kmene výše. Nepřítomnost intratékální syntézy proti borreliím a negativní sérologický nález vyloučily předpokládanou diagnózu. MR mozku ukázalo objemný nádor mozkového kmene (mimo střední mozek) velikosti 42 × 35 × 42 mm, který prorůstal do prodloužené míchy (obr. 1). Nádor byl hodnocen jako difúzní gliom mozkového kmene, radikálně inoperabilní, histologická verifikace nebyla indikována.

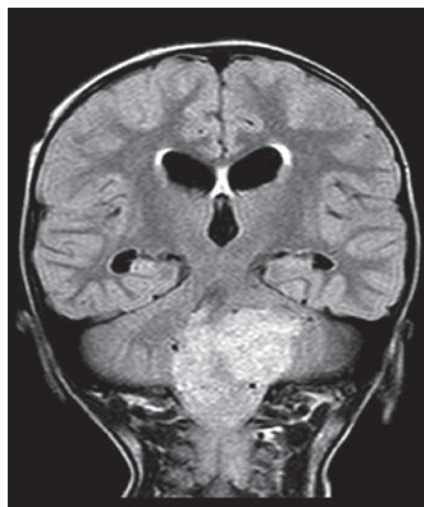
Pacient 4

Chlapec, pět let, byl přeléčen pro klinický nález erythema migrans v místě sání klíštěte azitromycinem pět dní a s odstupem jednoho měsíce bylo provedeno sérologické vyšetření s nálezem pozitivní protilátkové odpovědi. Šest týdnů po skončení

léčby se objevily bolesti hlavy s únavou a zvracením. Sání klišťete, klinický náález typické kožní léze a rozvoj neurologické symptomatologie svědčil pro možnou diseminaci borrelií do CNS. Pacient byl přijat na Kliniku dětských infekčních nemocí FN Brno k vyšetření likvoru a zahájení intravenózní léčby. Při vyšetření očního pozadí byl zjištěn obraz městnání na papilách po celém obvodu. Provedené MR mozku prokázalo v oblasti levého mostomozečkového koutu rozsáhlý heterogenní nádor, šířící se do levé mozečkové hemisféry, levého pedunklu a do levé části Varolova mostu. Infiltrující nádor odtlačil i pravou část prodloužené míchy a kaudálně prorůstal až po třetí segment krční míchy. Supratentoriálně přetrvávaly subependymální reorpční zóny při zkratu v pravé postranní komoře (obr. 2). Pro aktivní hydrocefalus při akutním CT vyšetření byl zaveden ventrikuloperitoneální zkrat. Chlapec přeložen na Kliniku dětské onkologie FN Brno, kde byla provedená histologická verifikace se závěrem endependymom zadní jámy II. stupně malignity. Vyšetření likvoru bylo negativní.

Pacient 5

Dívka, 11 let, udávala asi půl roku bolesti hlavy, bylo zjištěno vadné držení těla a doporučena rehabilitace. Klíště nebylo odstraňováno. Matka dítěte byla léčena ambulantně pro borreliózu, proto bylo provedeno sérologické vyšetření i u dítěte. Pozitivní výsledek ELISA testu ve třídě IgM vedl k zahájení terapie penicilinem. Pro narůstající příznaky opakovaného zvracení a bolestí hlavy byla odeslána k hospitalizaci na Kliniku dětských infekčních nemocí FN Brno. Neurolog zhodnotil stav jako progredující bolest hlavy s vegetativním doprovodem, hyporeflexií a pravostrannou zánikovou symptomatologií. Z meningeálních jevů bylo pozitivní zádové znamení. Pro lehce šedé papily při vyšetření očního pozadí před lumbální punkcí bylo provedeno akutně CT mozku s nálezem nádoru v zadní jámě, který podmínil aktivní triventrikulární hydrocefalus. Pro upřesnění léze bylo doporučeno nativní i postkontrastní MR vyšetření mozku, které ukázalo expanzivně se chovající solidně-cystický nádor velikosti 55 × 38 × 36 mm v pravé mozečkové hemisféře, solidní podíl při dorzálním okraji vykazoval známky postkontrastního syčení. Nádor utlačoval IV. komoru a podmiňoval aktivní obstrukční hydrocefalus



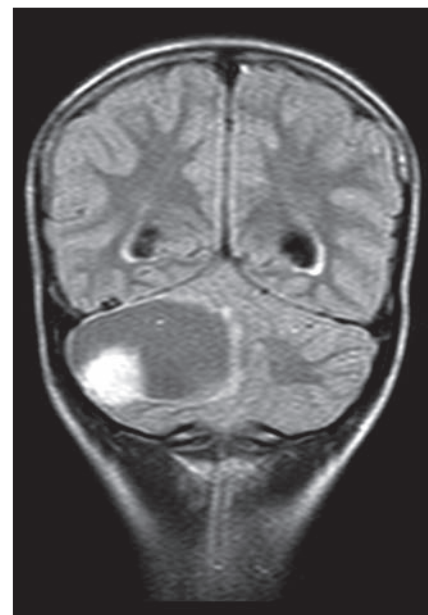
Obr. 2. Pacient 4. Ependymom zadní jámy.

(obr. 3). Dívka byla přeložena na kliniku dětské onkologie a nádor byl verifikován jako pilocytární astrocytom I. stupně malignity.

Diskuze

Společnými dominantními příznaky akutní neuroinfekce a mozkového nádoru u dětí jsou bolesti hlavy různé intenzity a lokalizace, zvracení a mnohdy i meningeální symptomatologie. Bolesti hlavy u dětí do pěti let nemusí být správně identifikovány. Febrilie/subfebrilie jsou příznaky častěji typické pro neuroinfekci, chybí u mozkových nádorů. Neurologické projevy se objevují u časných a pozdních diseminovaných forem LB. Klinické manifestace časných neuroborreliózy u dětí zahrnují lymfocytární meningitidu a kraniální neuritidu: izolovaně nebo obě postižení současně [1]. Vzácněji se může neuroborrelióza manifestovat jako radikuloneuritida, pseudotumor cerebri, retrobulbární neuritida, vaskulitida, encefalopatie či postižení mozkového parenchymu [5].

První pacientka s původním podezřením na infiltraci CNS při ALL měla v anamnéze přisátí klišťete. Postižení CNS při ALL se může projevit známkami zvýšeného intrakraniálního tlaku, poruchami zraku, parézou hlavových nervů a nystagmem. V likvoru nebyly blasty nalezeny a pleocytóza s průkazem intratékální syntézy potvrdila diagnózu neuroborreliózy. Pacientka splňovala všechna tři kritéria pro prokázanou infekci dle evropských doporučených postupů [6,7]. Pouhý průkaz protilátek proti imunodominantním antigenům



Obr. 3. Pacient 5. Pilocytární astrocytom zadní jámy.

borrelií v likvoru neprokazuje při porušené hemolymfocytární bariéře neuroborreliózu. Jednoznačný laboratorní průkaz je stanovení intratékální syntézy. U dětí doporučujeme zjišťovat nejen specifickou syntézu IgG protilátek, ale současně i specifickou intratékální syntézu IgM. Izolovaný průkaz IgG může být po proběhlé infekci a nemusí vždy korelovat s právě probíhající neuroborreliózou. Protilátková konverze v likvoru první pacientky s opožděnou tvorbou protilátek v séru opodstatňuje v indikovaných případech i druhé vyšetření likvoru.

Druhá pacientka s neuroborreliózou měla v krátké časové návaznosti po resekci astrocytomu v likvoru proteinocytologickou asociaci a prokazatelný vysoký index intratékálních specifických IgG. Po léčbě antibiotiky došlo k významnému poklesu indexu, sanaci zánětlivých změn i klinických projevů.

Při prolínání klinických projevů může být diagnostika neuroinfekcí a nádorů mozku náročná. U velkých souborů dětských pacientů s nádory mozku jsou nejčastější příznaky bolesti hlavy (33 %), nevolnost a zvracení (32 %), poruchy rovnováhy a koordinace pohybů (27 %), edém papily zrakového nervu (13 %). U podskupiny nádorů lokalizovaných v mozkovém kmeni se vyskytují: poruchy koordinace (78 %), obrny hlavových nervů (52 %), pyramidové příznaky (33 %) a bolest hlavy

(23 %). Šedesát procent nádorů mozku u dětí je lokalizováno v zadní jámě. Převažující příznaky představují nauzea a zvracení (75 %) a bolesti hlavy (67 %) [4].

Zavádějící byl údaj o klíštěti a periferní paréze lícního nervu u pacienta 3 s gliomem Varolova mostu. Nález pleocytózy v likvoru podporoval diagnózu neuroborreliózy. Negativní protilátková odpověď a postižení sluchové dráhy vedly k provedení MR mozku a následné diagnóze mozkového nádoru.

Výskyt erythema migrans často předchází neurologickým symptomům, nicméně i po proběhlém erythema migrans nemusí dojít k diseminaci do CNS (pacient 4). Při terapii erythema migrans jsou lékem volby betalaktámová antibiotika, makrolidy pouze u dětí s alergií na penicilin.

Pátý pacient měl bolesti hlavy dlouhodobě. Léčba antibiotiky pouze pro pozitivní protilátky v séru byla neoprávněná. Pro progresi příznaků bylo doporučeno vyšetření likvoru. Vyšetření očního pozadí

před každou lumbální punkcí považujeme za zcela indikované. I v tomto případě vedl nález neostrých papil ke správné diagnóze.

Zobrazovací metody (CT, MR mozku) mohou poskytnout informaci v diferenciaci zánětlivých změn od nádorů mozku. Výpovědní hodnota CT mozku není dostatečná, standardní vyšetření je MR mozku (včetně podání kontrastní látky). Radiologické nálezy imitující mozkový nádor při probíhající neuroborrelióze jsou publikovány ojediněle [8–10]. Zobrazovací metody by měly být využity v případech atypicky probíhající neuroinfekce s neobvyklým neurologickým nálezem, u neustupujících klinických projevech při odpovídající terapii a u neuroinfekcí s nepřesvědčivým mikrobiologickým průkazem.

Literatura

1. Christen HJ. Lyme neuroborreliosis in children. *Ann Med* 1996; 28(3): 235–240.
2. Tuerlinckx D, Glupczynski Y. Lyme neuroborreliosis in children. *Expert Rev Anti Infect Ther* 2010; 8(4): 455–463. doi: 10.1586/eri.10.15.

3. Pachner AR, Steiner I. Lyme neuroborreliosis: infection, immunity, and inflammation. *Lancet Neurol* 2007; 6(6): 544–552.

4. Wilne S, Collier J, Kennedy C, Koller K, Grundy R, Walker D. Presentation of childhood CNS tumours: a systematic review and meta-analysis. *Lancet Oncol* 2007; 8(8): 685–695.

5. Halperin JJ. Nervous system Lyme disease. *Infect Dis Clin N Am* 2008; 22(2): 261–274. doi: 10.1016/j.idc.2007.12.009.

6. Stanek G, Fingerle V, Hunfeld KP, Jaulhac B, Kaiser R, Krause A et al. Lyme borreliosis: clinical case definition for diagnosis and management in Europe. *Clin Microbiol Infect* 2011; 17(1): 69–79. doi: 10.1111/j.1469-0691.2010.03175.x.

7. Mygland A, Ljostad U, Fingerle V, Rupprecht T, Schmutzhard E, Steiner I. EFNS guidelines on the diagnosis and management of European Lyme neuroborreliosis. *Eur J Neurol* 2010; 17(1): 8–16. doi: 10.1111/j.1468-1331.2009.02862.x.

8. Murray R, Morawetz R, Kepes J, Gammal T, LeDoux M. Lyme neuroborreliosis manifesting as an intracranial mass lesion. *Neurosurgery* 1992; 30(5): 769–773.

9. Curlless RG, Schatz NJ, Bowen BC, Rodriguez Z, Ruiz A. Lyme neuroborreliosis masquerading as a brainstem tumor in a 15-year-old. *Pediatr Neurol* 1996; 15(3): 258–260.

10. Latsch K, Tappe D, Warmuth-Metz M, Hebestreit H. Central nervous system borreliosis mimicking pontine tumor. *J Med Microbiol* 2006; 55(11): 1597–1599.

Mezinárodní sympozium Trends in Neurophysiology of Movement Disorders and Multiple Sclerosis

15.–16. 10. 2014

www.trends-neurophysiol2014.upol.cz

61. společný sjezd české a slovenské společnosti pro klinickou neurofyzilogii

17.–18. 10. 2014

www.czech-slovakneurophysiol2014.upol.cz

Organizační zajištění:

Konferenční servis, Univerzita Palackého v Olomouci,
Biskupské nám. 1, 771 11 Olomouc

