

Endoskopická endonazální technika v léčbě kraniofaryngomů

Endoscopic Endonasal Technique in the Treatment of Craniopharyngiomas

Souhrn

Úvod: Naše výsledky byly zhodnoceny za účelem posouzení bezpečnosti a efektivity endoskopické endonazální techniky v léčbě kraniofaryngomů. **Materiál a metody:** Od roku 2008 bylo endoskopicky endonazálně operováno 14 pacientů s typickým supraselárním extraventrikulárním kraniofaryngomem. Soubor se skládá z 11 mužů a 3 žen (věk 17–60 roků, průměrný věk 38 let). Jedenáct pacientů mělo předoperační deficit zorného pole v rozsahu od malého deficitu ve vnějším kvadrantu až k slepotě jednoho oka a těžkému deficitu druhého oka. Byla použita endoskopická endonazální technika čtyř rukou s peroperační 3,0 T MR. **Výsledky:** V sedmi případech bylo dosaženo radikální resekce. Ve čtyřech případech byla provedena resekce subtotální, ve dvou případech resekce parciální. V jednom případě se jednalo o vypuštění kraniofaryngomové cesty. V resekci po iMR bylo pokračováno ve třech případech. K úpravě zorného pole došlo v pěti případech. Pooperační diabetes insipidus se nově objevil ve třech případech. Reoperace pro únik mozkomíšního moku byla nezbytná ve třech případech. **Závěr:** Endoskopické techniky v léčbě kraniofaryngomu jsou bezpečné. Nicméně jsou spojeny s vyšším výskytem pooperačního úniku mozkomíšního moku ve srovnání s transkraniálními přístupy.

Abstract

Introduction: We reviewed our results in order to evaluate safety of endoscopic endonasal technique in the treatment of craniopharyngiomas. **Material and methods:** Since 2008, endoscopic endonasal approach was used in 14 patients with typical suprasellar extraventricular craniopharyngioma. This cohort consisted of 11 males and three females (age 17 to 60 years, average age 38 years). Eleven patients had preoperative visual field deficit ranging from small deficit in the outer quadrant to blindness on one eye and a severe deficit of the second eye. Endoscopic endonasal four hands technique was used with intraoperative 3.0 T MRI. **Results:** In seven cases, the radical resection was achieved. Subtotal resection was performed in four cases. The resection was partial in two cases. In one case, a cyst was drained. Resection after iMRI was performed in three cases. Visual field deficit improved in five cases. Postoperative diabetes insipidus developed in three cases. Reoperation for CSF leakage was necessary in three cases. **Conclusion:** Endoscopic technique in the treatment of craniopharyngioma is safe. However, this approach is associated with a risk postoperative cerebrospinal fluid leakage.

Podpořeno grantem IGA NT 14256.

Autoři deklarují, že v souvislosti s předmětem studie nemají žádné komerční zájmy. The authors declare they have no potential conflicts of interest concerning drugs, products, or services used in the study.

Redakční rada potvrzuje, že rukopis práce splnil ICMJE kritéria pro publikace zasílané do biomedicínských časopisů.

The Editorial Board declares that the manuscript met the ICMJE "uniform requirements" for biomedical papers.

V. Masopust, D. Netuka,
V. Beneš

Neurochirurgická klinika 1. LF UK
a ÚVN – VFN Praha



MUDr. Václav Masopust
Neurochirurgická klinika
1. LF UK a ÚVN – VFN Praha
U Vojenské nemocnice 1200
162 00 Praha 6
e-mail:
masopust.vaclav@gmail.com

Přijato k recenzi: 15. 4. 2014
Přijato do tisku: 28. 5. 2014

Klíčová slova

kraniofaryngom – endonazální endoskopické operace – peroperační magnetická rezonance

Key words

craniopharyngioma – endonasal endoscopic technique – intraoperative magnetic resonance

Úvod

Kraniofaryngomy patří v neurochirurgii mezi jedny z nejobtížněji řešitelných tumorů vůbec. Stamm et al napsali, že „kraniofaryngomy jsou dysontogenní tumory s benigní histologií, ale maligním chováním“ [1]. Tyto tumory mají velkou tendenci k invazi do okolních tkání a vysokou

schopnost recidivy i po makroskopicky radikální resekci. Jako u každé afekce, která je obtížně chirurgicky řešitelná, je popisováno velké množství léčebných postupů. Žádný však není schopen nahradit primárně chirurgickou léčbu. Vzhledem k tomu je možné léčbu kraniofaryngomu rozdělit na léčbu chirurgicky radikální

a chirurgicky minimalistickou s následnou radioterapií [2,3]. V našem sdělení budou prezentována data z endoskopické transfenoidální techniky. Dobu počátku běžného používání této techniky na některých zahraničních pracovištích je možné počítat od roku 2007 [4–6]. Náš soubor pak představuje nemocné operované od

roku 2008 a je ukázkou časného začleňování dané chirurgické techniky do rozhodovacího procesu o vhodném chirurgickém přístupu v léčbě kraniofaryngeomů. Článek není zaměřen na pouhé hodnocení endoskopické techniky, ale hlavně na její limity. Kdy začíná být tato technika již riziková a neradikální? Pokud zvažujeme operaci kraniofaryngeomů, pak je na prvním místě nutné uvažovat o radikalitě jako takové. Kraniofaryngeomy nám většinou umožňují radikalitu pouze jednou – při první operaci.

Soubor a metodika

Soubor

Do retrospektivní studie bylo zahrnuto 14 pacientů operovaných pro typický supraselární extraventrikulární kraniofaryngeom od roku 2008 do současnosti. Do souboru nebyli zahrnuti pacienti s čistě intraselárním uložením. Všechny výkony byly provedeny na Neurochirurgické klinice Ústřední vojenské nemocnice. Soubor se skládá z 11 mužů a tří žen s průměrným věkem 38 let (nejmladší nemocný byl 17letý, nejstarší 60letý). Do souboru byli zařazeni pouze nemocní po jednoznačné histologické verifikaci kraniofaryngeomu.

Získaná data

Data ke zpracování klinického předoperačního nálezu byla získána z prospektivní databáze transsfenoidálních operací vycházející z předoperačních záznamů klinického stavu nemocného. Pooperační data pocházejí z MR závěrů radiologického oddělení Ústřední vojenské nemocnice, databáze endokrinologických výsledků 3. interní kliniky Všeobecné fa-

kultní nemocnice, zpráv Oční kliniky Ústřední vojenské nemocnice a Oční kliniky Všeobecné fakultní nemocnice.

Operační technika

Všichni nemocní byli operováni v celkové anestezii. Od roku 2013 je vždy po úvodu do anestezie nemocnému zavedena lumbální drenáž jako první operační krok. Ve všech případech byla použita standardní endoskopická transfenoidální technika čtyř rukou dvěma nosními dírkami. V selární oblasti byl použit rigidní endoskop s přímou optikou 0 stupňů standard Storz (180/4 mm). Vzhledem k dodržení maximálně operovatelných úhlů kraniofaryngeomu endoskopickou technikou jsme se nesetkali s potřebou použít úhlovou optiku, ale vždy máme připravenou optiku 30 i 45 stupňů. Použitá kamera byla High-Definition (HD). Broušení spodiny baze lební byla provedena mikrovrtačkou s diamantovou kulatou hlavičkou a zahnutým vodičem Medtronic. Zahnutý vrták je podmínka pro otevření stropu sfenoidální dutiny, ale je možné použít i vrták přímý. To vyžaduje vytvořit prostor otevřením zadních etmoidálních sklípků, což ale považujeme za zbytečnou invazi. Příčný splav dolní nad hypofýzou a horní v místě přechodu sedla na strop sfenoidální dutiny byly ošetřeny hemostatickou pěnou a následně ostře přerušeny (obr. 1). Použitá chirurgická intradurální technika byla stejná jako při otevřené operaci. Je pouze omezena přístupovou dutinou, jinak je ale založena na stejných principech jako při použití operačního mikroskopu. Byla zde používána jak tupá technika za pomoci disektoru, tak ostrá technika s nůžkami. Případně krvácení intradurálně bylo ošetřeno bipolární koagulací. Nástroje při transsfenoidálním přístupu však musí být uzpůsobeny endoskopické technice. Osa nástroje je většinou trubička s vnitřním vodičem, aby pohyb konce nástroje nevedl endoskopu. Technika vyžaduje velké množství nástrojů, jejichž výměna mírně prodlužuje operační výkon. Při operaci vždy začínáme uvnitř tumoru. Nejdříve odstraníme měkké (často tekuté) části a pak opatrně uvolňujeme i tužší části, které je vhodné zmenšit nůžkami či úchopovými klíšťkami. Kalcifikace vždy rozdrtíme klíšťkami, protože jejich pohyb by mohl poranit drobné cévy v okolí či zrakové nervy. Následně postupně uvolňujeme pouzdro od okolních tkání a naposledy od stopky

hypofýzy. Uvolňování od stopky hypofýzy je vždy spojeno s difuzním, ale nevelkým krvácením, které pak zhoršuje orientaci v resekční dutině, proto jej ošetřujeme hemostatickou pěnou. Uzávěr baze je vždy proveden multivrstevnou technikou za pomoci jedné vrstvy ze sliznice či svalu. Nikdy se nejedná pouze o materiál umělý, ale vždy je doplněn materiálem od nemocného. Nazoseptální lalok na cévní stopce byl použit ve čtyřech případech. V současné době je nazoseptální živý lalok připravován již před otevřením sfenoidu na začátku operačního výkonu.

Operace je prováděna po profylaktickém podání 2 g cefazolinu natricum standardně, v případě suspekce nebo potvrzené alergie či přecitlivělosti na penicilinové preparáty aplikujeme 1,2 g clindamycinu hydrochloridum. V pooperačním období počítáme s endokrinologickým deficitem a nemocnému je podáván hydrokortizon v dávce 100 mg každých 6 hod, kterou postupně snižujeme. Zároveň je sledován obrát tekutiny po 6 hod a hladina iontů v krvi po 12 hod a podle výsledků je nemocný léčen desmopresinem. Vertikalizace je pak možná 1. pooperační den a lumbální drenáž odstraňujeme 5. pooperační den.

U všech nemocných bylo součástí operačního výkonu i využití peroperační magnetické rezonance (MR) o výkonu 3,0 T. Kontrolní MR byla v naší skupině provedena den po operačním výkonu, dále pak 3 a 6 měsíců po operačním výkonu u všech nemocných. Následně byla MR u nemocných uskutečněna po roce.

Sledování

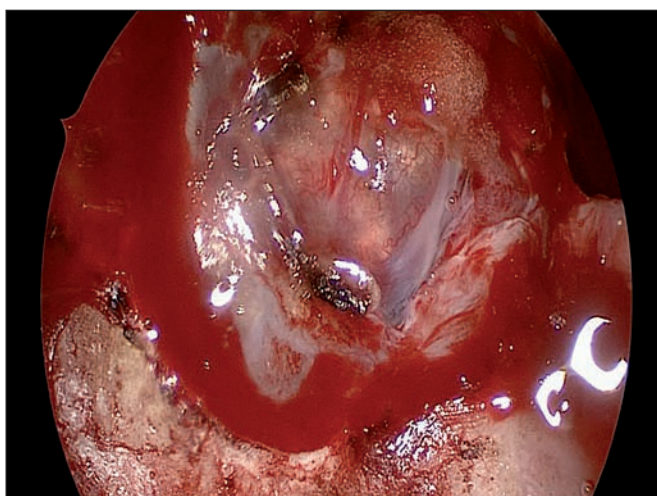
Délka sledování činí v našem souboru jeden měsíc až šest let. Do jednoho týdne od operace je nemocný předáván do péče Endokrinologického centra 3. interní kliniky Všeobecné fakultní nemocnice. První magnetická rezonanční (MR) kontrola se provádí peroperačně, druhá do tří dnů po operaci. První ambulantní pooperační kontrola je po třech měsících s kontrolní MR, endokrinologickým a očním vyšetřením. Dále následují ambulantní kontroly po roce.

Výsledky Radikalita

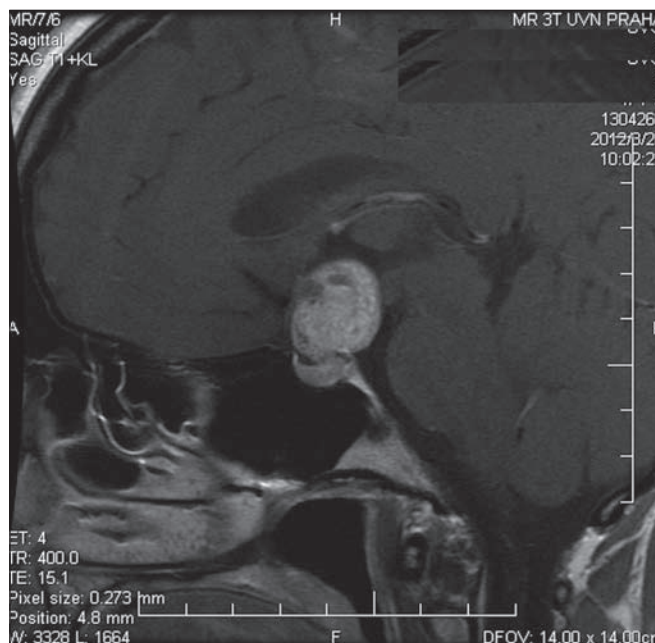
Dle grafického zobrazení bylo ve skupině sedm radikálních resekcí tumoru, tj. totální radikality bylo dosaženo u 50 % nemocných. Ve čtyřech případech lze resekci považovat za subtotální, tj. u 29 %

Tab. 1. Hodnocení pooperačních komplikací.

Komplikace	Počet	%
likvoreia	3	21
meningitida	0	0
zhoršení zraku	1	7
reoperace pro hematom	0	0
nový neurologický deficit	0	0
chirurgická mortalita	0	0
nový diabetes insipidus	3	21



Obr. 1. Endoskopický pohled na kraniofaryngiom po otevření tvrdé pleny.



Obr. 2. Kraniofaryngiom před operačním výkonem.

pacientů. Ve dvou případech, tj. u 14 % pacientů, se jednalo o resekci parciální. V jednom případě, tj. v 7 %, to bylo pouhé vypuštění cysty. U dané nemocné šlo o recidivu z předchozího operačního výkonu, při němž byla do nádorové cysty implantována silikonová hadička pro vytvoření chronické píštěle a přirozené drenáže cysty. Následně byla hadička odstraněna (tab. 1).

Chirurgické zkušenosti

Endoskopická endonazální technika je na Neurochirurgické klinice ÚVN používána od května 2006 v léčbě adenomů hypofýzy [7]. Avšak až v roce 2008 po operaci více než 200 nemocných jsme přistoupili k operaci prvního nemocného s kraniofaryngiome. Podobně tomu bylo i u operací meningeomů baze lební [8]. Zkušenosti s chirurgickou technikou a také správně zvolená indikační kritéria znamenají nárůst radikality operačního výkonu. Pokud bychom danou skupinu rozdělili časově na tři skupiny (5–5–4 nemocní), pak je nárůst radikality u 1–2–4 pacientů (graf 1). Samozřejmě s přihlédnutím k tomu, že se nejedná o stejně rozsáhlé tumory, jejich velikost je různá od 9 do 30mm. Velkou roli zde hraje i možnost využití peroperační magnetické rezonance, která nejenom umožňuje zvýšení radikality, ale zároveň i zlepšuje erudici operátora. Peroperační magnetická rezonance byla přínosná ve 25 % případů, ve třech případech bylo pokračováno v resekčním výkonu ihned po provedení peroperační magnetické rezonance. Došlo tak ke zvýšení radikality

hned na operačním sále v jedné operační době o 25 % (obr. 3).

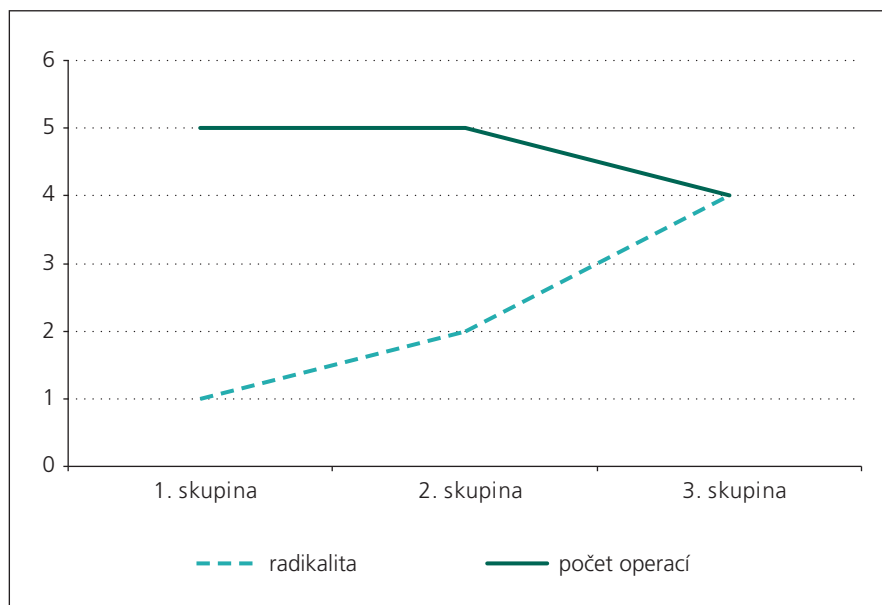
Neurologické komplikace

U devíti pacientů se vyskytla předoperační porucha zraku od malého deficitu představujícího poruchu v jednom zevním kvadrantu až po těžký výpadek, kdy byl nemocný slepý na jedno oko a na druhém byl rozsáhlý výpadek zorného pole (obr. 2). Ke zlepšení zraku v krátké době v pooperačním období došlo u pěti pacientů. U dvou nemocných již s předoperační poruchou perimetru nastalo zhoršení zraku do

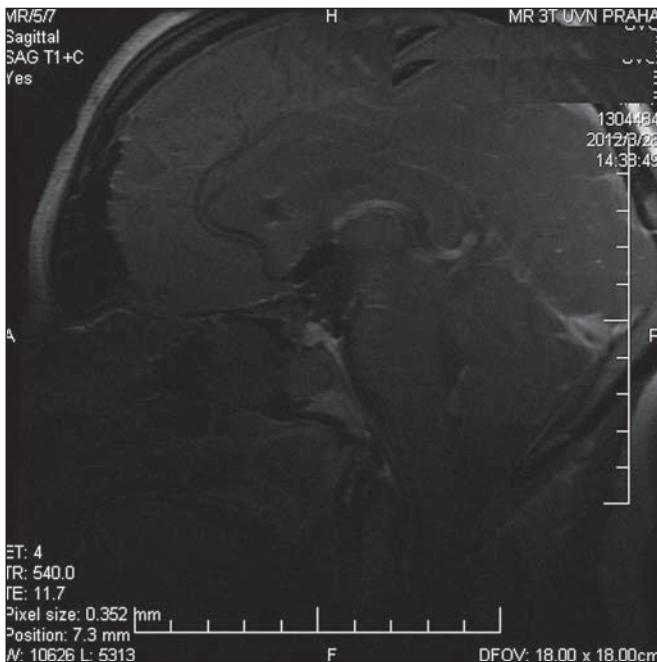
15 st. rozsahu zorného pole, a to u jednoho trvale. Jiný neurologický deficit jsme v pooperačním období nezaznamenali.

Endokrinnologické komplikace

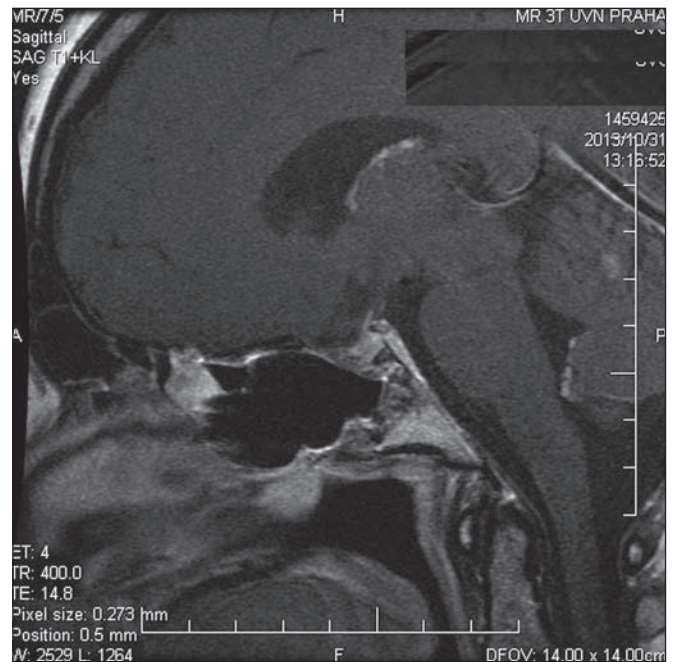
U tří pacientů pooperačně došlo k rozvoji diabetes insipidus, který byl trvalý. Trvalý diabetes insipidus se tedy nově objevil u 21 % nemocných. V případě předoperačního endokrinnologického deficitu nedošlo k následné úpravě.



Graf 1. Porovnání získaných zkušeností a radikality.



Obr. 3. Zobrazení peroperační magnetickou rezonancí.



Obr. 4. Pooperační snímek.

Likvoreia

U tří nemocných, tj. u 21 %, musela být provedena reoperace do jednoho týdne po výkonu pro únik mozkomíšního moku. U čtyř nemocných byl použit nazoseptální lalok na cévní stopce pro zlepšení těsnosti uzávěru. Poslední čtyři operace již standardně proběhly s předoperačně zavedenou lumbální drenáží. Likvoreia dle našich zkušeností nepředstavuje pro nemocného pooperačně jiné riziko než zhoršení pooperačního komfortu. U žádného nemocného nebyly zaznamenány žádné zánětlivé komplikace v přímé souvislosti s operačním výkonem (obr. 4).

Diskuze

Kraniopharyngeomy patří mezi chirurgicky nejobtížněji řešitelné nádory. Obtížnost jejich léčby je dána značnou tendencí k invazi do okolních tkání a vysokou schopností recidivy i po makroskopicky radikální resekci.

Histologicko-embryogenetický podklad resekce

Složitost operace jako takové je v mnohém dána biologickým chováním tumoru plynoucího z jeho podstaty. Kraniofaryngeomy jsou pomalu rostoucí, extra-axiální tumory. Jedná se o nádory rostoucí z buněk zbytku Rathkeho výchlípků. Existují dvě hlavní hypotézy jeho vzniku: embryogenetická a metaplastická. Tyto hy-

potézy nestojí proti sobě, ale vzájemně se doplňují. Metaplastická teorie je založena na existenci reziduálního šupinatého epitelu, který podlehně metaplazii. Embryogenetická teorie je založena na involuci krční Rathkeho výchlípků. Rathkeho výchlípek je invaginací primitivní ústní dutiny. Normální je oddělení váčku po jeho spojení s invaginací mezimozku. Pokud však krček nezaniká, tvoří buněčnou linii podél stopky hypofýzy, převážně na její přední a boční straně, a tím může dát základ vzniku kraniofaryngeomu [9]. Tyto znalosti nám pomáhají pochopit souvislost mezi stopkou hypofýzy a uložením tumoru pro resekci. Histologicky lze kraniofaryngeom rozdělit na adamantinózní, papilární a smíšený [10]. Avšak chirurgicky je toto dělení nevýznamné. Důležitější je existence a rozsah cystické části tumoru.

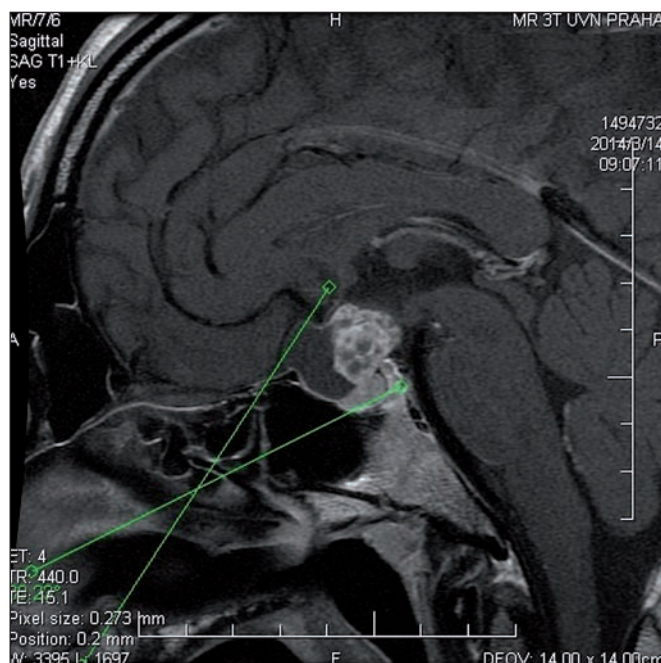
Incidence kraniofaryngeomů se pohybuje mezi 0,5 až 2,5 na 100 000 obyvatel a má lehkou prevalenci mužů, a to 55 %. Kraniofaryngeomy představují 2–5 % všech intrakraniálních tumorů a mají dva vrcholy výskytu. První mezi 5. a 14. rokem a druhý mezi 50. a 74. rokem života [11]. Z chirurgického hlediska je zřejmé, že kraniofaryngeomy budou oblastí zájmu jak dětských neurochirurgů, tak neurochirurgů pro dospělé. Endoskopická technika je použitelná i u dětských pacientů.

Chirurgické dělení kraniofaryngeomů

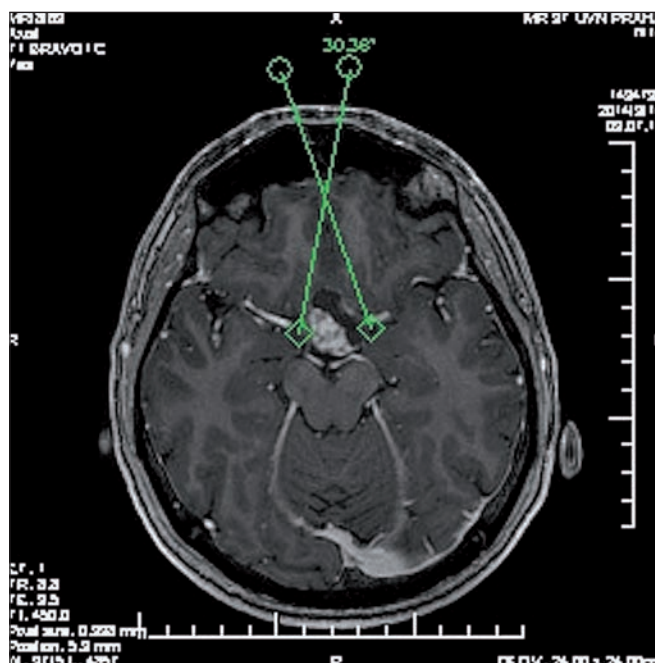
Postupným získáváním zkušeností v endoskopické technice celosvětově se zlepšuje radikalita výkonu a snižuje počet komplikací. Zároveň se však upřesňuje hranice, kdy je vhodná endoskopická technika a kde začínají její limity a kdy je na prvním místě operace transkraniální.

Pro neurochirurga je důležité anatomické dělení podle lokalizace. Existuje jich velká řada a jsou pojmenovány podle jednotlivých autorů: Rougerie, Pertuiset, Konovalov, Štěňo, Hoffman, Samii a Kassam [12]. Žádná však plně neumožňuje se jednoznačně vyjádřit, zda je vhodný přístup transkraniální, či transfenoidální. Musíme počítat s individualizací, která je založena především na zkušenostech operátora s jednotlivými operačními přístupy a technických možnostech daného pracoviště. Ta by nás pak měla vést k rozhodnutí, jaký chirurgický přístup nemocnému navrhnout.

Základem endoskopické klasifikace je dělení na intraselární a supraselární. Intraselární tumory jsou jednoznačně doménou endonazálních, v našem případě endoskopických technik. U supraselárních tumorů bychom měli vzít v úvahu mnoho faktorů, jakými jsou uložení stopky hypofýzy, chiazmatu a invaze do hypothalamu. Na prvním místě je samozřejmě radikalita. Z tohoto pohledu je množství kranio-



Obr. 5. Rozsahová čára v sagitální rovině odpovídající 30 st. zorného pole endoskopu.



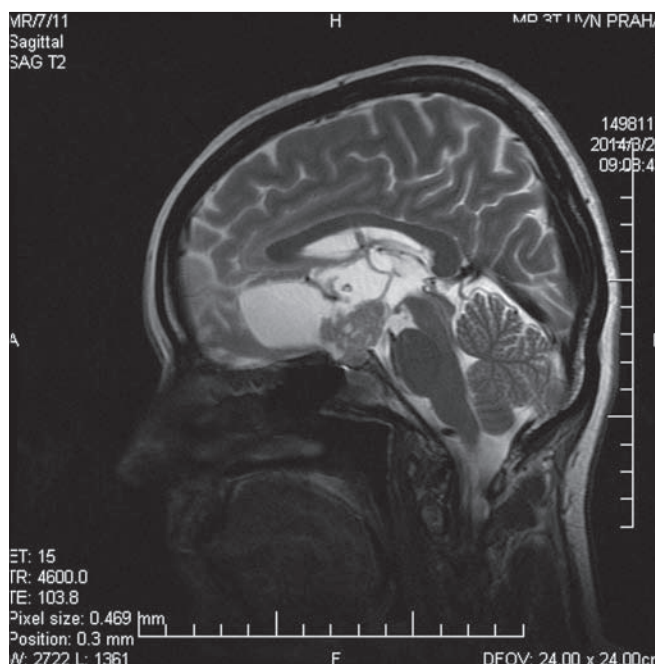
Obr. 6. Rozsahová čára v axiální rovině odpovídající 30 st. zorného pole endoskopu.

faryngeomů vhodných k endoskopické technice omezené. Za hraniční velikost považujeme 3 cm supradiafragmatically. Jednoznačně musí být kraniofaryngeom ve střední čáře bez lateralizace a musí být extraventrikulárně uložen. Pokud je přítomna hypothalamická invaze, pak je pro endoskopickou techniku přijatelná pouze jednostranná invaze. Uložení chiasmatu není pro endoskopickou techniku rozhodující, protože vždy jsme pod chiasmatem, avšak tvar obkružujícího chiasma (suprachiasmatická extenze) je také nevhodný vzhledem k nemožnosti radikality. Poloha stopky v daném případě rovněž nemá pro rozhodnutí význam. Musíme však být schopni provést přístup skrze interkavernózní horní splav, jedině tak je možná operace před stopkou. V případě uložení za stopkou je pak nutné ovládat mobilizaci hypofýzy. Bez toho není primárně možná radikální operace, aniž se poškodí hypofyzární funkce, jak již bylo uvedeno výše. Pokud nejsme přesvědčeni o primárně radikální operaci, pak je endoskopicky přístup nevhodný a měl by být zvolen přístup transkraniální. Naše operační limity jsou zobrazeny na obr. 5, 6. Vycházejí ze zorného pole endoskopu a z možnosti pohybu chirurgických nástrojů vzhledem ke kostěným strukturám lebky tak, abychom vždy mohli s nástrojem nad pouzdro tumoru a byli schopni

jemné preparace, nikoli pouhého násilného odtržení. Mimo tato kritéria jsou kraniofaryngeomy operovatelné pouze transkraniálně (obr. 7).

Radikalita

Pokud budeme porovnávat naše výsledky s jinými pracovišti, je vhodné uvést výsledky jedněch z prvních autorů, kteří měli na danou dobu počátků největší soubor, a to Cavalla et al z roku 2009. Zde bylo z 22 pacientů devět intra-supraselárních tumorů, 12 supraselárních a jeden v trigeminální cisterně. Radikální resekce byla u 40,9 % pacientů, subtotální u 54,6 % pacientů a parciální u 4,5 % pacientů. Výskyt úniku mozkomíšního moku po operaci byl pak 13,6 % [13]. Likvorea je jedna z nejčastěji uváděných komplikací. Jsou pracoviště, kde přiznávají i mnohem vyšší výskyt úniku likvoru – Gardner et al (2008) v 58 % [14].



Obr. 7. Kraniofaryngeom transsfenoidálně neřešitelný.

Současná největší metaanalýza [15] je nakloněna operacím endoskopickým transsfenoidálním:

- totální radikalita v této metaanalýze dosahuje 66,9 % oproti 48,3 % ve prospěch endoskopických transsfenoidálních operací,
- zlepšení zraku 56 % oproti 33 % ve prospěch endoskopických operací,

- likvoreia 18,4 % oproti 2,6 % v neprospěch endoskopických operací.

Nesmíme však zapomínat, že se jedná o metaanalýzu studií, kde doba pozorování není dlouhá a výjimečně pokračuje pět let, což je u nádoru tohoto typu krátký časový interval. Dále je vhodné vzít v úvahu, že jsou to již vybrané tumory do držující přesně indikační schéma tak, aby byly vhodné pro endoskopické operace.

Pro zastánce transkraniálních operací je nejvýznamnější studie multilaločnatých tumorů větších než 4 cm, kde autoři dosáhli totální resekce v 87,5 % a zlepšení zraku u šesti pacientů z 15 bez významnější morbidity [16]. Při takto proklamované radikalitě s minimálním počtem komplikací stojí za úvahu, co může vlastně endoskopická operace pacientovi nabídnout. Jedná se však o velmi výjimečné pracoviště.

Při transkraniální operaci musíme počítat s komplikacemi, které jsou s tímto přístupem spojeny, ať již vyšší endokrinologický deficit či možnost neuropsychologický změn, obzvláště u subfrontálního přístupu. Přesto je transkraniální přístup, pokud nebudeme brát ohled na velikost a šíření tumoru, radikálnější a musíme jej zvažovat jako první. Protože radikalita je při tomto typu nádoru zlatý standard [17–19].

Endoskopie je schopná jako každá minimálně invazivní technika nabídnout pacientovi vyšší kosmetický komfort s rizikem delší hospitalizace při výskytu likvorey. Má však poměrně rozsáhlá omezení.

Za stejné časové období, v jakém byl operován náš prezentovaný soubor, bylo na Neurochirurgické klinice Ústřední vojenské nemocnice operováno osm nemocných transkraniálně. Toto číslo nesevřídčí o ústupu transkraniálních operací ve prospěch endoskopických, naopak prokazuje, jak velký počet nemocných nejsme schopni odoperovat endoskopicky, přestože endoskopický výkon při indikacích vždy zvažujeme jako metodu první volby. Proto i naše hodnocení radikality je při dané diagnóze omezeno výběrem pacientů a nelze obě skupiny vzájemně porovnávat.

Budoucnost endoskopie

Od roku 2008 se technologie nepřetržitě vyvíjí a velikost operačního přístupu se

zvětšuje. Také se více cílí na směr operačního kanálu vedoucího přímo k expanzi. Mezi tyto přístupy lze řadit transplanární, transtuberikulární či transklivální [20,21]. Nesmíme zapomínat ani na stále více se prosazující 3D endoskopii, kterou zatím významně limitují technologické možnosti [22].

Rozvoj technologií však nenahradí velký operační prostor a možnost bezpečné kontroly, jaký umožňuje transkraniální operace, protože endoskopická operace baze lební bude vždy znamenat operování klíčovou dírkou.

Závěr

Transsfenoidální endoskopické techniky v léčbě extraventrikulárních kraniofaryngomů jsou bezpečné a znamenají menší invazivitu a lepší pooperační kosmetický efekt pro pacienta. Jsou však spojeny s vyšším procentuálním výskytem pooperační likvorey, než je tomu u standardních transsfenoidálních operací adenomů hypofýzy. Endoskopické techniky zůstanou technicistní metodou v operacích určité části kraniofaryngomů splňujících přísná kritéria svého uložení a směru růstu, protože pouze radikální resekce při první operaci může znamenat vyléčení nemocného.

Literatura

1. Stamm AC, Vellutini E, Balsalobre L. Craniopharyngioma. *Otolaryngol Clin North Am* 2011; 44(4): 937–952. doi: 10.1016/j.otc.2011.06.015.
2. Chung WY, Pan DH, Shiau CY, Guo WY, Wang LW. Gamma knife radiosurgery for craniopharyngiomas. *J Neurosurg* 2000; 93 (Suppl 3): 47–56.
3. Lee M, Kalani MY, Cheshier S, Gibbs IC, Adler JR, Chang SD. Radiation therapy and CyberKnife radiosurgery in the management of craniopharyngiomas. *Neurosurg Focus* 2008; 24(5): E4. doi: 10.3171/FOC/2008/24/5/E4.
4. de Divitiis E, Cappabianca P, Cavallo LM, Esposito F, de Divitiis O, Messina A. Extended endoscopic transsphenoidal approach for extrasellar craniopharyngiomas. *Neurosurgery*. Nov 2007; 61 (Suppl 2): 219–227. doi: 10.1227/01.neu.0000303220.55393.73.
5. Laufer I, Anand VK, Schwartz TH. Endoscopic, endonasal extended transsphenoidal, transplanum transtuberculum approach for resection of suprasellar lesions. *J Neurosurg* 2007; 106(3): 400–406.
6. Kenning TJ, Beahm DD, Farrell CJ, Schaberg MR, Rosen MR, Evans JJ. Endoscopic endonasal craniopharyngioma resection. *J Neurosurg* 2012; 32 (Suppl 1): E5.
7. Masopust V, Netuka D, Beneš V. Endonasální endoskopická transsfenoidální resekce selárních lézí. *Cesk Slov Neurol N* 2008; 71/104(6): 704–710.
8. Netuka D, Masopust V, Belšan T, Kramář F, Hána V, Beneš V. Endoskopická endonasální operace meningiomů baze lební. *Cesk Slov Neurol N* 2013; 76/109(4): 446–452.

9. Oskouian RJ, Samii A, Laws ER jr. The craniopharyngioma. *Front Horm Res* 2006; 34: 105–126.
10. Sekine S, Takata T, Shibata T, Mori M, Morishita Y, Noguchi M et al. Expression of enamel proteins and LEF1 in adamantinomatous craniopharyngioma: evidence for its odontogenic epithelial differentiation. *Histopathology* 2004; 45(6): 573–579.
11. Bunin GR, Surawicz TS, Witman PA, Preston-Martin S, Davis F, Bruner JM. The descriptive epidemiology of craniopharyngioma. *J Neurosurg* 1998; 89(4): 547–551.
12. Kassam AB, Gardner PA, Snyderman CH, Carraro RL, Mintz AH, Prevedello DM. Expanded endonasal approach, a fully endoscopic transnasal approach for the resection of midline suprasellar craniopharyngiomas: a new classification based on the infundibulum. *J Neurosurg* 2008; 108: 715–728. doi: 10.3171/JNS/2008/108/4/0715.
13. Cavallo LM, Prevedello DM, Solari D, Gardner PA, Esposito F, Snyderman CH et al. Extended endoscopic endonasal transsphenoidal approach for residual or recurrent craniopharyngiomas. *J Neurosurg* 2009; 111(3): 578–589. doi: 10.3171/2009.2.JNS.081026.
14. Gardner PA, Kassam AB, Snyderman CH, Carrau RL, Mintz AH, Grahovac S et al. Outcomes following endoscopic, expanded endonasal resection of suprasellar craniopharyngiomas: a case series. *J Neurosurg* 2008; 109: 6–16. doi: 10.3171/JNS/2008/109/7/0006.
15. Komotar RJ, Starke RM, Raper DMS, Anand VK, Schwartz TH. Endoscopic endonasal compared with microscopic transsphenoidal and open transcranial resection of craniopharyngiomas. *World Neurosurgery* 2012; 77(2): 329–341. doi: 10.1016/j.wneu.2011.07.011.
16. Gerganov V, Metwali H, Samii A, Fahlbusch R, Samii M. Microsurgery resection of extensive craniopharyngiomas using a frontolateral approach: operative technique and outcome. *J Neurosurg* 2014; 120(2): 559–570. doi: 10.3171/2013.9.JNS.122133.
17. Calderalli M, di Rocco C, Papacci F, Colosimo C. Management of recurrent craniopharyngioma. *Acta Neurochir (Wien)* 1998; 140(5): 447–454.
18. Hoffman HJ, De Silva M, Humphreys RP, Drake JM, Smith ML, Blaser SI. Aggressive surgical management of craniopharyngioma in children. *J Neurosurg* 1993; 76(1): 47–52.
19. Yasargil MG, Curcic M, Kis M, Siegenthaler G, Teddy PJ, Roth P. Total removal of craniopharyngiomas. Approaches and long-term results in 144 patients. *J Neurosurg* 1990; 73(1): 3–11.
20. Liu JK, Eloy JA. Endoscopic endonasal transplanum transtuberculum approach for resection of retrolachiasmatic craniopharyngioma. *J Neurosurg* 2012; 32 (Suppl): E2.
21. Iacoangeli M, Di Rienzo A, di Somma LG, Moriconi E, Alvaro L, Re M et al. Improving the endoscopic endonasal transclival approach: the importance of a precise layer by layer reconstruction. *Br J Neurosurg* 2014; 28(2): 241–246. doi: 10.3109/02688697.2013.835375.
22. Bolzoni Villaret A, Battaglia P, Tschabitscher M, Mattavelli D, Turri-Zanoni M, Castelnovo P et al. A 3-dimensional transnasal endoscopic journey through the paranasal sinuses and adjacent skull base: a practical and surgery-oriented perspective. *Neurosurgery* 2014; 10 (Suppl 1): 116–120. doi: 10.1227/NEU.000000000000172.