

# Spasticita po iktu jako projev maladaptivní plasticity a její ovlivnění botulotoxinem

## Post-stroke Spasticity as a Manifestation of Maladaptive Plasticity and its Modulation by Botulinum Toxin Treatment

### Souhrn

Cévní mozková příhoda je celosvětově nejčastější příčina invalidity. Po iktu je i dospělý mozek schopen strukturální a funkční reorganizace, výsledná neurální plasticita se považuje za podklad podstatné části úpravy neurologického deficitu. Existují však i neuroplastické změny, které naopak neurologické funkce zhoršují. Příkladem takové maladaptivní plasticity je rozvoj spasticity po iktu. Odhaduje se, že spasticitou je postiženo 20–40 % pacientů po iktu. Spasticita po iktu negativně ovlivňuje funkční stav a kvalitu života pacientů a představuje významnou socioekonomickou zátěž. Léčba spasticity vyžaduje týmovou spolupráci odborníků, léčebná strategie sestává z fyzioterapie a aplikace botulotoxinu. Botulotoxin typu A je v současnosti považován za terapii první volby u spasticity po iktu. Kromě periferního účinku botulotoxinu na nervosvalové ploténce přibývá i dokladů o jeho vzdálených účincích na CNS. Výsledky recentních studií s využitím funkční magnetické rezonance u pacientů v chronické fázi iktu naznačují, že botulotoxin aplikovaný do spastických svalů moduluje abnormální kortikální reorganizaci (maladaptivní plasticitu).

### Abstract

Stroke is the leading cause of disability worldwide. Even the adult brain is capable of structural and functional reorganization following stroke, the resulting neural plasticity is assumed to underlie most of the recovery of neurological deficit. Other neuroplastic changes, however, may worsen neurological functions. Development of post-stroke spasticity can be considered an example of such maladaptive plasticity. It is estimated that 20–40% of stroke survivors develop spasticity. Post-stroke spasticity affects functional status and quality of life of patients and represents a significant socioeconomic burden. Therapy of post-stroke spasticity requires team collaboration, treatment strategies consist of physiotherapy and botulinum toxin application. Botulinum toxin type A is currently considered first-line therapy for post-stroke spasticity. In addition to peripheral effects of botulinum toxin on the neuromuscular junction, there is growing evidence of distant effects on the CNS. The results of recent studies using functional magnetic resonance imaging in the chronic stroke patients suggest that botulinum toxin injected into the spastic muscle modulates the abnormal cortical reorganization (maladaptive plasticity).

Tato práce vznikla za grantové podpory IGA MZ ČR číslo NT13575-4/2012 a MZ ČR – RVO („Fakultní nemocnice Olomouc – FNOL, IČ: 00098892“).

Autoři deklarují, že v souvislosti s předmětem studie nemají žádné komerční zájmy.

The authors declare they have no potential conflicts of interest concerning drugs, products, or services used in the study.

Redakční rada potvrzuje, že rukopis práce splnil ICMJE kritéria pro publikace zasílané do biomedicínských časopisů.

The Editorial Board declares that the manuscript met the ICMJE "uniform requirements" for biomedical papers.

**T. Veverka, P. Hlušík,  
P. Kaňovský**

Neurologická klinika LF UP  
a FN Olomouc



**MUDr. Tomáš Veverka**  
Neurologická klinika  
LF UP a FN Olomouc  
I. P. Pavlova 6  
77520 Olomouc  
e-mail: [veverka.tomas@seznam.cz](mailto:veverka.tomas@seznam.cz)

Přijato k recenzi: 30. 7. 2013

Přijato do tisku: 5. 11. 2013

### Klíčová slova

cévní mozková příhoda – plasticita – elasticita – botulotoxin – kortex

### Key words

stroke – plasticity – spasticity – botulinum toxin – cortex

### Cévní mozková příhoda – definice, incidence a mortalita

Cévní mozková příhoda (CMP) je podle Světové zdravotnické organizace (WHO) definována jako klinický syndrom charak-

terizovaný rychle se vyvíjejícími klinickými známkami ložiskové (nebo globální) poruchy mozkové funkce, se symptomy trvajících déle než 24 hod nebo vedoucími ke smrti, bez jiné zjevné příčiny než cévní [1].

CMP je celosvětově nejčastější příčina invalidity a jedna z nejčastějších příčin úmrtí [2]. V roce 2004 byla globální celosvětová incidence CMP 9,0 mil a prevalence 30,7 mil [3]. Prakticky jediná

prospektivní populační studie v evropských zemích byl WHO projekt MONICA. V této studii byla věkově vázaná incidence prvního iktu (stroke incidence) u mužů 101–285/100 tis. obyvatel a u žen 45–198/100 tis. obyvatel. Kombinovaná incidence (stroke attack rate) byla o přibližně 20 % vyšší [4]. V posledních desetiletích úmrtnost na CMP ve vyspělých zemích klesá. Dle AHA došlo mezi lety 1996 a 2006 ke snížení roční mortality na CMP o 33,5 %, na aktuální hodnotu 18,4 %. Jelikož věk je jedním z hlavních rizikových faktorů, předpokládá se vlivem nepříznivého demografického vývoje ve vyspělých zemích nárůst incidence CMP o 1–1,5 % za rok [5]. Jestliže bylo v roce 2000 dle odhadů WHO v zemích EU postiženo cévní mozkovou příhodou 1,1 mil. lidí, pak v roce 2025 to bude 1,5 mil. [6].

### Mechanismy, které se uplatňují při úpravě funkce po iktu

Většina přeživších pacientů má trvalé motorické postižení [7]. Nejčastější lokalizací mozkového infarktu je povodí a. cerebri media (ACM), proto je u více než 2/3 pacientů po prodělané CMP přítomno zhoršení funkce horní končetiny s těžším postižením akra ve srovnání s ramenním pletencem [8,9]. Maximum úpravy motorického deficitu je možno očekávat do šesti měsíců od iktu [10], i když intenzivní rehabilitace motoriky má efekt i v chronické fázi [11–13]. Dobkin a Carmichael rozlišují tři mechanismy, které se uplatňují při úpravě funkce po iktu [14]:

1. Restituce představuje funkční zlepšení, kterého je dosaženo reperfuzí zona penumbra (ischemického polostínu) mechanismem akutní rekanalizace okludované tepny. Trombolytická terapie s užitím rekombinantního aktivátoru tkáňového plazminogenu (rt-PA) prokázala svou efektivitu v akutní terapii trombembolického iktu. Významně redukuje invaliditu a zlepšuje funkční stav pacientů po ischemickém iktu. Přestože se dle ESO doporučení z roku 2009 terapeutické okno pro podání rt-PA prodloužilo z 3 na 4,5 hod, stále zůstává mnoho pacientů, kteří nejsou intravenózní trombolýzou léčeni [15,16].
2. Kompenzace znamená, že funkčního zlepšení je dosaženo nácvikem náhradních pohybových vzorců se zapojením proximálních či axiálních svalů nebo využitím kompenzačních pomůcek.

Kompenzační mechanismy tedy vedou k funkčnímu zlepšení, aniž dojde k úpravě motorického deficitu [17].

3. Substituce zahrnuje procesy, které se jinak označují jako **mozková plasticita**.

### Mozková plasticita

Mozkový kortex není rigidní struktura, ale vlivem zkušeností, učení, centrálními a periferními inzulty dochází během života k dynamické reorganizaci [18]. Mozková plasticita znamená, že mozkové struktury i funkce neustále podléhají dynamickým změnám, reorganizaci. Změny centrálního nervového systému, ke kterým dochází v interakci se zevním prostředím nebo v rámci procesu učení, umožňují se adaptovat v různých situacích [19]. Již v roce 1947 Hebb prokázal, že krysy, jež nechal pobíhat volně po svém domě (stimulující prostředí), se lépe učily a měly lepší paměťovou kapacitu než ty, které žily v méně stimulujícím prostředí. V roce 1949 postuloval, že behaviorální adaptace (učení) je spojeno se změnami na synaptické úrovni [20]. Ke strukturálním a funkčním změnám dochází nejen v mozku, ale na všech úrovních motorického systému, tj. v míše, alfa motoneuronech, svalech.

Samostatná kapitola je charakteristika mozkové plasticity na buněčné (neuronální) úrovni. Studium těchto mechanismů zůstává doménou experimentálního výzkumu, viz např. přehledný článek autorů Nudo et al [21] nebo Johansson [22].

### Metody ke studiu mozkové plasticity

Plasticitu na kortikální úrovni je možno studovat pomocí zobrazovacích metod s dobrým prostorovým rozlišením nebo pomocí elektrofyziologických metod, které mají výborné časové rozlišení. První zobrazovací techniky pro neinvazivní funkční vyšetření mozku pracovaly na bázi scintigrafie při použití radiofarmak.

Vyšetření pozitronovou emisní tomografií (PET) je založeno na detekci záření emitovaného tkáněmi pacienta po aplikaci vhodného radiofarmaka. Průkopníky použití pozitronové emisní tomografie (PET) k posouzení změn po CMP jsou Weiller [23]. Limitací metody PET jsou především omezená dostupnost, radiační zátěž vyšetřovaných subjektů a cena vyšetření.

Od 90. let 20. stol. dochází k prudkému rozvoji metod funkční magnetické rezonance (fMR). Jednou z výhod použití MR

pro funkční mapování je, že funkční data mohou být získána spolu s obrazy morfologickými a snadno integrována pro interpretaci funkčně-anatomických vztahů. Funkční MR má relativně vysokou prostorovou rozlišovací schopnost v řádu několika milimetrů. Časová rozlišovací schopnost je ve srovnání s magnetoencefalografií či elektroencefalografií omezená (několik sekund). Funkční MR navíc nezatěžuje vyšetřované subjekty ionizujícím zářením. Z tohoto důvodu je vhodnější pro longitudinální sledování s opakovanými vyšetřeními u jednoho subjektu [24]. Funkční MR mapuje tytéž lokální procesy jako perfuzní PET, totiž nárůst lokálního metabolismu a lokální tkáňové perfuze při zvýšení synaptické aktivity v šedé hmotě.

Nejužívanější elektrofyziologická metoda k mapování mozkové aktivity je transkraniální magnetická stimulace (TMS). TMS je neinvazivní technika, která se nejvíce blíží invazivní elektrické kortikální stimulaci. Opakovaná stimulace pulzním magnetickým polem indukuje elektrické pole, jež moduluje neuronální aktivitu. Řada přehledných prací obsahuje výčet technik TMS, jejich výzkumný i léčebný potenciál [25,26]. Princip tzv. párové TMS spočívá v aplikaci dvojice stimulačních pulzů v krátkém časovém odstupu. Testuje se vliv prvního (přípravného) podnětu na motorickou odpověď, následující po druhém (testovacím) podnětu. V závislosti na intenzitě stimulu a délce „interstimulus“ intervalu dochází buď ke snížení amplitudy MEP odpovídající intrakortikální inhibici, nebo naopak ke zvýšení amplitudy MEP odpovídající intrakortikální facilitaci. Párová TMS je v současnosti používána jako metoda ke studiu excitability motorického kortexu především u extrapyramidových onemocnění a k výzkumu mozkové plasticity [27,28].

### Organizace senzomotorických okruhů

Pokud mluvíme o plasticitě senzomotorického systému na úrovni kortikální, je důležité znát jeho organizaci. Hlavní kortikální oblasti řídicí volní hybnost jsou lokalizovány ve frontálním laloku: primární motorický kortex (MI); premotorický kortex (PM) rozdělovaný na dorzální a ventrální premotorický kortex (PMd a PMv); suplementární motorická area (SMA) zahrnující vlastní SMA a pre-SMA; a motorické cingulum (CMA) dělicí se na kau-

dální a rostrální motorické cingulum (CMAc a CMAr) [29]. Tyto frontální kortikální oblasti mají u primátů přímé projekce (monosynaptické spoje) na spinální motoneurony. Další kortikální oblasti, které hrají důležitou roli při kontrole pohybu, jsou primární a sekundární somato-senzorický kortex (S1, S2). Práce pomocí zanořených hlubokých elektrod prokazují podíl subkortikálních struktur (thalamus, bazální ganglia a mozeček) na provádění, resp. přípravě k volnému pohybu [30,31].

### Mozková plasticita po ischemickém iktu

Fokální mozkový infarkt (cévní mozková příhoda, trauma) spouští celou řadu pochodů, které ve svém důsledku mohou vést ke spontánnímu zlepšení neurologického postižení. Procesy podílející se na reorganizaci po iktu jsou schematicky znázorněny na obr. 1 [32].

Na úrovni kortikální se odehrávají následující plastické změny:

#### 1. Substituce nepoškozenými oblastmi v primárním senzomotorickém kortexu

Úprava motorického deficitu po iktu je provázána reorganizací motorických center mozku, detailně jsou popsány změny v primárním motorickém kortexu (M1) [33]. V animálních experimentech bylo prokázáno, že během spontánní úpravy motorického deficitu po fokální lézi reprezentace ruky v M1 dochází k remodelaci zbytku M1. Lézi nepostižené, za normálních okolností neaktivní oblasti M1 jsou zapojovány do motorické mapy horní končetiny a tento proces je akcentován tréninkem [34]. Podobně u pacientů po iktu je provádění motorické úlohy spojeno s laterálním a posteriočním posunem aktivity v M1 [23,35], přičemž remodelace motorické mapy horní končetiny je spojena s úpravou funkce [36]. Překrývání somatotopických reprezentací jednotlivých částí ruky v primárním motorickém kortexu představuje významný potenciál pro plasticitu [37]. K remodelaci dochází analogicky i v primárním somato-senzorickém kortexu (S1).

#### 2. Substituce jinými oblastmi kortexu

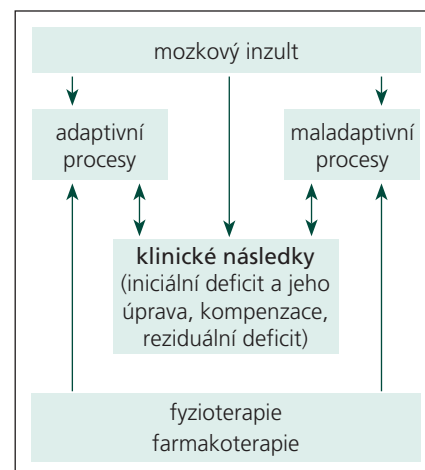
Stupeň poškození kortikospinálního traktu ischemickým infarktem dobře koreluje s úpravou motorických funkcí. Přerušení projekcí z primárního motorického

kortexu (M1) do míšních motoneuronů vede k zapojení sekundárních motorických oblastí, jako jsou premotorický kortex, suplementární motorická area [38]. Tyto sekundární motorické oblasti mají také přímé projekce na míšní motoneurony. Autoři Ward et al prokázali u hemiparetických pacientů po iktu negativní lineární korelaci mezi úpravou motorického deficitu a rozsahem aktivace sekundárních motorických oblastí při provádění motorické úlohy [39]. Pacienti bez rezidua měli relativně normální aktivční mapy ve srovnání s kontrolami. U pacientů se špatným funkčním výsledkem naopak perzistoval bilaterální vzorec se zvýšenou aktivací v primárních a sekundárních motorických oblastech ipsilaterálně k paretické končetině [40]. Dřívější longitudinální studie prokázaly, že motorické zotavení je spojeno se zvýšením aktivity při provádění motorické úlohy v kontralaterálním senzomotorickém kortexu (M1, S1), ipsilaterálním premotorickém kortexu a ipsilaterálním mozečku [41–43]. Tyto práce také ukázaly, že spolu s úpravou motorických funkcí se časně po iktu přítomný bilaterální vzorec abnormně zvýšené aktivity normalizuje do predominantně kontralaterální distribuce [44].

Odpověď na otázku, jakou roli hrají sekundární motorické oblasti v procesu motorického zotavení, mohou dát studie, které využívají transkraniální magnetické stimule (TMS) k útlumu určitých kortikálních oblastí během provádění motorické úlohy paretickou končetinou. Tyto práce například naznačují význam bilaterálního premotorického kortexu pro načasování a přesnost provádění pohybu paretickou končetinou. TMS kontralaterálního a ipsilaterálního PMd prodloužila reakční časy u pacientů po iktu, nikoliv u kontrol. Dopad TMS kontralaterálního PMd byl větší u pacientů s větším motorickým postižením, zatímco TMS ipsilaterálního PMd měla větší účinek na pacienty s mírnějším postižením. Ačkoliv je potenciál pro motorické zotavení limitován především stupněm poškození kortikospinální dráhy, zapojení a adaptace sekundárních motorických oblastí obou hemisfér přispívá k dosažení maximální možné funkční úpravy [45,46].

#### 3. Diaschíza

Diaschíza znamená náhlou dočasnou ztrátu funkce mozkové tkáně vzdálené od místa primárního infarktu, se kterým je



Obr. 1. Procesy podílející se na reorganizaci po iktu. Upraveno podle [32].

ovšem funkčně propojena [47]. PET studie prokázala u pacientů časně po iktu právě takové oblasti hypoperfúze a hypometabolizmu [48]. Diaschíza se rozvíjí do 30 min od začátku lokální ischemie a upravuje se do několika měsíců. Je pravděpodobné, že spontánní úprava motorických funkcí po iktu je alespoň částečně podmíněna reverzibilitou diaschízy.

#### Spasticita jako projev maladaptivní plasticity

Mechanismy adaptivní plasticity mají zásadní význam pro rehabilitaci po iktu a umožňují pacientovi kompenzovat funkční deficit. Ne vždy ovšem dochází k žádoucím změnám s pozitivním dopadem na pacienta. V těchto případech mluvíme o tzv. **maladaptivní plasticitě**. Příkladem excesivní plasticity vedoucí k neurologickým poruchám jsou fantomové bolesti po amputacích končetin či dystonické poruchy hybnosti [49–51]. V tomto kontextu je rozvoj spasticity po iktu možno vnímat jako maladaptivní proces s převážně negativním vlivem na výsledný stav pacienta.

Výsledný funkční deficit v chronické fázi po iktu je podmíněn především svalovou slabostí, nicméně významnou roli hraje i spasticita [52,53]. Spasticita působí problémy v běžných denních aktivitách, hygieně, ošetrovatelské péči a fyzioterapii [54]. U přeživších pacientů po iktu působí spasticita často kromě zhoršení hybnosti i bolesti, neléčená vede ke kontrakturám, což může představovat limitaci pro fyzioterapii [55]. Průzkumem mezi pacienty se spasticitou bylo zjištěno, že pro 89 %

z nich znamená spasticita částečnou či úplnou diskvalifikaci v profesním životě [56]. Odhlédneme-li od samotných pacientů, znamenají různé projevy spasticity enormní zátěž pro pečovatele takto postižených pacientů. Nezanedbatelná je také socioekonomická zátěž spojená se spasticitou. Náklady na zdravotní péči o pacienty po CMP s manifestní spasticitou jsou čtyřnásobné ve srovnání s pacienty bez spasticity [57].

### Spasticita po iktu

Nejčastěji citovaná definice charakterizuje spasticitu jako formu svalového hypertonu způsobenou na rychlosti závislým zvýšením tonických napínavých reflexů na podkladě abnormálního zpracování proprioceptivních impulzů na míšni úrovni [58]. Recentnější definice z roku 2005 popisuje spasticitu jako poruchu senzomotorické kontroly na pokladě léze horního motoneuronu, manifestující se intermitentní nebo trvalou mimovolní svalovou aktivací [59].

Spasticita po CMP má fokální charakter s hemilaterálním postižením antigravitačních svalů, což jsou flexory horních končetin, extenzory dolních končetin a erekory trupu. Výsledný klinický obraz tzv. Wernicke-Mannova držení tvoří flekční spasticita prstů ruky s pronační flexí v lokti, addukcí paže a vnitřní rotací v rameni. Na dolní končetině je charakteristická pronační spasticita bérce s ekvinózním, inverzním postavením planty. Trup je vychýlen mimo osu, což vede k nestabilitě a pádům [60].

### Etiopatogeneze spasticity

Spasticita spolu s dalšími symptomy, které interferují s volní hybností a vedou k invaliditě, tvoří syndrom horního motoneuronu (Upper Motor Neurone syndrome, UMN) [61]. Příznaky syndromu horního motoneuronu se dělí na negativní a pozitivní. Negativními příznaky jsou oslabení, ztráta zručnosti a rychlá unavitelnost. Pozitivní příznaky zahrnují kromě spasticity, šlachovou hyperreflexii, patologické kožní reflexy (Babinského příznak), spastickou dystonii, flexorové spazmy a klonus [62–64].

Horní motoneuron zahrnuje inhibiční a excitační dráhy, které přes míšni interneurony kontrolují míšni reflexy. Čisté postižení pyramidové dráhy (tractus corticospinalis) vede jen k mírnému neurologickému postižení, přičemž spasticita chybí [65]. Pozitivní příznaky UMN jsou podmíněny především lézí tzv. parapyramidových drah, které se zakončují na tělech interneuronů v před-

ních rozích šedé hmoty míšni. Tyto interferony mají inhibiční vliv na alfa-motoneurony a také na gama-motoneurony, inervující intrafuzální vlákna. Ztráta inhibice gama-motoneuronů vede k excesivní impulzaci a hyperkontrakci intrafuzálních vláken, což zpětnově vyvolává excesivní impulzaci alfa-motoneuronů (navíc také zbavených inhibičního vlivu interneuronů) a hyperkontrakci extrafuzálních vláken, včetně typických spastických odpovědí [66].

### Prevalence spasticity po iktu

V současné době stále chybí konsenzus stran prevalence spasticity po iktu. V dalším textu jsou uvedeny některé epidemiologické práce. Ve studii autorů Sommerfeld et al se v prvním týdnu po iktu rozvinula spasticita u 21 % pacientů, po třech měsících bylo spastických 19 % pacientů [67]. V jiné studii byla spasticita přítomna u 24,5 % pacientů dva týdny po iktu, přičemž po šesti týdnech se procento spastických pacientů zvýšilo jen mírně, na 26,7 % [68]. V práci autorů Urban et al mělo šest měsíců po iktu spasticitu 42,6 % pacientů [69]. V prospektivní studii se 106 pacienty byla prevalence spasticity jeden rok po iktu 27 % [70]. Interval mezi CMP a rozvojem spasticity je vysoce variabilní, nicméně spasticita se rozvíjí zejména v prvních třech měsících po iktu [71].

Prediktory rozvoje významné spasticity jsou nižší index Barthelové sedmý den po iktu, levostranná hemiparéza a anamnéza kouření [72]. Ve studii autorů Urban et al došlo častěji k rozvoji spasticity u pacientů s těžším motorickým deficitem, hemihypéstezií a nižším indexem Barthelové [69]. Obdobně se u pacientů s NIHSS  $\geq 10$  (tedy s teritoriálním infarktem) častěji rozvine spasticita, navíc pacienti bez spasticity reagují lépe na rehabilitaci [73].

### Terapie spasticity

Úspěch terapie spasticity po CMP se odvíjí od komplexního vyšetření pacienta, stanovení reálných cílů a integrace terapeutických modalit. Bylo prokázáno, že stanovení reálných cílů, které odrážejí očekávání jak samotných pacientů, tak pečovatelů, zlepšuje motivaci, spolupráci a příznivě ovlivňuje výsledek terapie [74].

Existují určité rozdíly v terapeutickém přístupu k postižení horní a dolní končetiny. Cílené terapeutické ovlivnění spasticity horní končetiny je důležité především z následujících důvodů. Úprava

funkce ruky, tj. úchop, držení a manipulace s předměty, vyžaduje komplexní zapojení svalů od ramene až po prsty. Na rozdíl od postižení dolní končetiny, kde často i minimální zlepšení umožní bipedální lokomoci. Dosažení a uchopení předmětu jsou nezbytná součást mnoha úkonů denního života, proto zhoršení funkce horní končetiny vede k nesoběstačnosti. Neléčené postižení horní končetiny působí další komplikace, jako jsou subluxace ramenního kloubu, bolestivé rameno, komplexní regionální bolestivý syndrom, změny měkkých tkání, které dále ztěžují rehabilitaci plegické či paretické horní končetiny. Na dolní končetině může být určitá míra spasticity užitečná, neboť umožňuje stabilní stoj při těžkém paretickém postižení [75].

Terapie pacientů se spasticitou musí být individualizována a vyžaduje multidisciplinární přístup založený na týmové spolupráci neurologů, rehabilitačních lékařů, ortopedů, fyzioterapeutů, zdravotních sester, pečovatelů a samotných pacientů. Terapie sestává z nefarmakologické intervence (rehabilitace) a farmakoterapie.

### Léčba spasticity botulotoxinem

V současnosti se za terapii první volby u fokální, respektive multifokální spasticity po iktu považuje aplikace botulotoxinu typu A (BoNT-A) v kombinaci s neurorehabilitací [76–79]. Efektivita a bezpečnost BoNT-A v terapii spasticity horní končetiny byla prokázána řadou randomizovaných, dvojitě zaslepených, placebem kontrolovaných klinických studií [80–82].

Mechanismus působení BoNT na nervosvalové ploténce je dobře popsán [83]. BoNT se váže svým těžkým řetězcem na presynaptickou membránu. Poté dochází mechanismem exocytózy k internalizaci toxinu do buňky. Vlastní toxický efekt lehkého řetězce je podmíněn enzymatickým rozštěpením membránových proteinů, které jsou nezbytné pro uvolnění acetylcholinu do synaptické šterbiny. Spojení BoNT s presynaptickou membránou je ireverzibilní. Přesto dokáže axon převážně mechanismem „axonal sprouting“ („pučení“) vytvořit nová nervosvalová spojení a obnovit svalovou sílu.

Klinický efekt aplikace BoNT-A se objevuje po několika dnech s maximem účinku po 3–4 týdnech a odeznívá za 3–4 měsíce. Proto většina pacientů vyžaduje opakovanou aplikaci BoNT-A, přičemž mezi jednotlivými sezeními je doporučován alespoň tříměsíční odstup [77].



Příznivé efekty aplikace BoNT-A zahrnují, mimo primární redukci svalového tonu, redukci bolestivých stavů, prevenci rozvoje deformit, zlepšení v aktivitách denního života (oblékání, hygiena) a snížení zátěže pečovateli. U řady pacientů vede terapie BoNT-A ke zlepšení funkce spastické horní končetiny [84].

Terapie BoNT-A by měla být zahájena v okamžiku, kdy se spasticita stane symptomatickou, vede k bolestivým stavům, zhoršuje disabilitu, je překážkou ve fyzioterapii či ergoterapii. Existují ovšem názory, zda je nutno čekat na rozvoj symptomatické spasticity, resp. zda neléčit již rozvíjející se spasticitu v období do tří měsíců po iktu, a tím minimalizovat či dokonce zabránit rozvoji významné spasticity s komplikacemi [75]. S postupujícím poznáním možných pozitivních vlivů aplikace BoNT-A na neuronální plasticitu se první aplikace BoNT-A posunuje již do časného postiktálního období, zvláště u pacientů s časnou spastickou dystonií [85].

### Centrální účinky botulotoxinu

Kromě dobře popsaného periferního působení BoNT na nervosvalové ploténce v místě aplikace se rozšiřují důkazy o vzdálených, resp. centrálních účincích BoNT. Centrální efekt BoNT je možno vysvětlit buď přímým působením toxinu na vzdálených synapsích, kam je transportován neurálním transportem, nebo nepřímo indukci určité formy centrální reorganizace.

#### A) Přímé působení botulotoxinu na vzdálených synapsích

Ačkoliv většina injikovaného BoNT zůstává a působí v místě aplikace, subklinický efekt BoNT je možno pomocí SFEMG pozorovat na nervosvalových ploténkách vzdálených od místa aplikace [86]. Autoři Antonucci et al v animálním experimentu prokázali, že BoNT je mechanismem retrogradního axonálního transportu a transcytózy dopraven na vzdálené synapse, kde štěpí svůj substrát SNAP-25 [87]. Tento experiment, který zatím nemá korelát v humánním výzkumu, znovu nastolil otázku, zda BoNT užívaný v běžné klinické praxi má (přímé) vzdálené centrální účinky.

#### B) Centrální reorganizace po léčbě botulotoxinem

Hypotéza centrální reorganizace po léčbě BoNT je podporována neurofyziologickými a zobrazovacími studii před-

vším u pacientů s fokální dystonií. Předpokládá se, že minimálně některé formy fokálních dystonií jsou spojeny s poruchou senzomotorické integrace na úrovni kortiko-striato-thalamo-kortikálních motorických okruhů [88,89]. Repetitivní senzomotorická stimulace během opakovaného většinou vysoce kvalifikovaného pohybu může u predisponovaných jedinců vést k maladaptivním změnám na úrovni senzomotorického kortexu. Insuficientní inhibice senzomotorické aferentace následně vede k rozvoji dystonického pohybového vzorce [18,90]. V elektrofyziologických studiích s transkraniální magnetickou stimulací bylo prokázáno, že porušená kortikální excitabilita a intrakortikální inhibice registrovaná u fokálních dystonií se po úspěšné terapii BoNT normalizuje [91–93]. Studie využívající fMR přinášejí další důkazy o ovlivnění, resp. normalizaci patologického aktivačního vzorce u pacientů s cervikální dystonií [94–96]. BoNT působí nejen na extrafuzální, ale i na intrafuzální vlákna svalových vřetének. Tím dochází k omezení abnormální aferentace do vyšších struktur CNS. Je pravděpodobné, že tímto zpětnovazebným mechanismem probíhají dynamické změny na různých úrovních CNS včetně kortexu. Jinak řečeno, působení BoNT na nervosvalovou ploténku mění rovnováhu mezi aferentací ze svalových vřetének a motorickou kortikální eferentací, čímž vede ke změnám kortikální excitability. V jedné TMS studii vedla periferní aplikace BoNT k významnému zvýšení intrakortikální inhibice a redukci intrakortikální facilitace dokonce u zdravých dobrovolníků a tento efekt přetrvával tři měsíce po injekci [97].

#### Změny senzomotorické aktivity při léčbě postiktální spasticity botulotoxinem typu A

Podobným mechanismem jako u fokálních dystonií BoNT-A pravděpodobně působí také u spasticity po iktu. Ačkoliv většina fMR studií s pacienty v chronické fázi iktu registrovala změny kortikální aktivity indukované fyzioterapií [98], bylo publikováno několik prací, které pomocí fMR popisují změny aktivity senzomotorického kortexu po aplikaci BoNT-A do spastických svalů.

Pilotní studie autorů Šenkárová et al a Tomášová et al na pacientech se spasticitou ruky po iktu přinesly důkazy o tom, že aplikace BoNT-A do spastických svalů

vede k redukcii abnormně rozsáhlé bilaterální aktivace primárních a sekundárních motorických oblastí. Specifický kontrast pre- > post-BoNT, který odrážel efekt terapie, prokázal signifikantní snížení aktivity v zadním cingulu/precuneu u skupiny plegických pacientů, resp. v dorzolaterálním prefrontálním kortexu u paretických pacientů [99,100].

V jiné práci byla změna svalového hypertonu navozená BoNT-A spojena se signifikantní redukcí BOLD signálu především v ipsilezionálním senzomotorickém kortexu [101].

V práci autorů Diserens et al rehabilitace s využitím „repetitive arm cycling“ prodloužila ve skupině pacientů s reziduální funkcí postižené horní končetiny antispastický efekt injekcí BoNT-A a zároveň došlo ke zvýšení BOLD signálu v dorzomediální části senzomotorického kortexu postižené hemisféry a v sekundární somatosenzorické oblasti kontralezionálně. Tyto výsledky také naznačují, že kombinovaná terapie spasticity vede ke změnám na úrovni senzomotorického kortexu [102].

V recentní studii na 14 pacientech se spastickou plegií ruky v chronické fázi iktu vedla úspěšná terapie spasticity BoNT-A též ke zmenšení rozsahu cerebrální aktivity při představě pohybu, přičemž tři měsíce po aplikaci BoNT-A došlo k další redukcii aktivačního vzorce, navzdory návratu spasticity na původní úroveň. Při přímém statistickém srovnání byl signifikantní pokles aktivity registrován v ipsilezionálním laterálním okcipitálním kortexu, gyrus supramarginalis, precuneu, inzule, kontralezionální pre-SMA a v oblasti frontálního pólu. Kromě pre-SMA jsou všechny ostatní zmíněné struktury v souvislosti s řízením volní motoriky popisovány jen výjimečně [103].

Bazální ganglia a mozeček jsou zapojeny do motorických okruhů, tedy se podílí na volní motorice. Nicméně jakou roli hrají subkortikální struktury u spasticity, resp. v léčbě spastické dystonie botulotoxinem, není zatím objasněno. V našem výzkumu jsme našli přechodnou aktivaci kontralezionálního mozečku v období maximálního účinku BoNT-A, zatímco aktivace mozečku ipsilezionálně se v čase neměnila [103]. K obdobné tranzitorní aktivaci kontralezionálního mozečku dochází při spontánní či rehabilitaci indukované úpravě motorického deficitu v řádu týdnů až měsíců [43,98].

## Závěr

Přestože jsme svědky významných pokroků na poli akutní rekanalizační terapie, stále velká část pacientů je propouštěna ze zdravotnického zařízení s neurologickým deficitem. V práci jsou popsány mechanismy, které hrají roli při úpravě neurologického deficitu, s důrazem na mozkovou plasticitu. Výzkum mozkové plasticity po iktu má praktické konsekvence, neboť získané poznatky aplikované na poli neurorehabilitace zvyšují šanci pacienta na zlepšení či úpravu funkčního stavu. Určující pro výsledný funkční deficit po iktu jsou především negativní příznaky syndromu horního motoneuronu (oslabení, ztráta zrůčnosti a rychlá unavitelnost), nicméně významnou roli hraje i spasticita. Spasticita po iktu představuje významný medicínský a socioekonomický problém. Léčba první volby u postiktální spasticity je aplikace BoNT-A v kombinaci s rehabilitací. Léčba injekcemi BoNT-A je efektivní, bezpečná a v současnosti i dobře dostupná. Kromě periferní denervace v místě aplikace vede terapie BoNT-A ke změnám na různých úrovních CNS včetně mozkového kortexu. Výsledky recentních studií s využitím funkční magnetické rezonance u pacientů v chronické fázi iktu naznačují, že BoNT-A aplikovaný do spastických svalů moduluje abnormální kortikální reorganizaci (maladaptivní plasticitu). Přestože finálním zájmem v klinickém výzkumu spasticity zůstává klinický efekt terapie, redukce funkčního deficitu a zlepšení kvality života pacientů, neinvazivní elektrofyzilogické a fMR sledování může přispět k objasnění patofyziologie spasticity a vzdálených efektů BoNT.

## Literatura

1. The World Health Organization MONICA Project (monitoring trends and determinants in cardiovascular disease): a major international collaboration. WHO MONICA Project Principal Investigators. *J Clin Epidemiol* 1988; 41(2): 105–114.
2. Lopez AD, Mathers CD, Ezzati M, Jamison DT, Murray CJ. Global and regional burden of disease and risk factors, 2001: systematic analysis of population health data. *Lancet* 2006; 367: 1747–1757.
3. WHO. The global burden of disease: 2004 update. Dostupné z URL: [www.who.int/healthinfo/global\\_burden\\_disease/2004\\_report\\_update/en/index.html](http://www.who.int/healthinfo/global_burden_disease/2004_report_update/en/index.html).
4. Thorvaldsen P, Asplund K, Kuulasmaa K, Rajakanigas AM, Schroll M. Stroke incidence, case fatality, and mortality in the WHO MONICA project. *World Health Organization Monitoring Trends and Determinants in Cardiovascular Disease*. *Stroke* 1995; 26(3): 361–367.
5. Lloyd-Jones D, Adams RJ, Brown TM, Carnethon M, Dai S, De Simone G et al. Heart disease and stroke

- statistics – 2010 update: a report from the American Heart Association. *Circulation* 2010; 121(7): e46–e215.
6. Truelsen T, Piechowski-Józwiak B, Bonita R, Mathers C, Bogousslavsky J, Boysen G. Stroke incidence and prevalence in Europe: a review of available data. *Eur J Neurol* 2006; 13(6): 581–598.
7. Hendricks HT, van Limbeek J, Geurts AC, Zwarts MJ. Motor recovery after stroke: a systematic review of the literature. *Arch Phys Med Rehabil* 2002; 83(11): 1629–1637.
8. Colebatch JG, Gandevia SC. The distribution of muscular weakness in upper motor neuron lesions affecting the arm. *Brain* 1989; 112(3): 749–763.
9. Jørgensen HS, Nakayama H, Raaschou HO, Vive-Larsen J, Støier M, Olsen TS. Outcome and time course of recovery in stroke. Part I: Outcome. The Copenhagen Stroke Study. *Arch Phys Med Rehabil* 1995; 76(5): 399–405.
10. Page SJ, Gater DR, Bach-Y-Rita P. Reconsidering the motor recovery plateau in stroke rehabilitation. *Arch Phys Med Rehabil* 2004; 85(8): 1377–1381.
11. Milner WH, Bauder H, Sommer M, Dettmers C, Taub E. Effects of constraint-induced movement therapy on patients with chronic motor deficits after stroke: a replication. *Stroke* 1999; 30(3): 586–592.
12. Cauraugh JH, Naik SK, Lodha N, Coombes SA, Summers JJ. Long-term rehabilitation for chronic stroke arm movements: a randomized controlled trial. *Clin Rehabil* 2011; 25(12): 1086–1096.
13. Mark VW, Taub E. Constraint-induced movement therapy for chronic stroke hemiparesis and other disabilities. *Restor Neurol Neurosci* 2004; 22(3–5): 317–336.
14. Dobkin BH, Carmichael TS. Principles of recovery after stroke. In: Barnes M, Dobkin B, Bogousslavsky J (eds). *Recovery After Stroke*. Cambridge: Cambridge University Press 2005.
15. Hacke W, Kaste M, Bluhmki E, Brozman M, Dávalos A, Guidetti D et al. Thrombolysis with alteplase 3 to 4.5 hours after acute ischemic stroke. *N Engl J Med* 2008; 359(13): 1317–1329.
16. Wahlgren N, Ahmed N, Eriksson N, Aichner F, Bluhmki E, Dávalos A et al. Multivariable analysis of outcome predictors and adjustment of main outcome results to baseline data profile in randomized controlled trials: Safe Implementation of Thrombolysis in Stroke-MONitoring Study (SITS-MOST). *Stroke* 2008; 39(12): 3316–3322.
17. Krakauer JW. Motor learning: its relevance to stroke recovery and neurorehabilitation. *Curr Opin Neurol* 2006; 19(1): 84–90.
18. Nudo RJ. Retuning the misfiring brain. *Proc Natl Acad Sci U.S.A.* 2003; 100(13): 7425–7427.
19. Pascual-Leone A, Amedi A, Fregni F, Merabet LB. The plastic human brain cortex. *Annu Rev Neurosci* 2005; 28: 377–401.
20. Hebb DO. *The organization of behavior. A neuropsychological theory*. New York: Wiley 1949.
21. Nudo RJ, Plautz EJ, Frost SB. Role of adaptive plasticity in recovery of function after damage to motor cortex. *Muscle Nerve* 2001; 24(8): 1000–1019.
22. Johansson BB. Brain plasticity in health and disease. *Keio J Med* 2004; 53(4): 231–246.
23. Weiller C, Chollet F, Friston KJ, Wise RJ, Frackowiak RS. Functional reorganization of the brain in recovery from striatocapsular infarction in man. *Ann Neurol* 1992; 31(5): 463–472.
24. Aguirre GK, Zarahn E, D'Esposito M. The variability of human, BOLD hemodynamic responses. *Neuroimage* 1998; 8(4): 360–369.
25. Hallett M. Transcranial magnetic stimulation: a primer. *Neuron* 2007; 55(2): 187–199.

26. Bareš M, Kaňovský P, Dufek J (eds). *Transkraniální magnetická stimulace*. Brno: Národní centrum ošetřovatelství a nelékařských oborů v Brně 2003.
27. Bares M, Kanovský P, Klajblová H, Rektor I. Intracortical inhibition and facilitation are impaired in patients with early Parkinson's disease: a paired TMS study. *Eur J Neurol* 2003; 10(4): 385–389.
28. Ziemann U. Intracortical inhibition and facilitation in the conventional paired TMS paradigm. *Electroencephalogr Clin Neurophysiol* 1999; 51 (Suppl): 127–136.
29. Roland PE, Zilles K. Functions and structures of the motor cortices in humans. *Curr Opin Neurobiol* 1996; 6(6): 773–781.
30. Rektor I, Bares M, Kanovský P, Kukleta M. Intracerebral recording of readiness potential induced by a complex motor task. *Mov Disord* 2001; 16(4): 698–704.
31. Rektor I, Bares M, Brázdil M, Kanovský P, Rektorová I, Sochorová D et al. Cognitive- and movement-related potentials recorded in the human basal ganglia. *Mov Disord* 2005; 20(5): 562–568.
32. Nudo RJ. Recovery after damage to motor cortical areas. *Curr Opin Neurobiol* 1999; 9(6): 740–747.
33. Hluštík P, Mayer M. Paretic hand in stroke: from motor cortical plasticity research to rehabilitation. *Cogn Behav Neurol* 2006; 19(1): 34–40.
34. Nudo RJ, Wise BM, SiFuentes F, Milliken GW. Neural substrates for the effects of rehabilitative training on motor recovery after ischemic infarct. *Science* 1996; 272(5269): 1791–1794.
35. Calautti C, Baron JC. Functional neuroimaging studies of motor recovery after stroke in adults: a review. *Stroke* 2003; 34(6): 1553–1566.
36. Jaillard A, Martin CD, Garambois K, Lebas JF, Hommel M. Vicarious function within the human primary motor cortex? A longitudinal fMRI stroke study. *Brain* 2005; 128(5): 1122–1138.
37. Schieber MH. Constraints on somatotopic organization in the primary motor cortex. *J Neurophysiol* 2001; 86(5): 2125–2143.
38. He SQ, Dum RP, Strick PL. Topographic organization of corticospinal projections from the frontal lobe: motor areas on the lateral surface of the hemisphere. *J Neurosci* 1993; 13(3): 952–980.
39. Ward NS, Brown MM, Thompson AJ, Frackowiak RS. Neural correlates of outcome after stroke: a cross-sectional fMRI study. *Brain* 2003; 126: 1430–1448.
40. Ward NS, Brown MM, Thompson AJ, Frackowiak RSJ. Neural correlates of motor recovery after stroke: a longitudinal fMRI study. *Brain* 2003; 126: 2476–2496.
41. Marshall RS, Perera GM, Lazar RM, Krakauer JW, Constantine RC, DeLaPaz RL. Evolution of cortical activation during recovery from corticospinal tract infarction. *Stroke* 2000; 31(3): 656–661.
42. Calautti C, Leroy F, Guinestrete JY, Baron JC. Dynamics of motor network overactivation after striatocapsular stroke: a longitudinal PET study using a fixed-performance paradigm. *Stroke* 2001; 32(11): 2534–2542.
43. Small SL, Hlustik P, Noll DC, Genovese C, Solodkin A. Cerebellar hemispheric activation ipsilaterally to the paretic hand correlates with functional recovery after stroke. *Brain* 2002; 125(7): 1544–1557.
44. Feydy A, Carlier R, Roby-Brami A, Bussell B, Cazalis F, Pierot L et al. Longitudinal study of motor recovery after stroke: recruitment and focusing of brain activation. *Stroke* 2002; 33(6): 1610–1617.
45. Fridman EA, Hanakawa T, Chung M, Hummel F, Leiguarda RC, Cohen LG. Reorganization of the human ipsilesional premotor cortex after stroke. *Brain* 2004; 127(4): 747–758.

46. Johansen-Berg H, Rushworth MFS, Bogdanovic MD, Kischka U, Wimalaratna S, Matthews PM. The role of ipsilateral premotor cortex in hand movement after stroke. *Proc Natl Acad Sci U S A* 2002; 99(22): 14518–14523.
47. Feeney DM, Baron JC. Diaschisis. *Stroke* 1986; 17(5): 817–830.
48. Baron JC, Levasseur M, Mazoyer B, Legault-Desmare F, Mauguière F, Pappata S et al. Thalamic cortical diaschisis: positron emission tomography in humans. *J Neurol Neurosurg Psychiatry* 1992; 55(10): 935–942.
49. Pujol J, Roset-Llobet J, Rosinés-Cubells D, Deus J, Narberhaus B, Valls-Solé J et al. Brain cortical activation during guitar-induced hand dystonia studied by functional MRI. *Neuroimage* 2000; 12(3): 257–267.
50. Flor H. Remapping somatosensory cortex after injury. *Adv Neurol* 2003; 93: 195–204.
51. Maihöfner C, Handwerker HO, Birklein F. Functional imaging of allodynia in complex regional pain syndrome. *Neurology* 2006; 66(5): 711–717.
52. Kamper DG, Fischer HC, Cruz EG, Rymer WZ. Weakness is the primary contributor to finger impairment in chronic stroke. *Arch Phys Med Rehabil* 2006; 87(6): 1262–1269.
53. Ada L, O'Dwyer N, O'Neill E. Relation between spasticity, weakness and contracture of the elbow flexors and upper limb activity after stroke: an observational study. *Disabil Rehabil* 2006; 28(13–14): 891–897.
54. Barnes MP. Medical management of spasticity in stroke. *Age Ageing* 2001; 30 (Suppl 1): 13–16.
55. Duncan PW, Zorowitz R, Bates B, Choi JY, Glasberg JJ, Graham GD et al. Management of Adult Stroke Rehabilitation Care: a clinical practice guideline. *Stroke* 2005; 36(9): e100–143.
56. WEMOVE Elasticity Research Report. [on-line] Available from: [www.wemove.org/survey/WMOVE\\_Spasticity\\_Research\\_Report\\_6\\_2009.pdf](http://www.wemove.org/survey/WMOVE_Spasticity_Research_Report_6_2009.pdf).
57. Lundström E, Smits A, Borg J, Terént A. Four-fold increase in direct costs of stroke survivors with spasticity compared with stroke survivors without spasticity: the first year after the event. *Stroke* 2010; 41(2): 319–324.
58. Lance JW. Symposium synopsis. In: *Spasticity: Disordered Motor Control*. Chicago: Yearbook Medical Publishers 1980: 485–495.
59. Pandyan AD, Gregoric M, Barnes MP, Wood D, Van Wijck F, Burridge J et al. Spasticity: clinical perceptions, neurological realities and meaningful measurement. *Disabil Rehabil* 2005; 27(1–2): 2–6.
60. Ward AB. A literature review of the pathophysiology and onset of post-stroke spasticity. *Eur J Neurol* 2012; 19(1): 21–27.
61. Mayer NH, Esquenazi A, Childers MK. Common patterns of clinical motor dysfunction. *Muscle Nerve* 1997; 6 (Suppl): S21–S35.
62. Sheean G. The pathophysiology of spasticity. *Eur J Neurol* 2002; 9 (Suppl 1): 3–9.
63. Kaňovský P, Bareš M, Dufek J. Spasticita: mechanismy, diagnostika a léčba. Praha: Maxdorf 2004.
64. Štětkařová I. Mechanizmy spasticity a její hodnocení. *Cesk Slov Neurol N* 2013; 76/109(3): 267–280.
65. Sherman SJ, Koshland GF, Laguna JF. Hyper-reflexia without spasticity after unilateral infarct of the medullary pyramid. *J Neurol Sci* 2000; 175(2): 145–155.
66. Mertens P. Anatomical basis of motricity for the study of spasticity. *Neurochirurgie* 2003; 49: 154–162.
67. Sommerfeld DK, Eek EU, Svensson AK, Holmqvist LW, von Arbin MH. Spasticity after stroke: its occurrence and association with motor impairments and activity limitations. *Stroke* 2004; 35(1): 134–139.
68. Wissel J, Schelosky LD, Scott J, Christe W, Faiss JH, Mueller J. Early development of spasticity following stroke: a prospective, observational trial. *J Neurol* 2010; 257(7): 1067–1072.
69. Urban PP, Wolf T, Uebele M, Marx JJ, Vogt T, Stoeter P et al. Occurrence and clinical predictors of spasticity after ischemic stroke. *Stroke* 2010; 41(9): 2016–2020.
70. Watkins CL, Leathley MJ, Gregson JM, Moore AP, Smith TL, Sharma AK. Prevalence of spasticity post stroke. *Clin Rehabil* 2002; 16(5): 515–522.
71. Lundström E, Terént A, Borg J. Prevalence of disabling spasticity 1 year after first-ever stroke. *Eur J Neurol* 2008; 15: 533–539.
72. Leathley MJ, Gregson JM, Moore AP, Smith TL, Sharma AK, Watkins CL. Predicting spasticity after stroke in those surviving to 12 months. *Clin Rehabil* 2004; 18(4): 438–443.
73. Ryu JS, Lee JW, Lee SI, Chun MH. Factors predictive of spasticity and their effects on motor recovery and functional outcomes in stroke patients. *Top Stroke Rehabil* 2010; 17(5): 380–388.
74. Kelley RE, Borazanci AP. Stroke rehabilitation. *Neurol Res* 2009; 31(8): 832–840.
75. Rosales RL, Kanovsky P, Fernandez HH. What's the "catch" in upper-limb post-stroke spasticity: expanding the role of botulinum toxin applications. *Parkinsonism Relat Disord* 2011; 17 (Suppl 1): S3–S10.
76. Ward AB, Aguilar M, De Beyl Z, Gedin S, Kanovsky P, Molteni F et al. Use of botulinum toxin type A in management of adult spasticity – a European consensus statement. *J Rehabil Med* 2003; 35(2): 98–99.
77. Wissel J, Ward AB, Erztgaard P, Bensaïd D, Hecht MJ, Lejeune TM et al. European consensus table on the use of botulinum toxin type A in adult spasticity. *J Rehabil Med* 2009; 41(1): 13–25.
78. Ehler E. Použití botulotoxinu v neurologii. *Cesk Slov Neurol N* 2013; 76/109(1): 7–21.
79. Štětkařová I, Ehler E, Jech R. Spasticita a její léčba. Praha: Maxdorf 2012.
80. Rosales RL, Chua-Yap AS. Evidence-based systematic review on the efficacy and safety of botulinum toxin-A therapy in post-stroke spasticity. *J Neural Transm* 2008; 115(4): 617–623.
81. Simpson DM, Gracias J-M, Graham HK, Miyasaki JM, Naumann M, Russman B et al. Assessment: Botulinum neurotoxin for the treatment of spasticity (an evidence-based review): report of the Therapeutics and Technology Assessment Subcommittee of the American Academy of Neurology. *Neurology* 2008; 70(19): 1691–1698.
82. Elia AE, Filippini G, Calandrella D, Albanese A. Botulinum neurotoxins for post-stroke spasticity in adults: a systematic review. *Mov Disord* 2009; 24(6): 801–812.
83. Hallett M, Glocker FX, Deuschl G. Mechanism of action of botulinum toxin. *Ann Neurol* 1994; 36(3): 449–450.
84. Sheean G, Lannin NA, Turner-Stokes L, Rawicki B, Snow BJ. Botulinum toxin assessment, intervention and after-care for upper limb hypertonicity in adults: international consensus statement. *Eur J Neurol* 2010; 17 (Suppl 2): 74–93.
85. Rosales RL, Kong KH, Goh KJ, Kumthornthip W, Mok VCT, Delgado-De Los Santos MM et al. Botulinum toxin injection for hypertonicity of the upper extremity within 12 weeks after stroke: a randomized controlled trial. *Neurorehabil Neural Repair* 2012; 26: 812–821.
86. Garner CG, Straube A, Witt TN, Gasser T, Oertel WH. Time course of distant effects of local injections of botulinum toxin. *Mov Disord* 1993; 8(1): 33–37.
87. Antonucci F, Rossi C, Gianfranceschi L, Rossetto O, Caleo M. Long-distance retrograde effects of botulinum neurotoxin A. *J Neurosci* 2008; 28(14): 3689–3696.
88. Tinazzi M, Fiorio M, Fiaschi A, Rothwell JC, Bhatta KP. Sensory functions in dystonia: insights from behavioral studies. *Mov Disord* 2009; 24(10): 1427–1436.
89. Kanovsky P. Dystonia: a disorder of motor programming or motor execution? *Mov Disord* 2002; 17(6): 1143–1147.
90. Opavský R, Hluštík P, Kanovsky P. Cortical plasticity and its implications for focal hand dystonia. *Biomed Pap Med Fac Univ Palacky Olomouc Czech Repub* 2006; 150(2): 223–226.
91. Kanovsky P, Streitová H, Dufek J, Znojil V, Daniel P, Rektor I. Change in lateralization of the P22/N30 cortical component of median nerve somatosensory evoked potentials in patients with cervical dystonia after successful treatment with botulinum toxin A. *Mov Disord* 1998; 13(1): 108–117.
92. Gilio F, Currà A, Lorenzo C, Modugno N, Manfredi M, Berardelli A. Effects of botulinum toxin type A on intracortical inhibition in patients with dystonia. *Ann Neurol* 2000; 48(1): 20–26.
93. Kanovsky P, Bares M, Streitová H, Klajblová H, Daniel P, Rektor I. Abnormalities of cortical excitability and cortical inhibition in cervical dystonia Evidence from somatosensory evoked potentials and paired transcranial magnetic stimulation recordings. *J Neurol* 2003; 250(1): 42–50.
94. Opavský R, Hluštík P, Otruba P, Kaňovský P. Sensorimotor network in cervical dystonia and the effect of botulinum toxin treatment: a functional MRI study. *J Neurol Sci* 2011; 306(1–2): 71–75.
95. Opavský R, Hluštík P, Otruba P, Kaňovský P. Somatosensory cortical activation in cervical dystonia and its modulation with botulinum toxin: an fMRI study. *Int J Neurosci* 2012; 122(1): 45–52.
96. Kaňovský P, Rosales RL. Debunking the pathophysiological puzzle of dystonia—with special reference to botulinum toxin therapy. *Parkinsonism Relat Disord* 2011; 17 (Suppl 1): S11–S14.
97. Kim DY, Oh B-M, Paik NJ. Central effect of botulinum toxin type A in humans. *Int J Neurosci* 2006; 116(6): 667–680.
98. Johansen-Berg H, Dawes H, Guy C, Smith SM, Wade DT, Matthews PM. Correlation between motor improvements and altered fMRI activity after rehabilitative therapy. *Brain* 2002; 125: 2731–2742.
99. Senkářová Z, Hluštík P, Otruba P, Herzig R, Kanovsky P. Modulation of cortical activity in patients suffering from upper arm spasticity following stroke and treated with botulinum toxin A: an fMRI study. *J Neuroimaging* 2010; 20(1): 9–15.
100. Tomášová Z, Hluštík P, Král M, Otruba P, Herzig R, Krobot A et al. Cortical activation changes in patients suffering from post-stroke arm spasticity and treated with botulinum toxin A. *J Neuroimaging* 2013; 23(3): 337–344.
101. Manganotti P, Acler M, Formaggio E, Avesani M, Milanese F, Baraldo A et al. Changes in cerebral activity after decreased upper-limb hypertonus: an EMG-fMRI study. *Magn Reson Imaging* 2010; 28(5): 646–652.
102. Diserens K, Ruegg D, Kleiser R, Hyde S, Perret N, Vuadens P et al. Effect of repetitive arm cycling following botulinum toxin injection for poststroke spasticity: evidence from FMRI. *Neurorehabil Neural Repair* 2010; 24(8): 753–762.
103. Veverka T, Hluštík P, Tomášová Z, Hok P, Otruba P, Král M et al. BoNT-A related changes of cortical activity in patients suffering from severe hand paralysis with arm spasticity following ischemic stroke. *J Neurol Sci* 2012; 319(1–2): 89–95.