

Lokální trombolýza u závažné formy trombózy mozkových žil a splavů – dvě kazuistiky

Local Thrombolysis in Severe Cerebral Venous and Sinus Thrombosis – Two Case Reports

Souhrn

Trombóza mozkových žil a splavů je ve srovnání s arteriální trombózou relativně vzácné onemocnění, tvoří asi 0,5–1 % všech iktů. Jedná se o nemoc s potenciálně závažnými důsledky, která často postihuje mladé jedince. Za standardní léčbu je v současnosti považována antikoagulační léčba intravenózním heparinem či subkutánně aplikovaným nízkomolekulárním heparinem. V posledních letech se rovněž využívá lokální trombolytická léčba pomocí aplikace rekombinantního aktivátoru tkáňového plazminogenu přímo do trombu zpravidla v kombinaci se současnou mechanickou trombektomií. S ohledem na dosud trvající absenci spolehlivých důkazů je tato léčba využívána pouze u vybraných pacientů. Uvádíme dva případy nemocných, kteří byli úspěšně léčeni lokální trombolýzou. V první kazuistice je popsán případ ženy, u které byla trombolýza indikována třetí den po přijetí, protože i přes terapeutickou dávku antikoagulační léčby nedošlo ke zlepšení klinického obrazu. Druhá kazuistika pojednává o ženě, u níž byla trombolýza provedena vzhledem k závažnému stavu a rychle progredující poruše vědomí jako urgentní výkon.

Abstract

Unlike arterial thrombosis, cerebral venous and sinus thrombosis is a relatively rare disease, accounting for 0.5–1% of all strokes. It may be associated with serious sequelae and often affects young individuals. Currently, standard treatment involves anticoagulant therapy with intravenous heparin or subcutaneous low molecular weight heparin. Over the recent years, local thrombolysis has also been performed using recombinant tissue plasminogen activator administered directly to the clot, usually combined with simultaneous mechanical thrombectomy. Due to the continuing insufficiency of reliable evidence, this treatment is used in selected patients only. We report two cases of patients successfully treated with local thrombolysis. In the first case, thrombolysis was performed on the third day following admission to a hospital as the clinical picture did not improve despite treatment with therapeutic doses of anticoagulants. The second case is a woman who was urgently treated with local thrombolysis, to respond to her poor condition and rapidly decreasing level of consciousness on admission.

Autoři deklarují, že v souvislosti s předmětem studie nemají žádné komerční zájmy. The authors declare they have no potential conflicts of interest concerning drugs, products, or services used in the study.

Redakční rada potvrzuje, že rukopis práce splnil ICMJE kritéria pro publikace zasílané do biomedicínských časopisů.

The Editorial Board declares that the manuscript met the ICMJE "uniform requirements" for biomedical papers.

L. Pospíšilová¹, D. Krajíčková¹, A. Krajina², J. Náhlavský³, M. Vališ¹

LF UK a FN Hradec Králové:

¹ Neurologická klinika

² Radiologická klinika

³ Neurochirurgická klinika



doc. MUDr. Martin Vališ, Ph.D.

Neurologická klinika

LF UK a FN

Sokolská 581

500 05 Hradec Králové

e-mail: valismar@seznam.cz

Přijato k recenzi: 2. 8. 2013

Přijato do tisku: 27. 9. 2013

Klíčová slova

trombóza mozkových žil a splavů – heparin – trombolýza

Key words

cerebral venous and sinus thrombosis – heparin – thrombolysis

Úvod

Trombóza mozkových žil a splavů (CVST) je relativně vzácné, potenciálně závažné onemocnění, s dosud odhadovanou incidencí 5/1 000 000 obyvatel [1]. V souvislosti s pokrokem v diagnostických metodách se v posledních letech uvádí incidence dokonce 1,32/100 000 [2]. CVST je častější příčina mozkového infarktu v mladé populaci [3]. Za významný rizikový faktor je považováno mimo jiné užívání hormonální antikoncepce [4]. Důvodem mnohdy opožděné diagnostiky je pravděpodobně široké spektrum klinických příznaků, které jsou způsobeny možností postižení různých mozkových struktur či jejich kombinací. Nejčastější

symptom je bolest hlavy, kterou uvádí až 90 % nemocných [5]. U 20–40 % nemocných vidáme syndrom izolované intrakraniální hypertenze prezentovaný bolestí hlavy, zvracením a horšící se úrovní vědomí. Bývá spojen s poruchou vizu v důsledku městnavé papily optického nervu s rizikem trvalé ztráty zraku. Asi u poloviny pacientů jsou přítomny fokální neurologické příznaky. Daleko častější než u arteriálního infarktu jsou konvulzivní projevy (fokální i generalizované) s výskytem až ve 40 %. Těžké poruchy vědomí na úrovni soporu či kómatu při přijetí do nemocnice se vyskytují asi u 5 % nemocných a jsou obvykle důsledkem zasažení hlubokého žilního systému a oboustranného postižení thalamu [5,6]. Kóma patří k nejsilnějším prediktorům nepříznivého výsledku u nemocných s CVST [3,5]. Dalšími rizikovými faktory pro špatný výsledný stav pacientů (modifikovaná Rankinova škála, mRS 4–6) jsou věk nad 37 let, mužské pohlaví, přítomnost hemoragicky transformovaného žilního infarktu při přijetí, infekční etiologie (tzv. tromboflebitida) a přítomnost nádorového onemocnění [3,5,7,8].

Onemocnění má většinou benigní průběh, až u 79 % pacientů dojde k plné úpravě či přetrvávají jen mírné reziduální obtíže (mRS 0–1). Špatný výsledek (mRS 4–6) postihuje asi 10 % nemocných. V akutní fázi končí smrtí asi 5 % případů [5].

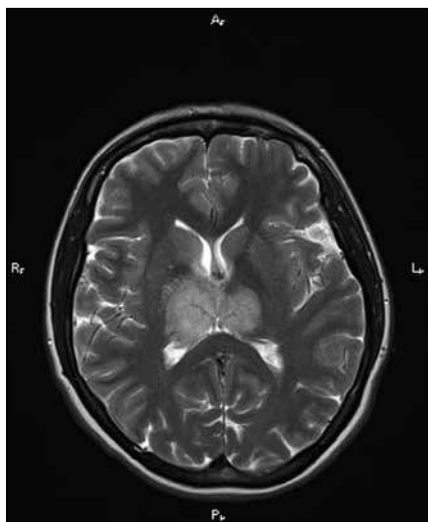
Za standardní léčbu trombózy mozkových žil a splavů je v současnosti považována antikoagulační terapie – intravenózní heparin nebo subkutánně aplikovaný nízkomolekulární heparin (LMWH) [9,10]. Ukazuje se však stále více, že pro některé pečlivě vybrané pacienty může být vhodná trombolytická terapie.

Na Neurologické klinice FN v Hradci Králové bylo v období od prosince 1999 do března 2013 léčeno pro diagnózu CVST celkem 54 mužů a žen. Z toho v pěti případech byla použita metoda lokální trombolýzy s aplikací alteplázy (Actilyse, Boehringer Ingelheim Pharma GmbH, Germany) jako fibrinolytika, v kombinaci s mechanickými technikami, s výborným výsledkem. Ve všech případech se jednalo o ženy. Pro naše sdělení jsme vybrali dvě takto intervenované ženy s cílem dokumentovat typické případy těchto nemocných, kteří jsou v praxi považováni za vhodné kandidáty této léčby – pacienti,

jejichž klinický stav se navzdory antikoagulační léčbě nelepší, a pacienti, kteří jsou od počátku onemocnění v těžkém stavu a ohrožení života.

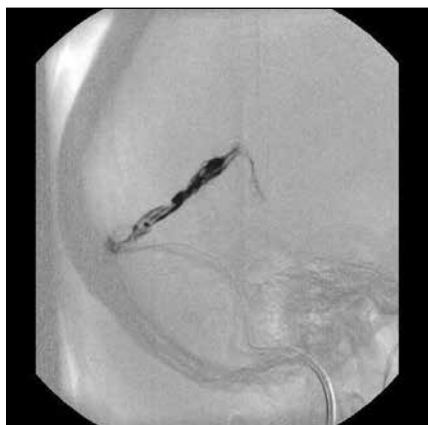Kazuistika 1

Čtyřiatřicetiletá žena s negativní osobní anamnézou, uživatelka hormonálních kontraceptiv, nekuřačka, byla v lednu 2011 přivezena na ambulanci spádové neurologie pro pět dnů progredující cefaleu. Pacientka byla somnolentní, ale bazálně spolupracující, orientovaná, bez ložiskového nálezu v neurostatu. Na základě provedené počítačové tomografie (CT) mozku byla vyslovena suspekce na trombózu sinus rectus (SR), popsány diskrétní hypodenzity v oblasti obou thalamů. Pacientka byla převezena do FN Hradec Králové, kde byl tento nález potvrzen metodou magnetické rezonance (obr. 1). Jednalo se o trombózu SR s ischémii v pravém thalamu, s edémem v oblasti obou thalamů, pravého nucleus caudatus a vnitřního palida. Zahájili jsme standardní léčbu LMWH v dávce podle hmotnosti pacientky. Třetí den hospitalizace jsme provedli kontrolní MR, která prokázala progresi edematózních změn v obou thalamech, navíc byl detekován uzávěr hlubokého žilního systému. Pro nelepší se stav nemocné jsme se ve spolupráci s angiointervenčním oddělením rozhodli pro endovaskulární intervenci s použitím lokální trombolýzy. Po katetrizaci SR byla zahájena kontinuální lokální aplikace Actilyse rychlostí 0,5 mg/hod (obr. 2). Přitom jsme nadále pokračovali v antikoagulační léčbě LMWH. Kontrolní flebografie následující den zjistila parciální rekanalizaci SR, mikrokátér byl posunut až do úrovně vena magna Galeni s kontinuální aplikací Actilyse. Třetí den po začátku trombolýzy se klinický stav nemocné zlepšil. Při flebografické kontrole byla již patrná signifikantní rekanalizace postiženého splavu, ovšem s nástěnnými tromby. Čtvrtý den od zahájení byla lokální léčba pro dosažení uspokojivého toku v SR ukončena. Klinicky byla pacientka bez známek ložiskové léze, s jen mírnou cefaleou. Základní onkoskrining byl negativní. Devátý den jsme zahájili warfarinizaci, ve které nemocná pokračovala i po propuštění. Pacientka byla propuštěna v celkově dobrém stavu, s doporučením doživotního zákazu užívání orálních kontracep-



Obr. 1. MR vyšetření ve T2 vážených obrazech.

Trombóza sinus rectus a venózní městnání v obou thalamech.



Obr. 2. Mozková angiografie se zavedeným mikrokátérem do sinus rectus a pracovním kátérem do jugulárního bulbu.

tiv. Kontrolní MR a MR venografie po třech měsících prokázaly výraznou regresí ložiskových změn v obou thalamech, tok detekován v jen krátkém úseku SR, tedy větší část splavu zůstala i po třech měsících okludovaná (obr. 3). Laboratorně byl prokázán vrozený trombofilní stav – Leidská mutace v heterozygotní formě a V617F mutace JAK2-kinázy – a hematologem byla doporučena antikoagulační léčba na 12 měsíců. Při poslední kontrole 16 měsíců od dimise je pacientka nadále bez obtíží.

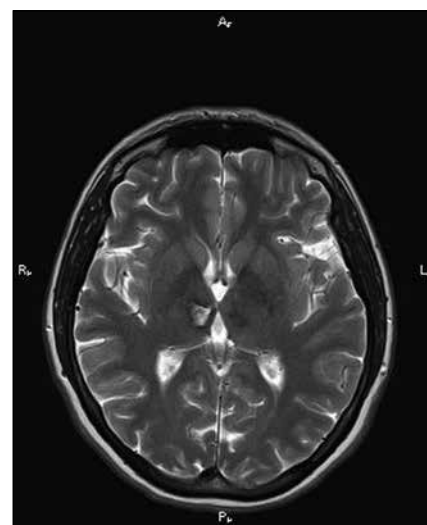
Kazuistika 2

Jednatřicetiletá žena s negativním předchorobím, rovněž uživatelka hormonálních kontraceptiv a nekuřačka, byla v únoru 2001 přivezena na spádovou neurologii pro tři dny trvající silnou cefaleu s nauzeou a vomitem. V předvečer vyšetření prodělala krátké bezvědomí. Při objektivním neurologickém vyšetření byla normální nález. K dovyšetření byla přijata na oddělení a byla provedena lumbální punkce, která vyloučila subarachnoideální krvácení i neuroinfekci.

Druhý den se stav pacientky zhoršil (apatie, expresivní fatická porucha a lehká pravostranná hemiparéza) a byla přeložena do FN v Hradci Králové. CT a MR vyšetření diagnostikovaly rozsáhlou akutní trombózu žilních splavů – sinus sagittalis superior (SSS), SR, sinus transversus (ST) a sigmoideus (SS) bilat. – s významným edémem mozku a naznačenou hemoragickou infarzací podkorově parieto-okcipitálně vlevo. V průběhu vyšetření se stav nemocné progresivně horšil – somnolence s těžkou pravostrannou hemiparézou. Mikrokatétre m zavedeným do confluens sinuum byla aplikována Actilyse rychlostí 0,5 mg/hod., za pokračující antikoagulace i.v. heparinem. Druhý den při kontrolní flebografii byla patrná částečná rekanalizace ST vpravo, levý ST a SS byly nadále uzavřeny, částečně se plnil i odstup SS, který však byl distálněji uzavřen. Mikrokatétr byl posunut do SSS a bylo pokračováno v trombolýze. Pro opakované fokální pravostranné faciobrachiální konvulze byla zahájena antiepileptická terapie fenytoinem. Kontrolní CT mozku neprokázalo hemoragickou komplikaci, přetrvával obraz difúzního edému a hyperdenzních splavů. Při třetí flebografii byl zaveden další mikrokatétr, provedena mechanická fragmentace SSS a obou ST,

dosaženo parciální rekanalizace distálního úseku SSS i ST bilat., SS vpravo byl průchodný, vlevo přetrvával uzávěr. Pokračovali jsme v trombolýze a teprve třetí den bylo pozorováno mírné zlepšení stavu – pacientka byla klidná, bez záchvatových projevů, schopna odpovědět na základní otázky. Pro zjištěný pokles fibrinogenu na hodnotu 0,7 g/l z důvodu vysokého rizika krvácení byla aplikace Actilyse přerušena. Při kontrolním CT mozku byl patrný ústup edému, ale současně bylo detekováno drobné čerstvé ložisko ischemie frontálně vpravo. S ohledem na lepší se klinický i grafický obraz bylo od další aplikace lokální trombolýzy definitivně ustoupeno. Pokračovali jsme v antikoagulaci intravenózním nefrakcionovaným heparinem, později LMWH. Osmý den od zahájení trombolýzy byla zahájena antikoagulace warfarinem. Kontrolní MR mozku 12. den prokázala příznivý vývoj – regrese mozkového edému a kompletní rekanalizace SSS, SR a pravého ST, levý ST zůstal trombósován, potvrzen subakutní infarkt frontálně vpravo o velikosti asi 3 cm. Pacientka byla bez neurologického deficitu propuštěna s doporučením doživotního zákazu užívání orálních kontraceptiv a z důvodu souběžně probíhající nevyprovokované trombózy žil horní končetiny i doživotní léčby warfarinem. Při ambulantních kontrolách byl stav pacientky hodnocen jako uspokojivý, sama si stěžovala jen na přetrvávající mírné bolesti hlavy.

Při MR kontrole za rok a dva měsíce byla zjištěna plná rekanalizace levého ST a SS, došlo tak prakticky k normalizaci žilní drenáže. Z provedených laboratorních vyšetření byla prokázána pouze mutace MTHFR (C677T metylenetetrahydrofolátreduktáza) v heterozygotní formě, bez zvýšené hladiny homocysteinu. V březnu 2004 byla pro zhoršující se cefaleu provedena kontrolní MR mozku s podezřením na rozvoj durální arteriovenózní (AV) malformace. Nález byl potvrzen katetrizační angiografií. Jednalo se o smíšený piální a durální AV zkrat precentrálně vlevo a mikroskopický AV zkrat parietálně vpravo. Vysadili jsme warfarin a v červnu 2004 pacientka podstoupila úspěšné ozáření zkratu Leksellovým gama nožem. Krátce nato prodělala plicní embolii, byla léčena terapeutickou dávkou LMWH. Poté, co kontrolní vyšetření MR a MRA za tři a sedm let po ozá-



Obr. 3. MR vyšetření ve T2 vážených obrazech.

Výrazná regrese ložiskových změn v thalamech, kde dokonany infarkt vpravo.

ření prokázala plnou regresí AV zkratu, byla převedena zpět na warfarin.

Diskuze

V současné době není k dispozici žádná randomizovaná kontrolovaná studie, která by spolehlivě ověřila účinnost a bezpečnost trombolytické léčby u CVST. V posledních dvou desetiletích stoupá zájem o použití rekombinantního aktivátoru tkáňového plazminogenu (rtPA) jako lokálního fibrinolytika. Ten ve srovnání s dříve užívanou urokinázou vykazuje menší riziko krvácivých komplikací zejména kvůli své selektivitě vůči trombu a díky krátkému poločasu [11]. Trombolýza je schopna v krátkém čase rekanalizovat postižené řečiště, neexistuje ale pevný důkaz o tom, že je její použití spojeno s lepším klinickým výsledkem [12]. Pro konkrétnější představu nám slouží výsledky dvou nekontrolovaných studií amerického a korejského týmu [12,13]. V obou případech byli pacienti léčeni kombinací lokální aplikace rtPA a heparinu. Ke kompletní rekanalizaci postižených splavů došlo u šesti z 12 amerických pacientů a u devíti z devíti korejských nemocných. Výborného výsledku s úplným uzdravením pacienta bylo dosaženo rovněž u velmi vysokého počtu nemocných – u pěti z 12, resp. devíti z devíti pacientů. Je však nutné podotknout, že vztah mezi obnovením průtoku a klinickým výsledkem v těchto studiích nelze hodnotit jako

zcela přesvědčivý – jeden pacient se zlepšil i přes trvající okluzi splavů, dva pacienti se zcela upravili, aniž bylo dosaženo kompletní rekanalizace, a naopak jeden pacient s rekanalizovanými splavy zůstal s mírným deficitem. V našem prvním případě rovněž nedošlo ke kompletní rekanalizaci, i přesto nastalo úplné uzdravení.

Použití trombolýzy s sebou navíc nese potenciálně vyšší riziko krvácivých komplikací ve srovnání se samotnou antikoagulační léčbou [11]. V korejském souboru se vyskytla dvě extracerebrální krvácení, z nichž jedno (krvácení do páneve) si vyžádalo krevní transfuze [13]. U dvou amerických pacientů s intracerebrální hemoragií (ICH) ještě před zahájením léčby došlo ke zhoršení stavu z důvodu progresu ICH, kdy jeden případ si vynutil chirurgickou evakuaci [12]. Přes trvající absenci důkazů pocházejících z kontrolovaných randomizovaných studií je obecně v klinické praxi přijímán názor, že existuje část nemocných s CVST, kteří mohou profitovat z trombolýtické léčby. V literatuře jsou uváděny dvě skupiny takových pacientů – ti, jejichž klinický stav se navzdory antikoagulační léčbě nelepší, a pacienti v těžkém stavu s rychle se rozvíjející deteriorací vědomí, u nichž je vysoké riziko nepříznivého vývoje i při antikoagulační léčbě [9,14]. Obě naše pacientky takové předpoklady splňovaly.

V roce 2004 publikovaná prozatím největší International Study on Cerebral Vein and Dural Sinus Thrombosis (ISCVT), která analyzovala 624 nemocných z 89 center ve 21 zemích shromážděných v letech 1998–2001, označila kóma při přijetí a postižení hlubokého žilního systému za nejdůležitější prediktory špatného výsledného stavu, a proto zejména takové

pacienty je nutné zvažovat jako kandidáty trombolýtické léčby [5].

V systematickém review z roku 2003 bylo hodnoceno 169 pacientů s CVST léčených trombolýzou. Většina pacientů (86 %) byla při dimisi nezávislá, soběstačná. Devět pacientů (5 %) zemřelo a 10 nemocných (7 %) zůstalo závislých na péči druhé osoby. Intrakraniální krvácení jako komplikace léčby postihlo 17 % pacientů, ale pouze v 5 % bylo spojeno se zhoršením klinického stavu [6]. Prospektivní studie publikovaná v roce 2008 zahrnovala 20 pacientů léčených lokální trombolýzou. Dvanáct (60 %) z nich bylo v úvodu komatózních a u 14 (70 %) byla přítomna rozsáhlá hemoragická infarzáce. Příznivého výsledku (mRS 0–2) dosáhlo 60 % pacientů, zemřelo šest nemocných (30 %) [14].

Často je využívána rovněž kombinace lokální trombolýzy s mechanickou trombektomií [15].

Závěr

Soubory pacientů a jejich analýzy publikované v posledních letech ukazují přínos trombolýzy v léčbě závažných forem CVST. Do budoucna je však nutné provedení kontrolované randomizované studie, která by ověřila účinnost a bezpečnost trombolýzy a její srovnání s antikoagulační terapií u těchto nemocných.

Literatura

1. Bousser MG, Ferro JM. Cerebral venous thrombosis: an update. *Lancet Neurol* 2007; 6(2): 162–170.
2. Coutinho JM, Zurbier SM, Aramideh M, Stam J. The incidence of cerebral venous thrombosis. A cross-sectional study. *Stroke* 2012; 43(12): 3375–3377.
3. de Bruijn SF, de Haan RJ, Stam J for the Cerebral Venous Sinus Thrombosis Study Group. Clinical features and prognostic factors of cerebral venous and

sinus thrombosis in a prospective series of 59 patients. *J Neurol Neurosurg Psychiatry* 2001; 70(1): 105–108.

4. Procházka M, Procházka V, Lubušský M, Procházková J, Hrbáč T. Mozková žilní trombóza u uživatelů hormonální antikoncepce. *Cesk Slov Neurol N* 2007; 70/103(5): 521–527.

5. Ferro JM, Canhão P, Stam J, Bousser MG, Barinagarrementeria F, ISCVT Investigators. Prognosis of cerebral vein and dural sinus thrombosis: results of the International Study on Cerebral Vein and Dural Sinus Thrombosis (ISCVT). *Stroke* 2004; 35(3): 664–670.

6. Canhão P, Falcão F, Ferro JM. Thrombolytics for cerebral sinus thrombosis: a systematic review. *Cerebrovasc Dis* 2003; 15(3): 159–166.

7. Ferro JM, Lopes MG, Rosas MJ, Ferro MA, Fontes J, Cerebral Venous Thrombosis Portuguese Collaborative Study Group (VENOPORT). Long-term prognosis of cerebral vein and dural sinus thrombosis: results of the VENOPORT Study. *Cerebrovasc Dis* 2002; 13(4): 272–278.

8. Breteau G, Mounier-Vehier F, Godefroy O, Gauvrit JL, Mackowiak-Cordoliani MA, Girot M et al. Cerebral venous thrombosis: 3-year clinical outcome in 55 consecutive patients. *J Neurol* 2003; 250(1): 29–35.

9. Einhüpl K, Stam J, Bousser MG, de Bruijn SFTM, Ferro JM, Martinelli I et al. EFNS guideline on the treatment of the cerebral venous and sinus thrombosis in adult patients. *Eur J Neurol* 2010; 17(10): 1229–1235.

10. Saposnik G, Barinagarrementeria F, Brown RD, Bushnell CD, Cucchiara B, Cushman M et al. Diagnosis and management of cerebral venous thrombosis. A statement for healthcare professionals from the American Heart Association/American Stroke Association. *Stroke* 2011; 42(4): 1158–1192.

11. Bousser MG. Cerebral venous thrombosis: nothing, heparin, or local thrombolysis? *Stroke* 1999; 30(3): 481–483.

12. Frey JL, Muro GJ, McDougall CG, Dean BL, Jahnke HK. Cerebral venous thrombosis: combined intrathrombus rTPA and intravenous heparin. *Stroke* 1999; 30(3): 489–494.

13. Kim SY, Suh JH. Direct endovascular thrombolytic therapy for dural sinus thrombosis: infusion of alteplase. *AJNR Am J Neuroradiol* 1997; 18(4): 639–645.

14. Stam J, Majoie CBLM, van Delden OM, van Lienen KP, Reekers JA. Endovascular thrombectomy and thrombolysis for severe cerebral sinus thrombosis: a prospective study. *Stroke* 2008; 39(5): 1487–1490.

15. Zeleňák K, Zeleňáková J, Nosál V, Kantorová E, Kurča E, Poláček H. Kombinácia mechanickej trombektómie a lokálnej trombolýzy pri liečbe trombózy venózných splavov. *Neurológia* 2012; 7(1): 29–32.