

# ČESKÁ A SLOVENSKÁ NEUROLOGIE A NEUROCHIRURGIE

ČASOPIS ČESKÉ NEUROLOGICKÉ SPOLEČNOSTI ČLS JEP, ČESKÉ NEUROCHIRURGICKÉ SPOLEČNOSTI ČLS JEP,  
SLOVENSKEJ NEUROLOGICKEJ SPOLOČNOSTI SLS, SLOVENSKEJ NEUROCHIRURGICKEJ SPOLOČNOSTI SLS  
A ČESKÉ SPOLEČNOSTI DĚTSKÉ NEUROLOGIE ČLS JEP

## Léčba interferonem beta 1-a u pacientů s roztroušenou sklerózou

### Sborník kazuistik

Kolektiv autorů



Vydává ČLS JEP. ISSN 1210-7859. ISSN pro on-line přístup 1802-4041.

Indexováno/excerpováno:

Thomson Reuters Web of Knowledge: Journal Citation Report, Web of Science,  
Index Copernicus, EMBASE/Excerpta Medica, Bibliographia Medica Českoslovac, Scopus

ročník 76 | 109 | 2013 | Supplementum 1



# OBSAH | CONTENTS

## LÉČBA INTERFERONEM BETA 1-A U PACIENTŮ S ROZTROUŠENOU SKLERÓZOU – SBORNÍK KAZUISTIK

K. Šonka <b>Editorial</b>	155
R. Ampapa <b>Opožděné zahájení léčby interferonem beta u pacienta s relaps-remitentní roztroušenou sklerózou – kazuistika</b> Delayed Initiation of Treatment with Interferon Beta in a Patient with Relapsing Multiple Sclerosis – a Case Report	156
M. Dufek, J. Vaníček <b>Včasně nasazení vysokodávkovaného interferonu beta 1-a (Rebif®44) u aktivní formy roztroušené sklerózy vedlo k dlouhodobé stabilizaci – kazuistika</b> Early Initiation of a High-Dose Interferon Beta-1a Treatment (Rebif®44) in an Active Form of Multiple Sclerosis Leading to Long-Term Disease Stabilization – a Case Report	159
E. Meluzínová, J. Libertínová <b>Sledování biologické účinnosti interferonu beta v léčbě roztroušené sklerózy</b> Monitoring of the Biological Effect of Interferon Beta in the Treatment of Multiple Sclerosis	1512
I. Štětkářová <b>Dlouhodobá léčba intratékálním baklofenem u pacientky s roztroušenou sklerózou – kazuistika</b> Long-Term Treatment with Intrathecal Baclofen in a Multiple Sclerosis Patient – a Case Report	1515
Z. Pavelek, M. Vališ <b>Postupná eskalační terapie u pacienta s roztroušenou sklerózou mozkomíšní – kazuistika</b> Gradual Escalation Therapy in a Multiple Sclerosis Patient – a Case Report	1518
M. Vališ, P. Kunc, P. Ryška <b>Dlouhodobá léčba interferonem beta – kazuistika</b> Long-Term Treatment with Interferon Beta – a Case Report	1522
H. Kalistová <b>Aplikace interferonu beta u pacientky s klinicky izolovaným syndromem – kazuistika</b> Interferon Beta Therapy in a Patient with Clinically Isolated Syndrome – a Case Report	1525
I. Okáčová, P. Praksová, E. Vlčková, M. Keřkovský, Y. Benešová, P. Štourač, J. Bednařík <b>Koincidence diabetes mellitus 1. typu a roztroušené sklerózy – kazuistika</b> Co-Occurrence of Type 1 Diabetes Mellitus and Multiple Sclerosis – a Case Report	1527
B. Kurková, P. Hradílek <b>Relaps-remitentní forma roztroušené sklerózy léčená od počátku interferonem beta 1-a 44 µg – kazuistika</b> Relapsing-relmitting Multiple Sclerosis Treated with Interferon Beta-1a 44 µg from the Onset – a Case Report	1532
J. Fiedler <b>První případ progresivní multifokální leukoencefalopatie u pacientky s roztroušenou sklerózou léčené natalizumabem v ČR – kazuistika</b> The First Case of Progressive Multifocal Leukoencephalopathy in a Female Patient Treated with Natalizumab in the Czech Republic – a Case Report	1535

E. Havrdová <b>Zahájení léčby interferonem beta v nevhodné fázi nemoci – kazuistika</b> Interferon Beta Therapy Initiation at an Inappropriate Phase of the Disease – a Case Report	1539
J. Klosová, J. Mareš, T. Štecková, M. Šmídová, P. Kaňovský <b>Kognitivní dysfunkce u roztroušené sklerózy – soubor kazuistik</b> Cognitive Dysfunction in Multiple Sclerosis – Case Reports	1542
H. Přikrylová Vranová, V. Sládková, J. Mareš, P. Kaňovský <b>Vlídňější tvář roztroušené sklerózy mozkomíšní – kazuistika</b> A Kind Face of Multiple Sclerosis – a Case Report	1546
J. Piřha <b>Efekt léčby vysokou dávkou subkutánního interferonu beta 1-a po předchozím podávání intramuskulárního interferonu beta 1-a a glatiramer acetátu – kazuistika</b> The Efficacy of Treatment with Rebif after Previous Administration of Interferon Beta-1a and Glatiramer Acetate – a Case Report	1549

Toto vydání supplementa České a slovenské neurologie a neurochirurgie vychází za laskavé podpory



# Editorial

Roztroušená skleróza (RS) je zánětlivé onemocnění centrálního nervového systému s autoimunitními rysy v patogenezi. První příznaky se u většiny nemocných objevují na začátku dospělosti. První dekáda choroby má většinou relaps-remitentní průběh. Choroba vede často k invaliditě. V současné době je lékařům k dispozici klinický standard pro diagnostiku a léčbu roztroušené sklerózy [1].

Aktuální supplementum časopisu Česká a slovenská neurologie a neurochirurgie věnované kazuistikám RS ukazuje mnoho fazet léčení a klinického obrazu RS v současné medicínské praxi. Kazuistiky publikované v tomto supplementu dokumentují průběhy choroby, jejich velkou variabilitu, některé komorbidity a význam pomocných vyšetření. Pečlivě také popisují některé projevy, kterým není běžně věnována náležitá pozornost. Efekt různých léčebných postupů a jejich více či méně známé komplikace zajímavě prezentují průběžná sledování jednotlivých nemocných. Obecně kazuistiky, a zejména práce zachycující dlouhodobě stav nemocného, přinášejí informace, které publikace o velkých souborech postrádají. Prezentované kazuistiky navíc většinou dávají (i jako vedlejší produkt) informaci, jak se o nemocného na jiném pracovišti starají a jak řeší problémy s léčbou spojené. Je to zajímavý kontrast hlavního proudu bohaté literatury o RS.

Představa o klinickém obrazu RS od dob Charcotových doznala jen málo zásadních změn. V první polovině 20. století byla známa většina příznaků RS i její typický průběh a byl popsán i patologicko-anatomický obraz této choroby. V tomto směru jsou naše znalosti skoro stejné, jen logicky utříděné díky pokroku v patofyziologii RS a díky rozvoji zobrazování centrální nervové soustavy. Naopak zcela zásadní změnu přinesly poslední dekády v léčení tohoto onemocnění. Pro představu tohoto dramatického pokroku si dovolme jen malý exkurs do historie. Předválečné postupy francouzských a dalších brilantních neurologů zahrnují podávání tehdejších antisifilitických léků, postupy popudové léčby („proteino-terapie“ – injekce mléka, „vaccino-terapie“ – různé typy vakcín a aplikace mozkomíšního moku nemocného s RS, extrakty z různých dobytčích tkání), léky proti malárii, takzvanou séroterapii – aplikace séra např. nemocných po poliomyelitidě, arzen, salicylát, chinin a další [2], což u mladších kolegů může vyvolat dojem renesančních přístupů k neoperovatelným nemocem. Po válce se proti RS používaly vitaminy B, antimon, zlato a stříbro (v intramuskulárních aplikacích) a mírnější popudová léčba. Velmi oblíbenými léky se stala vazodilatancia, zejména nikoflavin injekce (kyselina nikoti-



**prof. MUDr. Karel Šonka, DrSc.**  
**Neurologická klinika**  
**a Centrum klinických neurověd,**  
**1. LF UK a VFN v Praze**  
**Kateřinská 30**  
**120 00 Praha 2**  
**e-mail: ksonka@lf1.cuni.cz**

nová doplněná vitaminem B2). Zkoušelo se také antikoagulans pelentan [3]. Nutno dodat, že vitaminy, nikoflavin a popudová léčba přetrvaly v denní praxi až do 80. let 20. století. Kortikoidy se v léčbě RS objevily v 70. letech minulého století [4]. Je zajímavé, že jedna z kazuistik tohoto supplementa začíná v 80. letech, čímž ilustruje rozvoj terapie RS v posledních 20 letech.

## Literatura

1. Havrdová E, Piřha J, Zapletalová O, Mareš J, Pátá M. Klinický standard pro diagnostiku a léčbu roztroušené sklerózy a neuromyelitisoptica. In: Suchý M, Bednařík J (eds). Klinické doporučené postupy v neurologii. Olomouc: UP v Olomouci 2012: 132–184.
2. Rimbaud L. Précis de neurologie. 2nd ed. Paris: G. Doin et Cie 1939.
3. Henner K. Speciální neurologie pro mediky a lékaře. Praha: Státní zdravotnické nakladatelství 1953.
4. Jedlička P. Demyelinizační onemocnění v užším slova smyslu. In: Macek Z (ed). Speciální neurologie. Praha: Avicenum – zdravotnické nakladatelství 1973: 333–347.

# Opožděné zahájení léčby interferonem beta u pacienta s relaps-remitentní roztroušenou sklerózou – kazuistika

## Delayed Initiation of Treatment with Interferon Beta in a Patient with Relapsing Multiple Sclerosis – a Case Report

### Souhrn

Roztroušená skleróza mozkomíšní je chronické zánětlivé onemocnění centrálního nervového systému. Jednoznačným trendem poslední doby je včasné zahájení účinné léčby u všech indikovaných pacientů včetně formy onemocnění v podobě klinicky izolovaného syndromu. Prezentovaná kazuistika se zabývá pacientem, který se k léčbě interferonem beta dostal až šest let po stanovení diagnózy. Diagnóza roztroušené sklerózy byla stanovena na podkladě klinického průběhu a podpořena nálezy na magnetické rezonanci mozku i krční míchy, dále přítomností syntézy oligoklonálních imunoglobulinů v mozkomíšním moku. Prvotní motorická symptomatologie s neúplnou úpravou po léčbě se jevila prognosticky nepříznivě. Přesto po zahájení léčby, navíc s uvedeným časovým odstupem, došlo ke zlepšení klinického stavu i nálezu na magnetické rezonanci.

### Abstract

Multiple sclerosis is a chronic inflammatory disease of the central nervous system. A generally accepted current treatment strategy is based on early initiation of biological treatment in indicated patients, including patients with clinically isolated syndrome. Here we present a case report of a patient whose treatment was initiated after as long as six years of diagnosis. The diagnosis of multiple sclerosis was based on the clinical course supported by positive cerebral and spinal magnetic resonance findings and the presence of oligoclonal immunoglobulin synthesis in the cerebrospinal fluid. Although early motor symptoms with incomplete recovery suggested poor prognosis, initiation of treatment, be it with a considerable delay, has led to improved clinical as well as magnetic resonance status.

Článek byl podpořen firmou Merck Serono. This article was supported by Merck Serono. Redakční rada potvrzuje, že rukopis práce splnil ICMJE kritéria pro publikace zasílané do biomedicínských časopisů. The Editorial Board declares that the manuscript met the ICMJE "uniform requirements" for biomedical papers.



**MUDr. Radek Ampapa**  
Centrum demyelinizačních onemocnění  
Neurologické oddělení  
Nemocnice Jihlava  
Vrchlického 59  
586 33 Jihlava  
e-mail: ampapar@gmail.com,  
ampapar@nemji.cz

Přijato k recenzi: 13. 5. 2013

Přijato do tisku: 10. 6. 2013

### Klíčová slova

roztroušená skleróza – časná léčba – interferon beta

### Key words

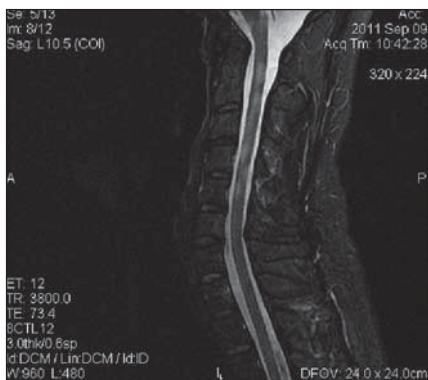multiple sclerosis – early treatment – interferon beta

### Úvod

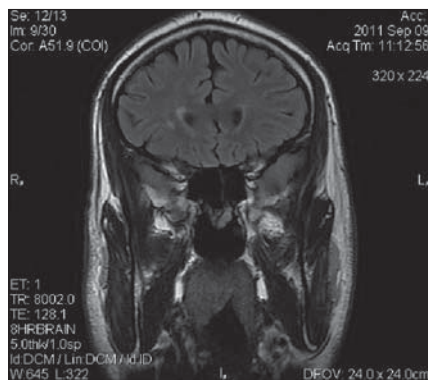
Prvním příznakem roztroušené sklerózy mozkomíšní (RS) může být různorodá neurologická symptomatologie. Často se jedná o např. retrobulbární neuritidu, různé poruchy citlivosti či motorické postižení. Jednotlivý výše uvedený příznak při současném splnění diagnostických kri-

terií na magnetické rezonanci (MR) a v likvoru nazýváme tzv. klinicky izolovaným syndromem (CIS). Jako relaps-remitentní RS hodnotíme onemocnění až po proběhnutí dalšího relapsu, event. při naplnění MR kritérií pro diseminaci v čase a prostoru (revidovaná McDonaldova diagnostická kritéria pro RS z roku 2010) [1].

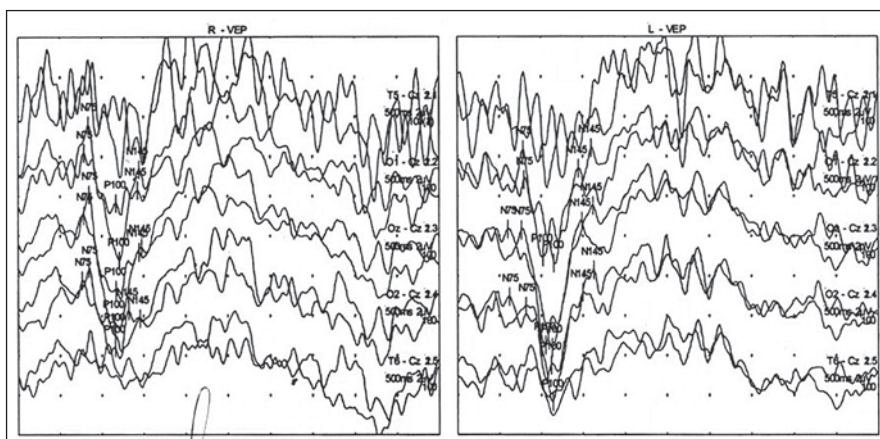
Proběhlo celkem pět klinických studií jednoznačně prokazujících smyslnost léčby pomocí léků první volby již ve fázi CIS. Bylo prokázáno snížení rizika konverze onemocnění do fáze klinicky definitivní RS o 35–51 %. Roztroušená skleróza je různorodé onemocnění. Ne každý pacient s CIS formou onemoc-



Obr. 1. MR krční míchy s nálezem četných demyelinizačních lézí.



Obr. 2. MR mozku potvrzující diagnózu roztroušené sklerózy.



Obr. 3. Vyšetření vizuálních evokovaných potenciálů.

nění dostane další relaps, a nemusí tedy mít klinický průběh odpovídající typické RS. Lze předpokládat, že počet pacientů s tzv. benigní roztroušenou sklerózou je okolo 10–15 % [2]. Prognosticky nepříznivé faktory jsou neúplná úprava neurologického deficitu po první atace, četné relapsy s krátkými intervaly, konkrétní typ ataky (motorická či mozečková symptomatologie, případně polysymptomatický relaps) [3]. Léčbu zahajujeme bez ohledu na přítomnost příznivých či nepříznivých prognostických faktorů. Efektivitu léčby je třeba po zahájení dlouhodobě sledovat a vyhodnocovat. Pravidelné klinické kontroly vyhodnocující dynamiku disability pacienta reprezentovanou škálou EDSS (Expanded Disability Status Scale) doplňujeme kontrolami na MR. V budoucnosti může svoji monitorovací roli sehrát i optická koherentní tomografie (OCT). Biologickou účinnost interferonu beta je doporučeno ověřovat každých šest měsíců v prvních dvou letech léčby pravidelným odběrem neutralizačních protilátek (NAbs) [4]. Naším klinickým cílem by

měl být status označovaný jako „freedom from disease activity“ [5], který v sobě zahrnuje nejen klinickou stabilitu bez dalších atak a rozvoje klinické disability, ale i MR stabilizaci v podobě absence nových lézí i syčení ložisek gadoliniem na kontrolních snímcích.

### Kazuistika

Předmětem kazuistiky je v současnosti 36letý pacient s anamnézou pouřazové operace sítnice pravého oka, v rodinné anamnéze nebyla zjištěna RS ani jiná neurologická onemocnění. Pacient byl v minulosti občasným kuřákem, od zahájení léčby interferonem beta již nekouří.

První příznak odpovídající RS se u něj objevil v roce 2005 ve věku 28 let, jednalo se o levostranné oslabení končetin s převahou postižení na dolní končetině. Na okresním neurologickém oddělení byla v návaznosti na uvedené příznaky realizována kompletní diagnostika. V době přijetí na oddělení nebyl schopen chůze bez opory. Byla provedena MR mozku i krční míchy s nálezem vícečetných ložisek ty-

pických pro demyelinizační onemocnění centrálního nervového systému lokalizovaných supratentoriálně i infratentoriálně s dominujícím postižením v oblasti horní krční míchy (obr. 1, 2). Doplněno bylo i vyšetření mozkomíšního moku s nálezem potvrzujícím syntézu oligoklonálních imunoglobulinů skupiny IgG – sedm oligoklonálních pářů bez korelace v séru – vzorec II. Dále bylo provedeno vyšetření zrakových evokovaných potenciálů s průkazem oboustranné léze zrakového nervu demyelinizačního typu s převahou vpravo (obr. 3). V kontextu uvedených výsledků vyšetření byla přetrvávající levostranná hemiparéza léčena intravenózně podaným metylprednizolonem v dávce 4 g. Léčba vysokými dávkami kortikoidů zlepšila motorický deficit i chůzi. Pacient byl v době propuštění do domácího ošetřování již schopen chůze bez opory. Následně byl předán do péče spádové neurologické ambulance a tam docházel na periodické kontroly v přibližném intervalu tří měsíců. Konzultace specializovaného centra pro léčbu roztroušené sklerózy nebyla ošetřujícím neurologem doporučena. V medikaci byla ponechána trvalá malá dávka perorálního kortikoidu. V rámci klinických kontrol jsou v následujících letech popisována drobná kolísání stavu nevhodná jako relapsy, chůze je možná bez opory, ale je limitována přibližnou vzdáleností 500 m. Přetrvávající neurologický deficit neumožnil pacientovi návrat do zaměstnání. Další zhoršení stavu, které splnilo jednoznačně definici relapsu roztroušené sklerózy, nastalo v dubnu roku 2010. Jednalo se o opětovné výrazné zhoršení levostranné hemiparézy a chůze. Následný relaps s dominující paleocerebelární symptomatologií proběhl v únoru roku 2011. Oba relapsy byly léčeny intravenózními kortikoidy a pacient byl odeslán ke konzultaci do našeho centra pro léčbu demyelinizačních onemocnění.

Zde ve vstupním vyšetření byla zhodnocena forma RS jako relaps-remitentní, podpora pro diagnózu byla jak v klinickém průběhu, tak v MR a likvorologickém nálezů. Vstupní EDSS bylo 4,0, klíčovým ovlivňujícím faktorem byla schopnost chůze limitovaná 500 m.

S ohledem na prokázanou aktivitu onemocnění v podobě dvou proběhlých relapsů v roce bylo indikováno zahájení biologické léčby. Byl zvolen interferon beta 1-a v dávce 3krát týdně s.c. Zároveň

byla doplněna kontrolní MR mozku i krční míchy, která prokázala progresi nálezu se zvýšením počtu ložisek, syčení gadolinem přítomno nebylo. Ke srovnání byly použity snímky z roku 2005.

Zahájení injekční léčby proběhlo bez komplikací, pacient zvládl techniku aplikací, injekce od počátku aplikoval sám. Vedlejší flu-like příznaky minimalizoval pomocí premedikace ibuprofenem. Lokální reakce v místě vpichu byly přijatelné a nevedly k úvahám o změně léčby.

V současnosti je pacient na léčbě 24 měsíců. Léčbu výborně toleruje. Nevyskytují se žádné nežádoucí účinky léčby, v pravidelných laboratorních kontrolách není patologie v krevním obraze ani elevace jaterních enzymů. Neutralizační protilátky odebrané po roce léčby interferonem beta nebyly přítomny. Po celou dobu léčby nedošlo k dalším relapsům onemocnění. Navíc se zlepšilo EDSS skóre na hodnotu 3,0 (hodnoty 2 ve zrakovém, mozečkovém a moto-

rickém funkčním systému). Pacient je schopen chůze bez opory do vzdálenosti okolo 1 km. Navrátil se do zaměstnání a pracuje na částečný pracovní úvazek. Kontrolní MR mozku neprokazuje nová ložiska, zároveň nebylo přítomno syčení gadolinem.

### Závěr

Jedná se o kazuistiku pacienta, u něhož byla RS diagnostikována ve věku 28 let. Imunomodulační léčba interferonem beta byla zahájena až po šesti letech. Již po dvou letech léčby můžeme konstatovat jasný profit pacienta z nastavené terapie. Došlo ke zlepšení EDSS skóre, neobjevil se další relaps a stabilizoval se i nález na MR. Přestože jasný současný trend u pacientů s roztroušenou sklerózou je včasně zahájená imunomodulační léčba, může i její opožděné zahájení vést k významnému profitu pro pacienta. A to i v případě, kdy prvotní prognostické známky onemocnění nebyly příznivé (reziduum po první

relapsu, motorická symptomatologie). Při hodnocení aktuálního klinického stavu pacient splňuje koncept „freedom from disease activity“, který představuje ideální cíl léčby pacienta s RS a zároveň nás utvrzuje v dobře zvolené léčebné strategii.

### Literatura

1. Polman CH, Reingold SC, Banwell B, Clanet M, Cohen JA, Filippi M et al. Diagnostic criteria for multiple sclerosis: 2010 revisions to the McDonald criteria. *Ann Neurol* 2011; 69(2): 292–302.
2. Skoog B, Runmarker B, Winbland S, Ekholm S, Andersen O. A representative cohort of patients with non-progressive multiple sclerosis at the age of normal life expectancy. *Brain* 2012; 135(Pt 3): 900–911.
3. Bergamaschi R. Prognosis of multiple sclerosis: clinical factors predicting the late evolution for an early treatment decision. *Expert Rev Neurother* 2006; 6(3): 357–364.
4. Meluzínová E, Libertínová J. Sledování biologické účinnosti interferonu beta v léčbě roztroušené sklerózy. *Cesk Slov Neurol N* 2013; 76/109 (Suppl 1): 1S12–1S15.
5. Havrdova E, Galetta S, Stefanoski D, Comi G. Freedom from disease activity in multiple sclerosis. *Neurology* 2010; 74 (Suppl 3): S3–S7.



# Včasné nasazení vysokodávkovaného interferonu beta 1-a (Rebif®44) u aktivní formy roztroušené sklerózy vedlo k dlouhodobé stabilizaci – kazuistika

## Early Initiation of a High-Dose Interferon Beta-1a Treatment (Rebif®44) in an Active Form of Multiple Sclerosis Leading to Long-Term Disease Stabilization – a Case Report

### Souhrn

Kazuistika mladého muže, u něhož došlo k vývoji velmi agresivní roztroušené sklerózy relaps-remitentního typu s třemi atakami v průběhu půl roku a s těžkým nálezem na magnetické rezonanci, kde byly přítomny vícečetné aktivní, gadolinium-enhancující demyelinizační léze. Zaznamenali jsme velmi dobrou odpověď na léčbu vysokodávkovaným interferonem beta 1-a (Rebif®44) s příznivými kontrolními vyšetřeními magnetickou rezonancí, stabilizací neurologického nálezu a vymizením relapsů nemoci. Pro příznivý vývoj byla po třech a půl letech dávka redukována na Rebif®22, následně po jednom roce ale došlo u pacienta k atace, proto byla léčba vrácena na Rebif®44. Celkově pacient snáší léčbu preparátem Rebif® dobře, neutralizační protilátky proti interferonu beta byly vyšetřovány opakovaně a byly vždy negativní.

### Abstract

Here we present a case report of a young male patient who developed a very aggressive form of relapsing multiple sclerosis presented with three relapses within six months and a severe magnetic resonance finding with multiple active gadolinium-enhancing demyelinating lesions. We observed a very good response to a high-dose interferon beta-1a treatment (Rebif®44) characterized by improved magnetic resonance findings, stabilization of the neurological status, and absence of clinical relapses. Due to these positive outcomes, the dose of interferon was reduced to 22 mcg three times a week but, following a relapse one year later, the dose was increased back to Rebif®44 mcg three times a week. The patient's overall tolerance of Rebif treatment is good; regular assessments of neutralizing antibodies against interferon beta have been negative.

Článek byl podpořen firmou Merck Serono.

This article was supported by Merck Serono.

Redakční rada potvrzuje, že rukopis práce splnil ICMJE kritéria pro publikace zasílané do biomedicínských časopisů.

The Editorial Board declares that the manuscript met the ICMJE "uniform requirements" for biomedical papers.

### M. Dufek<sup>1</sup>, J. Vaníček<sup>2</sup>

LF MU a FN u sv. Anny v Brně:

<sup>1</sup> MS centrum, I. neurologická klinika

<sup>2</sup> Klinika zobrazovacích metod



**MUDr. Michal Dufek**

I. neurologická klinika

LF MU a FN u sv. Anny

Pekařská 53

656 91 Brno

e-mail: michal.dufek@fnusa.cz

Přijato k recenzi: 13. 5. 2013

Přijato do tisku: 10. 6. 2013

### Klíčová slova

roztroušená skleróza – relaps – interferon beta – Rebif – magnetická rezonance – EDSS

### Key words

multiple sclerosis – relaps – interferon beta – Rebif – magnetic resonance imaging – EDSS

### Kazuistika

Muž, 25 let, v jehož rodinné anamnéze je schizofrenie matky a suicidium sestry ve 30 letech věku pro psychiatrické obtíže. Po porodu byl kříščen, původně údajně považováno za úmrtí plodu, další vývoj byl v normě. Ve 14 letech prodělal infekční mononukleózu, jinak osobní anamnéza bez pozoruhodností. Studuje na vysoké škole.

V úvodu nemoci se objevila hypacusis pravého ucha, slabost a mravenčení levé dolní končetiny s postupným zlepšováním a spontánním odezněním do dvou týdnů. Za další dva měsíce se objevila slabost dolních končetin s paresteziemi lýtek.

Pacient byl přijat na neurologické oddělení, při přijetí zjištěno oslabení břišních reflexů vpravo, hyperreflexie v kvad-

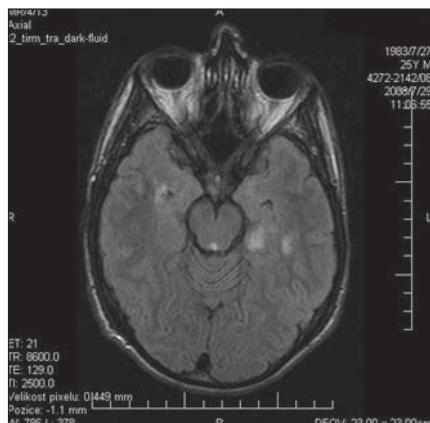
rudistribuci s rozšířenou zónou výbavnosti a akrálně na dolních končetinách s polykinetickou odpovědí, pseudoklonus pravé nohy, lehká instabilita dolních končetin v Mingazzini, oboustranně vybaven Babinski, zjištěna taktilní hypestezie od Th5 distálně oboustranně, chůze byla paretická s podlamováním v kolenou. Disabilita dle Kurtzkeho škály (EDSS) měla hodnotu 5,0.

Za hospitalizace byla provedena kompletní diagnostika.

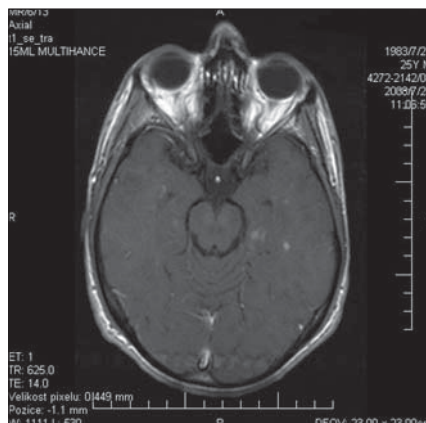
Vyšetřen likvor s nálezem pleiocytózy (17 mononukleárů/ $\mu$ l), kvalitativní cytologie prokazuje přítomnost vysoce aktivovaných lymfocytů (plazmatických buněk), dále zjištěna elevace celkové bílkoviny (638 mg/l), zvýšená hodnota IgG indexu (0,659), porucha hematolikorové bariéry (kvocient albuminu 0,008). Dle Reiberova

výpočtu nebyla přítomna intratékální syntéza žádné třídy imunoglobulinů, oligoklonální IgG pásy byly přítomny (22 pásů v likvoru, 0 pásů v séru).

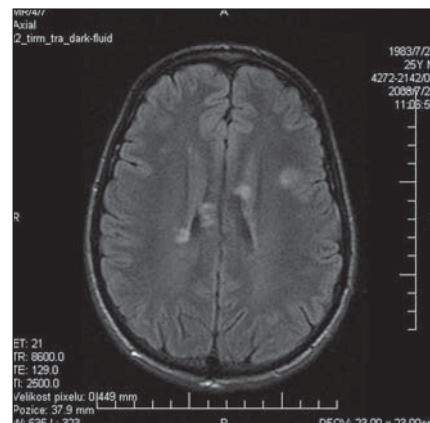
MR mozku prokazuje v zadní jámě nevýrazné a drobné hyperintenzity v pontu, obou středních a pravém horním cerebelárním pedunklu (tato léze se po podání kontrastní látky sytí), supratentoriálně byly oboustranně mnohočetné hyperintenzity s maximem při stropch a trigonech obou postranních komor s výrazným postižením corpus calosum. Dále byla patrná řada kortikosubkortikálních lézí v oblasti frontálního opercula oboustranně, vlevo parietálně i temporo-parietálně s postižením i dorzální části levého hipokampu. Celkově bylo hyperintenzit kolem 20, velký počet z nich se postkontrastně celkově či obvodově sytí.



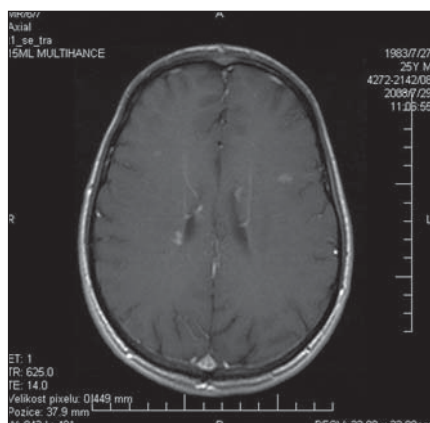
Obr. 1.



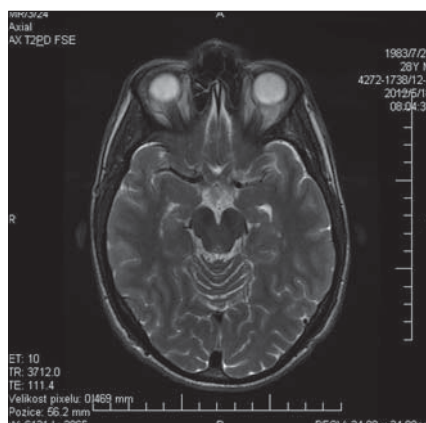
Obr. 2.



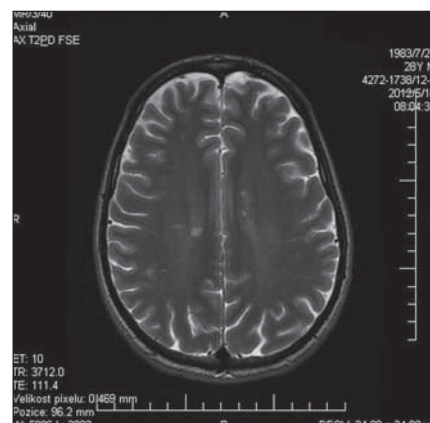
Obr. 3.



Obr. 4.



Obr. 5.



Obr. 6.

Obr. 1–4 (úvodní MR) a obr. 5, 6 (zatím poslední MR za necelé čtyři roky od nasazení Rebifu) demonstrují příznivý vývoj a stabilizaci nemoci:

Obr. 1–4. Úvodní MR s významným nálezem s četnými gadolinium-enhancujícími lézemi.

Obr. 5, 6. Poslední vyšetření prokazuje stabilizaci, nezaznamenána progresse v počtu či velikosti lézí, naopak v prvních dvou letech nemoci po nasazení Rebifu došlo ke zlepšení MR nálezu.

MR C páteře prokázala celkově šest ložisek v krční míše, největší v úrovni obratlového těla C2. Prakticky všechny léze se po podání kontrastní látky sytily.

Byly provedeny multimodalitní evokované potenciály (EP): motorické EP prokázaly abnormní nález pro centrální úsek v kvadrudistribuci s akcentací postižení k pravé dolní končetině, somatosenzorické EP prokázaly abnormní nález pro centrální úsek pro pravostranné končetiny, zrakové EP byly v normě.

Dále byly vyšetřeny protilátky proti akvaporinu-4 v séru, které byly negativní.

Pacient byl léčen 5g Solu-Medrolu, bez okamžitého efektu, proto podány další 3g s postupným zlepšováním. Kortikoterapie byla komplikována soorem, který byl přeléčen Nizoralem.

Pacient byl propuštěn z nemocnice s EDSS 3,5.

Po dvou měsících došlo k nové atace. Objevila se pravostranná hypestezie a paréza pravé horní končetiny. EDSS bylo 4,0. Pacient byl přeléčen Solu-Medrolem v celkové dávce 5g s postupným zlepšováním.

Pacient splnil národní kritéria pro léčbu DMD (Disease Modifying Drugs) a do jednoho měsíce od poslední ataky mu byl nasazen interferon beta 1-a, preparát Rebif®44 (44 µg 3krát týdně). Pacient aplikoval bez problémů, z nežádoucích účinků zaznamenal jen malé chřipkové reakce a malé lokální reakce, které mizely do několika málo dnů. Pravidelné odběry byly vždy v normě.

Neurologický nález se postupně zlepšil. Mírná neobratnost a necitlivost PHK přetrvávala asi 3/4 roku. EDSS se z hod-

noty 4,0, které bylo zaznamenáno při poslední atace, postupně zlepšilo až na hodnotu 2,0.

První kontrolní MR bylo provedeno za půl roku po úvodním vyšetření s podstatným zlepšením nálezu. V zadní jámě i supratentoriálně došlo k regresi sledovaných ložiskových změn z hlediska počtu i velikosti, postkontrastně bez sycení ložisek.

Za dva roky od nasazení Rebifu mělo EDSS hodnotu 2,0.

Následná MR kontrola byla za další rok a půl opět s příznivým nálezem. Došlo k další regresi rozsahu ložiskového postižení peri- a paraventrikulárně oboustranně, nebyly přítomny nové léze ani postkontrastní sycení stávajících. Míšní ložisko v úrovni C2 bylo beze změny od prvního vyšetření.

Vzhledem ke klinické i MR stabilizaci (obr. 1–6) byla za tři a půl roku od zahájení léčby snížena dávka Rebifu ze 44 µg 3krát týdně na Rebif®22 µg 3krát týdně. V průběhu léčby bylo 2krát provedeno testování neutralizačních protilátek – za dva roky a za čtyři roky terapie, vždy s negativním výsledkem.

Zatím poslední MR byla provedena za necelé čtyři roky od nasazení terapie se stacionárním nálezem, bez nových ložisek, bez sycení po aplikaci kontrastní látky.

Za čtyři a čtvrt roku od zahájení terapie přichází nová ataka. Pacient udával parestezie a necitlivost levostranných končetin a opět se objevil Lhermittův syndrom, který byl zaznamenán jen v úvodu nemoci. Objektivně došlo ke zhoršení EDSS z 2,0 na 3,5. Pacient byl přeléčen 5g

Solu-Medrolu s efektem a Rebif vrácen na původní dávku (Rebif®44).

Od té doby je pacient stabilní a bez ataky, poslední EDSS za čtyři a půl roku terapie Rebifem je 2,5.

## Závěr

Časné nasazení DMD léků je důležitý předpoklad stabilizace nemoci [1]. V prezentovaném případě jsme zaznamenali velmi dobrou odpověď na léčbu vysokodávkovaným interferonem beta 1-a (Rebif®44) u pacienta s primárně nepříznivým vývojem (tři ataky za půl roku s těžkým nálezem na MR, kde byly přítomny vícečetné enhancující demyelinizační léze). Pacient byl po dobu tří a půl roku bez jakékoliv aktivity nemoci. Taková situace se označuje termínem Disease-Activity Free (DAF) a je charakterizována tím, že pacient nemá ani klinické známky aktivity nemoci (nemá relapsy, nedochází ke zhoršování disability měřené EDSS škálou) ani nejsou známky aktivity nemoci na MR (neobjevují se nová ložiska a nedochází k postkontrastnímu sycení). DAF je cíl, kterého se snažíme v terapii RS dosáhnout [2].

Pro další příznivý vývoj jsme redukovali dávku na Rebif®22, ale po jednom roce u pacienta došlo k atace, proto jsme se vrátili zpět na Rebif®44, na kterém je opět stabilní. Snášenlivost léku je velmi dobrá, neutralizační protilátky byly vždy negativní.

## Literatura

1. Tintoré M. Early MS treatment. The International MS Journal 2007; 14: 5–10.
2. Havrdova E, Galetta S, Stefanoski D, Comi G. Freedom from disease activity in multiple sclerosis. Neurology 2010; 74 (Suppl 3): S3–S7.

# Sledování biologické účinnosti interferonu beta v léčbě roztroušené sklerózy

## Monitoring of the Biological Effect of Interferon Beta in the Treatment of Multiple Sclerosis

### Souhrn

Interferon beta se řadí mezi léky první volby používané v léčbě roztroušené sklerózy. Součástí léčby těmito preparáty by mělo být systematické monitorování jejich biologické účinnosti – pravidelné testování na přítomnost neutralizačních protilátek a měření hladiny mRNA myxovirus resistance protein A. Doporučený postup je v následujícím textu ilustrován konkrétní kazuistikou z klinické praxe.

### Abstract

Interferon beta (IFN- $\beta$ ) is one of the first-line treatments in multiple sclerosis. Systematic monitoring of IFN- $\beta$  biological effect – regular testing for the presence of neutralizing antibodies and an assessment of mRNA myxovirus resistance protein A levels – should form an integral part of treatment with IFN- $\beta$ . Within the paper, the recommended approach to such monitoring is illustrated by a case report from our clinical practice.

Článek byl podpořen firmou Merck Serono.

This article was supported by Merck Serono.

Redakční rada potvrzuje, že rukopis práce splnil ICMJE kritéria pro publikace zasílané do biomedicínských časopisů.

The Editorial Board declares that the manuscript met the ICMJE "uniform requirements" for biomedical papers.

### E. Meluzínová, J. Libertínová

Centrum pro demyelinizační onemocnění, Neurologická klinika  
2. LF UK a FN Motol, Praha



**MUDr. Eva Meluzínová**  
Centrum pro demyelinizační onemocnění  
Neurologická klinika  
2. LF UK a FN Motol  
V Úvalu 84  
150 06 Praha  
e-mail:  
eva.meluzinova@fnmotol.cz

Přijato k recenzi: 13. 5. 2013

Přijato do tisku: 8. 7. 2013

Podpořeno grantem IGA MZ ČR NT 12385-5.

### Klíčová slova

roztroušená skleróza – interferon beta – neutralizační protilátky – myxovirus resistance protein A

### Key words

multiple sclerosis – interferon beta – neutralizing antibodies – myxovirus resistance protein A

## Úvod

Interferony beta a glatiramer acetát se řadí mezi léky první volby používané v léčbě klinicky izolovaného syndromu s vysokým rizikem dalšího rozvoje RS a/nebo v léčbě RS v remitentním stadiu. Díky jejich imunomodulačnímu účinku dochází ke snížení aktivity zánětlivého procesu CNS. Podávání interferonu beta může vyvolat u 2–42 % pacientů tvorbu neutralizačních protilátek (NABs), které jeho biologickou účinnost snižují [1]. K jejich indukci dochází jen během prvních dvou let léčby. V případech nízkých titrů mohou po určité době NABs vymizet, ve vysokých titrech ale zpravidla NABs přetrvávají dlouhodobě. Mnohdy trvá dalších 18–24 měsíců, než se pokles biologické účinnosti interferonu beta projeví na MR nebo v klinickém průběhu [2]. NABs pozitivní pacienti pak vykazují při sledování delším než dva roky prokazatelně vyšší aktivitu onemocnění hodnocenou jak pomocí MR, tak klinickými parametry [2]. Zlatým standardem vyšetřování NABs doporučeným Světovou zdravotnickou organizací je metoda cytopatogenního efektu (CPE) [4]. Pozitivitu NABs je vhodné konfirmovat jednak kontrolním vyšetřením v odstupu tří měsíců, jednak poklesem hodnoty mRNA myxoviru resistance proteinu A (MxA), který je považován za přímý marker biologické účinnosti interferonu beta *in vivo*. Průkaz nedostatečné syntézy MxA v návaznosti na podání interferonu beta znamená redukci jeho biologické účinnosti způsobenou např. přítomností NABs [2].

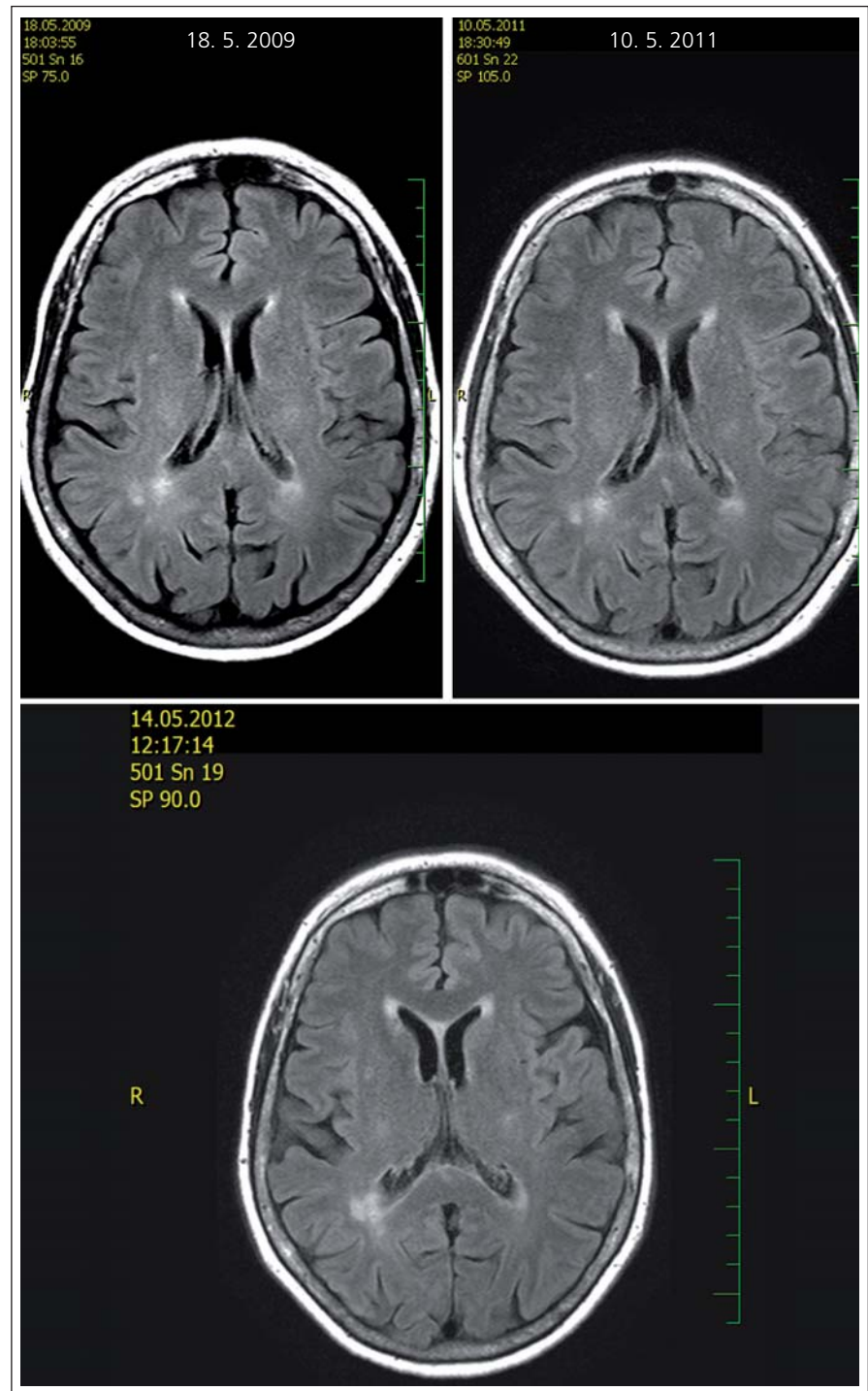
Účinnost podávaného interferonu beta při opakovaně průkazných vysokých titrech NABs a/nebo opakovaně nízké hladině MxA je rovna účinnosti placebo [3]. U klinicky i MR stabilizovaného pacienta je vhodné v této situaci doplnit ještě MxA indukční test a léčbu ukončit teprve při nedostatečné odpovědi. Tímto testem se hodnotí absolutní naměřená hodnota MxA a současně relativní vzestup hodnot, jež svědčí o reaktivitě pacienta na podávání interferonu beta. Porovnávají se hodnoty MxA před jeho aplikací a 4 hod po ní. O zachovaném účinku interferonu beta svědčí nárůst hodnoty po aplikaci o více než 3násobek v porovnání s hodnotou před aplikací, která je zároveň pod cut off hodnotou. Protilátková odpověď na jednotlivé typy interferonu beta je zkřížená. Jako alternativa při NABs

pozitivitě je proto doporučován glatiramer acetát. V situaci vysoké klinické aktivity je pak lékem volby natalizumab nebo fingolimod [4].

## Kazuistika

Pětapadesátiletá nemocná prodělala první příznak onemocnění v roce 1997, dia-

gnóza RS byla stanovena až v roce 2003. Vzhledem k délce trvání onemocnění a k rozsahu nálezu na MR byla pacientka v roce 2004 léčena třemi pulzy cyklofosfamidu v kombinaci s metylprednizolone, následně byla zahájena terapie interferonem beta 1-a (Rebif®44). V prvním roce léčby nemocná prodělala jeden re-



Obr. 1. MR: FLAIR sekvence – stacionární nález při korelaci 5/2009 a 5/2011 a 5/2012. MR z pracoviště Kliniky JL, V Hůrkách 1296/10, Praha 5.

Tab. 1. Výsledky hodnot NAbs a MxA.

Datum vyšetření	NAbs (> 20)	MxA/GAPDH ratio (> 160)
18. 10. 2007	733	
28. 3. 2008	262	
29. 9. 2008	124	
15. 5. 2009	158	80,1
12. 8. 2009	158	85,6
9. 6. 2011	neg	332

laps onemocnění, v dalším průběhu byla bez klinické aktivity onemocnění. MR byla rovněž bez progresu. V roce 2007 bylo zahájeno testování NAbs v ČR. Výsledky testování jsou uvedeny v tab. 1.

Přes pozitivitu NAbs opakovaně zachycenou v roce 2007 byla pacientka klinicky i MR stabilizována, a proto pokračovala v původní terapii interferonem beta 1-a.

V roce 2009 byla zavedena metodika testování MxA v Laboratoři molekulární diagnostiky v pražské Nemocnici Na Homolce. Hodnoty naměřené u pacientky byly pod hranicí účinnosti.

Byl doplněn MxA indukční test. Výsledek potvrdil přetrvávající biologickou účinnost interferonem beta (tab. 2). Pa-

Tab. 2. MxA indukční test.

Datum vyšetření	MxA/GAPDH ratio před aplikací IFN beta	MxA/GAPDH ratio za 4 hod aplikací IFN beta
18. 5. 2009	31,5	191

cientka byla nadále klinicky stabilizována, MR bez progresu. Terapie Rebifem<sup>®</sup>44 byla ponechána.

Při průběžných kontrolách byla pacientka neurologicky stabilizována, v roce 2011 došlo k vymizení NAbs a MxA hodnoty opět potvrzovaly plný účinek interferonu beta. Při poslední kontrole v 5/2012 byla kontrolní MR se stacionárním nálezem (obr. 1).

### Závěr

NAbs a MxA jsou laboratorními markery účinku interferonu beta a jejich systematický monitoring každých šest měsíců během prvních dvou let léčby může včas odhalit ztrátu biologické účinnosti. Je třeba vždy výsledky laboratorního testování korelovat s klinickým a MR obrazem konkrétního pacienta. Uvedená kazuistika ilustruje význam MxA indukčního testu, který přes všechny předchozí výsledky laboratorního testování potvrdil u stabilizované pacientky přetrvávající biologickou účinnost interferonu beta.

trávající biologickou účinnost interferonu beta.

Prezentovaná kazuistika současně dokazuje spontánní vymizení NAbs.

V případě úplné ztráty odpovědi na interferon beta (MxA nízké a současně MxA indukční test negativní) by se ani u klinicky a MR stabilního pacienta s budoucí sérokonverzí počítat nemělo a pacient by měl být převeden na jiný preparát.

### Literatura

- Hesse D, Sørensen PS. Using measurements of neutralizing antibodies: the challenge of IFN-beta therapy. *Eur J Neurol* 2007; 14(8): 850–859.
- Hesse D, Sellebjerg F, Sørensen PS. Absence of MxA induction by interferon beta in patients with MS reflects complete loss of bioactivity. *Neurology* 2009; 73(5): 372–377.
- Bertolotto A. Neutralizing antibodies to IFN beta: implications for the management of MS. *Curr Opin Neurol* 2004; 17(3): 241–246.
- Polman CH, Bertolotto A, Deisenhammer F, Giovannoni G, Hartung HP, Hemmer B et al. Recommendations for clinical use of data on neutralising antibodies to interferon-beta therapy in MS. *Lancet Neurol* 2010; 9(7): 740–750.

# Dlouhodobá léčba intratékálním baklofenem u pacientky s roztroušenou sklerózou – kazuistika

## Long-Term Treatment with Intrathecal Baclofen in a Multiple Sclerosis Patient – a Case Report

### Souhrn

**Cíl:** Intratékálně podaný baklofen pumpovými systémy je metodou volby u nemocných s těžkou generalizovanou spasticitou, u nichž jsou jiné léčebné možnosti vyčerpány. Prezentujeme úspěšné výsledky desetileté léčby těžké generalizované spasticity pomocí baklofenové pumpy u nemocné s roztroušenou sklerózou. **Materiál a metodika:** Osmapadesátiletá pacientka se sekundárně progresivní formou roztroušené sklerózy byla poslána do naší ambulance k léčbě těžké spasticity dolních končetin. Diagnóza roztroušené sklerózy byla stanovena z typického klinického obrazu, nálezu na magnetické rezonanci a nálezu v likvoru. V době testování intratékálně podaného baklofenu měla pacientka EDSS 7. Užívala vysoké dávky perorálních antispastických léků. Po pozitivní odpovědi na intratékálně podaný baklofen byla provedena první implantace pumpy (SynchroMed EL, Medtronic) v roce 2004 s velmi dobrým efektem na snížení svalového hypertonu a zmírnění frekvence svalových spasmů. Po čtyřech letech od implantace došlo náhle k ucpání katétru a byla nutná jeho výměna. V době končící životnosti generátoru pumpy byla po více než pěti letech od implantace provedena výměna za novou pumpu (SynchroMed II, Medtronic). Pacientka je dlouhodobě spokojená na dávce 125 µg baklofenu denně. EDSS má nyní 7,5. **Závěr:** U nemocných, které těžká generalizovaná spasticita limituje v sebeobsluze i v běžných denních činnostech, je intratékální léčba kontinuálním baklofenem metodou volby. Stabilizovaný stav naší pacientky s roztroušenou sklerózou i po 10 letech od začátku léčby je toho dokladem. Komplikace, které se v průběhu léčby mohou vyskytnout, jsou většinou méně významné a snadno řešitelné.

### Abstract

Intrathecal baclofen (ITB) delivered by programmable pump devices represents an important treatment modality for severe spasticity when other treatment modalities have an insufficient effect. In this paper, we report excellent clinical outcomes after ten years of ITB treatment in a multiple sclerosis patient. **Material and methods:** A 58-year-old female with clinically definite multiple sclerosis in secondary progression was referred to our neurological department for treatment of severe spasticity of the lower extremities. The final diagnosis was based on the typical clinical status, magnetic resonance (MRI) findings and oligoclonal antibodies in the cerebrospinal fluid. At the time of ITB testing, the MS patient had EDSS of 7. She was treated with a high-dose antispasmodic medication. After positive clinical response to ITB bolus, she underwent pump implantation (SynchroMed EL, Medtronic) in 2004 with very good effect on spasticity and decreased frequency of muscle spasms. After four years of implantation, she experienced catheter malfunction resulting in its reimplantation. At the end of battery life after five years from the first implantation, the patient underwent pump reimplantation (SynchroMed II, Medtronic). The patient is satisfied and tolerates the total daily dose of 125 µg of baclofen well. Her current EDSS is 7.5. **Conclusion:** Intrathecal baclofen delivery is a good treatment option in patients with severe generalized spasticity that limits activities of daily living as shown in our MS patient who has been stable for 10 years of ITB treatment. Complications of ITB are less important and usually well treatable.

Článek byl podpořen firmou Merck Serono.

This article was supported by Merck Serono.

Redakční rada potvrzuje, že rukopis práce splnil ICMJE kritéria pro publikace zasílané do biomedicínských časopisů.

The Editorial Board declares that the manuscript met the ICMJE "uniform requirements" for biomedical papers.



**doc. MUDr. Ivana Štětkařová, CSc.**  
Neurologická klinika  
3. LF UK v FN Královské  
Vinohrady  
Ruská 87  
100 00 Praha 10  
e-mail: ivana.stetkarova@fnkv.cz

Přijato k recenzi: 13. 5. 2013

Přijato do tisku: 25. 6. 2013

### Klíčová slova

roztroušená skleróza – spasticita – intratékální baklofen – baklofenová pumpa

### Key words

multiple sclerosis – spasticity – intrathecal baclofen – baclofen pump

Podpořeno Výzkumným projektem Univerzity Karlovy v Praze PRVOUK P34 a IGA NT 12282-5.

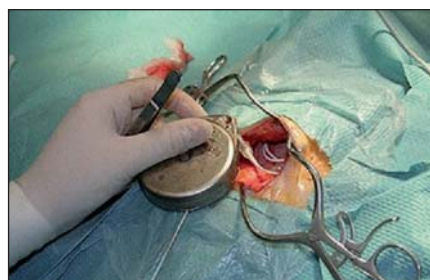
## Úvod

Roztroušená skleróza (RS) je chronické autoimunitní zánětlivé onemocnění centrálního nervového systému (CNS), které bez vhodné léčby vede u většiny nemocných k značné invaliditě. Častým doprovodným jevem je spasticita (zvýšená svalová aktivita), která negativně ovlivňuje běžné denní činnosti, znesnadňuje přesuny, ruší spánek a celkově snižuje kvalitu života nemocného s RS [1]. Vyskytuje se v 80–85 % [2]. Projevy mohou být lehké, středně těžké nebo těžké a následně ovlivňují celkovou funkční kapacitu nemocného. Spasticita je problém nemocných s RS, ale často její léčbě není věnována adekvátní pozornost. Na začátku se doporučuje rehabilitační léčba a malé dávky antispastických léků [3]. S prohlubováním tíže spasticity je vhodná lokální aplikace botulotoxinu [4]. U těžké generalizované spasticity se doporučuje léčba intratékálním baklofenem. Snižuje se svalový tonus, zmírňuje se frekvence bolestivých svalových spasmů a celkově se zlepšuje kvalita života nemocných s roztroušenou sklerózou [5].

V naší práci prezentujeme pacientku s roztroušenou sklerózou, která je 10 let úspěšně léčena baklofenovou pumpou pro těžkou generalizovanou spasticitu. Během léčby došlo k jedné komplikaci s ucpáním spinálního katétru, což vyžadovalo jeho revizi a výměnu.

## Kazuistika

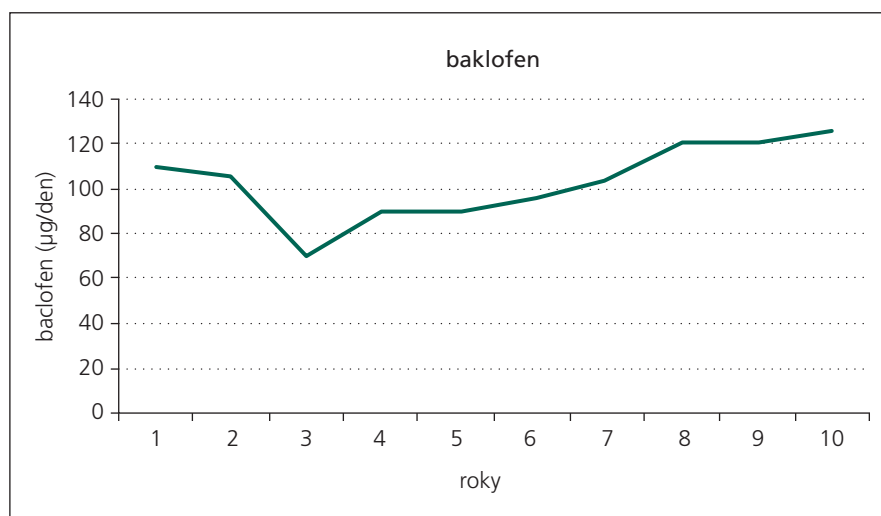
Prezentujeme 58letou ženu se steroidní osteoporózou, trombózou splavů, ilio-popliteální trombózou levé dolní končetiny, s chronickými bolestmi v zádech při degenerativních změnách páteře. Ve 39 letech se u ní poprvé objevily potíže se slabostí a ztuhlostí dolních končetin. Tyto obtíže odezněly. Poté se objevilo brnění pravé dolní končetiny a posléze opět slabost obou dolních končetin. O tři roky



Obr. 1. Výměna pumpy z důvodů končící životnosti napájecí baterie.

později jí byla diagnostikována roztroušená skleróza na základě nálezu četných hyperintenzních ložisek periventrikulárně v bílé hmotě mozku, pozitivního nálezu 13 oligoklonálních páسů v likvoru a typického klinického obrazu. Byla léčena interferonem beta 1-a a v atakách zhoršených klinických obtíží infuzemi s kortikoidy (Solu-Medrol). Od 46 let byla stanovena diagnóza sekundární progredující formy RS. Postupně se u pacientky začala objevovat těžká spasticita dolních končetin, která jí znemožňovala chůzi, sebeobsluhu i běžnou hygienu. V době, kdy byla poslána na naši ambulanci ke zvážení intratékální aplikace baklofenu, byla schopna ujit pouze pár kroků s oporou dvou osob (EDSS 7). Na spasticitu užívala 125 mg perorálního baklofenu denně, večer ještě 50 mg tetrazepamu. V klinickém obraze dominovala kvadruparéza se spastickým syndromem, s maximem na dolních končetinách. Pacientka měla flekční postavení v kyčlích a kolenou, svalové spazmy na stupni 4 dle Penna et al [6] (hodnoty 0–4, stupeň 4 je více než 10 spasmů za hod), bolest dle vizuální analogové škály (VAS) na stupni 8. Podle modifikované Ashworthovy škály [7] (MAS, hodnoty 0–4) byl svalový tonus při flexi i extenzi v kolenou vlevo 4, vpravo 3, addukce stehna byla 4 oboustranně. Pacientce jsme zavedli intratékálně dočasný katétr, kterým jí byla podána jednorázová testovací dávka 50 µg baklofenu. Po 2 hod od podání došlo k ústupu svalových spasmů, bolest se snížila na stupeň 4 a svalový hypertonus poklesl o 1 stupeň ve všech vy-

šetřovaných segmentech dolních končetin. Další den byla podána dávka 65 µg bolu baklofenu a klinický účinek byl ještě výraznější (minimální bolest – dle VAS stupeň 2, nízký svalový tonus – dle MAS stupeň 1). Pacientka splnila indikační kritéria pro implantaci baklofenové pumpy, která jí byla zavedena neurochirurgem bez problémů v dubnu 2004. Počáteční účinná dávka baklofenu byla 110 µg/den, bez výraznějšího kolísání dávky v dalších měsících. Po čtyřech letech došlo k náhlému zhoršení spasticity, stěžovala si na točení hlavy, nevolnost a psychomotorický neklid. Rentgenový snímek neprokázal poruchu katétru, rotorový test prokázal normální funkci pumpy. Podání bolu kontrastní látky bočním portem pumpy se nepodařilo, takže se uvažovalo o ucpání katétru. Pacientka dostala perorální baklofen v dávce 100–150 mg denně k překlenutí abstinčních příznaků z náhlého přerušování dodávky léku. K výměně katétru došlo po devíti dnech od vzniku potíží. Spasticita se výrazně snížila po 24 hod od revize spinální části katétru. Pacientka byla opět spokojená na 120 µg baklofenu denně. Neměla žádné další komplikace spojené s pumpovým systémem. Po pěti letech a sedmi měsících od implantace jí byla provedena výměna pumpy pro končící životnost generátoru pumpy (obr. 1). Po reimplantaci se žádné závažnější komplikace spojené s pumpovým systémem nevyskytly. Pacientka chodí na doplňování rezervoáru pumpy baklofenem v pravidelných 3měsíčních intervalech. Denní dávka baklofenu je nyní na 125 µg/den.



Graf 1. Hodnoty denních dávek intratékálního baklofenu v µg, podávané kontinuálně pumpovým systémem po dobu 10 let.



Graf 1 ukazuje mírné kolísání dávky baklofenu během celé léčby.

### Diskuze

V počáteční fázi roztroušené sklerózy se vytvářejí zánětlivá ložiska v CNS, jejichž konečným důsledkem je nevratné poškození axonů. Dalším patofyziologickým mechanismem je porucha myelinu, jež se projevuje zhoršením vedení vzruchu nervovými drahami. Typickými klinickými projevy RS jsou ataky s výskytem klinických neurologických příznaků trvajících déle než 24 hod. Postižení se týká zejména motorického a senzitivního systému, jsou porušeny funkce mozečku, rovnovážného ústrojí, vyskytují se okohybné poruchy, poruchy zraku apod. Při postižení centrálního motoneuronu se často objevuje spasticita, která je jedním z příznaků tzv. syndromu centrálního motoneuronu. Vedle zvýšené svalové aktivity (spasticity) se manifestuje i dalšími symptomy – zkrácením svalu a parézou, kterou si pacient uvědomuje nejvíce [8]. Jednotlivé příznaky se navzájem nepříznivě potencují. Problém je také spastická dystonie, která vede k abnormálnímu držení paretické končetiny. Při volném pohybu se objevují ko-kontrakce a synkinézy, které negativně ovlivňují zručnost a svalovou sílu [9]. Při výrazné spasticitě dochází ke zhoršení pohyblivosti, přesunů, sezení ve vozíku, chůze je nekoordinovaná, s tendencí k pádům. Neobratnost aker horních končetin vede k obtížnému psaní, sebeobsluze, hygieně apod. Mohou se častěji objevit dekubity, fixované svalové kontraktury a muskuloskeletální bolesti.

U řady nemocných s RS je spasticita velký problém. Vyskytuje se poměrně často, od lehkého do velmi těžkého stupně [2]. U 1/3 nemocných omezuje běžnou denní aktivitu [1]. Ve spojení s chronickou únavou a depresí výrazně ovlivňuje celko-

vou funkční kapacitu. Léčbu spasticity je vhodné zahájit tehdy, pokud pacientovi vadí při některých činnostech nebo zvyšuje riziko dalších komplikací. U středně těžké a těžké generalizované spasticity je vhodná léčba intratékálním baklofenem, což bylo prokázáno v řadě klinických studií [4,6,10]. Správně určit dobu, kdy poslat pacienta na tuto léčbu, však není vždy jednoduché. Profitují nemocní s výraznější progresí nemoci a ti, kteří mají středně závažný a velmi závažný stupeň spasticity bez ovlivnění jinou léčbou [5]. Pokud má pacient např. mozečkové postižení s ataxií a tremorem a spasticita není dominantním klinickým příznakem, pak je nutné pečlivé testování intratékálně podaného baklofenu s určením přesného cíle léčby. Nemocní s roztroušenou sklerózou, kteří podstoupili intratékální aplikaci baklofenu a byli nositeli pumpového systému po dobu 10 let, uváděli zlepšenou péči o sebe, větší bezpečnost při přesunech, větší komfort při běžných denních činnostech, hodnotnější komunikaci a výraznější samostatnost [10]. Podobné pozitivní hodnocení uvádí i naše pacientka. Léčba intratékálním baklofenem je relativně bezpečná, ale během léčby se mohou vyskytnout komplikace. Pravděpodobnost výskytu komplikace je 1krát za dvě období životnosti pumpy, tj. 1krát za 12–14 let [11]. Komplikace, které mohou nastat, jsou spojeny s podáním léku, s operační procedurou včetně zavedených částí systému (např. katétru) a s funkcí pumpy. Nejvíce komplikací je spojeno s katétre (ucpání, špatná pozice, vycestování, zalomení, díra v katétru apod.) [11]. I u naší pacientky se vyskytla komplikace spojená s katétre (ucpání katétru s následným syndromem z náhlého odnětí baklofenu). Tento problém byl u naší pacientky vyřešen rychle a bez výraznějších potíží.

Závěrem lze říci, že léčba intratékálním baklofenem je z dlouhodobého hlediska

bezpečná a účinná metoda k ovlivnění těžké generalizované spasticity nemocných s roztroušenou sklerózou. K prevenci možných komplikací přispívá týmová práce lékařů, kteří neuromodulační metody provádějí ve vybraných centrech, dostatečné poučení a informovanost pacienta o možných rizicích a nežádoucích účincích. Neméně důležitý je správný výběr pacientů k této léčbě a vhodné provedení testovacího období.

### Literatura

1. Barnes MP, Kent RM, Semlyen JK, McMullen KM. Spasticity in multiple sclerosis. *Neurorehabil Neural Repair* 2003; 17(1): 66–70.
2. Rizzo MA, Hadjimichael OC, Preiningerova J, Vollmer TL. Prevalence and treatment of spasticity reported by multiple sclerosis patients. *Mult Scler* 2004; 10(5): 589–595.
3. Feldman RG, Kelly-Hayes M, Conomy JP, Foley JM. Baclofen for spasticity in multiple sclerosis. Double-blind crossover and three-year study. *Neurology* 1978; 28(11): 1094–1098.
4. Haselkorn JK, Balsdon Richer C, Fry Welch D, Herndon RM, Johnson B, Little JW et al. Multiple Sclerosis Council for Clinical Practice Guidelines. Overview of spasticity management in multiple sclerosis. Evidence-based management strategies for spasticity treatment in multiple sclerosis. *J Spinal Cord Med* 2005; 28(2): 167–199.
5. Erwin A, Gudesblatt M, Bethoux F, Bennett SE, Koelbel S, Plunkett R et al. Intrathecal baclofen in multiple sclerosis: too little, too late? *Mult Scler* 2011; 17(5): 623–629.
6. Penn RD, Savoy SM, Corcos D, Latash M, Gottlieb G, Parke B et al. Intrathecal baclofen for severe spinal spasticity. *N Eng J Med* 1989; 320(23): 1517–1521.
7. Bohannon RW, Smith MB. Interrater reliability of a modified Ashworth scale of muscle spasticity. *Phys Ther* 1987; 67(2): 206–207.
8. Štětkářová I, Ehler E, Jech R. Spasticita a její léčba. Praha: Maxdorf 2012.
9. Štětkářová I. Mechanizmy spasticity a její hodnocení. *Cesk Slov Neurol N* 2013; 76/109(3): 267–280.
10. Rawlins PK. Intrathecal baclofen therapy over 10 years. *J Neurosci Nurs* 2004; 36(6): 322–327.
11. Stetkarova I, Yablon SA, Kofler M, Stokic DS. Procedure- and device-related complications of intrathecal baclofen administration for management of adult muscle hypertonia: a review. *Neurorehabil Neural Repair* 2010; 24(7): 609–619.

# Postupná eskalační terapie u pacienta s roztroušenou sklerózou mozkomíšní – kazuistika

## Gradual Escalation Therapy in a Multiple Sclerosis Patient – a Case Report

### Souhrn

Roztroušená skleróza mozkomíšní je chronické zánětlivé demyelinizační onemocnění, jež postihuje centrální nervový systém. Jedná se o onemocnění autoimunitní povahy, které je svými klinickými projevy značně heterogenní. Základem dlouhodobé léčby jako léky první linie pro relaps-remitentní formu roztroušené sklerózy mozkomíšní či klinicky izolovaný syndrom, tzv. DMD léčby (Disease Modifying Drugs), jsou interferon beta (Rebif, Extavia/Betaferon či Avonex) a glatiramer acetát (Copaxone). Je prezentována kazuistika nemocného, který byl primárně ve sledování neurologem pro paroxysmální vertiginózní obtíže provokované pohybem hlavy a epizody hyperventilačních křečí od svých 17 let, a CT grafický nálezný vyvolal suspekci na tumorózní proces. Po definitivní diagnostice roztroušené sklerózy mozkomíšní v roce 1997 byl pro vysokou aktivitu onemocnění léčen postupně třemi léky s účinnou látkou interferonu beta – Avonex, Rebif®22 a Rebif®44. Jeho stav se stabilizoval a po 16 letech trvání nemoci vykazuje EDSS 2,0.

### Abstract

Multiple sclerosis is a chronic inflammatory demyelinating disease that affects central nervous system. This autoimmune disease manifests with various symptoms. Disease modifying drugs are the first-line treatment of the relapse-remitting type of multiple sclerosis and the clinically isolated syndrome. Disease modifying drugs are interferon beta (Rebif, Extavia/Betaferon or Avonex) and glatiramer acetate (Copaxone). A case report is presented of a patient monitored by a neurologist for temporary dizziness and episodes of hyperventilation seizures from the age of seventeen. Computer tomography led to a suspicion of a tumour. Following the diagnosis of multiple sclerosis in 1997, he was gradually treated with three interferon beta-containing preparations – Avonex, Rebif®22 a Rebif®44. This treatment resulted in disease stabilization with EDSS of 2.0 after sixteen years of multiple sclerosis diagnosis.

Článek byl podpořen firmou Merck Serono.

This article was supported by Merck Serono.

Redakční rada potvrzuje, že rukopis práce splnil ICMJE kritéria pro publikace zasílané do biomedicínských časopisů.

The Editorial Board declares that the manuscript met the ICMJE "uniform requirements" for biomedical papers.

### Z. Pavelek, M. Vališ

Neurologická klinika LF UK  
a FN Hradec Králové



MUDr. Zbyšek Pavelek  
Neurologická klinika  
LF UK a FN Hradec Králové  
Sokolská 581  
500 05 Hradec Králové  
e-mail: zbysek.pavelek@fnhk.cz

Přijato k recenzi: 13. 5. 2013

Přijato do tisku: 9. 7. 2013

### Klíčová slova

roztroušená skleróza mozkomíšní – interferon beta

### Key words

multiple sclerosis – interferon beta

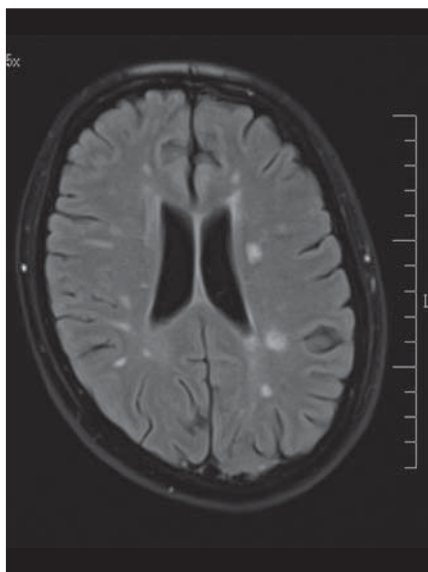
### Úvod

Roztroušená skleróza mozkomíšní je chronické zánětlivé demyelinizační onemocnění autoimunitní povahy, které postihuje centrální nervový systém. Základní léky pro relaps-remitentní formu roztroušené sklerózy mozkomíšní jsou:

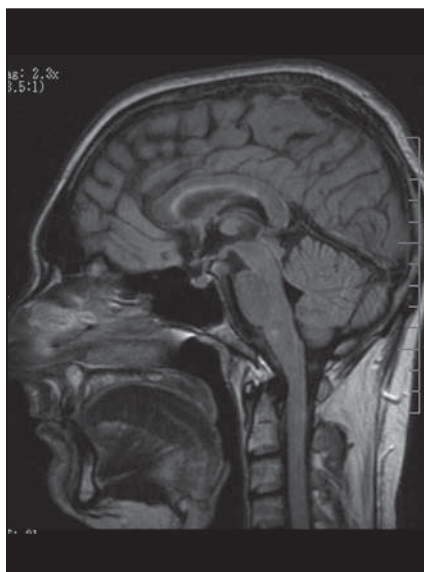
1. interferon beta a glatiramer acetát jako léčba první linie
2. natalizumab a fingolimod jako léčba druhé linie.

Konverze v léčbě, neboli lékový switch, je běžný postup při nesnášenlivosti léčby,

přecitlivělosti na léčbu či její nedostatečné účinnosti. Dalším faktorem je pokles adherence. Konverze může být mezi léky linie (switch-in) nebo léky různé linie (switch-out) [1]. Konverze v léčbě představuje pro neurology pracující v centrech pro diagnostiku a léčbu roztroušené skle-



**Obr. 1.** Víceložiskové postižení mozku pod obrazem demyelinizačního onemocnění typu roztroušené sklerózy mozkomíšní (MR v 4/2010).



**Obr. 2.** Nové ložisko v oblongatě v 7/2010.

rózy mozkomíšní častý problém, proto uvádíme následující kazuistiku.

### Kazuistika

Pacient je 32letý muž, narozen v roce 1980, v jehož perinatální anamnéze jsou pozoruhodné údaje o těžké novorozenecké žloutence (s nutností opakované exsanguinace) a o prodělané infekční mononukleóze v roce 1992. Tento pacient se dostal do péče dětského oddělení Neurologické kliniky v Hradci Králové v březnu roku 1997 pro paroxysmální vertiginózní obtíže provokované pohybem hlavy a epizody hyperventilačních křečí. Objektivní neurologický nálezně nesvědčil pro ložiskovou lézi cerebrální, byl přítomen oboustranně Chvostkův příznak. Vstupní laboratorní nálezy včetně mineralogramu byly v normě. V dalším kroku provedené EEG vyšetření v nativní části neprokázalo patologii, při hyperventilaci bylo zobrazeno ložisko théta vln s maximem parieto-temporálně až fronto-parieto-temporálně vlevo. Na základě EEG vyšetření doporučené CT mozku zobrazilo expanzivně se chovající nehomogenní hypodenzní ložisko s pseudocystickými porcemi frontálně vlevo. V diferenciální diagnostice byl zvažován na prvním místě tumor původem z glie s pravděpodobným nekrotickým obsahem, metastatické postižení bylo málo pravděpodobné. Základní on-

koskrínig (ultrazvuk břicha, skiagram hrudníku) neprokázal patologický nálezně a k další péči byl pacient přeložen na neurochirurgickou kliniku. Tam byla před plánovanou stereotaktickou biopsií provedena MR mozku s překvapivým nálezem mnohočetných T2 hyperintenzních ložisek uložených ve větším množství periventriculárně, několik ložisek bylo rovněž zobrazeno infratentoriálně v oblasti mozečkových hemisfér. Nález odpovídal demyelinizačnímu onemocnění typu roztroušené sklerózy mozkomíšní. Nemocný dále absolvoval vyšetření evokovaných potenciálů (zrakové, sluchové i somatosenzorické) s normálním nálezem. Rovněž byl vyšetřen mozkomíšní mok s negativním nálezem včetně nepřítomnosti oligoklonálních páسů. Se závěrem v.s pseudoneurastenický syndrom a podezřením na demyelinizační onemocnění typu roztroušené sklerózy mozkomíšní při víceložiskovém postižení bílé hmoty supratentoriálně i infratentoriálně byl propuštěn do domácí péče. V září 1997 si pacient stěžoval na bolest při pohybu pravého oka se zamlženým viděním. Oční lékař konstatoval retrobulbární neuritidu vpravo. Tato diagnóza byla podpořena vyšetřením zrakových evokovaných potenciálů s prodlouženou latencí P100 vpravo proti straně levé. Pacient podstoupil pulzní kortikoidní léčbu metylprednizolonem (IVMP) v dávce  $3 \times 1\,000$  mg intravenózně s následnou sestupnou dávkou perorálních kor-

tikoidů (postupně 3 dny v mg 32–16–0, 16–16–0, 16–0–0, 8–0–0 a ex za gastroprotektce a suplementace kalia) a došlo ke kompletní úpravě deficitu. Další ataka v dubnu 1998 se manifestovala vestibulo-cerebelární symptomatikou, nemocný byl opět přeléčen IVMP a následně zajištěn azatioprinem v dávce 50 mg. Kontrolní MR mozku ukázala progresi nálezů s novými čtyřmi ložisky periventriculárně, při MR krční páteře byla shledána dvě intramedulární ložiska, konkrétně v úrovni C2 a C3. Vzhledem k vysoké aktivitě nemoci pacienta, vedeného pod diagnózou relaps-remitentní formy roztroušené sklerózy mozkomíšní, byla schválena a zahájena léčba interferonem beta (Avonex i. m.). Tíže neurologického deficitu dle EDSS (Expanded Disability Status Scale) odpovídala hodnotě 1,5 (kvadruparhyperreflexie s pravostranným akcentem, cerebelární symptomatika a imperace močová). V roce 1999 nastoupil do zaměstnání jako elektrikář. K recidivě pravostranného zánětu zrakového nervu, prvnímu relapsu při léčbě interferonem, došlo v lednu roku 2000. V následujícím období pacient opakovaně prodělal záněty močových cest. Po další recidivě retrobulbární neuritidy vpravo v červenci 2002 zůstalo reziduum ve smyslu Uthoffova fenoménu. Až do roku 2006 byl stav nemocného stabilizovaný. V březnu roku 2006 byl přeléčen 3 g IVMP pro senzitivní levostranný hemisyndrom, v červnu 2006 dle protokolu 6 ( $3 \times 1\,000$  mg IVMP,  $1 \times 500$  mg,  $1 \times 250$  mg a  $1 \times 250$  mg) pro prolongovanou ataku projevující se senzitivní symptomatikou na levé dolní končetině a zánětem zrakového nervu vlevo. V lednu 2007 si při kontrolní návštěvě stěžoval na asi týden trvající necitlivost pravostranných končetin se zhoršenou obratností pravé ruky, pocit slabosti prave dolní končetiny a parestezie šířící se kraniokaudálně v návaznosti na předklon hlavy. V objektivním neurologickém nálezem byla konstatována pravostranná hemiparéza centrálního typu, senzitivní pravostranný hemisyndrom a pozitivní Lhermitteův příznak. Tíže postižení odpovídala EDSS 3,5. Po přeléčení 5 g IVMP bylo v únoru roku 2007 rozhodnuto o provedení switch na Rebif®22. Dalších 14 měsíců byl pacient zcela bez obtíží, EDSS se stabilní hodnotou 3,0. V březnu roku 2008 a březnu 2009 byl opět pře-

léčen pro ataky onemocnění, tentokrát se jednalo o pravostrannou senzitivní symptomatiku. V dubnu roku 2010 pacient udával torpidní brnění levostranných končetin. Kontrolní magnetická rezonance mozku zobrazila mnohočetná T2 hyperintenzní ložiska supra- i infratentoriálně v počtu přibližně 30, po podání kontrastní látky (k.l.) došlo k opacifikaci dvou ložisek supratentoriálně (obr. 1). Byl opět léčen pulzní kortikoidní léčbou v dávce 3 × 1 000 mg IVMP. Kontrolní MR byla naplánována s časovým odstupem tří měsíců. Tam při porovnání s předchozím nálezem byla prokázána nově tři ložiska supratentoriálně v bílé hmotě, dvě s opacifikací po podání k.l., rovněž bylo zobrazeno nové ložisko v oblasti oblongaty vpravo (obr. 2). IVMP byly tentokrát aplikovány pro subklinickou aktivitu. Přes opakované ataky při léčbě Rebifem nedocházelo k narůstání tíže neurologického deficitu, EDSS bylo hodnoceno v září 2010 2,5. Nicméně pro vysokou aktivitu onemocnění bylo přistoupeno k eskalaci léčby (switch z preparátu Rebif®22 na Rebif®44) a došlo ke stabilizaci stavu. Aktuální zdravotní stav nemocného a vývoj nemoci je příznivý, EDSS stabilní 2,0, neutralizační protilátky v květnu 2012 byly negativní. V prosinci 2012 při zatím posledním provedeném MR mozku s podáním kontrastní látky se neobjevilo žádné nové ložisko, naopak vymizelo jedno ložisko supratentoriálně vpravo, po podání kontrastní látky nedošlo k opacifikaci lézí. Zároveň pro příznivý nález na MR a zvažovanému těhotenství partnerky nemocného byl vysazen v lednu 2013 azatioprin, pacient nadále pracuje na plný úvazek.

## Diskuze

Základem dlouhodobé léčby pro relaps-remitentní formu roztroušené sklerózy mozkomíšní či klinicky izolovaný syndrom, tzv. DMD léčby, je glatiramer acetát (preparát Copaxone) a interferon beta (preparáty Extavia/Betaferon, Rebif®22/44 či Avonex). V indikovaných případech lze použít natalizumab (preparát Tysabri) nebo fingolimod (Gilenya), konkrétně pak u pacientů s vysokou aktivitou nemoci s rizikem rychlého rozvoje disability. Glatiramer acetát a interferon beta řadíme mezi léky první linie léčby, natalizumab a fin-

golimod do linie druhé. Lékovým switchem pak rozumíme změnu léčby, konkrétně můžeme v uvedeném případě hovořit o switch-in (mezi preparáty téže linie léčby) a switch-out (mezi preparáty první a druhé linie). Taláb [1] považuje za základní důvody, pro které je nutné v léčbě roztroušené sklerózy mozkomíšní v první nebo druhé linii léčby přistoupit k výměně léků, jednak nedostatečnou účinnost léčby, dále intoleranci a přecitlivělost na léčbu, závažnost nežádoucích účinků léčby a sníženou adherenci k léčbě. Slovo adherence překládá český jazyk jako věrnost. Motlová a Holub [2] uvádějí mezi intervencemi, které pacientovi usnadňují užívání medikace, především ovlivnění rozsahu vědomostí pacientových předpokladů vůči medikaci, komunikace s pacientem i jeho rodinou, zamezení nedorozumění, hodnocení adherence (dotazování se, zda pacient léky užívá), umožnění pacientovi spolupřezhodovat o léčbě a zejména volbu optimálního léku. Pokud budeme porovnávat účinnost jednotlivých interferonů beta, studie EVIDENCE [3] srovnávala podávání interferonu beta 1-a, 44 µg (Rebif®44) a interferonu beta 1-a, 30 µg (Avonex). Byl zjištěn signifikantně nižší relaps rate u pacientů užívajících interferon beta 1-a 44 µg a zároveň profit pacientů, kteří podstoupili switch-in z interferonu beta 1-a 30 µg na 44 µg (signifikantní snížení relaps rate a aktivity na MR). Studie INCOMIN [4] porovnávala Betaferon ve standardním dávkování 250 µg obden a Avonex 30 µg i.m. v dávkování 1krát týdně. Benefit Betaferonu byl ve větším počtu relaps-free pacientů a menším množství nových T2 lézí při provedeném MR mozku. V další práci [5] byl srovnáván Rebif®22 a Betaferon, mezi těmito preparáty nebyl zjištěn rozdíl v relaps rate za 24 měsíců či v délce období do prvního relapsu při léčbě interferonem. Khan et al v roce 2001 [6] srovnávali účinnost interferonu beta 1-a (Avonex), interferonu beta 1-b (Betaferon) a glatiramer acetátu (Copaxone) se skupinou neléčených pacientů s relaps-remitentní formou roztroušené sklerózy mozkomíšní. V porovnání se skupinou neléčených pacientů (1,02) byl roční počet relapsů signifikantně redukován pouze u glatiramer acetátu (0,49;  $p > 0,0001$ ) a interferonu beta 1-b (0,55;

$p = 0,001$ ). Pacienti léčení interferonem beta 1-a (0,81;  $p = 0,106$ ) signifikantní redukcí nevykazovali. Studie Quality Assessment in Multiple Sclerosis Therapy (QUASIMS) [7] však neukázala signifikantní rozdíl v ročním relaps rate, který byl 0,51 pro interferon beta 1-a 30 µg, 0,52 pro interferon beta 1-b, 0,53 pro interferon beta 1-a 22 µg a 0,63 pro interferon beta 1-a 44 µg. I přes negativní výsledky ve studii QUASIMS, s ohledem na data z jiných prací (EVIDENCE, Khan et al 2006), lze uznat benefit lékového switch z interferonu beta 1-a 30 µg na 44 µg ve smyslu snížení počtu relapsů a klinické stabilizaci, jak je prezentováno v kazuistice.

## Závěr

Kazuistika popisuje 16leté období muže léčeného s relaps-remitentní formou roztroušené sklerózy mozkomíšní (od roku 1997 do roku 2012), který byl pro vysokou aktivitu nemoci léčen postupně interferonem beta 1-a 30 µg, interferonem beta 1-a 22 µg a následně interferonem beta 1-a 44 µg. Při pravidelné aplikaci interferonu beta 1-a 44 µg došlo ke stabilizaci stavu, a to jak klinického, tak i radiologického.

Stabilizaci stavu pacienta s vysokou aktivitou nemoci při léčbě vysokodávkovaným interferonem beta 1-a (Rebif®44) potvrzují i Dufek a Vaníček [8].

## Literatura

1. Taláb R. Lékový „switch“ v léčbě roztroušené sklerózy mozkomíšní. *Postgrad Med* 2011; 9: 1024–1029.
2. Motlova L, Holub D. Compliance a adherence: spolupráce při léčbě. 2005 [on-line, cit 2013–1]. Available from URL: <http://www.remedia.cz/Okruhy-temat/Psychiatrie/Compliance-a-adherence-spoluprace-pri-lecbe/8-1n-bl.magarticle.aspx>.
3. Schwid SR, Thorpe J, Sharief M, Sandberg-Wollheim M, Rammohan K, Wendt J et al. EVIDENCE Study Group; University of British Columbia MSMRI Research Group. Enhanced benefit of increasing interferon beta-1a dose and frequency in relapsing multiple sclerosis: the EVIDENCE Study. *Arch Neurol* 2005; 62(5): 785–792.
4. Durelli L, Verdun E, Barbero P, Bergui M, Versino E, Ghezzi A et al. Every-other-day interferon beta-1b versus once-weekly interferon beta-1a for multiple sclerosis: results of a 2-year prospective randomised multicentre study (INCOMIN). *Lancet* 2002; 359(9316): 1453–1460.
5. Koch-Henriksen N, Sørensen PS, Christensen T, Frederiksen J, Ravnborg M, Jensen K et al. A randomized study of two interferon- beta treatments in relapsing-remitting multiple sclerosis. *Neurology* 2006; 66(7): 1056–1060.
6. Khan OA, Tselis AC, Kamholz JA, Garbern JY, Lewis RA, Lisak RP. A prospective, open-label treatment trial

to compare the effect of IFNbeta-1a (Avonex), IFN-beta-1b (Betaferon), and glatiramer acetate (Copaxone) on the relapse rate in relapsing remitting multiple sclerosis: results after 18 months of therapy. *Mult Scler* 2001; 7(6): 349–353.

7. Limmroth V, Malessa R, Zettl UK, Koehler J, Japp G, Haller P et al. QUASIMS Study Group. Quality Assessment in Multiple Sclerosis Therapy (QUASIMS): a comparison of interferon beta therapies for relapsing-remitting multiple sclerosis. *J Neurol* 2007; 254(1): 67–77.

8. Dušek M, Vaníček J. Včasné nasazení vysokodávkovaného interferonu beta 1-a (Rebif®44) u aktivní formy roztroušené sklerózy vedlo k dlouhodobé stabilizaci – kazuistika. *Cesk Slov Neurol N* 2013; 76/109 (Suppl 1): 1S9–1S11.

# Dlouhodobá léčba interferonem beta – kazuistika

## Long-Term Treatment with Interferon Beta – a Case Report

### Souhrn

Roztroušená skleróza mozkomíšní je nejčastější demyelinizační onemocnění postihující více než 2,5 mil. lidí na světě. Jedná se o nejčastější příčinu invalidity u mladých lidí. Až 50 % postižených ztratí schopnost samostatné chůze nebo práce do 15 let od stanovení diagnózy. Včasná a dostatečná léčba je základním terapeutickým opatřením u tohoto onemocnění. Prezentujeme kazuistiku 38leté pacientky s relaps-remitentní formou RS, která byla diagnostikována v roce 1995. Od roku 1997 byla léčena preparátem Rebif®22 s následnou kombinovanou perorální imunosupresí. V roce 2012 byla vzhledem k progresi EDSS na 4,5 indikována eskalace léčby na Rebif®44. Onemocnění trvá 18 let. Posledních 15 let je léčena interferonem beta. Prodělala celkem devět relapsů a přípravek velmi dobře snáší. Pacientka je plně soběstačná a skóre EDSS je 4,5.

### Abstract

Multiple sclerosis is the most common demyelinating disease affecting more than 2.5 mil. people world-wide. It is the most common cause of disability among young people. Up to 50% of the affected individuals lose the ability to walk independently or work within 15 years of diagnosis. Timely and adequate treatment is the primary therapeutic measure for this disease. We report a 38-year-old female patient with relapsing remitting multiple sclerosis diagnosed in 1995. From 1997, the patient was treated with Rebif®22, followed by combined oral immunosuppression. In 2012, she was indicated for escalation therapy with Rebif®44 due to EDSS progression to 4.5. The patient has now been diagnosed for 18 years and, for the last 15 years, treated with interferon beta. She underwent a total of nine relapses and has tolerated the product well. The patient is fully self-sufficient with EDSS score of 4.5.

Článek byl podpořen firmou Merck Serono.

This article was supported by Merck Serono.

Redakční rada potvrzuje, že rukopis práce splnil ICMJE kritéria pro publikace zasílané do biomedicínských časopisů.

The Editorial Board declares that the manuscript met the ICMJE "uniform requirements" for biomedical papers.

M. Vališ<sup>1</sup>, P. Kunc<sup>1</sup>, P. Ryška<sup>2</sup>

LF UK a FN Hradec Králové:

<sup>1</sup> Neurologická klinika

<sup>2</sup> Radiologická klinika



doc. MUDr. Martin Vališ, Ph.D.

Neurologická klinika

LF UK a FN Hradec Králové

Sokolská 581

500 05 Hradec Králové

e-mail: valismar@seznam.cz

Přijato k recenzi: 13. 5. 2013

Přijato do tisku: 13. 6. 2013

### Klíčová slova

roztroušená skleróza mozkomíšní – interferon beta – imunomodulační léčba

### Key words

multiple sclerosis – interferon beta – immunomodulatory therapy

### Úvod

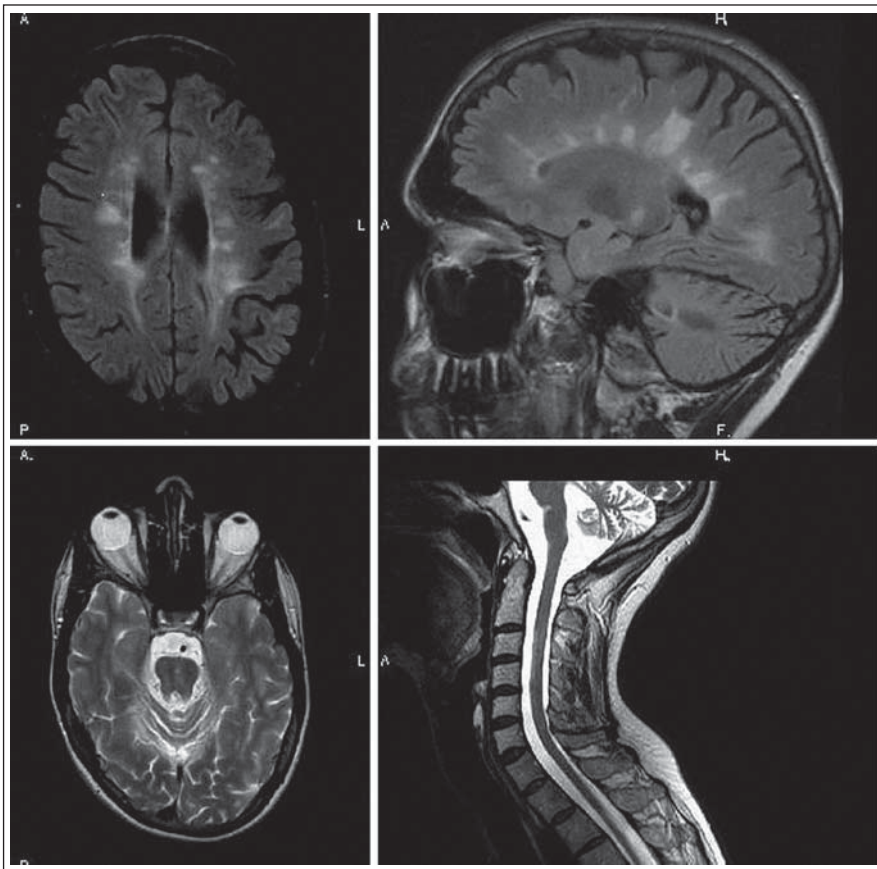
Léčba roztroušené sklerózy se v posledních 20 letech zásadně změnila. Nejen díky zavedení nových léčiv schopných ovlivnit přirozený průběh onemocnění, ale také v souvislosti s novými vědeckými poznatky s důrazem na časnou diagnostiku a rychlé zahájení léčby [1,2]. Imunomodulační a imunosupresivní léky vykazují částečnou účinnost, ale rovněž vedlejší nežádoucí účinky, z nichž některé mohou být život ohrožující. Na základě výsledků dlouhodobých studií byla schválena léčba

interferonem beta 1-a, interferonem beta 1-b a glatiramer acetátem (syntetický polypeptid podobný myelin bazickému proteinu) a fingolimodem jako základní imunomodulační terapie – DMD (Disease Modifying Drugs). Všechny preparáty mají příznivý efekt na redukcii počtu klinických relapsů, snížení objemu ložisek a počtu aktivních ložisek na MR a zmenšení rizika progresivní disability [3–7]. Významné místo v léčbě aktivní RS dostala nová humanizovaná monoklonální protilátka natalizumab. Váže se na adhezivní molekulu,

která je umístěna na povrchu lymfocytů a zabraňuje vstupu buněk do místa zánětu. K určité opatrnosti v hodnocení tohoto v současnosti nejúčinnějšího léku nás nutí vzácný výskyt závažných oportunních infekcí centrálního nervového systému – progresivní multifokální encefalopatie (PML) u pacientů s touto léčbou [8].

### Kazuistika

Osmatřicetiletá pacientka s negativní rodinnou anamnézou a předchorem je dlouhodobě léčena pro relaps-re-



Obr. 1. V horní polovině je vyšetření mozku v sekvenci FLAIR prokazující více-ložiskové postižení s predilekcí do periventrikulární lokality a s mírnou difuzní mozkovou atrofií. V dolní polovině obrázku je patrné ložiskové postižení mozkového kmene a krční míchy v rámci postižení při RSM a mírnou difuzní atrofií.

mitentní formu RS. První ataka onemocnění byla zaznamenána v červnu 1995 s klinickým korelátem pravostanné hemiparézy a vertigem. Další relaps onemocnění byl v říjnu téhož roku s kvadruparetickým postižením. Pro další dvě ataky během roku 1996 byla v dubnu 1997 zahájena terapie Rebifem®22. Terapii po celou dobu výborně snášela. V roce 2000 a 2001 prodělala dva lehké relapsy s přeléčením intravenózní pulzní kortikoidní léčbou metylprednizolonem (IVMP) v dávce 3–5 × 1 000 mg s udržovací dávkou 8 mg Medrolu a 25 mg azatioprinu pro die za trvalé gastroprotektce a suplementace kalium. Výsledkem léčby byla téměř úplná úprava deficitu (vyjádřeno stupnicí EDSS: 1). Další dvě lehké ataky s manifestní motorickou a senzitivní symptomatikou se objevily v roce 2003 a 2004. Opět byla přeléčena IVMP a EDSS dosahovalo hodnoty 1,5. Pacientka porodila v červenci 2005 zdravé dítě. Terapie Rebifem byla znovu zahájena od listopadu

2005. V roce 2006 měla opět dva relapsy s přeléčením IVMP. Po 11 letech onemocnění bylo skóre EDSS 2,5. Následný vývoj onemocnění byl stabilní. Objevily se tři lehčí ataky během následujících pěti let. Na kontrolním vyšetření magnetickou rezonancí (MR) mozku a krční míchy ze září 2011 byl počet a rozsah demyelinizačních ložisek stacionární v porovnání s rokem 2004. Zvýraznila se ale mozková atrofie. Nebyly patrné známky aktivity onemocnění (obr. 1). Neutralizační protilátky měla opakovaně negativní. V roce 2012 byla pacientka bez jasně ataky, ale pozvolna pozorovala celkové zhoršování stavu. Na stupnici EDSS vykazovala skóre 4,0. V listopadu 2012 byl po domluvě s pacientkou proveden switch na Rebif®44 vzhledem k výborné snášenlivosti a účinnosti předchozí léčby.

### Diskuze

Zavedení imunomodulační terapie v léčbě roztroušené sklerózy mozkomíšni do

běžné klinické praxe znamenalo významný zlom v léčbě tohoto onemocnění. Velká část pacientů léčená léky první volby (glatiramer acetát a interferon beta) vykazovala nedostatečnou nebo žádnou terapeutickou odpověď. Proto je třeba využívat možností změny preparátu anebo eskalace na léky druhé linie (natalizumab a fingolimod) [9], a to především u pacientů s vysokou aktivitou nemoci s rizikem rychlého rozvoje disability [10,11]. V klinické praxi dochází nejčastěji ke změně z interferonu beta na glatiramer acetát nebo obráceně. Druhou možností je změna na lék s vyšší dávkou a frekvencí podávání [12]. Obě varianty jsou přibližně na stejné úrovni a záleží na individuálním posouzení všech aspektů. Třetí možností, jak postupovat u selhání léků první linie, je kombinovaná terapie. Námí popsaný případ ukazuje dlouhodobou účinnost a snášenlivost terapie interferonem beta, která vedla k poklesu frekvence a tíže relapsů i k příznivému radiologickému nálezu. Při kombinované léčbě s duální imunosupresí tento postup vedl po 18 letech trvání nemoci k plně zachovalé soběstačnosti pacientky.

### Závěr

Popisujeme kazuistiku 38leté ženy s relaps-remitentní formou roztroušené sklerózy mozkomíšni. Od roku 1997 byla léčena interferonem beta 1-a (dávka 22 µg) v kombinaci s duální kontinuální imunosupresí metylprednizolonem a azatioprinem. V roce 2012 byla při zhoršení disability provedena eskalace léčby interferonem beta 1-a (44 µg). Po 18 letech trvání nemoci a 15 letech léčby interferonem beta při vynikající snášenlivosti je pacientka plně soběstačná. Skóre EDSS je 4,5 a během léčby interferonem beta celkem devětkrát relabovala. Eskalace léčby [9] je vždy individuální proces, který umožňuje pacientovi spolupodílet se na rozhodování o léčbě a optimální volbě léku.

### Literatura

1. Ampapa R. Opožděné zahájení léčby interferonem beta u pacienta s relaps-remitentní roztroušenou sklerózou – kazuistika. *Cesk Slov Neurol N* 2013; 76/109 (Suppl 1): 156–158.
2. Dufek M, Vaníček J. Včasné nasazení vysokodávkovaného interferonu beta 1-a (Rebif®44) u aktivní formy roztroušené sklerózy vedlo k dlouhodobé stabilizaci – kazuistika. *Cesk Slov Neurol N* 2013; 76/109 (Suppl 1): 159–1511.
3. PRISMS (Prevention of Relapses and Disability by Interferon beta-1a Subcutaneously in Multiple Sclero-

- sis) Study Group. Randomised double-blind placebo-controlled study of interferon beta-1a in relapsing/remitting multiple sclerosis. *Lancet* 1998; 352(9139): 1498–1504.
4. IFNB Multiple Sclerosis Study Group. Interferon beta-1b is effective in relapsing-remitting multiple sclerosis. I. Clinical results of a multicenter, randomized, double-blind, placebo-controlled trial. *Neurology* 1993; 43(4): 655–661.
5. Polman CH, O'Connor PW, Havrdova E, Hutchinson M, Kappos L, Miller DH et al. A randomized, placebo-controlled trial of natalizumab for relapsing multiple sclerosis. *N Engl J Med* 2006; 354(9): 899–910.
6. Johnson KP, Brooks BR, Cohen JA, Ford CC, Goldstein J, Lisak RP et al. Copolymer 1 reduces relapse rate and improves disability in relapsing-remitting multiple sclerosis: results of a phase III multicenter, double-blind placebo-controlled trial. *The Copolymer 1 Multiple Sclerosis Study Group. Neurology* 1995; 45(7): 1268–1276.
7. Kappos L, Radue EW, O'Connor P, Polman C, Hohlfeld R, Calabresi P et al. FREEDOMS Study Group. A placebo-controlled trial of oral fingolimod in relapsing multiple sclerosis. *N Engl J Med* 2010; 362(5): 387–401.
8. Warnke C, Menge T, Hartung HP, Racke MK, Cravens PD, Bennett JL et al. Natalizumab and progressive multifocal leukoencephalopathy: what are the causal factors and can it be avoided? *Arch Neurol* 2009; 67(8): 923–930.
9. Pavelek Z, Vališ M. Postupná eskalační terapie u pacienta s roztroušenou sklerózou mozkomíšní – ka-  
zuistika. *Cesk Slov Neurol N* 2013; 76/109 (Suppl 1): 1521–1524.
10. Štourač P. Imunomodulační léčba roztroušené sklerózy mozkomíšní v klinických a zobrazovacích parametrech. *Cesk Slov Neurol N* 2012; 75/108(4): 404–410.
11. Gajofatto A, Bacchetti P, Grimes B, High A, Waubant E. Switching first-line disease-modifying therapy after failure: impact on the course of relapsing-remitting multiple sclerosis. *Mult Scler* 2009; 15(1): 50–58.
12. Durelli L, Verdun E, Barbero P, Bergui M, Versino E, Ghezzi A et al. Every-other-day interferon beta-1b versus once-weekly interferon beta-1a for multiple sclerosis: results of a 2-year prospective randomised multicentre study (INCOMIN). *Lancet* 2002; 359(9316): 1453–1460.



# Aplikace interferonu beta u pacientky s klinicky izolovaným syndromem – kazuistika

## Interferon Beta Therapy in a Patient with Clinically Isolated Syndrome – a Case Report

### Souhrn

Kazuistika popisuje případ pacientky s klinicky izolovaným syndromem (CIS) diagnostikovaným v roce 2007. Během velmi krátké doby – dva měsíce po diagnóze – byla zahájena léčba interferonem beta. Po šesti letech léčby, která byla 2krát přerušena v období gravidity, je pacientka ve stabilizovaném stavu, neprodělala žádnou ataku, na stupni Kurtzkeho škály disability je hodnocena stupněm 0. Kazuistika poukazuje na pozitivní vliv včasného nasazení terapie, jež u pacientů kontroluje zánětlivý proces, a může tak ochránit CNS před poškozením.

### Abstract

The case report describes a patient with clinically isolated syndrome diagnosed in 2007. Interferon beta therapy was initiated two months after the onset of first symptoms. During six years, the therapy was interrupted twice due to the patient's pregnancies. Since then, the course of this disease has been stable, she has had no relapses. Her neurological status is 0 on Kurtzke Expanded Disability Status Scale. This case report emphasises the importance of early treatment initiation to manage inflammation and preserve the CNS tissue.

### Poděkování

Podpořeno výzkumným záměrem MSM 0021620849 a projektem PRVOUK-P26/LF1/4.

### Zkratky

RS	roztroušená skleróza
EDSS	Expanded Disability Status Scale, rozšířená škála disability
CIS	klinicky izolovaný syndrom

Článek byl podpořen firmou Merck Serono.

This article was supported by Merck Serono.

Redakční rada potvrzuje, že rukopis práce splnil ICMJE kritéria pro publikace zasílané do biomedicínských časopisů.

The Editorial Board declares that the manuscript met the ICMJE "uniform requirements" for biomedical papers.



**MUDr. Hana Kalistová, Ph.D.**  
Neurologická klinika a Centrum  
klinických neurověd  
1. LF UK a VFN v Praze  
Kateřinská 30  
120 00 Praha 2  
e-mail:  
HANA.KALISTOVA@seznam.cz

Přijato k recenzi: 21. 5. 2013

Přijato do tisku: 13. 7. 2013

### Klíčová slova

roztroušená skleróza – interferon beta –  
klinicky izolovaný syndrom

### Key words

multiple sclerosis – interferon beta – clinically isolated syndrome

Pacientka narozená v roce 1980, v předchorobí bez významných onemocnění a s negativní rodinnou anamnézou.

V květnu 2007 došlo po větší psychické zátěži k rozvoji rotačního nystagmu na obou očích a hypestezií v I.–III. větvi n. trigemini vpravo.

Po vyšetření neurologem byla pacientka odeslána k vyšetření MR a tam byla zjištěna mnohočetná ložiska supratento-

riálně, převážně periventriculárně, kompatibilní s diagnózou RS. Ve vyšetřeném likvoru byla zjištěna lymfocytární pleiocytóza s lymfoplazmocytární reakcí, intratékální syntéza IgG a byly nalezeny dva oligoklonální pásy v alkalické oblasti nemající korelát v séru. Diagnóza byla uzavřena jako klinicky izolovaný syndrom.

Pacientka byla přeléčena pulzní dávkou 3g metylprednizolonu a poté odeslána spá-

dovým neurologem do centra pro léčbu demyelinizačních onemocnění. Zde byla zahájena terapie interferonem beta 44 µg s.c. 3krát týdně. Léčba byla přerušena od srpna 2010 do května 2011 a od května 2012 do února 2013, kdy byla pacientka gravidní.

Léčbu pacientka snáší bez vedlejších účinků, po třech měsících terapie bylo možno vysadit nesteroidní antiflogistika podávaná jako prevence flu-like syndromu.

Po celou dobu léčby je pacientka bez dalších klinických obtíží, neurologický náález je zcela v normě, na stupni Kurtzkeho škály disability je hodnocena stupněm 0. Na MR mozku je stabilní, neprogredující náález.

Před nástupem na mateřskou dovolenou byla zaměstnána na plný úvazek, fyzicky i psychicky náročnou práci zvládala bez omezení.

### Diskuze

U prezentované pacientky proběhl klinicky izolovaný syndrom, který byl včas diagnostikován [1,2]. Díky správné a včasné diagnóze mohla být zahájena imunomodulační terapie lékem první volby, interferonem beta [3,4], na kterém je pacientka stabilizována, a neurologický náález je zcela normální.

Vzhledem k tomu, že léky první volby (interferony a glatiramer acetát) mají schopnost snížit počet akutních atak (o 30 % oproti placebo), a tím také z těchto atak vyplývající invaliditu, je důležité první příznaky onemocnění správně diagnostikovat [5] a léčbu zbytečně neodkládat. Neboť i v případech nasazení léku první volby se u dvou třetin pacientů objeví další ataka.

### Závěr

Zásadní ovlivnění prognózy roztroušené sklerózy je umožněno jen časným zahájením biologické léčby, nejlépe od klinického začátku nemoci. Je proto nezbytné nemoc diagnostikovat již v období klinicky izolovaného syndromu, neboť jediné včasné zahájená terapie má šanci oddálit progresi onemocnění.

### Literatura

1. Swanton JK, Fernando K, Dalton CM, Miszkal KA, Thompson AJ, Plant GT et al. Modification of MRI criteria for multiple sclerosis in patients with clinically isolated syndromes. *J Neurol Neurosurg Psychiatry* 2006; 77(7): 830–833.
2. Miller DH, Weinshenker BG, Filippi M, Bannell BL, Cohen JA, Freedman MS et al. Differential diagnosis of suspected multiple sclerosis: a consensus approach. *Mult Scler* 2008; 14(9): 1157–1174.
3. Etemadifar M, Janghorbani M, Shaygannejad V. Comparison of interferon beta products and azathioprine in the treatment of relapsing-remitting multiple sclerosis. *J Neurol* 2007; 254(12): 1723–1728.
4. Kappos L, Polman CH, Freedman MS, Edan G, Hartung HP, Miller DH et al. Treatment with interferon beta-1b delays conversion to clinically definite and McDonald MS in patients with clinically isolated syndromes. *Neurology* 2006; 67(7): 1242–1249.
5. Kurtzke JF. Rating neurologic impairment in multiple sclerosis: an expanded disability status scale (EDSS). *Neurology* 1983; 33(11): 1444–1452.

# Koincidence diabetes mellitus 1. typu a roztroušené sklerózy – kazuistika

## Co-Occurrence of Type 1 Diabetes Mellitus and Multiple Sclerosis – a Case Report

### Souhrn

Diabetes mellitus 1. typu (DM1) a roztroušená skleróza (RS) patří mezi orgánově specifická autoimunitní onemocnění. Obě onemocnění nesou řadu společných rysů, zejména velmi podobné etiopatogenetické mechanismy včetně dysregulace imunitního systému. V naší kazuistice prezentujeme pacientku, které byl v 15 letech diagnostikován DM1. Později došlo k rozvoji mnohočetných orgánových komplikací. V 31 letech jsme při objevení nových neurologických příznaků u této pacientky diagnostikovali CIS (klinický izolovaný syndrom) a byla zahájena terapie subkutánně podávaným interferonem beta 1-a (Rebif®44). Cílem prezentované kazuistiky je upozornit na možnou a ne zcela vzácnou koincidence dvou častých autoimunitních onemocnění, jejich pravděpodobné etiopatogenetické souvislosti a možné komplikace diagnostického procesu v případě jejich koincidence.

### Abstract

Type 1 diabetes mellitus (DM1) and multiple sclerosis (MS) are organ-specific autoimmune diseases. DM1 and MS carry a number of common features, especially disturbed autotolerance and regulation of the immune system. In our case report, we present a patient who was diagnosed with DM1 with multiple organ involvement at the age of 15. At the age of 31, we diagnosed CIS (Clinically Isolated Syndrome) and started treatment with subcutaneous interferon beta-1a (Rebif®44). The purpose of this report is to emphasize possible coincidence of DM1 and MS, common features of both autoimmune diseases and possible pitfalls of the diagnostic process.

Článek byl podpořen firmou Merck Serono.

This article was supported by Merck Serono.

Redakční rada potvrzuje, že rukopis práce splnil ICMJE kritéria pro publikace zasílané do biomedicínských časopisů.

The Editorial Board declares that the manuscript met the ICMJE "uniform requirements" for biomedical papers.

**I. Okáčová<sup>1,2</sup>, P. Praksová<sup>1</sup>,  
E. Vlčková<sup>1,2</sup>, M. Keřkovský<sup>2,3</sup>,  
Y. Benešová<sup>1</sup>, P. Štourač<sup>1,2</sup>,  
J. Bednařík<sup>1,2</sup>**

<sup>1</sup> Neurologická klinika LF MU  
a FN Brno

<sup>2</sup> CEITEC MU, Brno

<sup>3</sup> Radiologická klinika LF MU  
a FN Brno



**MUDr. Iva Okáčová**  
Neurologická klinika  
LF MU a FN Brno  
Jihlavská 20  
625 00 Brno  
e-mail: iva.okacova@seznam.cz

Přijato k recenzi: 13. 5. 2013

Přijato do tisku: 28. 7. 2013

### Klíčová slova

roztroušená skleróza – diabetes mellitus  
I. typu – interferon beta 1-a

### Key words

multiple sclerosis – type 1 diabetes mellitus – interferon beta-1a

## Úvod

Diabetes mellitus 1. typu (DM1) a roztroušená skleróza (RS) patří mezi orgánově specifická autoimunitní onemocnění s rozdílnou klinickou manifestací. Diabetes mellitus 1. typu se projevuje chronickou hyperglykemií způsobenou destrukcí beta buněk Langerhansových ostrůvků a sekundárně mikro- a makrovaskulárními orgánovými komplikacemi (zejména diabetickou polyneuropatií, retinopatií a nefropatií). Roztroušená skleróza se manifestuje širokou škálou neurologických symptomů vznikajících v důsledku ztráty myelinových pochev a sekundárního axonálního poškození neuronů centrálního nervového systému [1–3]. Ačkoliv je klinická manifestace DM1 a RS výrazně odlišná, mohou se obě onemocnění v řadě příznaků překrývat a předpokládá se, že mají mnoho společných znaků zejména z hlediska etiopatogeneze.

Přestože etiologie RS ani DM1 zatím nebyla jednoznačně objasněna, u obou onemocnění se předpokládá spolupůsobení genetických a environmentálních faktorů, z nichž důležitou roli zřejmě hrají zejména prodělaná infekční onemocnění [2].

Klíčovou roli v patofyziologii RS i DM1 pak představují imunitní faktory (částečně geneticky podmíněné), především zvýšená funkce autoagresivních T lymfocytů a deficit imunoregulačních mechanismů. Pravděpodobnou etiopatogenetickou souvislost obou onemocnění podporuje i jejich poměrně častý familiární výskyt, stejně jako koincidence obou onemocnění u postižených jedinců či v některých rodinách [4–9].

V naší kazuistice prezentujeme pacientku s DM1 s mnohočetnými orgánovými komplikacemi, u které jsme později diagnostikovali roztroušenou sklerózu. U pacientky byla zahájena terapie subkutánně podávaným interferonem beta 1-a s velmi dobrým terapeutickým efektem.

## Kazuistika

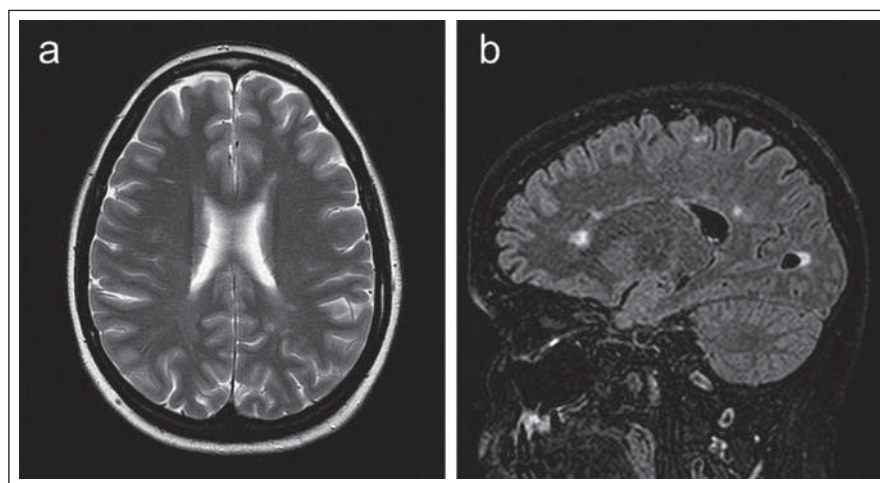
V kazuistice prezentujeme 31letou ženu, u které byl v 15 letech diagnostikován diabetes mellitus 1. typu. Se stejným onemocněním se již od osmi let věku léčil její mladší bratr. Jiná autoimunitní onemocnění nebyla u rodičů ani sourozenců pacientky známa. Pacientka prodělala řadu běžných dětských infekcí způsobených blíže nestanovenými agens. Infekční onemocnění s možným vlivem na budoucí

rozvoj RS (spalničky, příušnice, infekce varicella zoster virem) však pacientka nejeví a v dostupné dokumentaci také nejsou uvedena.

Při stanovení diagnózy diabetes mellitus 1. typu měla pacientka nulovou hodnotu C peptidu a výraznou mikroalbuminurii. Ihned byla zahájena inzulinoterapie. Diabetes mellitus byl doprovázen četnými orgánovými komplikacemi, od 25 let došlo k rozvoji diabetické retinopatie na obou očích, více vpravo. Ve 29 letech pacientka podstoupila opakované oční operace pro trakční odchlípení sítnice na pravém oku. Od 30 let byla na pravé oko zcela slepá. Na levém oku byly známky proliferativní retinopatie, vizus byl však v normě. Od 30 let se u pacientky rozvinula arteriální hypertenze. Ve 31 letech byla pacientka přijata na Neurologickou kliniku LF MU a FN Brno pro postupný rozvoj parestezií aker dolních končetin v návaznosti na respirační infekci. V objektivním neurologickém nálezu byly zjištěny nízké šlachookosticové reflexy na horních a dolních končetinách, taktilní hypostezie trupu a dolních končetin s hranicí čítí od TH 11 distálně a porucha vibračního čítí na HKK i DKK (při vyšetření kalibrovanou ladičkou byla pallestezie na levé horní končetině 4/8, na pravé horní končetině 4,5/8, na dolních končetinách 2/8 oboustranně). Základní laboratorní hodnoty v séru byly v normě včetně parametrů odrážejících eventuální výskyt akutního zánětu (CRP). Hladina glykemie nalačno byla při přijetí 6,4 mmol/l, glykovaný hemoglobin byl 70 mmol/mol (norma 20–42 mmol/mol).

U pacientky byla provedena lumbální punkce, v mozkomíšním moku byla zjištěna lehká pleocytóza (23 monocytů, 1 polymorfonukleár, 16 erytrocytů v 1  $\mu$ l) a přítomnost sedmi oligoklonálních páسů (v séru byl počet oligoklonálních páسů 0), ostatní parametry byly v normě včetně celkové bílkoviny (0,34 mg/l). Vyšetření protilátek proti boreliím v séru i v mozkomíšním moku včetně intratékální syntézy boreliových protilátek bylo negativní, stejně jako vyšetření protilátek proti neurotropním virům v likvoru i séru. Metodou PCR jsme neprokázali přítomnost neurotropních virů v likvoru. Vzhledem ke klinickému obrazu a výsledkům vyšetření mozkomíšního moku byla u pacientky provedena magnetická rezonance (MR) mozku, krční a hrudní míchy. Na MR mozku byla popsána supratentoriálně četná T2 hyperintenzní ložiska – převážně periventrikulárně prstovité uspořádaná, dále i subkortikálně a paraventrikulárně, velikostně do 1 cm; některá ložiska i s naznačeným hypointenzním korelátem na T1 obrazech (obr. 1). Na MR TH páteře bylo v úrovni obratle TH3 nalezeno T2 hypersignální ložisko, nechovající se expanzivně (obr. 2). MR nálezu vykazoval známky diseminace v prostoru záchytem jedné či více T2 hyperintenzních ložisek v oblasti periventrikulární, subkortikální a míšní, tedy ve třech ze čtyř oblastí klíčových pro diagnózu RS podle aktuálních diagnostických kritérií [10].

Pacientka dále podstoupila detailní elektrofyziologické vyšetření. Elektromyografické vyšetření (EMG) z horních kon-



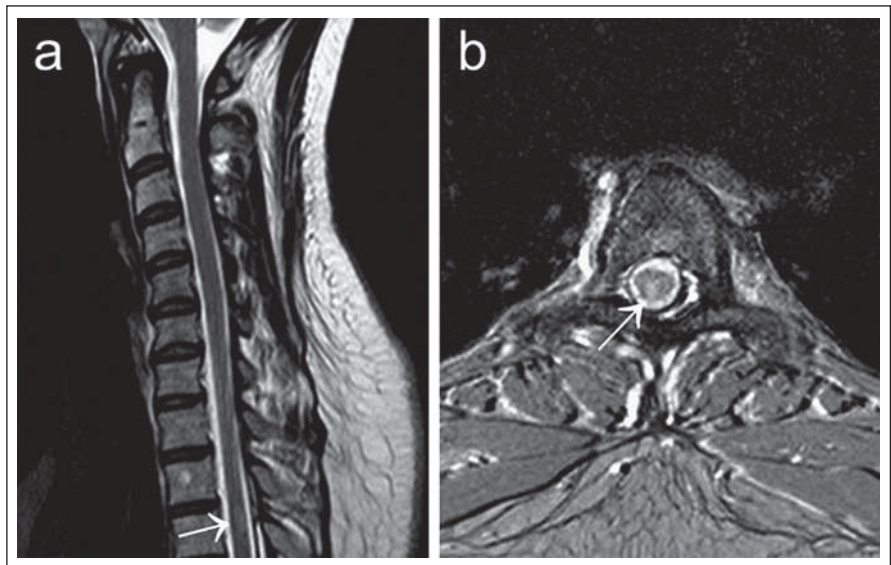
**Obr. 1.** Drobná ložiska patologicky zvýšeného signálu v periventrikulární i subkortikální bílé hmotě v axiálním T2 váženém obraze (a) a při FLAIR zobrazení v sagitální rovině (b).

četin prokázalo pouze syndrom karpálního tunelu oboustranně lehkého stupně. EMG z dolních končetin svědčilo pro lehkou senzitivně-motorickou axonálně-demyelinizační polyneuropatii DKK. Motorické evokované potenciály (MEP) k horním i dolním končetinám stejně jako senzitivní evokované potenciály (SEP) nervus medianus a nervus tibialis byly symetrické, v normě. Zrakové evokované potenciály (VEP) prokázaly vlevo fyziologický nález s normální latencí i amplitudou NPN komplexu, vpravo nebyla vybavena žádná hodnotitelná odpověď. Nález svědčil pro lézi zrakové dráhy prechiazmaticky vpravo, která byla způsobena amaurozou vpravo v důsledku diabetické retinopatie.

Na základě provedených vyšetření byla u pacientky diagnostikována první ataka roztroušené sklerózy, která splňovala kritéria klinicky izolovaného syndromu (CIS).

Pacientka byla přeléčena intravenózně podanými kortikoidy v celkové dávce 3 g za monitorování glykemií a úpravy dávek inzulínu. Hodnoty glykemie se během kortikoterapie pohybovaly mezi 8 a 12 mmol/l. Po kortikoterapii došlo do 14 dní k úpravě míšních symptomatiky, odezněla taktilní hypestezie od TH11 a zlepšila se pallhypestezie na horních a dolních končetinách.

S odstupem jednoho měsíce od kortikoterapie byla zahájena terapie subkutánně podávaným interferonem beta 1-a (Rebif®44). Po aplikaci udávala pacientka zpočátku asi 2krát do měsíce chřipkový syndrom, po třech měsících tyto komplikace spontánně odezněly a pacientka následně terapii tolerovala bez obtíží, místa vpichu byla nebolestivá s uspokojivým hojením, bez jiných komplikací. Později pacientka využila možnosti použít autoinjektor RebiSmart, který preferovala z důvodu snazší aplikace. S odstupem jednoho roku od zahájení terapie interferony bylo provedeno kontrolní MR vyšetření mozku se stacionárním nálezem, na kontrolní MR TH páteře došlo k mírné regresí ložiska. Neurologický nález zůstává po dvou letech od stanovení diagnózy stacionární: snížené šlachookosticové reflexy (v rámci diabetické polyneuropatie) a pallhypestezie na HKK a DKK (s pravděpodobným spolupodílem centrální a periferní složky). Pacientka je bez dalších relapsů onemocnění RS, tíže neurologického postižení hodnocená pomocí Expanded Disability Status Scale (EDSS) činí 2 [11].



Obr. 2. Ložisko zvýšeného signálu míchy označené šipkou v etáži Th3 v T2 váženém obraze v sagitální (a) a axiální (b) rovině.

Diabetes mellitus je uspokojivě kompenzován, pacientka je dlouhodobě na intenzifikovaném inzulínovém režimu.

### Diskuze

Cílem prezentované kazuistiky je upozornit na možnou a ne zcela vzácnou koincidenci dvou častých autoimunitních onemocnění, a to roztroušené sklerózy a diabetes mellitus 1. typu, jejich pravděpodobné etiopatogenetické souvislosti a možné komplikace diagnostického procesu v případech jejich koincidence.

Klasicky se udává, že diabetes mellitus 1. typu je především choroba dětí, dospívajících a mladých dospělých s maximem výskytu mezi 12. a 15. rokem věku [12,13]. Podle zcela recentních nálezů se však diabetes 1. typu může stejně často, možná i častěji, manifestovat po 40. roce věku a výjimkou nejsou ani nemocní s manifestací choroby po 70. roce věku. U těchto nemocných však inzultida probíhá méně bouřlivě, a proto má většinou méně dramatické symptomy. Jeho prevalence dosahuje 2 % světové populace s hojnějším výskytem v severní Evropě [12,13].

Roztroušená skleróza je nejčastější příčina neurologické invalidity mladých dospělých. Její prevalence se v České republice pohybuje okolo 1/1 000 obyvatel. Onemocnění se většinou rozvíjí mezi 20. a 40. rokem věku. Rozložení podle pohlaví je (podobně jako u většiny autoimunitních onemocnění) posunuto v neprospěch žen s výskytem choroby obvykle v poměru 2 : 1 [14].

Roztroušená skleróza a diabetes mellitus 1. typu mají mnoho společných znaků. Jedná se o dosud nevléčitelná onemocnění multifaktoriální etiologií (s významným podílem dědičných faktorů a vlivů zevního prostředí), jejichž incidence se neustále zvyšuje.

Z vlivů vnějšího prostředí jsou u obou onemocnění jedním z předpokládaných spouštěcích mechanismů autoimunitního procesu virové infekce. U DM1 i RS je prokázán možný vliv paramyxovirů a herpetických virů (a to u DM1 zejména cytomegaloviru, u RS pak EB viru či varicella zoster viru). U DM1 se v iniciaci autoimunitního procesu mohou dále uplatnit coxsackie viry [15–17]. Pacientka popsaná v naší kazuistice v dětství prodělala běžná, převážně respirační infekční onemocnění, u kterých nebylo stanovováno etiologické agens. Choroby s potenciálním etiopatogenetickým vlivem na rozvoj RS však jednoznačně negovala a údaje o nich nebyly uvedeny ani v dokumentaci pacientky, dostupné u praktického lékaře. Vedle infekcí je z vlivů vnějšího prostředí u DM i RS prokázán vliv deficitu vitamínu D v potravě [18,19].

Z vlivů vnitřního prostředí se u obou onemocnění uplatňuje především funkce buněčné imunity. DM1 je charakterizován absolutním nedostatkem inzulínu v důsledku pomalu probíhající destrukce beta buněk pankreatu autoimunitně vzniklým zánětem, tzv. inzultidou [12]. Za inzultidu je odpovědná infiltrace pankreatic-

kých ostrůvků zejména pomocnými lymfocyty Th1, jejichž cytokiny podporují cytotoxické T lymfocyty v destrukci beta buněk [12]. U roztroušené sklerózy je primárním místem poškození centrální myelin a buňky, které ho tvoří, tedy oligodendrocyty. Aktivované autoagresivní buňky imunitního systému, zejména Th17 lymfocyty, vstupují do centrálního nervového systému a poškozují myelinový obal nervových vláken. Tyto procesy pak vedou k místní demyelinizaci, aktivaci dalších autoagresivních T lymfocytů a také ke ztrátě axonů [19].

Za zajištění autotolerance a ochranu organismu proti autoimunitním procesům jsou odpovědné imunoregulační T lymfocyty, označované Th3. Mezi Th3 lymfocyty řadíme zejména CD4+CD25+ T lymfocyty. Na laboratorních modelech bylo zjištěno, že imunoregulační T lymfocyty potlačují autoimunitní reakce právě při DM1, RS, ale i u jiných autoimunitních procesů, např. systémového lupusu nebo Crohnovy choroby [19]. CD4+CD25+ T lymfocyty produkují IL-10, TGF-beta, a inhibují tak především Th1 a Th17 lymfocyty. V případě nedostatku těchto regulačních buněk dojde k převaze Th1 populace, která spouští autoimunitní destrukci obalu myelinových vláken u RS nebo beta buněk pankreatu u DM1 prostřednictvím cytotoxických T lymfocytů [20].

U obou onemocnění se často setkáváme s familiárním výskytem. Z celkového počtu nově diagnostikovaných pacientů s diabetes mellitus 1. typu je 5–10 % sourozenců diabetických pacientů či dětí diabetického otce nebo matky, u které se objevil diabetes po těhotenství, činí asi 6–7 %. Riziko pro dítě matky, u níž se diabetes manifestoval již před těhotenstvím, se však snižuje na 1–2 % [22]. Největší část genetického rizika je vázána na polymorfizmy HLA molekul II. třídy (především na lokusy HLA-DQ a HLA-DR), které jsou součástí IDDM1 genu a hrají klíčovou roli při rekognoskaci sekvencí epitopů antigen prezentujícími buňkami [23].

U roztroušené sklerózy je familiární vazba detekovatelná asi u 20 % případů [24]. U pacienta s RS má příbuzný prvního stupně (dítě, sourozenec) riziko rozvoje onemocnění 2–5 %, zatímco u monozygotních dvojčat se riziko pohybuje kolem 25–35 %, což indikuje vysoký podíl genetických pre-

dispozic na etiopatogenezi choroby [25]. U roztroušené sklerózy byla dosud prokázána asociace onemocnění s alelami HLA-DRB1 a HLA-DQB1 [26].

V souhrnu tak familiární výskyt DM1 a RS poukazuje na významný podíl genetické predispozice na vzniku autoimunit.

Vzhledem k řadě podobných patogeneetických mechanismů u obou onemocnění není koincidence DM1 a RS překvapivá a podle publikovaných studií ani vzácná. Např. z práce Nielsena et al vyplývá, že pacienti s DM1 mají více než 3násobné riziko rozvoje RS oproti běžné populaci a příbuzní prvního stupně pacientů s RS mají o 63 % vyšší riziko rozvoje DM1 oproti běžné populaci [27]. Marrosu et al našli 2- a 5násobně vyšší prevalenci DM1 mezi pacienty s RS a jejich přírodními příbuznými ve srovnání s běžnou populací [8]. Dorman et al prokazují 20násobně vyšší riziko rozvoje RS oproti zdravé populaci u pacientek, u kterých byl DM1 diagnostikován před 17. rokem života [28]. Tuto skutečnost dobře dokládá i případ pacientky popsané v naší kazuistice, u níž byl DM1 diagnostikován v 15 letech věku.

Pacienti s diabetes mellitus 1. typu bývají pravidelně sledováni a díky tomu u nich může být často RS diagnostikována již v období prvních příznaků. Časný záchyt onemocnění pak umožní rychlé zahájení účinné imunomodulační terapie. Také tato skutečnost je dobře dokumentována prezentovanou kazuistikou, v níž byla u popsané pacientky RS diagnostikována už ve fázi klinicky izolovaného syndromu.

Stejně tak jsou ve většině případů pravidelně sledováni pacienti s RS, a to včetně monitorování glykemií, takže je u nich eventuální rozvoj DM1 s vysokou pravděpodobností rozpoznán velmi časně, což opět přispívá k včasnému zahájení terapie a prevenci rozvoje komplikací tohoto onemocnění.

Správné zaměření diagnostického procesu může naopak komplikovat skutečnost, že častou mikrovaskulární komplikací u pacientů s DM1 je diabetická polyneuropatie. Ta se klinicky projevuje nejčastěji pozitivními (případně i negativními) senzitivními symptomy, případně motorickým postižením, ve většině případů s charakteristickou distribucí příznaků podle vzorce závislého na délce, a tedy predilekčně postihující distální či

akrální části končetin. Výskyt senzitivních symptomů centrální etiologie (pozitivních či negativních), či dokonce i symptomů motorických jako iniciálních klinických projevů demyelinizačního onemocnění charakteru RS pak může být chybně interpretován jako příznak diabetické polyneuropatie, bez indikace dalšího došetření. Pečlivé klinické vyšetření a korelace s elektrofyziologickými nálezy však ve většině případů pomůže odhalit jinou než polyneuropatii typickou distribucí příznaků či klinické postižení v oblastech bez elektrofyziologických známek periferně neurogenní léze, což pomůže nasměrovat diagnostický proces správným směrem [27].

V tomto ohledu je ukázkovým případem pacientka z prezentované kazuistiky, u které byly iniciální klinickou manifestací RS pozitivní a negativní senzitivní symptomy na DKK a u níž byla také prokázána diabetická polyneuropatie DKK. Klinické vyšetření však odhalilo abnormity s tímto postižením nekorelující, zejména pro diabetickou polyneuropatii zcela netypickou taktilní hypestезii s hranicí citlivosti v oblasti trupu, stejně jako pallesthesii na HKK, kde nebyly elektrofyziologicky prokázány známky polyneuropatie. Na základě klinického nálezu byla proto indikována další vyšetření, která objektivizovala současně přítomné postižení centrálního nervového systému v rámci RS.

Podobné diagnostické obtíže může způsobit porucha vizu jako manifestace retrobulbární neuritidy u RS či diabetické retinopatie u DM1. V diferenciální diagnostice obou jednotek je klíčová anamnéza (s relativně akutním vznikem potíží u retrobulbární neuritidy a jejich pozvolnou progresí u diabetické retinopatie) a oftalmologické vyšetření včetně vyšetření perimetru a případně VEP. Případně preexistující oční postižení jako příznak diabetické retinopatie může však v případě výraznější léze zamaskovat demyelinizační postižení příslušného optického nervu jako příznak roztroušené sklerózy. Tak by tomu bylo i v případě rozvoje očních komplikací RS u pacientky z popsané kazuistiky, u které předcházely oční komplikace DM rozvoji RS a jejich důsledkem byla amauroza na pravém oku.

Obdobně by v případě opačné situace (tedy rozvoje DM1 u pacienta s již diagnostikovanou RS) mohly být některé první příznaky DM1 (zejména zvýšená

únavnost) mylně připisovány RS. Hypoteticky by mohla být chybně interpretována také polyurie jako příznak počínající sfinkterové dysfunkce, ale skutečnost, že je provázena polydipsií stejně jako elevace glykemie v pravidelných odběrech, by s vysokou pravděpodobností umožnily správné nasměrování diagnostického procesu.

### Závěr

Prezentované sdělení upozorňuje formou kazuistiky na možnou a ne zcela vzácnou koincidenci dvou častých autoimunitních onemocnění, tedy roztroušené sklerózy a diabetes mellitus 1. typu. Obě onemocnění vykazují řadu společných rysů, zejména z hlediska patogeneze, v níž se v obou případech uplatňuje autoimunitní zánět s dysregulací především v oblasti buněčné imunity. Podobná je i etiologie RS a DM1, kde se předpokládá dominující vliv virových infekcí, deficitu vitamínu D a genetických faktorů. Uvedené souvislosti podmiňují častý familiární výskyt obou onemocnění, stejně jako jejich ne vzácnou koincidenci. Pravidelné sledování pacientů s oběma diagnózami napomáhá včasné diagnostice onemocnění, které se vyskytne jako druhé v případě jejich sekvenčního výskytu, nevýhodou je však v tomto případě určitý překryv klinické symptomatiky, kdy příznaky nového onemocnění mohou být mylně přičítány známé diagnóze, se kterou je již pacient sledován. Většinu uvedených skutečností dobře dokumentuje prezentovaná kazuistika.

### Literatura

1. Winer S, Astsaturov I, Cheung R, Gunuratnam L, Kubiak V, Cortez MA et al. Type 1 diabetes and mul-

tiplesclerosis patients target islet plus central nervous system autoantigens: nonimmunized nonobese diabetic mice can develop autoimmune encephalitis. *J Immunol* 2001; 166(4): 2831–2841.

2. Noseworthy JH, Lucchinetti C, Rodriguez M, Weinshenker BG. Multiple sclerosis. *N Engl J Med* 2000; 343(13): 938–952.

3. Atkinson MA, Eisenbarth GS. Type 1 diabetes: new perspective on disease pathogenesis and treatment. *Lancet* 2001; 358(9277): 221–229.

4. Warren S, Cockerill R, Warren KG. Risk factors by onset age in multiple sclerosis. *Neuroepidemiology* 1991; 10(1): 9–17.

5. Heinzl O, Alamowitch S, Szadovitch V, Chillet P, Joutel A, Tournier-Lasserre E et al. Autoimmune diseases in families of French patients with multiple sclerosis. *Acta Neurol Scand* 2000; 101(1): 36–40.

6. Henderson RD, Bain CJ, Pender MP. The occurrence of autoimmune diseases in patients with multiple sclerosis and their families. *J Clin Neurosci* 2000; 7(5): 434–437.

7. Jaworski MA, Severini A, Mansour G, Henning K, Slater JD, Jeske R et al. Inherited diseases in North American Mennonites: focus on Old Colony (Chortitza) Mennonites. *Am J Med Genet* 1989; 32(2): 158–168.

8. Marrosu MG, Cocco E, Lai M, Spinicci G, Pischedda MP, Contu P. Patients with multiple sclerosis and risk of type 1 diabetes mellitus in Sardinia, Italy: a cohort study. *Lancet* 2002; 359(9316): 1461–1465.

9. Wertman E, Zilber N, Abramsky O. An association between multiple sclerosis and type 1 diabetes mellitus. *J Neurol* 1992; 239(1): 43–45.

10. Polman CH, Reingold SC, Banwell B, Clanet M, Cohen JA, Filippi M et al. Diagnostic criteria for multiple sclerosis: 2010 revisions to the McDonald criteria. *Ann Neurol* 2011; 69(2): 292–302.

11. Kurtzke JF. Rating neurologic impairment in multiple sclerosis: an expanded disability status scale (EDSS). *Neurology* 1983; 33(11): 1444–1452.

12. Klener P, Aschermann M, Bartůňková J et al. Diabetes mellitus. In: Klener P et al (eds). *Vnitřní lékařství*. Praha: Galén 2001: 725–742.

13. Kyvik KO, Nystrom L, Gorus F, Songini M, Oestman J, Castell C et al. The epidemiology of type 1 diabetes mellitus is not the same in young adults as in children. *Diabetologia* 2004; 47(3): 377–384.

14. Havrdová E et al. Roztroušená skleróza. In: Havrdová E et al (eds). *Neuroimmunologie*. Praha: Maxdorf 2001: 150–151.

15. Lozovskaia LS, Lavrova IK, Svetlyshev SD, Desiatkova RG, Smirnov VV. Antibodies to viruses in chil-

dren with diabetes mellitus. *Vopr Virusol* 1983; 28(4): 103–108.

16. Serreze DV, Ottendorfer EW, Ellis TM, Gauntt CJ, Atkinson MA. Acceleration of type 1 diabetes by a coxsackievirus infection requires a preexisting critical mass of autoreactive T-cells in pancreatic islets. *Diabetes* 2000; 49(5): 708–711.

17. Owens GP, Gilden D, Burgoon MP, Yu X, Bennett JL. Viruses and multiple sclerosis. *Neuroscientist* 2011; 17(6): 659–676.

18. Hyppönen E, Läärä E, Reunanen A, Järvelin MR, Virtanen SM. Intake of vitamin D and risk of type 1 diabetes: a birth-cohort study. *Lancet* 2001; 358(9292): 1500–1503.

19. Munger KL, Zhang SM, O'Reilly E, Hernán MA, Olek MJ, Willett WC et al. Vitamin D intake and incidence of multiple sclerosis. *Neurology* 2004; 62(1): 60–65.

20. Hofstetter HH, Gold R, Hartung HP. Th17 Cells in MS and Experimental Autoimmune Encephalomyelitis. *Int MS J* 2009; 16(1): 12–18.

21. Sakaguchi S, Sakaguchi N, Shimizu J, Yamazaki S, Sakihama T, Itoh M et al. Immunologic tolerance maintained by CD25+CD4+ regulatory T cells: their common role in controlling autoimmunity, tumor immunity, and transplantation tolerance. *Immunol Rev* 2001; 182: 18–32.

22. Vavřínek J. Diabetes mellitus 1. typu a autoimunita. *Vnitř Léč* 2005; 51(11): 1232–1235.

23. Rönningen K, Spurkland A. HLA class II associations in insulin-dependent diabetes mellitus among black, Caucasoids and Japanese. In: Tsuji K, Aizawa H (eds). *Proceedings of the Eleventh International Histocompatibility Workshop and Conference*. Oxford: Oxford University Press 1993: 713–722.

24. Currier RD, Eldridge R. Possible risk factors in multiple sclerosis as found in a national twin study. *Arch Neurol* 1982; 39(3): 140–144.

25. Willer CJ, Dyment DA, Risch NJ, Sadovnick AD, Ebers GC. Twin concordance and sibling recurrence rates in multiple sclerosis. *Proc Natl Acad Sci U S A* 2003; 100(22): 12877–12882.

26. Stern JN, Keskin DB. Strategies for the identification of loci responsible for the pathogenesis of multiple sclerosis. *Cell Mol Biol Lett* 2008; 13(4): 656–666.

27. Nielsen NM, Westergaard T, Frisch M, Rostgaard K, Wohlfahrt J, Koch-Henriksen N et al. Type 1 diabetes and multiple sclerosis: a Danish population-based cohort study. *Arch Neurol* 2006; 63(7): 1001–1004.

28. Dorman JS, Steenkiste AR, Burke JP, Songini M. Type 1 diabetes and multiple sclerosis: together at last. *Diabetes Care* 2003; 26(11): 3192–3193.

# Relaps-remitentní forma roztroušené sklerózy léčená od počátku interferonem beta 1-a 44 µg – kazuistika

## Relapsing-remitting Multiple Sclerosis Treated with Interferon Beta-1a 44 µg from the Onset – a Case Report

### Souhrn

Celosvětově přijatá základní definice charakterizuje roztroušenou sklerózu mozkomíšní jako onemocnění diseminované v prostoru a v čase. Jde o nejčastější neurologickou příčinu invalidity mladých osob v produktivním věku. Zásadní roli proto představuje včasné zahájení léčby. Naše kazuistika prezentuje případ muže, kterému byla diagnostikována roztroušená skleróza mozkomíšní a byl indikován k léčbě interferonem beta 1-a. Tuto léčbu toleruje bez komplikací, jen s minimálními vedlejšími účinky s dobrou odezvou na symptomatickou terapii. V průběhu sedmi let terapie prodělal pouze jednu lehkou ataku onemocnění, bez vlivu na pracovní činnost či omezení aktivit běžného denního života.

### Abstract

As per its globally accepted definition, the cerebrospinal multiple sclerosis is characterized by its dissemination in space and time. Being the most frequent neurological cause of disability in young people of productive age, early treatment initiation is crucial. Here we present a case report of a male patient diagnosed with the multiple sclerosis at 26 years of age. He experienced two relapses during the 24 months since the diagnosis and was indicated for interferon beta-1a treatment. The treatment has been well-tolerated with a minimum of side effects that respond well to symptomatic treatment. Throughout the seven years of treatment, he experienced just one mild relapse without any effect on his ability to work or any restriction to his activities of daily living.

Článek byl podpořen firmou Merck Serono. This article was supported by Merck Serono. Redakční rada potvrzuje, že rukopis práce splnil ICMJE kritéria pro publikace zasílané do biomedicínských časopisů. The Editorial Board declares that the manuscript met the ICMJE "uniform requirements" for biomedical papers.

**B. Kurková, P. Hradílek**

Neurologická klinika FN Ostrava



**MUDr. Barbora Kurková**

Neurologická klinika

FN Ostrava

17. listopadu 1790

708 52 Ostrava

e-mail: [bara.kurkova@seznam.cz](mailto:bara.kurkova@seznam.cz)

Přijato k recenzi: 21. 5. 2013

Přijato do tisku: 28. 7. 2013

### Klíčová slova

relaps-remitentní forma roztroušené sklerózy mozkomíšní – léky modifikující průběh choroby – interferon beta 1-a

### Key words

relapsing-remitting multiple sclerosis – disease modifying drugs – interferon beta-1a

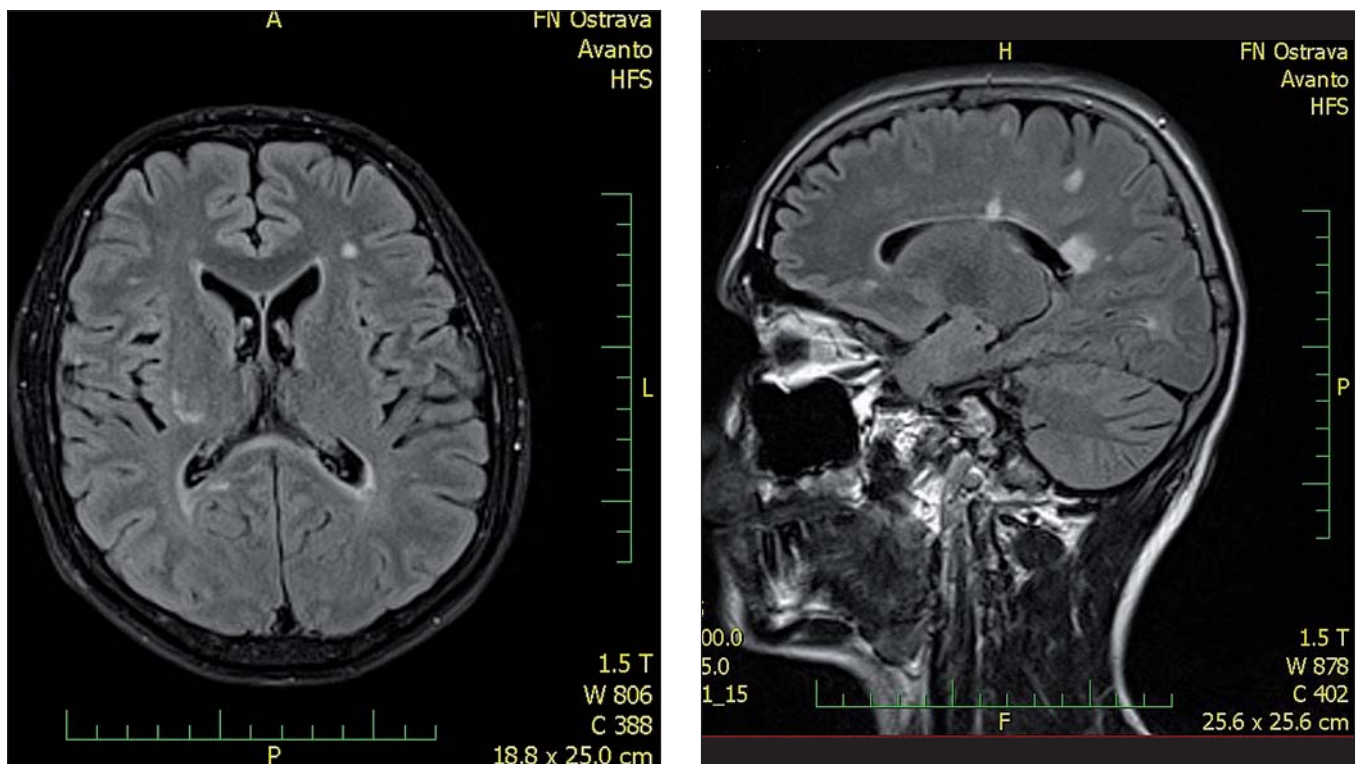
### Úvod

Roztroušená skleróza mozkomíšní (RSM) je chronické zánětlivé autoimunitní onemocnění centrálního nervového systému postihující především ženy, nejčas-

těji ve věku mezi 20 a 40 lety. Způsobuje nevratné poškození a ztrátu axonů již v raném stadiu choroby [1]. Včasné zahájení léčby je proto pro další průběh nemoci zásadní. Interferon beta 1-a (IFN

beta) patří mezi léky první volby, tzv. léky modifikující průběh choroby (Disease Modifying Drugs – DMD), a je indikován u pacientů s relaps-remitentní formou roztroušené sklerózy (RR-RSM).





Obr. 1, 2. Kontrolní MR mozku pacienta s RR-RSM po sedmi letech léčby Rebifem®44.

Interferon beta redukuje proliferaci a sekreci cytokinů autoimunitními lymfocyty a snižuje permeabilitu hematoencefalické bariéry. Omezuje poškození CNS a množství postižené bílé hmoty redukcí zánětlivých pochodů [3]. Jeho objev je datován do roku 1957. Jedná se o glykoprotein produkovaný buňkami napadenými virem (tzn. fibroblasty, lymfocyty, endoteliálními buňkami, makrofágy) v rámci nespecifické imunitní reakce. Interferuje s replikací viru, a zamezuje tak jeho šíření na okolní buňky, odtud vyplývá odvození jejich názvu [4,5]. V roce 1982 dochází k prvnímu klinickému pokusu s interferony, kdy byl z fibroblastů získaný přirozený lidský interferon beta aplikován pacientům s roztroušenou sklerózou intratékálně lumbální punkcí. Z výsledků studie byl prokázán výrazně nižší počet relapsů onemocnění u pacientů léčených interferonem oproti skupině užívající placebo. V dalších letech byla již díky rozvoji molekulární biologie připravena účinná látka rekombinantně, ze savčích ovariálních buněk křečička čínské. Výhodou byla možnost pohodlnější a bezpečnější aplikace intramuskulární a subkutánní formou. Studie potvrdily účinnost interferonu a jeho vliv na snížení počtu

a tíže relapsu, zpomalení progresu onemocnění jak klinicky, tak na MR [4,5]. V roce 1993 byl interferon beta definitivně schválen k léčbě RR-RSM. Interferon beta 1-a Rebif v dávce 44 µg s.c. 3krát týdně byl schválen Evropskou lékovou agenturou (European Medicines Agency, EMEA) v lednu 2012 i k léčbě pacientů po klinickém izolovaném syndromu, v ČR se datuje schválení k říjnu roku 2012 [2]. Jeho imunomodulační efekt má za následek zpomalení progresu nemoci, snižuje počet klinických relapsů a jejich tíži, omezuje rozvoj mozkových lézí a atrofie mozku. Naše kazuistika pojednává o pacientovi s relaps-remitentní formou roztroušené sklerózy, u něhož byla zahájena terapie přípravkem Rebifem®44.

### Kazuistika

Pacientem je 35letý svobodný muž, vyučený v oboru kuchař-číšník, pracující však jako montážní dělník. V dětství byl operován pro kryptorchizmus, sledován očním lékařem pro strabismus a hypermetropii s astigmatizmem, jinak dosud zdravý, s negativní rodinnou anamnézou. V prosinci roku 2004 pozoroval oslabení dolních končetin a levé horní končetiny, stěžoval

si rovněž na bolesti hlavy. Pro výše uvedené potíže byl hospitalizován na spádovém neurologickém pracovišti. V objektivním nálezu dominovala lehká spastická triparéza levostranných a dolních končetin. CT mozku neprokázalo patologii. V rámci diferenciální diagnostiky byla provedena lumbální punkce, v likvoru zachyceno 10 oligoklonálních páسů, tři v séru. MR vyšetření mozku ozřejmilo demyelinizační ložiska periventrikulárně a vpravo v mozečkovém pedunklu – nález splnil McDonaldova diagnostická kritéria pro RSM a byla potvrzena suspekce na demyelinizační onemocnění typu RSM. Pacientovi byly aplikovány infuze Solu-Medrolu, následně byl převeden na perorální kortikoterapii. V březnu 2005 se dostavil k hospitalizaci pro druhou ataku onemocnění. Při vstupním vyšetření byla v objektivním nálezu popisována cerebelární symptomatologie a levostranná hemiparéza, EDSS 4. Pacient byl přeléčen 3g metylprednizolonu a objednan do péče demyelinizačního centra FN Ostrava, kam se dostavil k prvnímu vyšetření v květnu roku 2005, vstupní EDSS 3. Byl indikován k terapii interferonem beta 1-a, Rebif 44 µg. Aplikace byla zahájena dne 24. 10. 2005. V následujících měsících pacient léčbu to-

leroval bez větších obtíží, flu-like syndrom dobře kompenzoval užíváním nesteroidních antiflogistik, nepozoroval výraznější kožní reakce po subkutánní aplikaci léčiva. V červnu následujícího roku při kontrole udával subjektivně vertiginózní obtíže, v objektivním neurologickém nálezu byla patrna progresse, EDSS stupeň 4. Po přeléčení 3 g metylprednizolonu došlo k úpravě klinického stavu, ne však zcela do své původní normy, po atace EDSS hodnoceno stupněm 3,5. V následujících letech při pravidelných klinických kontrolách pacient dosud neguje subjektivní obtíže, aplikaci Rebifu toleruje bez obtíží. Kontrolní MR mozku je bez výraznější progresse (obr. 1, 2). Zdravotní stav je od poslední ataky onemocnění plně stabilizován, stacionární EDSS 3,5, pacient je již sedm let bez ataky, zůstala zachována průběžnost.

### Diskuze

Roztroušená skleróza mozkomíšní je chronické onemocnění CNS s velmi variabilním průběhem. Dle klinického průběhu rozeznáváme několik typů onemocnění. Relaps-remitentní RS je nejčastější forma vyskytující se až u 85 % pacientů. U 10–15 % pacientů dochází k pozvolné progresi neurologického deficitu,

hovoříme o primárně progredující RS. Velmi rychlou až maligní formu roztroušené sklerózy většinou s nedostatečnou reakcí na standardní léčbu představuje relabující-progredující RS, která se vyskytuje u asi 3 % pacientů s RSM. Stadium sekundární chronické progresse je posledním rozeznávaným typem [1,3]. Průběh onemocnění se u jednotlivých pacientů velmi liší a různé formy roztroušené sklerózy vyžadují odlišný typ léčby. Výsledky klinických studií a výzkumů potvrzují, že je nutno zahájit terapii léky modifikujícími průběh onemocnění (Disease Modifying Drugs – DMD) již v prvním roce choroby, přičemž léčba by měla zahrnovat zejména protizánětlivé a imunomodulační léky. Brzká diagnostika a včasně zavedená adekvátní terapie výrazně zpomalují rozvoj onemocnění, a tím i snižování kvality života nemocných a nástupu invalidity. Léky první volby u klinicky izolovaného syndromu (první demyelinizační příhoda s vysokým rizikem vývoje RSM – pozitivní nález na MR a v mozkomíšním moku) a RR-RSM – interferon beta 1-b, interferon beta 1-a a glatiramer acetát (GA) – pozitivně ovlivňují frekvenci a tíži relapsů, patologické změny na MR nálezech, kvalitu života nemocných a progresi invalidity [2,3,6].

Naše kazuistika dokumentuje výrazný pozitivní efekt interferonu beta 1-a Rebif 44 µg nasazeného již od počátku nemoci, bez nutnosti použití dalších léčebných postupů. Pacient z léčby výrazně profituje, není omezen v zaměstnání a bez obtíží vykonává aktivní sportovní činnost. Brzké zahájení vhodné terapie mu tak umožňuje plně se účastnit společenského dění a dosahovat vynikajících výkonů nejen v práci, ale i v osobním životě.

### Literatura

1. Havrdová E. Roztroušená skleróza. 2nd ed. Praha: Repetitorium 2009.
2. Comi G, De Stefano N, Freedman MS, Barkhof F, Polman CH, Uitdehaag BM et al. Comparison of two dosing frequencies of subcutaneous interferon beta-1a in patients with a first clinical demyelinating event suggestive of multiple sclerosis (REFLEX): a phase 3 randomised controlled trial. *Lancet Neurol* 2012; 11(1): 33–41.
3. Zapletalová O. Léčba časných stadií roztroušené sklerózy mozkomíšní. *Remedia* 2009; 19(3): 198–204.
4. Dufek M. Co je nového v terapii roztroušené sklerózy interferonem beta v České Republice. *Neurol Prax* 2011; 12(1): 28–32.
5. Krasulová E, Havrdová E. Interferon beta a současná léčba relaps-remitentní roztroušené sklerózy mozkomíšní. *Remedia* 2007; 17(6): 560–567.
6. Uitdehaag B, Constantinescu C, Cornelisse P, Jeffery D, Kappos L, Li D et al. Impact of exposure to interferon beta-1a on outcomes in patients with relapsing-remitting multiple sclerosis: exploratory analyses from the PRISMS long-term follow-up study. *Ther Adv Neurol Disord* 2011; 4(1): 3–14.

# První případ progresivní multifokální leukoencefalopatie u pacientky s roztroušenou sklerózou léčené natalizumabem v ČR – kazuistika

## The First Case of Progressive Multifocal Leukoencephalopathy in a Female Patient Treated with Natalizumab in the Czech Republic – a Case Report

### Souhrn

Vývoj nových léků přináší nové naděje pro pacienty se závažnými nemocemi. Současně je však spojen s výskytem dosud nepříliš známých nežádoucích účinků léčby. Nejinak je tomu i u roztroušené sklerózy, kde k dnes již standardní léčbě interferony a glatiramer acetátem v posledních letech přibýly nové velmi účinné léky. Z těch, které jsou i u nás schválené k užívání, je to natalizumab a fingolimod. Kazuistika popisuje první případ výskytu progresivní multifokální leukoencefalopatie u pacientky léčené natalizumabem v ČR. Klade důraz na její včasnou diagnostiku a léčbu, protože jedině tato opatření jsou v současné době schopna příznivě ovlivnit osud nemocných.

### Abstract

Development of novel drugs provides new hope to patients with serious diseases. However, new compounds might also be associated with poorly known adverse events. The same applies to the field of multiple sclerosis where, in addition to the presently well-established standard treatment with beta-interferons and glatiramer acetate, new potent drugs have recently emerged. Natalizumab and fingolimod are the two already registered for use in the Czech Republic. This case report is concerned with the first occurrence of progressive multifocal leukoencephalopathy in a female patient treated with natalizumab in the Czech Republic. The importance of early diagnosis and treatment is emphasised as the only measures currently available with a potential to positively influence a patient's outcome.

### Použité zkratky

PML	progresivní multifokální leukoencefalopatie
DMD	Disease Modifying Drugs
DWI	dífuze vážené zobrazení
ADC	aparentní difuzní koeficient
MT	magnetizační transfer
IRIS	syndrom zánětlivé imunorestituční odpovědi

Článek byl podpořen firmou Merck Serono. This article was supported by Merck Serono.

Redakční rada potvrzuje, že rukopis práce splnil ICMJE kritéria pro publikace zasílané do biomedicínských časopisů.

The Editorial Board declares that the manuscript met the ICMJE "uniform requirements" for biomedical papers.



prim. MUDr. Jiří Fiedler, Ph.D.  
Neurologická klinika  
LF UK a FN Plzeň  
alej Svobody 80  
323 00 Plzeň  
e-mail: fiedlerj@fnplzen.cz

Přijato k recenzi: 13. 5. 2013

Přijato do tisku: 20. 8. 2013

### Klíčová slova

roztroušená skleróza – natalizumab – progresivní multifokální leukoencefalopatie – interferon beta

### Key words

multiple sclerosis – natalizumab – progressive multifocal leukoencephalopathy – interferon beta

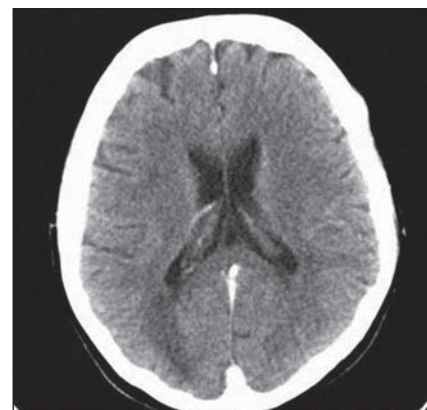
## Úvod

I přes dynamický rozvoj nových léčebných postupů zůstává RS (roztroušená skleróza) stále nevléčitelným onemocněním. Přesto, zejména u relaps-remitentní (RR) formy, jsme již řadu let svědky zřetelného efektu nových léků, který významně ovlivňuje nástup nových atak, méně pak (ale přece) postup nemoci jako takové. Ke standardní dlouhodobé léčbě tak patří v tzv. první volbě interferony beta a glatiramer acetát, ve druhé volbě (neboli tzv. eskalaci) pak z nových léků natalizumab a fingolimod, ze starších postupů se užívají protokoly s cytostatiky, především mitoxantronem a cyklofosfamidem [1]. Do určité míry platí paralela, že čím je lék účinnější, tím více se musíme obávat možných nežádoucích účinků. I přes kvalitní studie, bez nichž by dnes bylo nemyslitelné lék na trh prosadit, teprve další klinické sledování odhalí i méně časté, o to však závažnější nežádoucí účinky. U natalizumabu došlo k přechodnému stažení po výskytu prvních dvou případů PML po ukončení dvouleté studie. Následující kazuistika popisuje případ první pacientky s RS, léčené natalizumabem, u které byla prvně v ČR diagnostikována progresivní multifokální leukoencefalopatie.

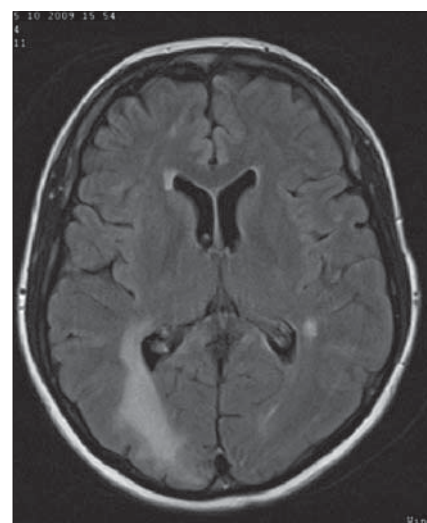
## Kazuistika

Naší pacientce bylo v době stanovení diagnózy PML (rok 2009) 43 let. Diagnóza RS byla určena v roce 1998. Z ostatních onemocnění trpěla pouze migrénou. Vzhledem k nenaplnění kritérií léčby DMD (Disease Modifying Drugs) byla zpočátku léčena azatioprinem a nízkou dávkou prednizonu. V průběhu roku 2002 splnila kritéria pro zařazení do studie s natalizumabem, první infuzi dostala v červnu 2002. Následující roky jí byla pravidelně léčena (s přestávkou od března 2005 do června 2006, kdy byl lék dočasně stažen z trhu). V tomto období (2002–2009) byly přeléčeny celkem tři lehčí ataky standardní dávkou metylprednizonu i.v. a dále prodělala běžné respirační infekce, 1krát pásový opar v oblasti trigeminu vlevo, jinak se neobjevily žádné nové problémy. Zlom nastává 5. 10. 2009, kdy je akutně přijata pro zhoršení stavu s dominující poruchou rovnováhy a neurčitými lancinujícími bolestmi v dolních končetinách. V objektivním nálezu dominovala ataxie, nepřesně lokalizované poruchy senzitivní a také levostranná hemianopsie. Na provedeném

akutním CT mozku (obr. 1) bylo patrné hypodenzní nepravidelné ložisko velikosti 37 × 16 × 35 mm nasedající na pravý okcipitální roh postranní komory, po kontrastu bez významného syčení, bez známek expanzivního chování, další drobné ložisko bylo vpravo frontálně. V uvedené lokalizaci byly přítomny výpadky perfuze, CT Ag byla normální. Při kontrolním CT mozku po několika dnech byl nález bez vývoje. Vzhledem k tomu, že zhoršení klinického stavu nastalo náhle, jakož i dle literárního popisu charakteristického klinického obrazu (mj. výpadek perimetru, náhle rychlá progresie), byla již v den přijetí zvažována možná PML a provedena MR, která podezření na PML podpořila (obr. 2). Následně vyšetření likvoru (referenční laboratoř pro JCV v USA) našlo 1 484 540 kopií DNA JCV/ml, a definitivně tak diagnózu PML potvrdilo. Ihned byla zahájena léčba výměnnou plazmaferézou. Během první poloviny října 2009 absolvovala celkem pět plazmaferéz a byla následně propuštěna domů v mírně zlepšeném stavu (zmírnění závratí, trvá hemianopsie). Necelý měsíc po skončení plazmaferéz dochází ke zřetelnému zhoršení – objevuje se těžká paleo- i neocerebelární symptomatologie, středně těžká levostranná hemiparéza a dva záchvaty grand mal. Vzhledem k časové posloupnosti se uvažovalo o rozvoji zánětlivého syndromu imunitní obnovy (IRIS). MR prokázala další progresi nálezu, ale kontrolní likvor byl již bez průkazu kopií DNA JCV. Pacientka byla přeléčena pulzní dávkou metylprednizonu i.v. V dalším průběhu se stav klinicky pozvolna lepší, je schopna chůze, která je ataktická, trvá levostranná hemianopsie. I přes stabilizaci klinického stavu, kdy doma chodí již sama, šlape na rotopedu, je schopná sama se najíst, obléci, zapnout knoflík, ještě přechodně trvá progresie MR nálezu (obr. 3). Nejdříve se ještě částečně zvětšuje rozsah PML postižení včetně parciálního syčení kontrastem, posléze začíná nález regresovat a místo původní zánětlivé léze se objevuje atrofie. Vzhledem k absenci JCV partikulí soudíme na převahu IRIS nad progresí PML a opakujeme pulz metylprednizonu i.v. Po další stabilizaci stavu od ledna 2010 rozhodujeme o další léčbě. Protože v tomto bodě dosud neexistuje mezinárodní konsensus, kloníme se k doporučení expertů a nasazujeme DMD (Disease Modifying Drugs) první volby – interferon beta 1-a



Obr. 1. CT v době stanovení dg. PML.



Obr. 2. MR v době stanovení dg. PML.

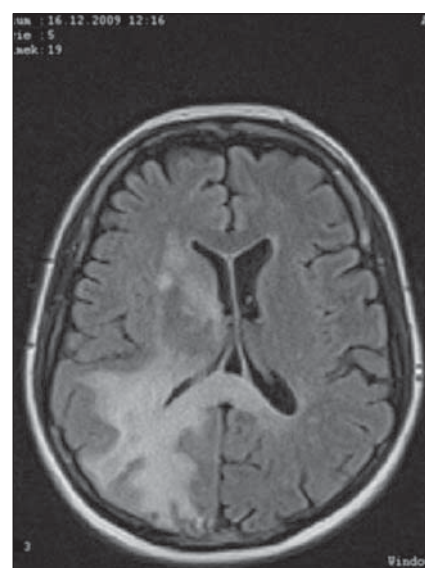
s.c. (Rebif®22) [2]. Pacientka léčbu dobře toleruje. Pokračuje stabilizace stavu (s přechodným zhoršením symptomatických epileptických paroxysmů až do obrazu parciálního statusu, které mizí po navýšení dávkování Keppy), pacientka zůstává v domácí péči, EDSS se z nejhoršího dosaženého stupně 5,5–6,0 postupně dostává na hodnotu 4,5–5,0. V objektivním nálezu zůstává levostranná hemianopsie, lehká levostranná hemiparéza, vertigo, ujde bez opory cca 300 m (obr. 4). Je přítomna depresivní symptomatologie kontrolovaná escitalopramem. V průběhu léta 2012 provedla Všeobecná zdravotní pojišťovna revizi léčby pacientů s DMD. Pro nesplnění indikačních kritérií odmítá léčbu Rebifem uhradit. Odvoláváme se a po finálním zamítnutí v listopadu 2012 je léčba Rebifem definitivně vysazena a kromě léčby symptomatické pacientka zůstává na minimální dávce metylprednizonu. V současné době je její stav stabilizován.

## Diskuze

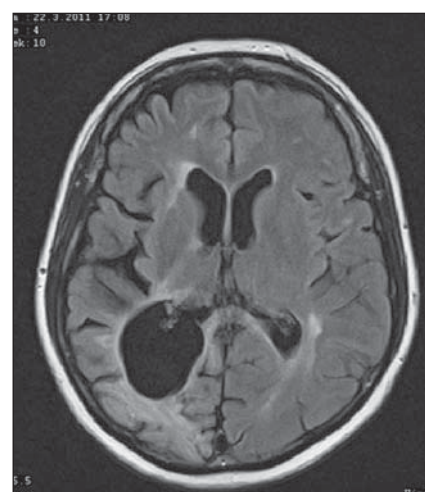
Natalizumab je schválen v ČR jako lék druhé volby u agresivní RR formy RS, kdy přes podávání léků první volby pokračuje výrazná aktivita nemoci. Jde o protilátku proti specifickým molekulám na bílých krvinkách, která omezuje zánět. Podává se nitrožilně jednou za čtyři týdny. Z možných nežádoucích účinků natalizumabu vzácně dochází k rozvoji virového zánětu mozku – PML. Ten není specifický pro natalizumab, objevuje se i jindy při imunopresi – např. u HIV, nádorových onemocnění, léčby rituximabem apod. JC virus, který po zmutování tento zánět způsobuje, má v těle přítomno asi 50–60 % lidí (dá se prokázat vyšetřením protilátek), bez jeho přítomnosti nemůže onemocnění vzniknout. Riziko onemocnění PML roste s dobou podání natalizumabu a je také čtyřikrát vyšší u pacientů, kteří byli v minulosti léčeni imunosupresivními léky. Kombinace minimálně dvou let léčby, imunoprese a pozitivního testu na protilátku proti viru přináší riziko 1 : 125 [1].

Odlišit klinickou progresi RS od PML není vždy jednoduché. Podezřelé z rozvoje PML jsou zejména rychle vzniklé a nově se projevující poruchy chování, osobnosti, hemiparéza, poruchy řeči, retrochiasmatické poruchy zorného pole a epileptické záchvaty [1]. V diagnostice je nezastupitelné vyšetření MR a likvoru. Na MR vidíme u klasické PML (nejčastější jsou popisy pacientů s AIDS) rychle progredující poškození subkortikální bílé hmoty parietálního, okcipitálního nebo frontálního laloku, které sleduje dráhy bílé hmoty a může překročit corpus callosum do kontralaterální hemisféry či se propagovat vnitřním pouzdrem. Kmen či mozeček jsou poškozeny méně často, mícha nikdy. Léze jsou infiltrující, splývavé. Nejcitlivější sekvencí je FLAIR s nálezem typických hyperintenzních lézí. V T1 zobrazení jsou léze izointenzní s progresivní hypointenzitou, po podání kontrastu se může objevit skvrnitý nebo lineární enhancement [1]. Na DWI může být přítomna restrikce difuze (typická aktivní PML léze – centrum nízký signál DWI, vysoký ADC, periferie vysoký na DWI), MT signál je v patologických lézích výrazně snížen [3,4]. U léčby natalizumabem však k výše popsanému klasickému obrazu PML přistupují další změny, např. mikrocystické léze, léze perivaskulární a často i poškození šedé hmoty [5]. V likvoru je důležitý průkaz kopií DNA JCV

viru. Bez jejich průkazu nelze rozvoj PML potvrdit, naopak úspěšná léčba je spojena s jejich významným snížením, resp. vymizením. Protože specifická léčba PML dosud není k dispozici, je aktuálně jedinou účinnou možností co nejrychlejší vyplavení natalizumabu z organismu pomocí série plazmaferéz nebo imunoabsorpce. Hodnocení efektu této léčby není jednoduché, protože jak MR, tak klinický obraz i při úspěšném odstranění natalizumabu z organismu obvykle ještě nějakou dobu může progredovat a navíc se obvykle s odstupem několika týdnů rozvíjí v důsledku obnovené imunitní surveillancce IRIS. Jeho objevení je obvykle provázeno zhoršením klinického stavu, které ne vždy lze spolehlivě odlišit např. od nové ataky RS. Ani MR obraz není zcela specifický [6]. Na rozdíl od PML se při něm objevuje výraznější mass efekt, edém, výraznější enhancement. Postihuje více též šedou hmotu, a to jak kůru, tak oblast bazálních ganglií. IRIS se léčí steroidními pulzy obdobně jako ataka RS. I když v této oblasti dosud neexistují obecně akceptované doporučené postupy, existuje shoda, že i když léčba steroidy by neměla být chronická, je důležité, aby byla nasazena včas, v dostatečné dávce a při zhoršení je nutné ji bez obav opakovat. Včasně podání kortikoidů má pozitivní vliv na přežití a následnou invaliditu pacienta – jejich nepodání je jednoznačně spojeno s horším průběhem onemocnění a vyšší frekvencí exitů. Zatímco v otázce diagnostiky a léčby PML a IRIS existuje shoda mnoha doporučení a je mnohokrát literárně podložena [1,6], dosud není ustálené doporučení další léčby pacienta s RS v případě úspěšně vyléčené PML i IRIS [2,7]. Obvyklé postupy selhávají, logicky přichází v úvahu fingolimod, ale i zde jsou zatím výsledky ne zcela jednoznačné [8,9]. Jedná-li se o pacienta, kdy natalizumab byl nasazen skutečně jako eskalační léčba po vyčerpání méně agresivních postupů léčby u těžké RS, často nezbyvá než podávat léčbu symptomatickou s pulzy steroidů při výraznějším zhoršení. Jiná je situace v případě, kdy tyto postupy ještě vyčerpány nebyly. To byl i případ naší pacientky, která byla léčena natalizumabem v rámci studie, kde dostatečným kritériem bylo potvrzení RR formy RS a běžné postupy léky první volby nebyly vyčerpány. Proto jsme (i po konzultaci více expertů) přikročili k nasazení interferonu beta 1-a v dávce 22 µg s.c., 3krát



Obr. 3. MR dva měsíce po stanovení diagnózy PML.



Obr. 4. „Finální“ stav 3/2011 – ústup zánětlivých ložisek, progreduje atrofie.

týdně (Rebif®22) [10]. Tuto léčbu pacientka velmi dobře tolerovala a klinický stav zůstal zatím stabilizovaný. Otevřený je ovšem další vývoj, a to zejména s ohledem na vysazení této léčby po opakovaném odmítnutí zdravotní pojišťovny tuto léčbu hradit.

## Závěr

Přestože dosud nemáme k dispozici definitivní léčbu RS, rozvoj léčebných metod je velmi rychlý a přináší na trh řadu nových preparátů. I přes přísná kritéria regulačních orgánů před schválením nových léků nelze za omezenou dobu sledování zachytit všechny, zejména vzácné, nežádoucí účinky. Pro praxi je tedy nezbytné

zvláště pacienty léčené novými léky intenzivně sledovat, neupadat do rutiny a v případě rozvoje nové komplikace ji rychle diagnostikovat a dostatečně intenzivně léčit. V našem případě, ač prvním v ČR, tento postup jistě přispěl k relativně příznivému vývoji u této závažné zdravotní komplikace. Ne zcela vyjasněna zůstává otázka další léčby, pro niž ještě neexistují všeobecně doporučené postupy.

### Literatura

1. Havrdová E, Piřha J. Klinický standard pro diagnostiku a léčbu roztroušené sklerózy a neuromyelitis optica. Národní referenční centrum, národní sada klinických standardů, 2012 [on-line]. Available from URL: [http://www.nrc.cz/sites/default/files/2012/01/rs\\_vo-0\\_03.pdf](http://www.nrc.cz/sites/default/files/2012/01/rs_vo-0_03.pdf).
2. Clinical Trials Gov. Treatment interruption of natalizumab (RESTORE) [on-line]. Available from URL: <http://www.clinicaltrials.gov/ct2/show/>.
3. Phan Ba R, Lommers E, Tshibanda L. MRI preclinical detection and asymptomatic course of a progressive multifocal leukoencephalopathy (PML) under natalizumab therapy. *J Neurol Neurosurg Psychiatry* 2012; 83: 224–226.
4. Sahraian MA, Radue EW, Eshaghi A, Besliu S, Minagar A. Progressive multifocal leukoencephalopathy: a review of the neuroimaging features and differential diagnosis. *Eur J Neurol* 2012; 19(8): 1060–1069.
5. Vennegoor A, Wattjes MP, van Munster ET, Kriekkaart RL, van Oosten BW, Barkhof F et al. Indolent course of progressive multifocal leukoencephalopathy during natalizumab treatment in MS. *Neurology* 2011; 76(6): 574–576.
6. Kappos L, Bates D, Edan G, Eraksoy M, Garcia-Merino A, Grigoriadis N et al. Natalizumab treatment for multiple sclerosis: updated recommendations for patient selection and monitoring. *Lancet Neurol* 2011; 10(8): 745–758.
7. Schaaf SM, Pitt D, Racke MK. What happens when natalizumab therapy is stopped? *Expert Rev Neurother* 2011; 11(9): 1247–1250.
8. Sempere AP, Martín-Medina P, Berenguer-Ruiz L, Perez-Carmona N, Sanchez-Perez R, Polache-Vengud J et al. Switching from natalizumab to fingolimod: an observational study. *Acta Neurol Scand* 2013; 128(2): e6–e10.
9. Havla J, Tackenberg B, Hellwig K, Meinl I, Krumbholz M, Seitz F et al. Fingolimod reduces recurrence of disease activity after natalizumab withdrawal in multiple sclerosis. *J Neurol* 2013; 260(5): 1382–1387.
10. Vališ M, Kunc P, Ryška P. Dlouhodobá léčba interferonem beta – kazuistika. *Cesk Slov Neurol N* 2013; 76/109 (Suppl 1): 1S18–1S20.

# Zahájení léčby interferonem beta v nevhodné fázi nemoci

## Interferon Beta Therapy Initiation at an Inappropriate Phase of the Disease

### Souhrn

Případ pacientky s roztroušenou sklerózou diagnostikovanou v roce 1996 upozorňuje na vliv pozdního zahájení léčby biologickou léčbou na prognózu pacientky. Léčba interferonem beta zahájená po více než 10 letech imunosupresivní léčby včetně pulzního podávání cyklofosfamidů a mitoxantronu byla zcela neefektivní. Zánětlivá aktivita pokračovala a pacientka byla posléze převedena na eskalační léčbu natalizumabem. Přestože průběh choroby by na první pohled bylo možné v té době hodnotit i jako sekundárně progresivní, avšak s ještě zachovanou zánětlivou aktivitou nemoci, došlo již během prvního roku léčby natalizumabem ke zlepšení o dva stupně Kurtzkeho škály disability.

### Abstract

A case report of a patient with multiple sclerosis diagnosed in 1996 illustrates the impact of delayed biological treatment intervention on patient prognosis. Interferon beta therapy initiated after more than 10 years of immunosuppressive treatment including cyclophosphamide and mitoxantrone was entirely ineffective, the inflammatory activity continued, and the patient was finally switched to escalation regimen with natalizumab. Although the disease course could potentially be assessed as secondary progressive with the presence of inflammatory activity, her neurological status improved by 2.0 points on the Kurtzke Expanded Disability Status Scale during the first year of natalizumab treatment

### Použité zkratky

RS roztroušená skleróza  
EDSS Expanded Disability Status Scale, rozšířená škála disability

Podpořeno výzkumným záměrem MSM 0021620849 a projektem PRVOUK-P26/LF1/4.

Článek byl podpořen firmou Merck Serono.

This article was supported by Merck Serono.

Redakční rada potvrzuje, že rukopis práce splnil ICMJE kritéria pro publikace zasílané do biomedicínských časopisů.

The Editorial Board declares that the manuscript met the ICMJE "uniform requirements" for biomedical papers.



prof. MUDr. Eva Havrdová, CSc.  
Neurologická klinika a Centrum  
klinických neurověd  
1. LF UK a VFN v Praze  
Kateřinská 30, 120 00 Praha 2  
e-mail: eva.havrdova@lf1.cuni.cz

Přijato k recenzi: 13. 5. 2013

Přijato do tisku: 29. 8. 2013

### Klíčová slova

roztroušená skleróza – interferon beta – natalizumab

### Key words

multiple sclerosis – interferon beta – natalizumab

### Úvod

Pacientka M.Š., narozena 1966, nemá v rodinné ani osobní anamnéze žádná sledovaná nebo neurologická onemocnění. V 18 letech (1984) u ní byla náhodně zjištěna areflexie L2–4 oboustranně, v 21 letech měla krátkodobě obtíže s koordinací při chůzi, s horšími obtížemi na levé dolní končetině. V roce 1996 byla hospitalizována pro náhlé zhoršení chůze. MR tehdy podpořila diagnózu RS, v likvoru byl zjištěn zvýšený index IgG a prokázána

tvorba oligoklonálního IgG. VEP svědčil pro postižení obou optických nervů, vlna P100 byla prodloužena na 120 a 115 ms. Pacientka byla léčena vitaminy skupiny B a byla předána do péče obvodní neurologie. Tam byla zahájena kombinovaná perorální imunosuprese metylprednizolonem a azatioprinem. Za několik měsíců došlo k recidivě paraparézy dolních končetin, pacientka však nebyla odeslána do centra pro demyelinizační onemocnění k zahájení léčby interferonem beta, ačkoli

splňovala podmínky úhrady této léčby. Přestože se ataky objevovaly nejméně jednou ročně (docházelo i k postižení citlivosti prstů horních končetin), byla volena pouze léčebná strategie navyšování kortikosteroidů (např. na 4 × 16 mg metylprednizolonu denně) a azatioprinu (na 100 mg denně). Neurologický nález pacientky se mezi atakami nevracel k výchozímu stavu. V roce 1999 byla schopna ujit 1 km bez opory. Teprve během ataky koncem roku 2002, kdy pacientka ušla

pouze 50 m s oporou, byla odeslána k hospitalizaci na pracoviště s centrem pro demyelinizační onemocnění. Kromě paraparézy dolních končetin byla v objektivním nálezu dysartrie, neobratnost a brnění aker horních končetin, inkontinence moči a stolice. Na MR byla viditelná ložiska nejen supratentoriálně periventriculárně, ale také v mozečku, kmeni, prodloužené míše a krční míše. V likvoru byla lehká porucha hematoencefalické bariéry, 11 oligoklonálních páسů a lymfoplazmocyty. Pacientka byla léčena intravenózními kortikosteroidy v dávce 5 g metylprednizolonu. Došlo ke zlepšení stavu, vymizela inkontinence, dysartrie a neobratnost horních končetin. Byla odeslána k intenzivní fyzioterapii na rehabilitační kliniku, kde nastalo podstatné zlepšení chůze.

Vzhledem k tomu, že pacientka v této době nesplňovala kritéria pro úhradu biologické léčby, ale přitom byl patrný agresivní průběh choroby s prognózou závažné invalidizace, bylo rozhodnuto zahájit pulzní terapii cyklofosfamidem v dávce 1 g měsíčně spolu s 1 g metylprednizolonu. Neurologický náález se přechodně stabilizoval, ale pacientka nesnášela aplikaci infuzí dobře, bylo nutno tlumit zvracení a vždy první týden po aplikaci se stav přechodně zhoršil. Kromě toho byla přes tehdejší doporučená opatření proti osteoporóze (kalcium, vitamin D) konstatována osteoporóza v oblasti krčků femurů, ostatní skelet byl hodnocen jako osteopenický. Cyklofosfamid též navodil menopauzu ve 38 letech, pacientka je nadále hormonálně substituována.

Pulzní terapie cyklofosfamidem byla ukončena po 18 infuzích. Protože neurologický stav kolísal, byl dvakrát aplikován mitoxantron v dávce 20 mg, podávání však muselo být pro nesnášenlivost ukončeno. Pokračovala léčba perorálními steroidy a 2,5 mg metotrexátu třikrát týdně.

Na této léčbě došlo v dubnu 2009 k atace pravostranné hemihypestezie včetně obličej, která dobře odpověděla na standardní léčbu 3 g metylprednizolonu. V listopadu 2009 došlo ke zhoršení paraparézy dolních končetin a k vývoji parézy pravé horní končetiny, samostatná chůze byla možná pouze v rozsahu 10–20 m, byl přítomen paleocerebelární i neocerebelární syndrom a močové urgency. Methylprednizolon byl podán v dávce 3,5 g.

Protože pacientka touto atakou splnila kritéria pro úhradu léku první volby, nečekalo se na úpravu z ataky a byla ihned zahájena léčba interferonem beta 22 µg s.c. a ponechána zároveň malá kombinovaná imunosuprese metylprednizolonem a metotrexátem.

Ani po roce léčby nevymizel zcela flu-like syndrom, při pokusu o vysazení kortikoidů se stav zhoršil, samostatná chůze se zlepšila pouze na 50 m, chůze s oporou na 200 m, objevila se deprese a byla zahájena léčba 20 mg citalopramu. Navíc v 16. měsíci (duben 2011) léčby došlo k atace se zhoršením chůze a ataxie na dolních končetinách. Po metylprednizolonu se stav upravil na původní úroveň. Koncem října 2011 nastává další motorická ataka se zhoršením samostatné chůze opět na 10 m, po podání metylprednizolonu se stav vrátil na možnost 50 m samostatné chůze a 500 m chůze s oporou. V této chvíli byla pacientce pro dvě ataky během posledního roku léčby léky první volby nabídnuta eskalace léčby na natalizumab a byl vysazen metotrexát. Odběr na protilátky proti JC viru byl negativní, krevní obraz přes dlouhodobou imunosupresi zcela normální.

Léčba natalizumabem byla zahájena v prosinci 2011. Již po třech měsících léčby se dosah samostatné chůze zlepšil na 200 m, po 12 měsících na 750 m, po 16 měsících ujde pacientka samostatně 800 m, s jednostrannou oporou až 5 km. Senzitivní a kmenový náález zatím přetrvává. Na MR během léčby natalizumabem nedošlo k vývoji nových ložisek, neprogreduje atrofie.

### Diskuze

U uvedené pacientky došlo během jejího onemocnění k několika zásadním pochybením. Nelze dnes s jistotou říci, kdy se onemocnění klinicky projevilo poprvé, zda to bylo již ve 21 letech (1987), kdy došlo k prvním přechodným problémům s chůzí, nebo v roce 1996, kdy byla při rozvoji paraparézy dolních končetin diagnóza potvrzena za hospitalizace pomocí MR a vyšetření likvoru i evokovaných potenciálů. Protože se však během roku 1996 u pacientky vyvinuly dvě ataky, byla již tehdy indikována k léčbě interferonem beta, který byl v ČR od října 1996 hrazen v indikaci remitentní RS s vysokou aktivitou choroby, definovanou jako dvě ataky za rok nebo tři ataky za dva roky. Ataky

pokračovaly i na zavedené kombinované imunosupresi. Ani tehdy nebyla pacientce nabídnuta biologická léčba. Ataky zanechávaly zhoršení neurologického stavu, v průběhu dalších let se tedy spíše uvažovalo o pozvolném přechodu do sekundárně progresivní fáze nemoci s neschopností regenerace.

Ani pulzní cytostatická léčba nevedla k dlouhodobé stabilizaci stavu a zlepšení klinického nálezu. Ataky jako známky pokračující zánětlivé aktivity choroby se objevovaly nadále, v roce 2009 pak byla pravidla úhrady konečně splněna, a léčba interferonem beta proto zahájena, i když podstatné zlepšení po atace se stadiem Kurtzkeho EDSS 6,0 [1] bylo těžko možno očekávat.

Z dnešního pohledu zde došlo k další chybě. Od léků první volby nelze očekávat po více než 10letém průběhu choroby, která vedla k závažnému neurologickému nálezu v řadě systémů (pyramidový, mozečkový, kmenový, senzitivní, sfinkterový), lepší efekt než od imunosuprese [2–6], jež se do doby registrace natalizumabu považovala za eskalační léčbu. Otálení s nasazením natalizumabu v tomto případě vedlo jednak k ekonomické ztrátě zdravotnického zařízení (léčba interferonem nebyla uhrazena, protože zahájení léčby bylo provedeno ve vyšším stupni EDSS, než dovolují úhradová pravidla v ČR, a po atace, v níž byla léčba zahájena, nedošlo k úpravě na stupeň 4,5), jednak medicínsky k téměř dvouleté neefektivní terapii lékem první volby. Tato léčba navíc pacientku trvale obtěžovala flu-like syndromem a mohla přispět i k rozvoji deprese.

Pacientka by bývala i v roce 2009 splnila pravidla pro úhradu natalizumabu jako léku první volby.

Úvaha, že jde již o chronickou progresi, kterou lze jistě definovat i jako stadium choroby bez schopnosti zlepšení neurologického nálezu, tedy bez schopnosti regenerace, byla na místě již před rokem 2009. Zánětlivá složka nemoci byla však aktivně přítomna i v roce 2011. Přesto je efekt natalizumabu na zlepšení neurologického nálezu překvapující, i když dnes již literárně dostatečně doložený [7]. Ke zlepšení však dochází častěji u pacientů s nižšími stupni invalidity hodnoceno Kurtzkeho EDSS. V případě naší pacientky přesáhlo zlepšení 2,0 stupně Kurtzkeho EDSS při výchozí dlouhodobé hodnotě 6,0.

Možnost zlepšení existuje samozřejmě i při léčbě interferonem beta, jak dokládá



studie, v níž byl interferon beta použit ve srovnání s alemtuzumabem [8], zde však bylo trvání nemoci omezeno deseti lety.

Díky pozdnímu zahajování léčby jak léky první volby, tak léčby eskalační došlo k deterioraci kvality života pacientky a ztrátě práceschopnosti [9]. Pokud by měla být léčba farmakoeconomicky efektivní, musela by být zahájena včas. Zdánlivě benigní začátek nemoci není důvodem léčbu nezačít. Konsekvence pozdní léčby jsou u tohoto případu jasné. Spolehlivé prognostické markery, že onemocnění benigní zůstane, zatím nemáme.

### Závěr

Zásadní ovlivnění prognózy roztroušené sklerózy je umožněno nástupem biologické léčby, a to při jejím včasném použití, pokud možno od klinického začátku nemoci [10]. Avšak ani s eskalací

léčby nelze otálet. Zahájení eskalační léčby je při prokázané zánětlivé aktivitě choroby ospravedlnitelné i při vyšší stupni invalidity. U přibližně 20 % pacientů dochází při léčbě natalizumabem nejen k zastavení zánětlivé aktivity nemoci hodnocené pomocí MR a počtu atak, ale i ke zlepšení neurologického nálezu.

### Literatura

1. Kurtzke JF. Rating neurologic impairment in multiple sclerosis: an expanded disability status scale (EDSS). *Neurology* 1983; 33(11): 1444–1452.
2. Etemadifar M, Janghorbani M, Shaygannejad V. Comparison of interferon beta products and azathioprine in the treatment of relapsing-remitting multiple sclerosis. *J Neurol* 2007; 254(12): 1723–1728.
3. Zaffaroni M, Ghezzi A, Comi G. Intensive immunosuppression in multiple sclerosis. *Neurol Sci* 2006; 27 (Suppl 1): S13–S17.
4. Rieckmann P, Traboulsee A, Devonshire V, Oger J. Escalating immunotherapy of multiple sclerosis. *Ther Adv Neurol Disord* 2008; 1(3): 181–192.
5. Kieseier BC, Jeffery DR. Chemotherapeutics in the treatment of multiple sclerosis. *Ther Adv Neurol Disord* 2010; 3(5): 277–291.
6. Stankiewicz JM, Kolb H, Karni A, Weiner HL. Role of immunosuppressive therapy for the treatment of multiple sclerosis. *Neurotherapeutics* 2013; 10(1): 77–88.
7. Belachew S, Phan-Ba R, Bartholomé E, Delvaux V, Hansen I, Calay P et al. Natalizumab induces a rapid improvement of disability status and ambulation after failure of previous therapy in relapsing-remitting multiple sclerosis. *Eur J Neurol* 2011; 18(2): 240–245.
8. Coles AJ, Twyman CL, Arnold DL, Cohen JA, Confavreux C, Fox EJ et al. Alemtuzumab for patients with relapsing multiple sclerosis after disease-modifying therapy: a randomised controlled phase 3 trial. *Lancet* 2012; 380(9856): 1829–1839.
9. Wickström A, Nyström J, Svenningsson A. Improved ability to work after one year of natalizumab treatment in multiple sclerosis. Analysis of disease-specific and work-related factors that influence the effect of treatment. *Mult Scler* 2012; 19(5): 622–630.
10. Ampapa R. Opožděné zahájení léčby interferonem beta u pacienta s relaps-remitentní roztroušenou sklerózou – kazuistika. *Cesk Slov Neurol N* 2013; 76/109 (Suppl 1): 156–158.

# Kognitivní dysfunkce u roztroušené sklerózy – soubor kazuistik

## Cognitive Dysfunction in Multiple Sclerosis – Case Reports

### Souhrn

Kognitivní poruchy patří k závažným projevům onemocnění u pacientů s roztroušenou sklerózou mozkomíšní (RS). Vyskytují se již v časných stádiích onemocnění, ale projevy bývají většinou mírné, demence je vzácná. I tak mohou být příčinou problémů ve společnosti i v zaměstnání. Důležitou diagnostickou metodou při vyšetřování tíže kognitivního deficitu je konvenční magnetická rezonance, zobrazení lézí, rozsah atrofie mozku. Tíže kognitivní poruchy je pak stanovena neuropsychologickými testy. V terapii kognitivních funkcí očekáváme přínos DMD (Disease Modifying Drugs) terapie.

### Abstract

Cognitive impairment is a serious manifestation of the disease in patients with multiple sclerosis. Cognitive impairment occurs in early stages of the disease but symptoms are usually mild and dementia is rare. Despite this, cognitive impairment might cause social and employment problems. Conventional magnetic resonance imaging that displays lesions and the extent of brain atrophy represents an important diagnostic method to investigate the severity of cognitive deficit. The severity of cognitive deficit is assessed with neuropsychological tests. Disease Modifying Drugs (DMD) are expected to provide benefit in the treatment of cognitive deficit.

Článek byl podpořen firmou Merck Serono.

This article was supported by Merck Serono.

Redakční rada potvrzuje, že rukopis práce splnil ICMJE kritéria pro publikace zasílané do biomedicínských časopisů.

The Editorial Board declares that the manuscript met the ICMJE "uniform requirements" for biomedical papers.

**J. Klosová, J. Mareš,  
T. Štecková, M. Šmídová,  
P. Kaňovský**

Neurologická klinika  
LF UP a FN Olomouc



**MUDr. Jana Klosová**  
Neurologická klinika  
LF UP a FN Olomouc  
I. P. Pavlova 6  
775 20 Olomouc  
e-mail: j.scudlova@seznam.cz

Přijato k recenzi: 13. 5. 2013  
Přijato do tisku: 19. 8. 2013

### Klíčová slova

kognitivní dysfunkce – roztroušená skleróza – magnetická rezonance – neuropsychologické vyšetření – interferon beta

### Key words

cognitive dysfunction – multiple sclerosis – magnetic resonance imaging – neuropsychological test – interferon beta

### Úvod

Fyzické symptomy u pacientů s RS jsou všeobecně známé a širokým spektrem terapie do jisté míry ovlivnitelné. Tyto jsou také na první pohled viditelné a obvykle upoutávají pozornost okolí. Ovšem

ne méně hendikepující je pro pacienta i mírný kognitivní deficit, který může nejenom být frustrující, ale postupně činit i problémy v práci a ve společnosti.

Kognitivní poruchy u pacientů s RS se již v počátku onemocnění odhadují na

40–60 % [1–3]. Postižení bývá většinou mírné, těžká demence je u pacientů s RS spíše vzácností. Kognitivní postižení je popisováno u všech forem RS, ale je nezávislé na fyzickém postižení a jednoznačně nekoreluje s věkem a trváním RS [4].

Postižena bývá zejména oblast učení a paměti, zpomalení rychlosti zpracování informací, pozornost zvláště ke dvěma souběžným stimulům, dále postižení exekutivních funkcí (schopnost a dovednost plánovat, rozhodovat se, řešit problémy, tvořit analogie) [2]. Patofyziologické změny, které podporují rozvoj a progresi kognitivního deficitu u pacientů s RS, jsou vysoce variabilní a dosud nejsou zcela objasněny.

Důležitá metoda v diagnostice a sledování průběhu nemoci a také efektu terapie je magnetická rezonance (MR). S narůstajícím zájmem o monitoring kognitivního postižení u RS bylo publikováno velké množství prací zkoumajících možnou korelaci zobrazené patologie a kognitivních funkcí. Jednou ze zkoumaných oblastí je korelace hyperintenzních T2 lézí a kognitivního deficitu. Mnoho studií prokázalo, že lokalizace lézí nehraje takovou roli jako jejich objem.

Větší korelaci s kognitivní dysfunkcí vykazuje měření mozkové atrofie [1–7]:

1. bifrontální vzdálenost (vzdálenost mezi nejzevnější částí frontálních rohů postranních komor),
2. šíře postranní komory v oblasti nucleus caudatus nebo bikaudátová vzdálenost (mezi oběma ncl. caudati) a
3. šíře III. komory.

Další prokázaný vztah ke kognici má postižení thalamu (hypometabolismus, hypointenzity, snížení neuronální integrity, ztráta neuronů a makroskopická atrofie). Je popisováno snížení objemu thalamu u RS oproti zdravým jedincům a je uváděna přímá korelace atrofie thalamu s kognitivním deficitem [5].

Významným prediktorem kognitivní dysfunkce je postižení corpus callosum (CC). Je to jednak ložiskové postižení CC, jež se vyskytuje již v časných stádiích RS i při malém fyzickém postižení a je pro něj typická progres v čase. Dále je mnohými studiemi potvrzena souvislost tíže atrofie thalamu a kognitivního deficitu [6–10].

Zásadní metodou pro posouzení kognitivní poruchy je samozřejmě neuropsychologické vyšetření. Zde je nutná spolupráce s psychology, kteří pomocí specializovaných testů jsou schopni diagnostikovat i mírný kognitivní deficit. Psychologické vyšetření je nyní již téměř rutinní metoda k monitorování průběhu onemocnění u pacientů s RS.

Při vyšetřování pacientů jsme použili tyto testy:

1. WAIS (Wechsler Adult Intelligence Scale), což je série testů sloužících ke klinickému testování inteligence dospělých a adolescentů. Nejnovější forma (WAIS-IV) je z roku 2008, v češtině je poslední standardizovanou verzí WAIS-III, často však bývá používána starší verze WAIS-R. Výstupem současné verze testu WAIS-IV jsou čtyři hlavní koeficienty inteligence: koeficient verbálního porozumění, percepčního usuzování, pracovní paměti a rychlosti zpracování. Z nich se pak dá vyvodit obecné IQ shrnující tyto schopnosti jedince do jediného čísla.
2. TMT (Trail Making Test) je orientační neuropsychologická zkouška, která má skriningový charakter a její výsledek ukazuje na celkovou výkonnost mozku. Od pacienta vyžaduje širokou škálu schopností: rozlišování písmen a čísel, flexibilitu, zrakové vyhledávání a motorické schopnosti. Je vhodná pro posouzení psychomotorického tempa, zrakové percepce, vizuomotorické koordinace a pozornosti.
3. Paměťový test učení měří kapacitu dlouhodobé i krátkodobé verbální paměti, křivku učení, postihuje poruchy představ a poruchy vybavování.
4. VFT (Verbal Fluency Test).

### Kazuistika 1

Pacientka, žena, 38 let, sledována pouze pro sideropenickou anémii, ve 13 letech prodělala infekční mononukleózu, jinak nebyla léčena pro závažnější onemocnění. Pracuje jako OSVČ – pedikérka, manikérka, žije s manželem a dvěma dětmi. Roztroušená skleróza byla u pacientky diagnostikována před čtyřmi roky (2009). První manifestace onemocnění se objevila v únoru 2009, kdy se vyskytly lumbalgie s algodysesteziemi od dermatomu Th7 distálně vpravo. Potíže do tří týdnů odezněly, pacientka potíže přisuzovala hypomagnezémii. V dubnu 2009 se rozvinula slabost a porucha citlivosti levé dolní končetiny, pacientka již byla odeslána k neurologickému vyšetření a dle pozitivního nálezu na MR a v likvoru v květnu 2009 byla diagnostikována RS. Již při prvním vyšetření MR byly popisovány supratentoriálně v bílé hmotě bilaterálně fronto-parieto-temporo-okcipitálně periventrikulárně a subkortikálně v T2 a FLAIR

vícečetná hyperintenzní ložiska, postižení i CC, solitární ložisko infratentoriálně vlevo. V červnu byla zahájena terapie Rebifem 22 µg s.c. 3krát týdně. Od zahájení terapie prodělala ataku slabosti dolních končetin v únoru 2010 a v únoru 2011. Po přeléčení kortikoidy došlo vždy k regresi obtíží. V březnu 2011 byla provedena kontrolní MR se stacionárním nálezem demyelinizačních ložisek, beze změny co do počtu i velikosti. Poslední ataka onemocnění se objevila v lednu 2013 a projevila se ochablostí břišního svalstva. Pacientka měla obtíže provést sed-leh, které dříve vykonávala bez obtíží, a při zvedání těžších předmětů měla pocit vyklenování břišní stěny. Tato ataka byla založena převážně na subjektivním pocitu pacientky, byla objektivně obtížně hodnotitelná. Po přeléčení kortikoidy došlo k regresi obtíží. V únoru 2012 bylo provedeno neuropsychologické vyšetření, kde se intelektové schopnosti u pacientky pohybovaly v pásmu průměru s výraznější převahou názorové složky. Oslabena byla kognitivní flexibilita, exekutivní funkce, koncentrace a distribuce pozornosti. Snížena byla též kapacita krátkodobé verbální paměti, oslabena schopnost učení a cílená verbální fluence. Vizuoprostorové schopnosti a vizuální paměť jsou intaktní.

### Kazuistika 2

Pacientka, žena, 47 let, se nikdy neléčila pro závažnější onemocnění. Vystudovala střední ekonomickou školu, pracovala jako sekretářka u Českých drah, pro motorický deficit je od roku 2009 v invalidním důchodu. Žije s manželem a dětmi. První manifestace onemocnění nastala v roce 1988, kdy prodělala ataku retrobulbární neuritidy vlevo, léčena byla v oční ambulanci, neurologicky vyšetřována nebyla. V roce 1991, kdy se objevila ataka s kmenovou symptomatologií, byla již neurologicky vyšetřena a byla stanovena diagnóza RS. Od té doby převažoval atakovitý průběh onemocnění, pacientka byla vždy přeléčena jen kortikoidy. Do našeho centra byla předána koncem roku 2006, kdy již v neurologickém nálezu byla popisována centrální triparéza (LHK, DKK) s naznačenou spasticitou dolních končetin, neurogení vezika, EDSS (Expanded Disability Status Scale) 4,0. Od ledna 2007 byla zahájena terapie Copaxonem s.c. 1krát týdně. Pro nedostatečný efekt terapie – tři ataky se slabostí dolních

končetin během dvou let – byla zvažována infuzní terapie natalizumabem (Ty-sabri), které ale pacientka nebyla nakloněna. Proto byla od října 2009 změněna terapie na interferon beta 1-a, preparát Rebif®44 inj.s.c. 3krát týdně. Pacientka léčbu tolerovala bez komplikací, došlo ke snížení počtu atak, ale i přesto postupně progredoval motorický deficit zejména na dolních končetinách. Na MR z ledna 2009 byly popisovány supratentoriálně v bílé hmotě obou hemisfér hlavně periventriculárně drobná T2 a FLAIR hypersignální ložiska s radiálním uspořádáním ve vztahu k postranním komorám (charakteru Dawsonových prstů), obdobná ložiska byla patrná také v CC, zejména ve spleniu. Infratentoriálně bez ložiskových změn. Na kontrolních vyšetřeních popisován stacionární nález, bez progresu. I přes výrazný motorický deficit, který pacientku omezoval v běžném životě, dosud nepozorovala poruchy paměti. Psychologické vyšetření bylo provedeno v lednu 2011 a kontrolní v únoru 2013. Při srovnání obou vyšetření nebyla popisována progresu kognitivní poruchy. Intelektové schopnosti se pohybovaly v pásmu průměru s převahou názorové složky. Aktuální výkon v testech kognitivních schopností bez známek kognitivního deficitu. Mnesticke i exekutivní funkce intaktní. Psychomotorické tempo v normě. Místy kolísala kvalita koncentrace pozornosti.

### Kazuistika 3

Pacientka, žena, 43 let, dosud nebyla léčena pro žádné závažné onemocnění. Je vyučená jako obráběčka kovů. Od roku 2009 je v částečném invalidním důchodu, nyní pracuje na částečný úvazek jako kontrolorka. Výkon povolání zvládá bez větších obtíží. První manifestace onemocnění byla v roce 1995 retrobulbární neuritidou vlevo. Pro spontánní ústup obtíží pacientka nevyhledala lékaře. Dále až v září 2004 ataka se slabostí dolních končetin, instabilitou a neobratností horních končetin. Diagnóza RS stanovena na spádovém neurologickém pracovišti, byla přeléčena intravenózním metylprednizolonem s regresí obtíží. Na MR v září 2004 byly popisovány mnohočetné až difuzní plaky v bazálních gangliích, CC a v mozečku. V říjnu 2004 se objevila ataka se slabostí levostranných končetin. Tehdy byla přeléčena jen perorálními kortikoidy. V červnu 2005 byla zahájena terapie interfero-

nem beta 1-a, preparát Rebif®22 inj. Na MR v roce 2009 byla popisována regrese nálezu. Přetrvával atakovitý průběh onemocnění. Od roku 2005 do roku 2013 se u pacientky vyskytly dvě středně těžší ataky a čtyři senzitivní ataky s lehkým průběhem, každá ataka byla přeléčena intravenózními kortikoidy. Od června 2012 byla navýšena terapie na „high-dose“ Rebif®44 inj. s.c. 3krát týdně. V objektivním neurologickém nálezu dominuje nyní lehká centrální levostranná hemiparéza, paleocerebelární syndrom a neurogenní vezika. Při posledním MR vyšetření byly popisovány supratentoriálně v bílé hmotě peri- a paraventriculárně a v CC vícečetná, v T2 a FLAIR zobrazení hypersignální ložiska. Infratentoriálně přítomno ložisko v levém pedunculus cerebelli inferior a medialis. Dle psychologického vyšetření se nacházela krátkodobá vizuální paměť na hranici pásma podprůměru a poškození. Krátkodobá auditivní paměť bez alterace, proces učení nebyl narušen. Zrakově-prostorové schopnosti v pásmu nižšího průměru. Exekutivní funkce lehce oslabeny. Kolísavé psychomotorické tempo, oscilace pozornosti.

### Diskuze

Kognitivní dysfunkce u pacientů s roztroušenou sklerózou jsou dosud relativně opomíjený projev onemocnění. Při rutinním neurologickém vyšetření zjišťujeme progresi motorického či senzitivního deficitu, ale informaci o kognitivní poruše nám nepřinese. Také EDSS nezahrnuje adekvátní posouzení kognitivní poruchy, a tedy i eventuální zhodnocení problematiky při žádosti o invalidní důchod.

Kognitivní porucha může být pro pacienta závažný hendikep. Může způsobovat nejen potíže v zaměstnání, ale často dokonce i jeho ztrátu. Z toho pak plynou finanční problémy, prohlubující se deprese a zhoršení celého průběhu onemocnění. Závažnější poruchy kognice pak působí společenské problémy, horší zařazení do společnosti nebo naopak vyřazení ze stávající společnosti, rodinné či partnerské problémy. Při těžší kognitivní poruše se stává nezbytnou asistence druhé osoby, lze také očekávat horší compliance při užívání medikace.

I přes problémy vyplývající z kognitivní poruchy nemáme dosud k dispozici lék, který by předcházel nebo jednoznačně redukoval progresi kognitivního deficitu.

Positivní efekt očekáváme od DMD terapie, kde je již znám efekt na redukcii relapsů, poškození mozkové tkáně, tvorby T2 hyperintenzivních ložisek. Fischer publikoval výsledky substudie zkoumající efekt interferonu beta 1-a na kognitivní funkce (část velké registrační studie III. fáze s interferonem beta 1-a). Pacienti léčení interferonem beta měli signifikantně lepší výsledky kognitivních testů (testy byly prováděny každých 26 týdnů po dobu dvou let). Například v PASAT testu mělo jen 19,5 % pacientů léčených interferonem beta zhoršení na konci studie ve srovnání s 36,6 % na placebo (46,7 % redukce rizika kognitivní deteriorace) [3,11]. Podle výsledků studie COGIMUS, v níž byly srovnávány kognitivní funkce u skupiny pacientů léčených interferonem beta 1-a s.c. 22 a 44 µg, u Rebif®44, došlo ke 32% snížení rizika kognitivního deficitu oproti nízké dávkovanému interferonu beta 1-a. V pilotní studii s glatiramer acetátem (fáze III, randomizovaná, multicentrická, dvojité-slepá placebem kontrolovaná u 251 pacientů s RRRS) bylo prokázáno, že pacienti ve skupině léčené GA měli o 29 % nižší počet relapsů během dvou let, nicméně ani po 10 letech sledování nebyl prokázán rozdíl mezi placebem a glatiramer acetátem ve vlivu na kognici [12].

Na souboru tří kazuistik u pacientek léčených interferonem beta 1-a ukazujeme, že i při déletrvajícím onemocnění RS může být jen mírná kognitivní porucha nenarušující život pacientů. Na příkladu druhé kazuistiky můžeme potvrdit, že kognitivní porucha je nezávislá na fyzickém postižení. Při poměrně výrazném motorickém deficitu, kdy je pacientka schopna chůze jen s oporou dvou francouzských berlí, není dle neuropsychologického vyšetření u pacientky popisován kognitivní deficit.

### Závěr

U dvou pacientek zmíněných výše v kazuistikách byla při vyšetření neuropsychologickými testy potvrzena kognitivní porucha. U všech pacientek z výše uvedených kazuistik byla zaznamenána porucha v oblasti koncentrace a distribuce pozornosti. Kognitivní poruchy jsou mírného stupně i u pacientek s déletrvajícím onemocněním RS, žádná nevykazuje známky demence. Můžeme zde předpokládat parciální efekt terapie interferonem beta 1-a, kterým jsou pacientky lé-

čeny, i když terapie kognitivní poruchy je stále ve stadiu zkoumání.

Kognitivní poruchy se vyskytují u více než poloviny pacientů s roztroušenou sklerózou. I když postižení bývá většinou mírné, může být výrazným hendikepem pro pacienta a mít negativní dopad ve společnosti i v zaměstnání. Tíže kognitivní poruchy koreluje s nálezem na MR (rozsah atrofie a velikost lézí), detailní rozbor kognitivní poruchy stanovujeme pomocí neuropsychologických testů. Zatím není k dispozici prokázaná léčba kognitivních dysfunkcí, ale lze očekávat částečný efekt DMD terapie.

### Literatura

1. Benedict RH, Carone DA, Bakshi R. Correlating brain atrophy with cognitive dysfunction, mood disturbances and personality disorder in multiple sclerosis. *J Neuroimaging* 2004; 14 (3 Suppl): 365-455.
2. Rao SM, Leo GJ, Bernardin L. Cognitive dysfunction in multiple sclerosis: frequency, patterns and prediction. *Neurology* 1991; 41(5): 685-691.
3. Dufek M. Kognitivní dysfunkce u roztroušené sklerózy. *Neurol Prax* 2009; 10(3): 156-160.
4. Hohol MJ, Guttmann CR, Orav J, Mackin GA, Kikinis R, Khoury SJ et al. Serial neuropsychological assessment and magnetic resonance imaging analysis in multiple sclerosis. *Arch Neurol* 1997; 54(8): 1018-1025.
5. Houtches MK, Benedict RHB, Killiany R, Sharma J, Jaisani Z, Singh B et al. Thalamic atrophy and cognition in multiple sclerosis. *Neurology* 2007; 69(12): 1213-1223.
6. Pelletier J, Suchet L, Witjas T, Habib M, Guttmann CR, Salomon G et al. A longitudinal study of callosal atrophy and interhemispheric dysfunction in relapsing-remitting multiple sclerosis. *Arch Neurol* 2001; 58(1): 105-111.
7. Martola J, Stawiarz L, Fredrikson S, Hillert J, Bergström J, Flodmark O et al. Progression of non-age-related callosal brain atrophy in multiple sclerosis: a 9-year longitudinal MRI study representing four decades of disease development. *J Neurol Neurosurg Psychiatry* 2007; 78(4): 375-380.
8. Meluzinová E, Libertínová J. Sledování biologické účinnosti interferonu beta v léčbě RS. *Cesk Slov Neurol N* 2013; 76/109 (Suppl 1): 1S12-1S14.
9. Mesaros S, Rocca MA, Riccitelli G, Pagani E, Rovaris M, Valuto D et al. Corpus callosum damage and cognitive dysfunction in benign MS. *Hum Brain Mapp* 2008; 30(8): 2656-2666.
10. Ranjeva JP, Audoin B, Au Duong MV, Confort-Gouin S, Malikova I, Viout P et al. Structural and functional surrogates of cognitive impairment at the very early stage of multiple sclerosis. *J Neurol Sci* 2006; 245(1-2): 161-167.
11. Fischer JS, Priore RL, Jacobs LD, Cookfair DL, Rudick RA, Herndon RM et al. Neuropsychological effects of interferon beta-1a in relapsing multiple sclerosis. Multiple Sclerosis Collaborative Research Group. *Ann Neurol* 2000; 48(6): 885-892.
12. Amato MP, Langdon D, Montalban X, Benedict RH, DeLuca J, Krupp LB et al. Treatment of cognitive impairment in multiple sclerosis: position paper. *J Neurol* 2012; 260(6): 1452-1468.

# Vlídnejší tvář roztroušené sklerózy mozkomíšní

## A Kind Face of Multiple Sclerosis

### Souhrn

Roztroušená skleróza mozkomíšní je obávané autoimunitní onemocnění postihující převážně osoby mladšího a středního věku. Často je asociováno s poruchami hybnosti končetin a stability chůze vedoucími k trvalé invalidizaci a upoutání na invalidní vozík. Předkládaná kazuistika ženy trpící roztroušenou sklerózou má za cíl ukázat, že při souhře včasného zahájení imunomodulační terapie, přítomnosti pozitivních prediktivních faktorů a aktivního zapojení pacienta nemusí ani po dlouholetém průběhu vést toto onemocnění k invalidizaci.

### Abstract

Multiple sclerosis is a dreaded autoimmune disease affecting mainly young and middle-aged adults. It is often associated with limb movement and gait stability disorders leading to permanent disability and confinement to a wheelchair. The present case report of a woman suffering from multiple sclerosis aims to illustrate that interplay between an early immunomodulatory therapy, the presence of positive predictive factors, and active patient involvement may prevent disability even after a long course of the disease.

Článek byl podpořen firmou Merck Serono.

This article was supported by Merck Serono.

Redakční rada potvrzuje, že rukopis práce splnil ICMJE kritéria pro publikace zasílané do biomedicínských časopisů.

The Editorial Board declares that the manuscript met the ICMJE "uniform requirements" for biomedical papers.

**H. Příkrylová Vranová,  
V. Sládková, J. Mareš,  
P. Kaňovský**

Centrum pro diagnostiku a léčbu demyelinizačních onemocnění, Neurologická klinika LF UP a FN Olomouc



**MUDr. Hana Příkrylová  
Vranová, Ph.D.**

Centrum pro diagnostiku a léčbu demyelinizačních onemocnění

Neurologická klinika  
LF UP a FN Olomouc  
I. P. Pavlova 6  
775 20 Olomouc  
e-mail: vranovaha@seznam.cz

Přijato k recenzi: 13. 5. 2013

Přijato do tisku: 15. 8. 2013

### Klíčová slova

roztroušená skleróza – prognóza – aktivní přístup

### Key words

multiple sclerosis – prognosis – active approach

### Úvod

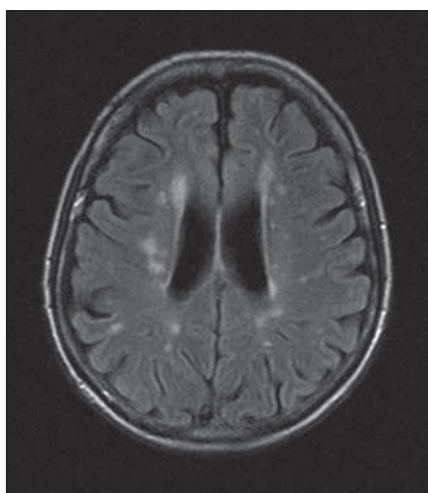
Roztroušená skleróza mozkomíšní je chronické zánětlivé autoimunitní demyelinizační onemocnění postihující převážně osoby mladšího a středního věku. Je závažnou velmi heterogenní manifestací, nejčastěji je asociováno s poruchami hybnosti končetin a stability chůze vedoucími k trvalé invalidizaci až k upoutání na

invalidní vozík [1]. V současné době je věnováno velké úsilí nalezení markerů, které by mohly napomoci k predikci průběhu onemocnění. Při sdělení této diagnózy by byla pacientovi dána alespoň naděje „vlídného“ průběhu nemoci. Již z dlouholeté klinické praxe lze vytipovat případy, kdy můžeme tento „mírnější“ průběh předpokládat. Předkládaná kazuistika

má za cíl prezentovat „vlídnější tvář“ roztroušené sklerózy mozkomíšní, která by mohla pacienty a ošetřující lékaře naplnit alespoň mírným optimismem.

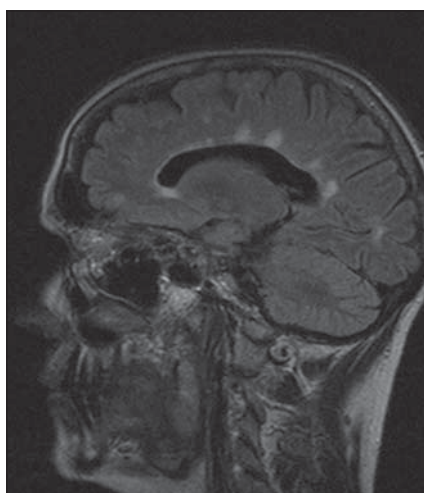
### Kazuistika

Na základě informovaného souhlasu je nyní prezentován případ pacientky narozené v roce 1956, jež pracuje jako lé-



Obr. 1. MR mozku z února 2013 – transverzální řez, FLAIR sekvence.

Supratentoriálně v bílé hmotě periventrikulárně a juxtakortikálně a v oblasti corpus callosum patrná vícečetná, v T2 a FLAIR sekvencích hypersignální ložiska, místy splývající, velikosti kolem 9 mm. Infratentoriálně beze změn.



Obr. 2. MR mozku z února 2013 – sagitální řez, FLAIR sekvence.

kovala prednizon p.o. Další ataka slabosti dolních končetin, zvláště pravé dolní končetiny, nastala v srpnu 2005. Tehdy byla u pacientky poprvé provedena MR mozku a byla nalezena mnohočetná demyelinizační splývající ložiska supratentoriálně oboustranně, obzvláště periventrikulárně s typickou radiální orientací ke corpus callosum, dále i hyperintenzivní ložiska v oblasti pontu. Snímky z vyšetření již bohužel nejsou k dispozici. Pacientka byla léčena kortikoidy, bylo podáno celkem 5 g metylprednizolonu i.v., potom metylprednizolon p.o. v sestupné dávce, po němž došlo k ústupu obtíží. V září 2005 byla provedena MR krční a hrudní míchy, kde byla prokázána ložiska demyelinizace velikosti 3–4 mm v úrovni C3 a C6, v hrudní míše bez průkazu demyelinizace. Pacientka byla hospitalizována na Neurologické klinice LF UP a FN Olomouc, při vstupním vyšetření byla zjištěna lehká centrální paraparéza dolních končetin s větším postižením vpravo, neocerebelární syndrom vlevo, spinální ataxie, pacientka si dále stěžovala na imperativní mikci. Za hospitalizace byla provedena lumbální punkce, kde byla v základním vyšetření zjištěna jen lehká elevace proteinorachie při normálním počtu elementů. V cytologickém barveném preparátu byly nalezeny ojedinelé lymfocyty s lehkou známkou aktivity. Při imunoefektoretickém (IEF) vyšetření séra a likvoru se objevily nekorespondující oligoklonální IgG pásy v likvoru, které svědčily o intratékální syntéze. Následovalo vyšetření evokovaných potenciálů (EP), kde při vyšetření moto-

rických EP pro horní končetiny byl zjištěn patologický nález supratentoriálně oboustranně pod obrazem axonálního postižení, pro dolní končetiny nález axonálně-demyelinizačního postižení oboustranně supratentoriálně, více vpravo. Dle vizuálních EP nález svědčil pro prechiasmatickou lézi nervus opticus vlevo. Oční vyšetření včetně perimetru bylo v normě. V souladu s McDonaldovými kritérii byla stanovena diagnóza roztroušené sklerózy mozkomíšní, remitentně-relabující forma. Vzhledem ke třem prodělaným atakám za poslední dva roky byla nemocná indikována k dlouhodobé imunomodulační terapii. U pacientky byla v dubnu 2006 zahájena terapie interferonem beta 1-b, preparát Rebif®22 inj. s aplikací 3krát týdně subkutánně. Záhy po zahájení terapie došlo k ústupu chřipkových příznaků, které pacientka nejprve tlumila paracetamolem. Po dobu terapie došlo k rozvoji pouze jedné ataky retrobulbární neuritidy vpravo v listopadu 2011, která se upravila po podání metylprednizolonu i.v. v celkové dávce 5 g. V září 2012 byla provedena změna terapie za Rebif®44 inj. 3krát týdně subkutánně. V únoru 2013 se podrobila kontrolní MR mozku a krční míchy (obr. 1, 2), kde dle popisu nedochází k zásadní progresi nemoci oproti vyšetření z roku 2005, obrazovou dokumentací MR mozku však již nelze srovnat. Subjektivně se pacientka cítí velmi dobře, sportuje a je vášnivá lyžařka. Během ledna a února 2013 absolvovala dvakrát týdenní lyžařský pobyt v Alpách a byla schopna celodenního sjezdového lyžování. V objektivním neurologickém nálezu jsou nyní známky lehké centrální paraparézy dolních končetin, lehké spinální ataxie. Pacientku i nadále trápí imperativní mikce, proto nyní užívá tamsulosin 0,4 mg a solifenacin 5 mg jedenkrát denně.

### Diskuze

Roztroušená skleróza mozkomíšní je onemocnění s velmi heterogenní klinickou manifestací a dosud není znám prediktivní faktor průběhu onemocnění. U prezentované pacientky je patrné, že i po více než 30letém průběhu onemocnění může být postižení jen opravdu minimální. Obecně je považováno za známku lepší prognózy, pokud onemocnění postihne mladou ženu a první epizoda je monosymptomatická, typicky ataka retrobulbární neuritidy [2,3], což je v korelaci s předkláda-

ným případem. U pacientky se během prvních let nemoc nijak dále klinicky nemanifestovala, i když byl organismus zatížen dvěma porody. Až po devíti letech se opět projevila ataka retrobulbární neuritidy. I tato dlouhá doba od rozvoje další ataky je považována za dobrý prognostický faktor [4]. V průběhu dalších 13 let se opakovaně dostavovaly ataky s poruchami zraku, které byly závčas přeléčeny kortikoidy a nedošlo k reziduálnímu poškození zraku. Teprve po 22letém průběhu nemoci se poprvé projevila relaps poruchou hybnosti končetin a ataka s podobnou symptomatickou se dostavila i následující rok. Až v této fázi byla stanovena definitivní diagnóza roztroušené sklerózy mozkomíšní a pacientka byla indikována k dlouhodobé imunomodulační terapii. Již z prvního provedeného vy-

šetření mozku pomocí MR je patrné, že i když se nemoc manifestovala „pouze“ poruchami zraku, docházelo v mozkové tkáni k výraznému demyelinizačnímu poškození. Od zahájení terapie interferonem beta 1-b (preparát Rebif®22) došlo u pacientky k redukcí výskytu relapsů, první se objevil až pět let od zahájení terapie a dosud byl jediný během této terapie. Objektívni neurologický nález se během terapie podstatně nezměnil, vstupní EDSS při zahájení terapie i nyní po sedmi letech je 2,5. Zásadní vliv na tento pozitivní průběh onemocnění má aktivní přístup pacientky k nemoci [5]. Po více než 30letém průběhu onemocnění je pacientka schopna vykonávat své povolání lékařky, u pacientky je zachována schopnost aktivního pohybu a navíc i rekreačního sportování.

## Závěr

Roztroušená skleróza mozkomíšní je obávaná onemocnění, které při souhrně efektu dlouhodobé imunomodulační terapie (zejména při jejím včasném zahájení), přítomnosti pozitivních prediktivních faktorů a aktivního zapojení pacienta nemusí i po dlouholetém průběhu vést k invalidizaci.

## Literatura

1. Nylander A, Hafler DA. Multiple sclerosis. *J Clin Invest* 2012; 122(4): 1180–1188.
2. Thrower BW. Clinically isolated syndromes: predicting and delaying multiple sclerosis. *Neurology* 2007; 68 (24 Suppl 4): S12–S15.
3. Greer JM, McCombe PA. Role of gender in multiple sclerosis: clinical effects and potential molecular mechanisms. *J Neuroimmunol* 2011; 234(1–2): 7–18.
4. Miller DH, Chard DT, Ciccarelli O. Clinically isolated syndromes. *Lancet Neurol* 2012; 11(2): 157–169.
5. Beer S, Khan F, Kesselring J. Rehabilitation interventions in multiple sclerosis: an overview. *J Neurol* 2012; 259(9): 1994–2008.



# Efekt léčby vysokou dávkou subkutánního interferonu beta 1-a po předchozím podávání intramuskulárního interferonu beta 1-a a glatiramer acetátu – kazuistika

## The Efficacy of Treatment with Rebif after Previous Administration of Interferon Beta-1a and Glatiramer Acetate – a Case Report

### Souhrn

Vývoj léčby roztroušené sklerózy odráží míru poznání její imunopatogeneze. Léčba musí být dlouhodobá a měla by být podávána nejen s ohledem na aktuální klinický průběh, ale i tolerabilitu a adherenci. Předkládaná kazuistika dokumentuje změny léčebné strategie u mladé ženy. Cílem je dosažení klinické remise bez nežádoucích účinků léčby, s uspokojivou kvalitou života.

### Abstract

Development of therapies for multiple sclerosis reflects the level of our understanding of its immunopathogenesis. Treatment must be long-term and should be given not only on the basis of the actual clinical course but also tolerability and adherence. The presented case report documents changes in a treatment strategy in a young woman targeted to achieve clinical remission without adverse drug reactions and with a satisfactory quality of life.

Článek byl podpořen firmou Merck Serono. This article was supported by Merck Serono. Redakční rada potvrzuje, že rukopis práce splnil ICMJE kritéria pro publikace zasílané do biomedicínských časopisů. The Editorial Board declares that the manuscript met the ICMJE "uniform requirements" for biomedical papers.



**MUDr. Jiří Pitha**  
MS Centrum Teplice  
Neurologické oddělení  
Krajská zdravotní, a. s. –  
Nemocnice Teplice o. z.  
Duchcovská 962/53  
415 01 Teplice  
e-mail: pithaj@seznam.cz

Přijato k recenzi: 30. 5. 2013  
Přijato do tisku: 9. 8. 2013

### Klíčová slova

roztroušená skleróza – eskalace léčby –  
lékový switch – léky ovlivňující průběh  
onemocnění

### Key words

multiple sclerosis – therapy escalation –  
medication switch – disease modifying  
drugs

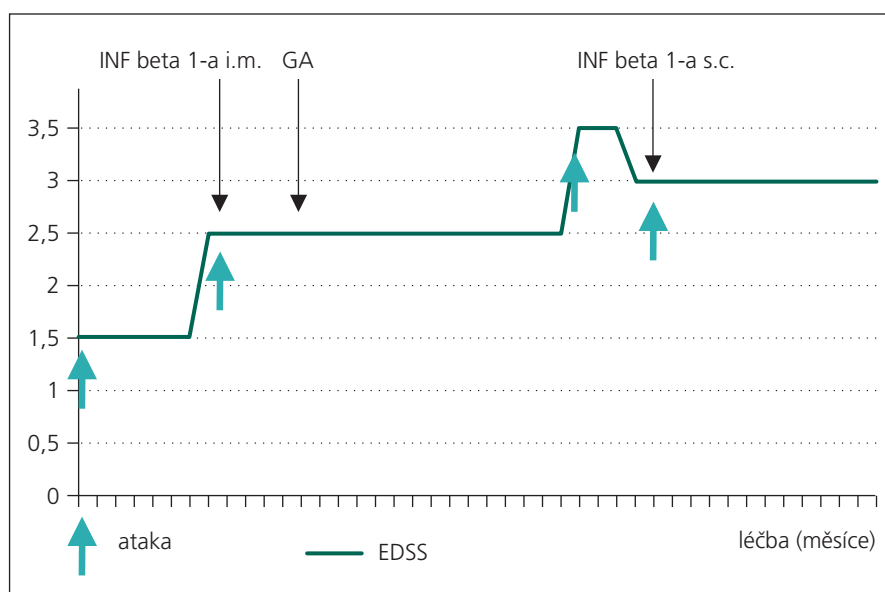
### Úvod

Roztroušená skleróza (RS) je nejčastěji invalidizující neurologické onemocnění osob v produktivním věku. Ještě před 25 lety byly v léčebném arzenálu pouze kortikosteroidy (KS), a to jen k léčbě ataky. Poznání, že RS je chronický autoimunitní zánět s prvky neurodegenerace, vedlo k zavádění dlouhodobé léčby KS, jež však vedla k celé řadě ne-

žádoucích účinků. Ukazuje se, že nemocní léčení dlouhodobě imunosupresiv, zejména azatioprinem, jsou v dalším průběhu znevýhodněni vzhledem k vyššímu riziku vývoje progresivní multifokální leukoencefalopatie (PML) v případě nasazení natalizumabu [1].

Prvním lékem ovlivňujícím průběh onemocnění (Disease Modifying Drug, DMD) byl interferon beta 1-b. Tento lék v kli-

nických studiích ukázal minimálně 30% efektivitu týkající se aktivity onemocnění v klinických i magnetorezonančních parametrech [2,3]. Další léky zaváděné do klinické praxe byly interferon beta 1-a a glatiramer acetát. Ze vzájemného srovnání výsledků registračních, randomizovaných, dvojitě zaslepených, multicentrických studií III. fáze DMD první volby v léčbě RS vyplynulo, že pro jednotlivé ukazatele účinnosti



Obr. 1. Průběh léčby v závislosti na vývoji onemocnění.

na relapsy, progresi postižení a aktivitu onemocnění na MR prokázal konzistentně nejvyšší účinnost interferon beta 1-a podávaný s.c. v dávce 44 µg třikrát týdně [4].

V léčebné strategii jsou léky typu DMD léky první volby nejen u klinicky definitivní RS, ale i u klinicky izolovaného syndromu (CIS) s předpokladem vývoje RS [5]. Jedině včasná léčba dokáže zpomalit a oddálit rozvoj sekundárně progresivní fáze onemocnění s ireverzibilním postižením centrálního nervového systému.

### Kazuistika

Dvaadvacetiletá žena, studentka vysoké školy, s negativní osobní anamnézou, si po lehkém respiračním infektu začala stěžovat na parestezie levostranných končetin. V objektivním neurologickém nálezu byly lehce vyšší myotatické reflexy na levostranných končetinách, anisoreflexie břišní, vlevo nižší, lehce vážnou poskoky na LDK. Bylo provedeno vyšetření MR s gadoliniem, kde byla nalezena ložiska zvýšeného signálu v T1W obrazech a FLAIR periventrikulárně a juxtrakortikálně, žádné z nich nevykazovalo známky aktivity. V mozkomíšním moku bylo nalezeno 17 oligoklonálních páسů, které neměly korelát v séru. Všechny modality evokovaných potenciálů byly normální. Nemocná byla léčena 3g metylprednizolonu i.v. s následným podáváním metylprednizolonu p.o. od 32 mg až na udržovací dávku 8 mg obden. Byl nasazen i azatioprin v dávce 100 mg/den. Přetr-

vávalo mírné brnění LDK, chůze byla bez omezení. EDSS (Expanded Disability Status Scale) bylo 1,5. V době iniciálních příznaků nebyla léčba DMD podle v té době platných úhradových mechanismů možná.

Po sedmi měsících začala mlhavě vidět na levé oko, měla bolesti retrobulbárně. Bylo potvrzeno podezření na retrobulbární neuritidu vlevo s poruchou perimetru a patologickým nálezem na zrakových evokovaných potenciálech. Kontrolní MR mozku bylo stacionární, EDSS se zvýšilo na 2,5. Byla opět léčena metylprednizolonem, tentokrát 4 g i.v., a indikována k zahájení léčby první volby interferonem beta 1-a i.m. jednou týdně v indikaci klinicky definitivní roztroušené sklerózy (RS). Léčbu snášela bez větších problémů, až na občasné erytémy na stehnech. Po půl roce se však erytémy objevovaly v oblasti všech míst aplikace, bez možnosti jejich potlačení lokální léčbou, navíc se po každé aplikaci začal manifestovat flu-like syndrom, který nemocnou vždy následný den po injekci vyřadil z běžných denních aktivit.

Po dohodě s pacientkou byla léčba změněna na podávání glatiramer acetátu (GA) s.c. Léčbu nemocná tolerovala tentokrát velmi dobře, ačkoliv se zprvu obávala denní aplikace. Methylprednizolon i azatioprin byly postupně vysazeny. Po 14 měsících od zahájení podávání GA se manifestovala další ataka, tentokrát s lehčími motorickými příznaky (za-

kopávání pravou špičkou a mírná neobratnost pravé ruky). Opět byly podány kortikoidy i.v. s následným snižováním na udržovací dávku 4 mg metylprednizolonu denně. EDSS se po atace zvýšilo na 3,5 a po třech měsících se stabilizovalo na 3,0. Dva měsíce poté prodělala recidivu retrobulbární neuritidy vlevo. Byla realizována další kúra kortikoidy. Opětovná MR mozku a krční páteře (tři měsíce po atace s motorickou symptomatologií) prokázala tři nové léze, jednu v oblasti krční míchy v úrovni obratlového těla C3. Jedno z ložisek uložených supratentoriálně periventrikulárně se barví po aplikaci gadolinia.

Na základě zvýšené aktivity onemocnění nejen v klinických parametrech, ale i v MR obraze bylo přistoupeno k další změně preparátu. Přes určité obavy z možných nežádoucích účinků byl zvolen interferon beta 1-a s.c. (Rebif®44). Nemocná je léčena tímto preparátem 12 měsíců, po dobu léčby se neobjevila žádná další ataka, EDSS zůstává na 3,0, nález na MR je stacionární, nebyly zaznamenány nežádoucí účinky. Neutralizační protilátky (NAbs) jsou negativní. Pět měsíců aplikuje Rebif pomocí elektronického přístroje RebiSmart™. Pacientka ukončila vysokoškolské studium, pracuje jako ekonomka, vdala se a plánuje rodinu. Průběh léčby v závislosti na vývoji onemocnění je patrný z obr. 1.

### Diskuze

Z literárních pramenů plyne, že více než 50 % pacientů s RS dlouhodobě profituje z iniciálního léku typu DMD bez nutnosti léčbu měnit. Jde zejména o ženy s nízkou četností relapsů a dobrou tolerabilitou [6]. Mírnější nález na MR mozku a krční míchy v počátku choroby a nižší klinická aktivita onemocnění v prvních letech léčby predikuje dobrou terapeutickou odpověď na DMD [7]. Existuje ale též skupina „non-respondérů“, u nichž léčba DMD selhává. Kromě farmakogenomicky dané predispozice hraje roli časný výskyt NAbs, snížená compliance a mnoho dalších faktorů [8].

Z klinických doporučení vyplývá, že je vhodné provést vyšetření NAbs po roce léčby, v případě jejich positivity je třeba vyšetření po půl roce opakovat. Při jejich opakované pozitivitě je vhodné změnit léčbu na preparát téže lékové linie, ale s jiným mechanismem účinku (GA), v při-

padě více než dvou těžkých atak za rok a známek aktivity onemocnění na MR je nutné léčbu eskalovat buď na natalizumab, nebo fingolimod [9,10].

U naší pacientky bylo nutné ukončit léčbu i.m. podávaným interferonem beta 1-a s ohledem na rozvoj lokálních a celkových reakcí. Byl zvolen glatiramer acetát, který byl velmi dobře tolerován, ale po 14 měsících došlo k reaktivaci onemocnění. K eskalaci léčby na preparáty druhé volby nebylo nutné přistoupit, i když došlo ke zhoršení nálezu na MR. Nemocná profituje z podávaného interferonu beta 1-a s.c. v dávce 44 µg třikrát týdně. Vhodnost zvolení léčebné strategie dokumentuje klinicky stabilní nález a stacionární nález na MR. Po roce léčby nejsou detekovatelné NAb. Nemocná léčbu velmi dobře toleruje.

### Literatura

1. Baldwin KJ, Hogg JP. Progressive multifocal leukoencephalopathy in patients with multiple sclerosis. *Curr Opin Neurol* 2013; 26(3): 318–323.
2. The IFNB Multiple Sclerosis Study Group. Interferon beta-1b is effective in relapsing-remitting multiple sclerosis. I. Clinical results of a multicenter, randomized, double-blind, placebo-controlled trial. *Neurology* 1993; 43(4): 655–661.
3. Paty DW, Li DK. UBC MS/MRI Study Group and the IFNB Multiple Sclerosis Study Group. Interferon beta-1b is effective in relapsing-remitting multiple sclerosis. II. MRI analysis results of a multicenter, randomized, double-blind, placebo-controlled trial. *Neurology* 1993; 43(4): 662–667.
4. Goodin DS, Biermann LD, Bohlega S, Boiko A, Chofflon M, Gebeily S et al; International Working Group for Treatment Optimization in MS. Integrating an evidence-based assessment of benefit and risk in disease-modifying treatment of multiple sclerosis. *Curr Med Res Opin* 2007; 23(11): 2823–2832.
5. Coyle PK. Early treatment of multiple sclerosis to prevent neurologic damage. *Neurology* 2008; 71 (24 Suppl 3): S3–S7.
6. Carvalho AT, Sá MJ. Switching and escalating therapy in long-lasting multiple sclerosis: not always necessary. *ISRN Neurol* 2012; 2012: 451–457.
7. Romeo M, Martinelli-Boneschi F, Rodegher M, Esposito F, Martinelli V, Comi G; San Raffaele Multiple Sclerosis Clinical Group. Clinical and MRI predictors of response to interferon-beta and glatiramer acetate in relapsing-remitting multiple sclerosis patients. *Eur J Neurol* 2013; 20(7): 1060–1067.
8. Mezei Z, Bereczki D, Racz L, Csiba L, Csepány T. Can a physician predict the clinical response to first-line immunomodulatory treatment in relapsing-remitting multiple sclerosis? *Neuropsychiatr Dis Treat* 2012; 8: 465–473.
9. Sørensen PS, Deisenhammer F, Duda P, Hohlfeld R, Myhr KM, Palace J et al. EFNS Task Force on Anti-IFN-beta Antibodies in Multiple Sclerosis. Guidelines on use of anti-IFN-beta antibody measurements in multiple sclerosis: report of an EFNS Task Force on IFN-beta antibodies in multiple sclerosis. *Eur J Neurol* 2005; 12(11): 817–827.
10. Meluzinová E, Libertinová J. Sledování biologické účinnosti interferonu beta v léčbě RS. *Cesk Slov Neurol N* 2013; 76/109 (Suppl 1): 1S12–1S14.

# ČESKÁ A SLOVENSKÁ NEUROLOGIE A NEUROCHIRURGIE

ČASOPIS ČESKÉ NEUROLOGICKÉ SPOLEČNOSTI ČLS JEP, ČESKÉ NEUROCHIRURGICKÉ SPOLEČNOSTI ČLS JEP, SLOVENSKEJ NEUROLOGICKEJ SPOLOČNOSTI SLS, SLOVENSKEJ NEUROCHIRURGICKEJ SPOLOČNOSTI SLS A ČESKÉ SPOLEČNOSTI DĚTSKÉ NEUROLOGIE ČLS JEP

## VEDOUČÍ REDAKTOR

**prof. MUDr. Josef Bednařík, CSc., FCMA**  
Neurologická klinika LF MU a FN Brno

## SEKRETÁŘ REDAKCE

**prim. MUDr. Stanislav Voháňka, CSc., MBA**  
Neurologická klinika LF MU a FN Brno

## ZÁSTUPCE VEDOUČÍHO REDAKTORA

**prof. MUDr. Evžen Růžička, DrSc., FCMA**  
Hennerova neurologická klinika 1. LF UK a VFN v Praze

## REDAKČNÍ RADA

### čestní členové

prof. F. Gerstenbrand (Wien)  
prof. J. Jankovic (Houston)

prof. O. Kolar (Indianapolis)  
prof. R. Fahlbush (Erlangen)  
prof. B. George (Paris)

## REDAKCE

### doc. MUDr. Aleš Bartoš, Ph.D.

NK 3. LF UK a FN Královské Vinohrady, Praha  
AD Centrum, Psychiatrické centrum Praha

### prof. MUDr. Vladimír Beneš, DrSc.

Neurochirurgická klinika 1. LF UK a ÚVN Praha

### prof. MUDr. Zuzana Gdovinová, Ph.D.

Neurologická klinika LF UPJŠ a FN L. Pasteura Košice

### prof. MUDr. Roman Herzig, Ph.D., FESO

Neurologická klinika LF UP a FN Olomouc

### doc. MUDr. Petr Marušič, Ph.D.

Neurologická klinika 2. LF UK a FN v Motole, Praha

### doc. MUDr. Hana Ošlejšková, Ph.D.

Klinika dětské neurologie LF MU a FN Brno

### doc. MUDr. Peter Valkovič, Ph.D.

II. neurologická klinika LF UK a UN Bratislava

### členové

prof. MUDr. Z. Ambler, DrSc., FCMA

doc. MUDr. J. Benetin, PhD.

doc. MUDr. M. Bojar, CSc.

prof. MUDr. M. Galanda, CSc.

prim. MUDr. J. Hadač, PhD.

prof. MUDr. Z. Kadaňka, CSc.

prof. MUDr. P. Kalvach, CSc.

prof. MUDr. P. Kaňovský, CSc.

doc. MUDr. O. Keller, CSc.

prof. MUDr. P. Kukumberg, PhD.

prof. MUDr. E. Kurča, Ph.D., FESO

prof. MUDr. L. Lisý, DrSc.

prof. MUDr. S. Nevšimalová, DrSc., FCMA

prof. MUDr. I. Rektor, CSc., FCMA

prof. MUDr. M. Sameš, CSc.

prof. MUDr. V. Smrčka, CSc.

prof. MUDr. P. Suchomel, Ph.D.

prof. MUDr. E. Syková, DrSc., FCMA

prof. MUDr. J. Šteňo, PhD.

doc. MUDr. I. Štětkářová, CSc.

prof. MUDr. P. Traubner, PhD.

prof. MUDr. J. Vymazal, DSc.

<http://www.csnn.eu>

© Česká lékařská společnost Jana Evangelisty Purkyně, Praha 2013

## ČESKÁ A SLOVENSKÁ NEUROLOGIE A NEUROCHIRURGIE

Vydává Česká lékařská společnost J. E. Purkyně

Vedoucí redaktor prof. MUDr. J. Bednařík, CSc., FCMA

Registrační značka MK ČR E 4653. ISSN 1210-7859. ISSN pro on-line přístup 1802-4041.

Nakladatel: Ambit Media, a.s., Media Hall, Bidláky 20, 639 00 Brno.

Odpovědná redaktorka: Ing. Kateřina Michnová. Grafická úprava: Karel Zlevor. Jazyková korektura: Mgr. Alena Šmídová.

Vychází 6krát ročně. Předplatné na rok činí 750 Kč (30 EUR + poštovné).

Informace o předplatném podává a objednávky českých předplatitelů přijímá [predplatne@ambitmedia.cz](mailto:predplatne@ambitmedia.cz).

Informace o podmínkách inzerce poskytuje a objednávky přijímá: Alexandra Manová, GSM: +420 724 811 983, e-mail: [alexandra.manova@ambitmedia.cz](mailto:alexandra.manova@ambitmedia.cz).

Rukopisy zasílejte na adresu prof. MUDr. J. Bednařík, Neurologická klinika FN Brno, Jihlavská 20, 625 00 Brno, e-mail: [jbednar@fnbrno.cz](mailto:jbednar@fnbrno.cz).

Zaslané příspěvky se nevracejí. Vydavatel získá otištěním příspěvku výlučně nakladatelské právo k jeho užití. Otištěné příspěvky autorů nejsou honorovány, autoři obdrží bezplatně jeden výtisk časopisu. Vydavatel a redakční rada upozorňují, že za obsah a jazykové zpracování inzerátů a reklam odpovídá výhradně inzerent. Žádná část tohoto časopisu nesmí být kopírována a rozmnožována za účelem dalšího rozšiřování v jakémkoliv formě či jakýmkoliv způsobem, ať již mechanickým nebo elektronickým, včetně pořizování fotokopíí, nahrávek, informačních databází na magnetických nosičích, bez písemného souhlasu vlastníka autorských práv a vydavatelského oprávnění.

Podrobná verze platných Pokynů pro autory je dostupná na <http://www.csnn.eu>.

Toto číslo vychází: 26. 9. 2013



# DĚŠŤ ČI SLUNCE

**DLOUHODOBĚ OVĚŘENÁ  
ÚČINNOST A BEZPEČNOST<sup>1</sup>**

**MODERNÍ A POHODLNÁ APLIKACE  
– POTŘEBNÁ PSYCHICKÁ POHODA<sup>2,3</sup>**

**Rebif<sup>®</sup>**  
(interferon beta-1a)  
sc injection

Reference: 1. Cohen BA et al. Curr Med Res Opin 2010;26:827-38. 2. Lugaresi A et al. BMC Neurology 2012;12:7. 3. Devonshire VA et al. Therap Deliv 2011;2(11):1455-65

## Zkrácená informace o přípravku Rebif<sup>®</sup> (interferonum beta-1a)

**Název přípravku a složení:** Rebif injekční roztok v předplněné injekční stříkačce obsahuje 22 µg (6 MIU) nebo 44 µg (12 MIU) interferonu beta-1a v jedné injekční stříkačce, Rebif 8,8 µg + Rebif 22 µg injekční roztok v předplněné injekční stříkačce, balení k zahájení léčby, obsahuje 8,8 µg (2,6 MIU) či 22 µg (6 MIU) v předplněné injekční stříkačce, Rebif 22 µg/0,5 ml injekční roztok v zásobní vložce obsahuje 66 µg (18 MIU) interferonum beta-1a v 1,5 ml roztoku, Rebif 44 µg/0,5 ml injekční roztok v zásobní vložce obsahuje 132 µg (36 MIU) interferonum beta-1a v 1,5 ml roztoku. **Indikace:** Rebif je určen k léčbě pacientů s relabující roztroušenou sklerózou (RS). V klinických studiích byl tento stav charakterizován dvěma či více relapsy během uplynulých dvou let. Účinnost dosud nebyla prokázána u pacientů trpících sekundárně progresivní roztroušenou sklerózou probíhající bez relapsů. Rebif o síle 44 µg je také indikován k léčbě pacientů s jednou demyelinizační příhodou s aktivním zánětlivým procesem, pokud byly vyloučeny jiné diagnózy, a jestliže u nich hrozí vysoké riziko vzniku klinicky definitivní roztroušené sklerózy. **Nežádoucí účinky:** Velmi časté: neutropenie, lymfopenie, leukopenie, trombocytopenie, anémie, bolest hlavy, chřipkový syndrom, reakce v místě vpichu, asymptomatické zvýšení transamináz. Ostatní nežádoucí účinky byly hlášeny v nižších frekvencích. **Dávkování a způsob podání:** Doporučená dávka přípravku Rebif je 44 µg třikrát týdně. Nižší dávka 22 µg třikrát týdně se doporučuje u pacientů, kteří by dle

názoru ošetřujícího lékaře nesnášeli vyšší dávku. Zahajovací balení přípravku Rebif odpovídá potřebám pacienta na první měsíc léčby. Podání je subkutánní. **Kontraindikace:** Zahájení léčby v době těhotenství, precitlivělost na přirozený nebo rekombinantní interferon beta nebo na jakoukoli další složku přípravku, těžké depresivní poruchy a/nebo sebevražedné tendence. **Těhotenství a kojení:** Pacientky plánující těhotenství a pacientky, které otěhotní během léčby přípravkem Rebif, by měly být upozorněny na potenciální riziko a mělo by být zváženo ukončení léčby. Kvůli potenciálním vážným nežádoucím účinkům u kojenců by mělo být rozhodnuto, zda ukončit kojení nebo léčbu přípravkem Rebif. **Uchovávání:** Uchovávejte v chladničce (2 °C–8 °C). Chraňte před mrazem. Pro používání doma můžete vyjmout Rebif z chladničky a uchovávat při teplotě do 25 °C jednorázově po dobu až 14 dní. Rebif musí být poté vrácen do chladničky. **Velikost balení:** Na českém trhu je dostupný Rebif v balení po 12 předplněných stříkačkách, balení k zahájení léčby po 6 a 6 předplněných stříkačkách a Rebif v balení po 4 zásobních vložkách. **Registrační čísla:** EU/1/98/063/003, 006, 007, 008, 009. **Držitel rozhodnutí o registraci:** Merck Serono Europe Ltd., London, Velká Británie. **Datum poslední revize textu:** 02/2013. Lék je vydáván pouze na lékařský předpis a je hrazen z prostředků veřejného pojištění. Před předepsáním léku si, prosím, přečtěte úplnou informaci o přípravku, kterou poskytneme na adrese společnosti Merck spol. s r.o.

MERCK spol. s r.o., Na Hřebenech II 1718/10, 140 00 Praha 4, tel.: +420 272 084 211, [www.merckserono.cz](http://www.merckserono.cz)

**Merck Serono**

**MERCK**