

Telemetrický monitoring intrakraniálního tlaku v diagnostice hydrocefalu a nitrolební hypertenze

Telemetric Monitoring of Intracranial Pressure in Diagnostics of Hydrocephalus and Intracranial Hypertension

Souhrn

Monitorování intrakraniálního tlaku je jedna ze základních diagnostických metod v neurologii a neurochirurgii. Zejména v komplikovaných případech hydrocefalu může být monitoring intrakraniálního tlaku vodítkem ke stanovení správné diagnózy a léčebného postupu. Autoři prezentují zkušenosti u tří pacientů, kterým byl implantován nový typ čidla k měření intrakraniálního tlaku s telemetrickým přenosem dat. Hlavní výhodou tohoto typu čidla je možnost dlouhodobého měření a monitorování v domácím prostředí při běžných denních činnostech. Dle autorů má tento typ čidla v diagnostickém algoritmu hydrocefalu v indikovaných případech svou nezastupitelnou roli.

Abstract

Monitoring of the intracranial pressure is one of the basic diagnostic tools in the neurological and neurosurgical practice. Monitoring of the intracranial pressure could be the key to the correct diagnosis and treatment especially in complicated cases of hydrocephalus. We present three patients who had implanted a new type of a sensor for intracranial pressure monitoring with telemetric data transmission. The main advantage of this type of sensor is that it allows long-term monitoring and at-home measurement during normal daily activities. According to the authors, this type of a sensor has in indicated cases an irreplaceable role in the diagnostic algorithm of hydrocephalus.

Autoři deklarují, že v souvislosti s předmětem studie nemají žádné komerční zájmy. The authors declare they have no potential conflicts of interest concerning drugs, products, or services used in the study.

Redakční rada potvrzuje, že rukopis práce splnil ICMJE kritéria pro publikace zasílané do biomedicínských časopisů.

The Editorial Board declares that the manuscript met the ICMJE "uniform requirements" for biomedical papers.

T. Radovnický, P. Vachata, M. Sameš

Neurochirurgická klinika Univerzity J. E. Purkyně a Krajská zdravotní a. s., Masarykova nemocnice v Ústí nad Labem, o. z.



MUDr. Tomáš Radovnický
Neurochirurgická klinika
Univerzity J. E. Purkyně
a Krajská zdravotní a. s.,
Masarykova nemocnice v Ústí
nad Labem, o. z.
Sociální péče 3316/12A
401 13 Ústí nad Labem
e-mail:
tomas.radovnicky@kzcr.eu

Přijato k recenzi: 12. 11. 2012

Přijato do tisku: 12. 3. 2013

Klíčová slova

hydrocefalus – intrakraniální tlak – čidlo – telemetrie

Key words

hydrocephalus – intracranial pressure – sensor – telemetry

Podpořeno grantem IGA MZ ČR NT14448-3/2013.

Úvod

Monitorování intrakraniálního tlaku (IntraCranial Pressure, ICP) patří mezi základní diagnostické metody patologických stavů v neurochirurgii. Nejširšímu využití se monitoringu ICP dostává v neurotraumatologii a v diagnostickém algoritmu hydrocefalu [1–3]. Právě hodnota ICP má v mnohých případech zásadní vliv na léčebný postup. Zejména v oblasti léčby hydrocefalu se často dostáváme do diagnostických rozpaků. Samotné grafické vyšetření, vyšetření očního pozadí či likvordynamické testování nemusí být zcela průkazné. V těchto případech je monitorování ICP užitečným vodítkem ke stanovení správné léčby. Nejčastější metodou měření ICP u pacientů s podezřením na hydrocefalu je lumbální punkce vleže a implantace ICP čidla. Měřit ICP lze i díky zavedené zevní komorové dre-

náži, ale její implantace čistě kvůli monitoringu ICP je v současné době indikováno vzácně. Lumbální punkce nám prozradí hodnotu ICP v okamžiku provedení, dlouhodobější trend ICP tedy nezískáme. Implantace klasického ICP čidla s sebou nese po dobu monitorování nutnost hospitalizace. Klasické ICP čidlo taktéž představuje komunikaci mezi vnějším prostředím a intrakraniálním prostorem, čímž se, přímo úměrou s dobou implantace, zvyšuje riziko infekce [4]. V tomto krátkém sdělení prezentujeme naše první zkušenosti s novou metodou měření ICP pomocí subgaleálně implantovaného čidla s telemetrickým přenosem hodnoty ICP u prvních tří pacientů.


Popis systému

Celý systém se skládá z čidla ICP a zařízení pro přenos a zaznamenávání dat. Čidlo (Neurovent-P-tel, Raumedic®) (obr. 1) představuje intraparenchymová sonda o délce 25 mm a šířce 1,76 mm, na jejímž konci se nachází tlakový senzor. Sonda je spojena s převodníkem. Průměr převodníku je 31,5 mm a jeho výška 4,3 mm. Zařízení pro přenos a zaznamenávání dat sestává z čtečky ICP (TDT1 readP, Raumedic®), která je kabelem propojena s přenosnou měřicí a zálohovací jednotkou (Datalogger MPR 1, Raumedic®), kde jsou hodnoty ICP ucho-

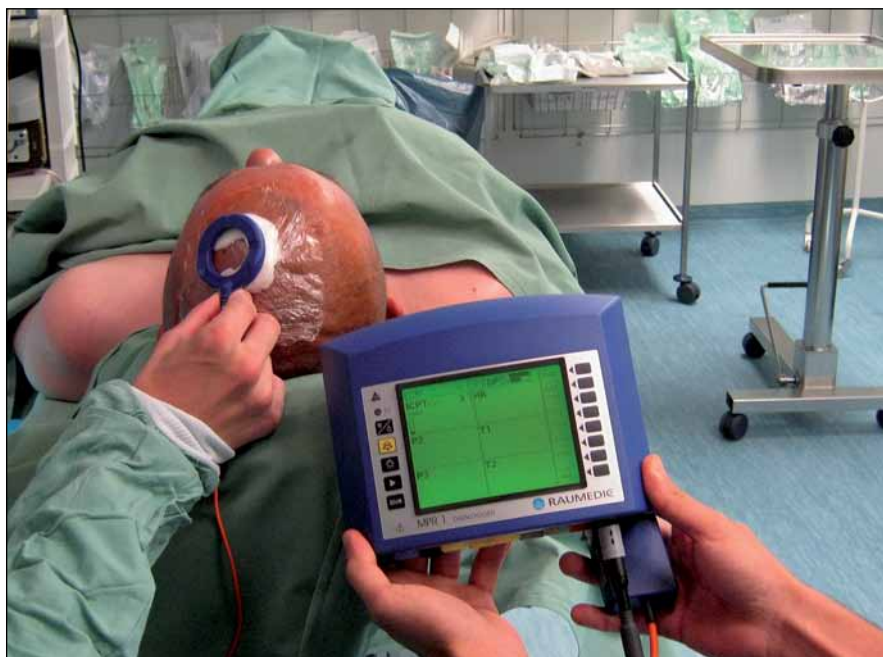vávány pro následnou softwarovou analýzu. Hlavní výhodou této metody je možnost implantovat čidlo na delší časové období a neustále snímat i ukládat do paměti hodnoty ICP. Čidlo má certifikaci pro implantaci na dobu 90 dnů, kdy je garantována přesnost ± 2 mmHg. Tato doba je plně dostačující, nicméně při nutnosti delšího monitorování lze období prodloužit. Dostupné publikace neprokázaly komplikace spojené s delší dobou implantace [5,6]. Čidlo zůstává implantované subgaleálně a kožní kryt je, po extrakci stehů, neporušen, proto nehrozí riziko infekce. Díky nízkému profilu subgaleálního převodníku netrpí pacient během doby implantace dyskomfortem. Přenos hodnot ICP do dataloggeru nastává ve chvíli, kdy je čtečka přiložena na kůži nad disk převodníku (obr. 2). Zde lze snímač fixovat náplastí, prubanem či čepicí. Pacient může být propuštěn do domácího prostředí a není nijak omezen v běžných denních činnostech. To je velmi důležité, neboť můžeme získat hodnoty ICP ve spánku, ale i při nejrůznějších aktivitách. Datalogger má možnosti nastavení alarmu pro příliš vysoké nebo nízké hodnoty ICP či pro případ malpozice snímače mimo dosah disku přenašeče. Pacient si během monitoringu vede deník činnosti. Po dokončeném monitorování pacient odevzdá datalogger spolu s deníkem. Díky softwaru, který je s dataloggerem dodáván, pak můžeme analyzovat naměřené křivky ICP a porovnat trendy ICP s deníkem činnosti. Tímto způsobem můžeme odhalit patologie v ICP lépe než při lumbální punkci či implantaci klasického intrakraniálního čidla.

Operační technika implantace

Operační výkon spočívá v zavedení sondy čidla trepanačním otvorem do mozkového parenchymu a subgaleální implantaci disku převodníku. Samotný výkon je možný v celkové anestezii, ale i v anestezii lokální. Záleží zejména na věku a na přání pacienta. U dětí preferujeme celkovou anestezii. Řez kůží lze vést buďto lineárně, či do půlkruhu. Místo trepanačního otvoru je vhodné zvolit v Kocherově bodě, neboť tato trepanace se pak může využít i pro implantaci potenciálně indikovaného shuntu. Díky průměru sondy (1,76 mm) je potřebný pouze velmi malý trepanační otvor, který po explantaci ne-



Obr. 1. Sonda s čidlem a disk převodníku.



Obr. 2. Čtečka přiložená nad implantované čidlo. V tuto chvíli probíhá telemetrický přenos dat a ukládání do paměti pro jejich pozdější analýzu.

působí kosmetický defekt. Durou mater pronikneme perforátorem, který je kalibrován přesně na šířku čidla. Zamezíme tak zbytečnému průsaku likvoru kolem sondy. Před implantací sondy ještě přiložíme čtečku nad převodník čidla k synchronizaci systému a k ověření funkčnosti čidla. Po zavedení sondy trepanací do mozkového parenchymu a uložení disku převodníku na kalvu ránu ve vrstvách zashijeme. Díky nízkému profilu disku převaděče nedochází k ischemizaci jejích okrajů a minimalizuje se riziko vzniku dekubitů. Ihned po ukončení operace je systém připraven k monitoringu ICP, ale doporučuje se vyčkat 2–3 dny k opadnutí největšího otoku. Kontraindikace implantace čidla se neliší od běžného ICP čidla, tzn. koagulopatie, lokální infekce, nespolupráce pacienta.

Autoři prohlašují, že studie na lidských subjektech popsána v manuskriptu byla provedena v souladu s etickými standardy příslušné komise (institucionální a národní) odpovědné za provádění klinických studií a Helsinskou deklarací z roku 1975, revidovanou v r. 2000.

Pacient 1

Pacientovi (35 let) jsme provedli ventrikulostomii třetí komory pro relativní stenózu aquaeductus mesencephali s tříkomorovým hydrocefalem, jenž se prezentovala bolestí hlavy. Po výkonu pacient popisoval úlevu jen dva týdny. Dle kontrolní magnetické rezonance (MR) mozku byla stomie patentní, šíře komorového systému však zůstala beze změny. Vyšetření očního pozadí bylo negativní, likvordynamické vyšetření taktéž. Rozhodli jsme se pro implantaci telemetrického ICP čidla. Výkon byl proveden v lokální anestezii s dobrou tolerancí pacientem. Po implantaci byl pacient poučen a propuštěn do domácího ošetřování. Po dvou týdnech pacient přinesl čtečku k analýze. Křivky ICP byly pouze kusé s nevěrohodnými zápisy v deníku činností. Proto jsme pacienta hospitalizovali jeden týden na lůžkovém oddělení a na monitorování dohlíželi. Opět ale nastaly problémy se spoluprací pacienta. Při analýze získaných křivek jsme nezjistili patologické hodnoty ICP, další prodloužení monitoringu by vzhledem k nespolupráci pacienta nemělo smysl, proto jsme čidlo explantovali. Celková doba implantace byla 21 dnů. Rozhodli jsme se dispenzarizovat pacienta na ambulanci a vy-

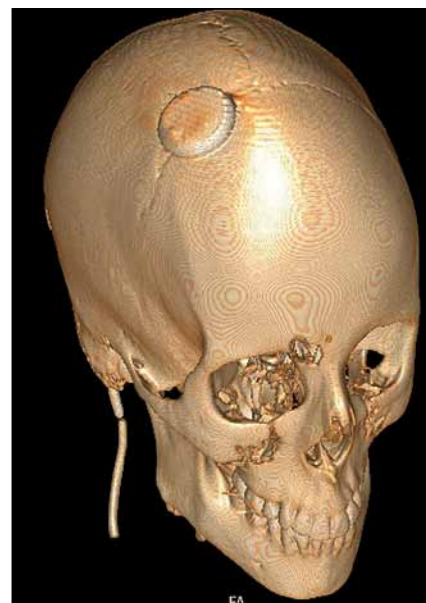
čkat, jak se bude vyvíjet klinický stav. Pacient se však již na plánované ambulantní kontroly nedostavil, proto o dalším vývoji nemáme informace.

Pacient 2

Desetiletá dívka byla sledována se skafocefalií. Pro nevýrazný a regredující kosmetický defekt a pro kostní věk byl zvolen konzervativní postup. Pacientka však trpěla v posledních měsících limitující cefaleou. Obraz na MR mozku byl s fyziologickou šíří a konfigurací komorového systému, nápadné bylo zúžení subarachnoideálních prostor při sinus sagittalis superior. Vyšetření očního pozadí bylo negativní. Ve spádové nemocnici byla ale provedena lumbální punkce s bazálním tlakem mozkomíšního moku 19 cm H₂O. Rodiče neakceptovali opakování punkce na našem pracovišti, avšak souhlasili s implantací ICP čidla s telemetrickým přenosem. Celková doba implantace byla přesně 29 dnů. Po tuto dobu nebyla naměřena patologická elevace ICP, a to ani v období, kdy pacientka do deníku zaznamenala klinické obtíže. Proto jsme čidlo extrahovali a implantaci shuntu jsme neindikovali. Implantaci i extrakci čidla pacientka snášela výborně. Implantované čidlo pacientce nepůsobilo dyskomfort. Při kontrole s odstupem šesti měsíců pacientka udávala spontánní snižování intenzity obtíží.

Pacient 3

Dvaadvacetiletá pacientka ve třech měsících života prodělala implantaci VP shuntu pro obstrukci aquaeductus mesencephali. V té době se ještě endoskopická třetí ventrikulostomie na našem pracovišti neprováděla. Revize systému byla nutná ve třech letech pro rozpojení systému pod ventilem. Pacientka se dostavila na ambulanci pro tři měsíce trvající cefaleu, únavnost, poruchy koncentrace a paměti, nejistotu při chůzi. Střídaly se období relativního klidu a exacerbací obtíží. Pacientka studovala vysokou školu, symptomatologií byla tedy výrazně limitována, nedokázala plnit své studijní povinnosti. MR mozku ukázala štíhlý komorový systém, bez známek aktivního hydrocefalu. Aquaeductus mesencephali byl s přetrvávající obstrukcí. Lumbální punkce, která byla provedena na spádovém neurologickém oddělení v období exacerbace obtíží, neprokázala elevaci ICP. Fundo-



Obr. 3. 3D rekonstrukce z CT mozku po implantaci telemetrického čidla u pacientky 3.

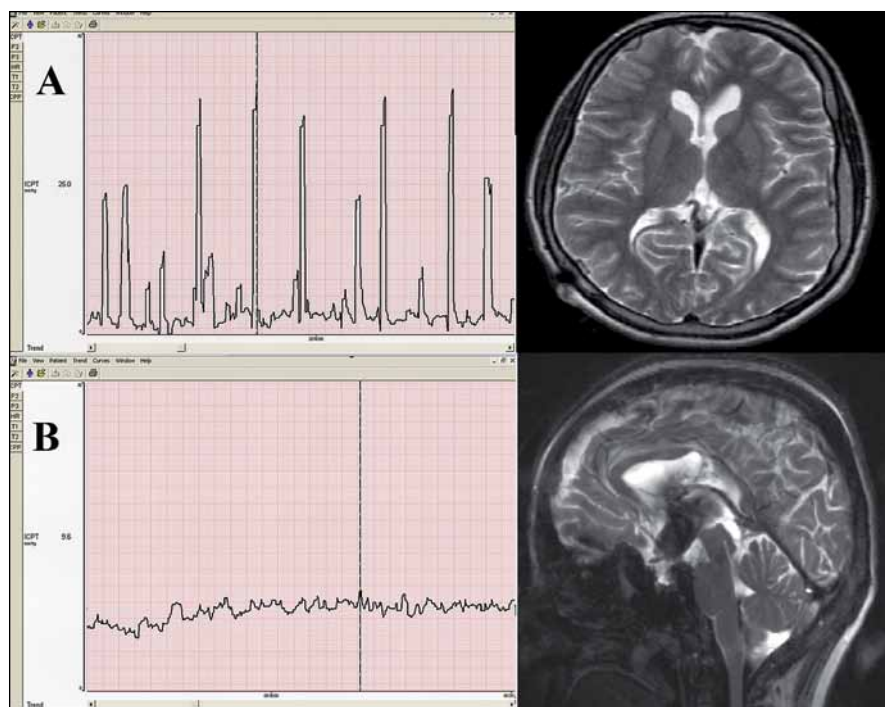
V tomto případě jsme nevolili trepanaci v Kocherově bodě, ale v místě potenciálně indikované endoskopické ventrikulostomie třetí komory. Při ventrikulostomii bylo čidlo dočasně extrahováno a po dokončení zákroku bylo opět vráceno do původní pozice, kde bylo ponecháno po dobu tří dnů.

skopie byla s negativním výsledkem. Pomocí kontrastní látky jsme provedli shuntogram, shunt byl ale patentní. V době vyšetřování byla pacientka v klidové fázi, s poměrně chudou symptomatologií. Po domluvě s pacientkou jsme tedy v celkové anestezii implantovali telemetrické ICP čidlo (obr. 3). Celková doba monitorování byla 28 dnů. Během této doby se dvakrát vystřídala fáze klidová s exacerbací obtíží. Analýza křivek prokázala krátkodobé elevace ICP až k hodnotám 26 mmHg, které korelovaly s pacientkou zapsanými aktuálními obtížemi. Elevace byly zaznamenány zejména během noci, cefalea v těchto chvílích pacientku budila i ze spaní. Po domluvě s pacientkou byla provedena endoskopická ventrikulostomie třetí komory s ponecháním čidla i pooperačně. Monitoring ICP po výkonu probíhal po dobu tří dnů. Za tuto dobu nebyla zaznamenána patologická elevace ICP, což korelovalo i se zlepšením klinického stavu pacientky ad integrum (obr. 4). Proto bylo čidlo explantováno a pacientka propuštěna do domácího ošetřování. I nadále je

Tab. 1. Shrnutí pacientů.

	Pohlaví	Věk	Indikace monitorace	Délka monitorování	Výsledek
pacient 1	muž	34	selhání ETV	21 dnů	negativní, non-compliance
pacient 2	žena	10	skafocefalie	29 dnů	negativní
pacient 3	žena	22	malfunkce shuntu	31 dnů	pozitivní

ETV – Endoscopic Third Ventriculostomy, endoskopická ventrikulostomie třetí komory.



Obr. 4. Křivky intrakraniálního tlaku pacientky 3 po softwarové analýze.

Osa x – čas (zobrazeno 8,5 min), osa y – intrakraniální tlak (aktuálně měřítko s maximem 30 mmHg).

A – křivka intrakraniálního tlaku před endoskopickou ventrikulostomií, viditelné jsou elevace až k hodnotám 26 mmHg. Na snímku MR bez známek hydrocefalu.

B – křivka intrakraniálního tlaku po výkonu, normalizace hodnot, bez elevací. Na snímku MR mozku patentní stomie třetí komory.

pacientka bez symptomatologie hydrocefalu a úspěšně pokračuje ve studiu vysoké školy.

Diskuze

Z uvedených případů vyplývá, že implantace telemetrického ICP čidla je indikována zejména při diagnostických rozpacích v komplikovaných případech hydrocefalu a nitrolební hypertenze. Jeho hlavní výhodou je možnost nepřetržitého monitorování se zaznamenáváním křivek ICP do paměti s možností následné analýzy. Díky tomu, že pacient může jednoduše monitoring provádět sám, je možná

dimise do domácího prostředí, kde se nemusí nikterak omezovat. Tím získáme hodnoty ICP v běžných denních aktivitách. Zpravidla nejvíce nás ale zajímají hodnoty klidové, kdy pacient leží, či lépe, spí. Díky jednoduché fixaci snímače na kůži nad diskem čidla je možné monitorování po celou noc. Zcela zásadní je instruktáž a spolupráce pacienta, u dětí i rodiny. Pacient musí být poučen o obsluze čtečky a o nutnosti zaznamenávání denních činností. Bez toho je monitoring bezcenný. Například při defekaci nastávají prudké elevace ICP a nejedná se o patologii. Mohlo by tedy dojít k dez-

interpretaci výsledků. S nespoluprací pacienta jsme se potýkali hned u pacienta 1. V dalších případech byla spolupráce ideální, a to i u naší 10leté pacientky. Nezaznamenali jsme žádnou komplikaci spojenou s implantací a explantací čidla. Všichni tři pacienti přítomnost implantovaného čidla tolerovali výborně. U pacientky 3 jsme čidlo ponechali i po provedení endoskopické ventrikulostomie třetí komory, což nám poskytl informace o intrakraniálním tlaku po výkonu. Normalizace hodnot ICP korelovala s úpravou klinické symptomatologie. Souhrn souboru pacientů uvádíme v tab. 1.

Dostupných publikací zabývajících se telemetrickým monitorováním ICP je zatím pomálu. Welschehold et al prezentují soubor sedmi pacientů. Doba monitoringu v souboru byla 2–24 týdnů. S komplikací spojenou s delším monitorováním se nesetkali [5]. Schmittová et al použili telemetrický monitoring ICP u pacientky s Chiari I malformací. Díky monitorování odhalili skrytý pseudotumor cerebri s následnou úspěšnou implantací ventrikulo-peritoneálního shuntu [6]. Schmittová et al se v jiné práci zabývali porovnáním subdurální a intraparenchymové implantace čidla na zvířecích modelech. Zjistili vyšší počet malfunkcí u subdurálně implantovaných čidel, tento způsob implantace tedy nedoporučují [7].

Závěr

Telemetrický monitoring intrakraniálního tlaku je nová možnost v diagnostice komplikovaných případů hydrocefalu a nitrolební hypertenze. Nutná je dobrá indikační rozvaha, neboť toto monitorování s sebou nese jistou invazivitu. Správně indikovaný telemetrický monitoring je však užitečný nástroj v diagnostickém algoritmu hydrocefalu a nitrolební hypertenze jak dospělých, tak i dětských pacientů.

Literatura

1. Czosnyka M, Hutchinson PJ, Balestreri M, Hiler M, Smielewski P, Pickard JD. Monitoring and interpretation of intracranial pressure after head injury. *Acta Neurochir Suppl* 2006; 96: 114–118.
2. Czosnyka M, Pickard JD. Monitoring and interpretation of intracranial pressure. *J Neurol Neurosurg Psychiatry* 2004; 75(6): 813–821.
3. Hejčl A, Bolcha M, Procházka J, Sameš M. Multimodální monitorování mozku u pacientů s těžkým kraniocerebrálním traumatem a subarachnoidálním krvácením v neurointenzivní péči. *Cesk Slov Neurol N* 2009; 72/105(4): 383–387.
4. Hickman KM, Mayer BL, Muwaswes M. Intracranial pressure monitoring: review of risk factors associated with infection. *Heart Lung* 1990; 19(1): 84–90.
5. Welschehold S, Schmalhausen E, Dodier P, Vulcu S, Oertel J, Wagner W et al. First clinical results with a new telemetric intracranial pressure-monitoring system. *Neurosurgery* 2012; 70 (1 Suppl): 44–49.
6. Schmitt M, Kiefer M, Antes S, Eymann R. Detection of hidden pseudotumour cerebri behind Chiari 1 malformation: value of telemetric ICP monitoring. *Childs Nerv Syst* 2012; 28(10): 1811–1813.
7. Schmitt M, Eymann R, Antes S, Kiefer M. Subdural or intraparenchymal placement of long-term telemetric intracranial pressure measurement devices? *Acta Neurochir Suppl* 2012; 113: 109–113.

www.vnitrnilekarstvi.cz