

Použití transcerebelárního přístupu s obrácenou montáží stereotaktického rámu pro biopsii lézí zadní jámy lební

The Use of Transcerebellar Approach with Inverted Frame Setting for Stereotactic Biopsy of Posterior Fossa Lesions

Souhrn

Strukturální patologie postihující zadní jámu lební jsou méně častým cílem stereotaktických biopsií pro koncentraci vitálních struktur v omezeném prostoru a komplikovanější přístup. K provedení stereotaktické biopsie se používá přístup transfrontální (kanyla zavedena z frontální trepanace), transtentoriální (temporoparietální trepanace přes střed tentoria) a transcerebelární (ze subokcipitální trepanace). Volba přístupu závisí především na vztahu léze k jednotlivým částem mozku kmene. Použití transcerebelárního přístupu je omezeno stereotaktickým rámem nad subokcipitální oblastí, limitujícím zavedení kanyly. Možným řešením je využití obrácené montáže stereotaktického rámu a operačního systému se zavedením kanyly pod rámem. Ve sdělení je analyzováno využití modifikovaného transcerebelárního přístupu u čtyř rizikových nemocných s diagnosticky nejasnými patologickými procesy postihujícími struktury zadní jámy lební. U všech nemocných stereotaktická biopsie modifikovaným transcerebelárním přístupem umožnila bezpečný odběr vzorku, jehož histologické vyšetření zásadním způsobem ovlivnilo léčebný postup.

Abstract

Structural lesions affecting posterior fossa region represent a less frequent indication for stereotactic biopsy since vital structures are concentrated in a confined space of posterior fossa and an approach is more demanding. Transfrontal (bioptic cannula inserted from frontal trephination), transtentorial (temporoparietal trephination, cannula passing through tentorial center) and direct transcerebellar approaches may all be used for biopsy sampling. The choice of the surgical approach depends on the location of the lesion with respect to the brainstem. The main limitation of the direct transcerebellar biopsy is the location of the frame directly over the suboccipital region that restricts the options for insertion of a cannula. Inverted stereotactic frame fixation can be used to overcome this technical limitation with subsequent cannula insertion below the frame. The paper analyses the use of the modified transcerebellar approach in four patients with lesions of unclear etiology affecting the posterior fossa structures. The modified transcerebellar stereotactic approach enabled safe bioptic sampling in all patients with decisive impact on further treatment.

Autoři deklarují, že v souvislosti s předmětem studie nemají žádné komerční zájmy. The authors declare they have no potential conflicts of interest concerning drugs, products, or services used in the study.

Redakční rada potvrzuje, že rukopis práce splnil ICMJE kritéria pro publikace zasílané do biomedicínských časopisů.

The Editorial Board declares that the manuscript met the ICMJE "uniform requirements" for biomedical papers.

**J. Chrastina^{1,2}, Z. Novák^{1,2},
P. Cejpek¹, M. Hermanová³,
I. Říha^{1,2}, J. Vaníček^{4,5}**

¹ Neurochirurgická klinika LF MU a FN u sv. Anny v Brně

² CEITEC – Středoevropský technologický institut MU, Brno

³ I. patologicko-anatomický ústav LF MU a FN u sv. Anny v Brně

⁴ Klinika zobrazovacích metod LF MU a FN u sv. Anny v Brně

⁵ Mezinárodní centrum klinického výzkumu ICRC, Brno



MUDr. Jan Chrastina, Ph.D.
Neurochirurgická klinika
LF MU a FN u sv. Anny v Brně
Pekařská 53
656 91 Brno
e-mail: jan.chrastina@fnusa.cz

Přijato k recenzi: 21. 5. 2012

Přijato do tisku: 25. 7. 2012

Klíčová slova

rámová stereotaxe – biopsie – infra-tentoriální tumor

Key words

frame-based stereotaxy – biopsy – infra-tentorial tumor

Podpořeno: Projekt FNUSA-ICRC (No.CZ.1.05/1.1.00/02.0123).

Úvod

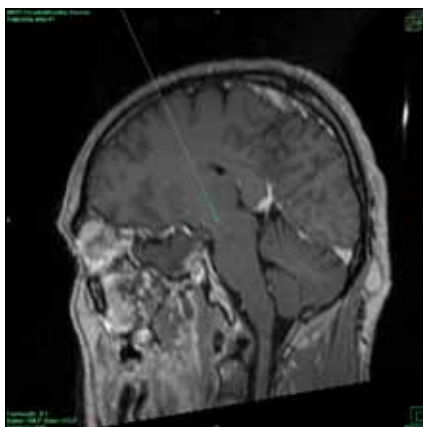
Stereotaktická biopsie je indikována k histologické verifikaci lézí postihujících hluboké struktury mozku, vícečetných a difuzních patologických procesů a dále u resekovatelných expanzí, kdy celkový stav nemocného resekční výkon kontrindikuje. Literární data prokazují bezpečnost a vysokou diagnostickou výtěžnost stereotaktických biopsií [1,2]. Stereobiopsie lézí v zadní jámě lební je náročnější pro koncentraci vitálních struktur v omezeném prostoru a obtížnější přístup daný skutečností, že při standardním upevnění základního stereotaktického rámu toto zařízení zadní jámu překrývá. Tento prostorový konflikt je důležitý z hlediska vlastního operačního přístupu a vlivu artefaktů ze stereotaktického rámu na kvalitu zobrazení.

Volba přístupu závisí především na vztahu patologického procesu k jednotlivým částem mozkového kmene a mozečku. U lézí postihujících mezencefalon a horní pons lze zavést bioptickou kanylu z frontální oblasti (obr. 1). Zavedení kanyly přes střed tentoria z temporoparietální trepanace je možné při biopsii léze hemisféry nebo vermisse mozečku (obr. 2). Přímý transcerebellární přístup je vhodný pro léze postihující hemisféru mozečku a pons (zvláště laterální), ovšem stereotaktický rám s úchyty může bránit hladkému zavedení kanyly a není možné ignorovat nároky na polohu nemocného [3,4]. Abychom použití transcerebellárního přístupu zjednodušili, postup jsme modifikovali využitím obráceného nasazení stereotaktického rámu (keramický nebo titanový rám Leibinger, operační systém Zamorano-Dujovny). Fixační úchyty se nacházejí pod rámem, mimo plánovanou oblast trepanace subokcipitálně a pod rám se fixuje i operační systém (obr. 3).

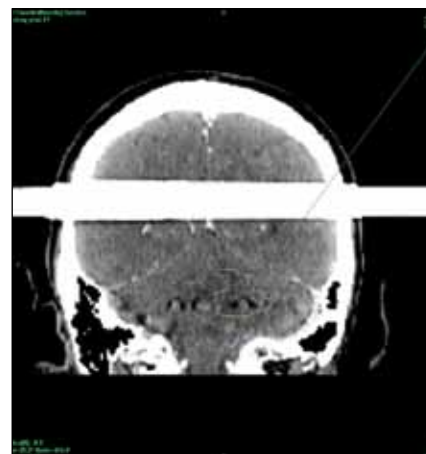
Sdělení prezentuje využití modifikovaného transcerebellárního přístupu k provedení stereotaktické biopsie diagnosticky nejednoznačných lézí mozečku a mozkového kmene u čtyř nemocných v letech 2007–2011.

Kazuistika 1

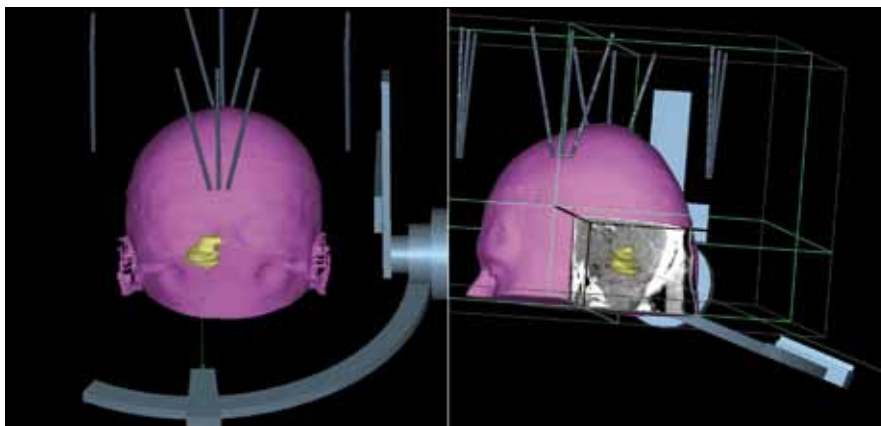
Nemocný (muž, 40 let) pozoroval od 12/2009 progredující neobratnost levé ruky, následovanou skokovým zhoršením hybnosti levé dolní končetiny a rozvojem diplopie při pohledu doleva (7/2010). Neurologické vyšetření prokázalo levo-



Obr. 1. Ilustrace trajektorie při transfrontálním přístupu do oblasti horního mezencefala. Délka průchodu kanyly přes mozkovou tkáň dosahuje 78 mm.



Obr. 2. Průchod bioptické kanyly přes střed tentoria při plánování transtentoriálního přístupu.



Obr. 3. 3D rekonstrukce transcerebellárního přístupu s obrácenou montáží stereotaktického rámu.

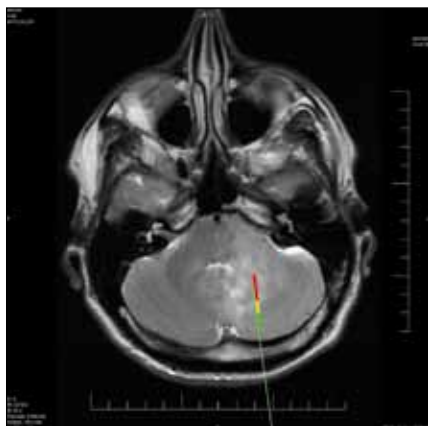
strannou neocerebellární a zánikovou pyramidovou symptomatologií vlevo. Během 12 měsíců bylo nemocnému třikrát provedeno vyšetření magnetickou rezonancí (MR) se stacionárním nálezem suspektních postischemických změn mozkového kmene vpravo a mozečkové hemisféry vlevo.

Hematologické došetření vyloučilo hyperkoagulační stav a vaskulitidu. Neurosonografické vyšetření neprokázalo patologii extra- a intrakraniálních cév. V 2/2011 byl nemocnému proveden endovaskulární uzávěr foramen ovale patens. Po výkonu a nasazení antiagregační terapie byl stav nemocného stabilizovaný (sledován šest měsíců).

Na základě pochybnosti ošetřujícího neurologa o ischemické etiologii především levostranné mozečkové léze byl nemocný odeslán k neurochirurgické konzultaci. Doplněné MR vyšetření (Pro-

ton Density a T2WI, T1WI, FLAIR, Diffusion Weighted Imaging, MRAG arteriální a venózní, postkontrastní T1WI triplanární) prokázalo T2WI hypersignální změny postihující část pravé strany pontu a rostrálního kmene, podle radiologa charakteru postischemického ložiska. Další T2WI hyperintenzní změny postihující levou mozečkovou hemisféru zasahovaly až k vermisse, do části levé poloviny pontu a pravé hemisféry mozečku a postkontrastně docházelo pouze k minimálnímu sycení uvnitř ložiska. DWI (ADC mapy) prokázalo identicky zvýšený signál obou lézí.

Mimo ischemických ložisek a infiltrativního low-grade gliomu byl zvažován také mozkový lymfom. Možnost high-grade gliomu nebo metastatického postižení byla při stacionárním klinickém obraze, stabilním MR nálezů a minimálním postkontrastním sycením nepravděpodobná. Po



Obr. 4. Rozsah nádorové infiltrace v jednotlivých vzorcích (zeleně: normální tkáň, žlutě: částečná infiltrace, červeně: vzorky kompletně tvořeny fibrilárním astrocytome gr. II).

zhodnocení výsledků byla naplánována stereotaktická biopsie léze levé mozečkové hemisféry. Rizikovější biopsie kmenového ložiska nebyla indikována.

Po převedení na nízkomolekulární heparin byla provedena stereotaktická biopsie ložiska v levé mozečkové hemisféře z transcerebelárního přístupu v poloze nemocného na boku (8/2011). Histologické vyšetření odebraných vzorků prokázalo fibrilární astrocytom, WHO gradus II (obr. 4). Po konzultaci neuroonkologické komise Masarykova onkologického ústavu byla nemocnému aplikována radiotherapie na oblast tumoru mozečku (celkem 52,2 Gray). V současnosti (11 měsíců od ukončení radiotherapie) je nemocný ve stabilizovaném stavu s levostrannou neocerebelární symptomatologií.

Kazuistika 2

Muž (29 let) byl neurologicky vyšetřen pro levostrannou hypakuzi trvající od roku 2006, k níž se od 11/2008 přidala hypestezie levé poloviny obličeje, porucha chuti (1/2009) a pocit nejistoty v prostoru (3/2009). V objektivním nálezu byla přítomna paréza n. VI a VII vlevo, levostranná hypestezie obličeje a jazyka a mírná nejistota při chůzi.

Postkontrastní CT mozku (r. 2008) bylo i zpětně hodnoceno jako normální. MR (1/2009) prokázala v levém mozečkovém pedunklu ložisko (33 × 15 × 30 mm) hyperintenzní v T2WI a FLAIR, bez T1W1 hypointenzity, bez expanzivního chování, perifokálního edému a postkontrastního syčení. Neuroradiolog zvažoval především

ischemické postižení, demyelinizační onemocnění nebo tumor považoval za méně pravděpodobné. Z dalších výsledků – likvorologicky osm oligoklonálních páسů, borelie, neuroviry, treponema, HIV negativní, echo srdce a sono extrakraniálních cév negativní. Pro podezření na demyelinizační onemocnění byl po vyloučení systémového onemocnění, vaskulitidy a hyperkoagulačního stavu pacient přeléčen kortikoidy, ovšem bez klinického efektu. Kontrolní MR s odstupem čtyř měsíců nevyločila minimální progresi léze. Navíc výsledek DWI pro diagnózu ischemie nesvědčil.

Vzhledem k nejasné etiologii progredujícího onemocnění byla v 6/2009 provedena stereotaktická biopsie léze z transcerebelárního přístupu s obrácenou montáží stereotaktického rámu v laterální poloze nemocného. Ve vzorcích byly zachyceny struktury bílé hmoty s infiltrací high-grade embryonálním tumorem – meduloblastom gr. IV. Po biopsii byl nemocný předán do péče Masarykova onkologického ústavu ke kombinované radiotherapii (zadní jáma lební a kraniospinální osa celkem 60 Gy) a chemoterapii (Temodal) (7–8/2009). Při vyšetření v 2/2012 přetrvávala paréza n. VI I. sin, lehká paréza n. VII I. sin, hypakuze vlevo a levostranná lehká neocerebellární symptomatologie. MR (2/2012) prokázala T2WI a FLAIR hyperintenzní změny v levé mozečkové hemisféře, horním a středním pedunklu mozečku vzhledu gliózy, bez postkontrastního syčení.

Kazuistika 3

Muž (80 let) byl v 7/2011 hospitalizován pro dva měsíce trvající závratě s vegetativním doprovodem a instabilitou při chůzi. Klinicky byla přítomna dysartrie, paleocerebelární příznaky a skles levostranných končetin. CT a MR prokázaly infiltraci dolní části mozečkových hemisfér a vermis s perifokálním edémem, dle radiologa nejspíše nádorového původu (ependyom, astrocytom). Zánětlivá nebo ischemická etiologie byla považována za méně pravděpodobnou. Z komorbidit uvádíme arteriální hypertenzi, chronickou ischemickou chorobu srdeční s fibrilací síní a antikoagulační terapií, nevýznamnou mitrální vadu, středně významnou aortální stenózu s hraniční funkcí levé komory, diabetes mellitus na inzulínu, imunodeficit a lokální mykózu. MR po 14 dnech

antibiotické, antimykotické a antiedematózní terapie prokázalo jen minimální regresi postkontrastního syčení a perifokálního edému a nemocný byl konzultován stran možnosti histologické verifikace.

Po převedení na nízkomolekulární heparin byla v 8/2011 provedena stereotaktická biopsie z transcerebelárního přístupu. Vyšetření odebraných vzorků prokázalo mozečkovou malacii s gliotickými změnami, bez zánětlivé nebo nádorové infiltrace. Po zhojení byl nemocný ve stabilizovaném stavu přeložen na odesílající pracoviště. Po dvou měsících umírá na abscedující bronchopneumonii a pitevním nálezu potvrdil bioptickou diagnózu.

Kazuistika 4

Muž ve věku 50 let byl v 10/2011 přijat na neurologickou kliniku pro měsíc trvající diplopii a progredující poruchu hybnosti. V objektivním nálezu byl přítomný horizontálně rotatorický nystagmus doprava, paréza n. VI I. sin, hypestezie v distribuci II. a III. větve n. V I. sin, levostranný neocerebelární syndrom a kvadruparetická symptomatologie akcentovaná vpravo (těžký stupeň). Pro tromboflebitidu žil dolních končetin byla nemocnému zavedena terapie nízkomolekulárním heparinem. MR vyšetření prokázalo rozsáhlý expanzivní proces, primárně postihující brachium pontis, šířící se do spodiny pontu vlevo, oblongaty a horní krční míchy. Diagnosticky byl zvažován především high-grade gliom, možnost mozkového lymfomu, zánětlivého (pozitivita IgM protilátek proti borrelia burgdorferi) nebo ischemického postižení byla považována za nepravděpodobnou. Vyšetření vzorků získaných při stereotaktické biopsii z transcerebelárního přístupu prokázalo glioblastoma multiforme. Pooperační CT kontrola vyloučila komplikaci a nemocný byl ve stacionárním stavu přeložen na odesílající pracoviště. Pro závažný celkový stav (Karnofsky 40) nebyla onkologická léčba indikována.

Diskuze

Vysokou výtěžnost stereotaktických biopsií lézí zadní jámy lební podporují například Sanai se spolupracovníky. Autoři uvádějí 92 % diagnostických vzorků u lézí postihujících mozkový kmen a mozečkové pedunkuly. Význam biopsie pro další postup potvrzuje skutečnost, že histologický nálezu odpovídal předoperač-

nímu předpokladu jen u 42,5 % nemocných [5]. Podobně byl u všech kazuistik výsledek stereotaktické biopsie zásadní pro další terapeutický postup.

Při volbě přístupu pro stereobiopsii zadní jámy lební je nutné zvažovat možnosti i nevýhody jednotlivých alternativ. Při biopsii mezencefalické nebo pontinní léze z frontální oblasti kanyla často prochází přes postranní komoru (riziko nitrokomorového krvácení při traumatu žilních struktur a chorioidálního plexu) a thalamus v závislosti na lokalizaci trepanace. Další nevýhodou je dlouhá trajektorie přes mozkovou tkáň (vzdálenost mezencefala od frontální trepanace je přibližně 8 cm) a nemožnost použití pro léze laterálního pontu a mediální části mozečku. U kazuisticky popsaného kontralaterálního transfrontálního přístupu využitého k biopsii léze laterálního pontu a mediální části mozečku (srovnatelné s kazuistikou 2) je nutné vidět riziko trajektorie křížící střední čáru mozkového kmene [6].

Transtentoriální zavedení bioptické kanyly z trepanace v temporooccipitální oblasti je vhodné pro léze v hloubce hemisféry mozečku, ve vermis a lze použít i pro biopsii kontralaterální hemisféry mozečku [7,8]. I když byl tento přístup zvažován u kazuistiky 1, nutnost průchodu kanyly přes několik strukturálních rozhraní s rizikem krvácení při antiagregační terapii upřednostňovala transcerebelární biopsii.

Zdánlivě jednoduchá transcerebelární biopsie vyžaduje velmi nízké nasazení stereotaktického rámu, aby bylo zabráněno prostorové kolizi bioptické kanyly a stereotaktického rámu. Použití prodloužených fixačních úchytnů nemusí dostačovat

u nemocných s krátkým krkem. Obrácená montáž stereotaktického kruhu představuje jednoduché řešení. Pozornost je nutné věnovat umístění fixačních šroubů mimo oblast trepanace. Transcerebelární biopsii je možné provést v poloze v sedě nebo polosedě (nebezpečí vzduchové embolie, na břicho či na boku (možno v lokální anestezii) [5,9]. V komentáři ke sdělení [5] Bakay upřednostňuje polohu nemocného na boku s rotací rámu o 90 stupňů.

V současné době zažíváme nárůst využití bezrámových navigačních systémů v situacích indikovaných dříve k rámové stereotaxi. Přejít od rámové stereotaxe k bezrámové navigaci není u mozkových biopsií obtížný, ale bezrámová navigace podobně jako rámové stereotaxe vyžaduje invazivní fixaci hlavy nemocného v třibodovém uchycení (což je z hlediska dyskomfortu pro nemocného srovnatelné se stereotaktickým rámem), snad s výjimkou práce Harrisona et al [10]. Navíc využití bezrámové navigace u biopsií lézí zadní jámy lební nezlepšuje ani komfort chirurga (přítomnost třibodového uchycení, referenčních markerů, fixace bioptické kanyly). Stereotaktická biopsie kmene mozkového vyžaduje přesnost, kterou právě stereotaktický rámový systém bezpečně poskytne. Využití neuroendoskopické techniky by mohlo připadat do úvahy pouze u cystických nebo paraventriculárních lézí [11].

Závěry

I když je provedení stereotaktické biopsie lézí postihujících struktury zadní jámy lební obtížnější, modifikovaný stereotaktický transcerebelární přístup s využitím

stereotaktického plánovacího software umožnil u všech nemocných bezpečnou biopsii s důležitým výsledkem pro další léčebný postup.

Literatura

1. Kreth FW, Muacevic A, Medele R, Bise K, Meyer T, Reulen HJ. The risk of haemorrhage after image guided stereotactic biopsy of intra-axial brain tumours – a prospective study. *Acta Neurochir (Wien)* 2001; 143(6): 539–545.
2. Woodworth G, McGirt MJ, Samdani A, Garonik I, Olivi A, Weingart JD. Accuracy of frameless and frame based image guided stereotactic biopsy in the diagnosis of glioma: comparison of biopsy and open resection specimen. *Neurol Res* 2005; 27(4): 358–362.
3. Aung TH, Kwok CK, Mak YF, Mak EG. Computed tomography – guided stereotactic aspiration and biopsy of a cystic metastatic adenocarcinoma of the pons. *HKMJ* 1997; 3(2): 232–235.
4. Spiegelmann R, Friedman WA. Stereotactic suboccipital transcerebellar biopsy under local anesthesia using the Cosman-Roberts-Wells frame. Technical note. *J Neurosurg* 1991; 75(3): 486–488.
5. Sanai N, Wachhorst SP, Gupta NM, McDermott MW. Transcerebellar stereotactic biopsy for lesions of the brainstem and peduncles under local anesthesia. *Neurosurgery* 2008; 63(3): 460–466.
6. Amundson EW, McGirt MJ, Olivi A. A contralateral, transfrontal, extraventricular approach to stereotactic brainstem biopsy procedures. Technical note. *J Neurosurg* 2005; 102(3): 565–570.
7. Nádvořník P. Transtentorial dentatotomy. *Exc Med International Congr Service* 1973; 29: 4.
8. Montes JL, Clarke DB, Grabb PA. Stereotactic transtentorial hiatus ventriculoperitoneal shunting for the sequestered fourth ventricle. *J Neurosurg* 1994; 80(4): 759–761.
9. Guthrie BL, Steinberg GK, Adler JR. Posterior fossa stereotactic biopsy using Brown Robert Wells stereotactic system. *J Neurosurg* 1989; 70(4): 649–652.
10. Harrison SE, Shooman D, Grundy PL. A prospective study on the safety and efficiency of frameless, pinless electromagnetic image-guided biopsy of cerebral lesions. *Neurosurgery* 2012; 70 (1 Suppl Operative): 29–33.
11. Buchvald P, Suchomel P, Kaiser M. Chirurgické řešení ependymomů krční a hrudní míchy. *Cesk Slov Neurol N* 2007; 70/100(3): 117–124.

www.kardiologickarevue.cz