

Operační léčba poranění peroneálního nervu

Treatment of Peroneal Nerve Injury by Operation

Souhrn

Peroneální nerv je nejčastěji postiženým periferním nervem dolních končetin. Většinou se jedná o uzavřené léze s trakčním postižením zejména při distorzích kolene či z iatrogenních příčin. V naší studii retrospektivně hodnotíme výsledky 16 operovaných pacientů, osmi po exoneurolyze s funkční úpravou v 62 %, kdy výsledek závisí zejména na časové latenci od úrazu do operace, a osmi po ošetření defektu pomocí štěpu z n. suralis s dobrým efektem u 50 % pacientů, kdy je kromě načasování operačního řešení důležitá i délka použitého štěpu. Nejlepších výsledků je dosaženo u délky do 6 cm, což plně koresponduje s ostatními soubory. Jako dobrý nálezný je považován návrat motorické funkce alespoň na M3 stupeň svalového testu.

Abstract

The peroneal nerve is the most frequently injured nerve of the lower extremities, most often as traction injury caused by knee distortion or iatrogenic injury. We analyze retrospectively a group of 16 of our patients. Eight of them underwent external neurolysis with functional recovery in 62%. Outcome appears to depend on the time interval between injury and operation. Another eight nerves were reconstructed with a graft from the sural nerve with a good outcome in 50% of cases. In these cases, both the timing of operation and the length of the graft used proved important—the best effect was achieved if graft length was kept below 6 cm, which corresponds with other studies. Recovery of motor function was considered satisfactory when muscle power exceeded level M3 in the standard muscle test.

**R. Kaiser, L. Houšťava,
L. Mencl, R. Brzezny,
P. Haninec**

Neurochirurgická klinika 3. LF UK
a FN Královské Vinohrady, Praha



MUDr. Radek Kaiser
Neurochirurgická klinika 3. LF UK
a FN Královské Vinohrady
Šrobárova 50
100 34 Praha 10
e-mail: kaiser@fnkv.cz

Přijato k recenzi: 1. 10. 2010

Přijato do tisku: 4. 11. 2010

Klíčová slova

poranění peroneálního nervu –
rekonstrukce nervovým štěpem –
neurolyza

Key words

peroneal nerve injury – nerve graft repair –
neurolysis

Výsledky práce vznikly za podpory grantu
IGA NS 10496-3/2009.

Úvod

Nejčastěji postiženým nervem dolních končetin je nervus peroneus communis v úrovni kolene. Postižením kmene nebo jeho hluboké větve vzniká obraz čapí chůze – nadměrná flexe v kyčli a koleni při kroku jako kompenzační mechanismus zamezující zakopávání při předávající špičce nohy vlivem obrny její dorzální flexe a převahy flexorů. Převládají traumata uzavřená, hlavním mechanismem je trakční poranění při distorzi nebo luxaci kolene či zlomeninách fibuly s natažením nervových vláken a vznikem často neřešitelných dlouhých lézí v kontinuitě nervu zasahujících v mnoha případech až k terminálnímu větvení. Častá je rovněž komprese nervu v místě hlavičky fibuly, např. příliš těsnou sádrou fixací, výjimkou však nejsou ani kompletní přerušování nervu při uzavřených zlomeninách kostí v oblasti kolene. Z otevřených jsou nejběžnější iatrogenní postižení při ortopedických (stabilizace fraktur v oblasti kolene, artroskopické výkony) či chirurgických (varixy) výkonech; střelná, řezná či bodná traumata jsou spíše vzácností. Tento nerv je vzhledem ke svému průběhu jedním z nejzranitelnějších periferních nervů. Průběh v úzkém prostoru mezi kůží a hlavičkou fibuly je podkladem jeho náchylnosti na tlakové působení v dané oblasti. Je navíc k hlavičce fibuly fixován odbočkou z úponové šlachy m. biceps femoris, což je příčinou trakčního poranění nervu při distorzích kolene nebo

zlomeninách v jeho blízkosti, kdy nerv nemůže volně klouzat při tahu jako n. tibialis [1,2]. N. peroneus má distálním směrem rostoucí podíl fascikulů ku vazivové tkáni, elastické vlastnosti tedy kaudálním směrem klesají a jsou v úrovni hlavičky fibuly cca o 20 % nižší než v oblasti fossa poplitea. Nervová vlákna jsou tudíž méně rezistentní v tahu [3,4]. Důležitým faktorem jsou i relativně větší vasa vasorum než v jiných nervech [5], které jsou navíc díky fixaci nervu v úrovni fibuly a jeho vnitřní stavbě méně odolné při trakci, což je podkladem náchylnosti ke krvácení do nervu se vznikem tlakové ischemie daného úseku. Úklidová reakce poté působí masivní jizvení a ztrátu vnitřního uspořádání nervu [6].

Metodika

Retrospektivní studií byl analyzován soubor 16 pacientů s lézí společného nebo hlubokého peroneálního nervu, kteří byli operováni na naší klinice v letech 1999 až 2008. U osmi byla provedena prostá exoneurolyza, u dalších osmi pacientů rekonstrukce s použitím štěpu. Ve všech případech byl dárcem štěpu druhostranný n. suralis odebíraný standardní technikou z několika krátkých kožních řezů na zevní straně lýtko.

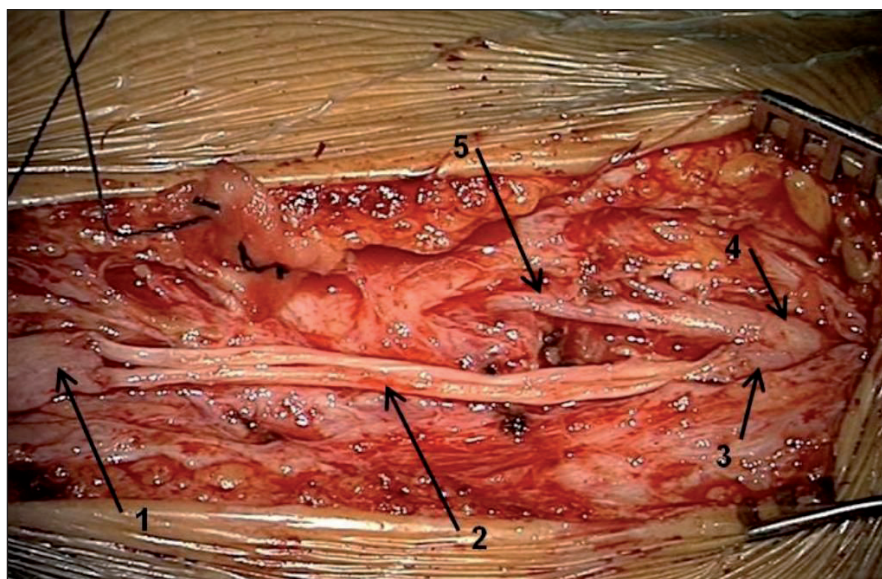
Operační technika

Pacient je v případě zavřeného poranění po EMG vyšetření léčen konzervativně rehabilitací a elektrostimulací denervo-

vaných svalů a teprve po třech měsících lze při EMG prokázaném trvajícím úplném denervačním syndromu přistoupit k revizi nervu [1,2]. Pouze v jednom případě (stav po extirpaci ganglia v oblasti hlavičky fibuly) byla operace provedena časně – několik dní po iatrogenním poranění. Výkony probíhaly vleže na břiše. Esovitý kožní řez začínal cca 2 cm mediálně od krátké hlavy m. biceps femoris, pokračoval kaudolaterálně přes oblast hlavičky fibuly a končil na zevní straně proximální části bérce. Pouze takto rozsáhlý řez umožňuje dokonalou exploraci fossa poplitea. Popliteální fascie byla prota vertikálně těsně mediálně od dlouhé hlavy m. biceps femoris s uchráněním r. cutaneus femoris posterior. Poté byla rozvěračem odtažena distální část m. biceps femoris laterálně a v tukové tkáni byl postupně pod mikroskopem preparován kmen n. ischiadicus a jeho obě větve až do větvení n. peroneus communis. V případě neporušené kontinuity nervu byla provedena peroperační neurografie s tím, že pokud bylo vedení nervem zachováno, přistoupilo se pouze k jeho exoneurolyze a výkon byl ukončen. Byl-li nerv nevodivý (nepřítomný nervový akční potenciál, NAP), dal se vždy hmatem zjistit jizevnatě změněný úsek nervu, většinou navíc šedofialově zbarvený, tzv. neurom v kontinuitě. Tento úsek byl v předpokládané hranici vyřát a oba konce postupně salámovou technikou seřezávány až do makroskopicky zdravé tkáně s viditelnými fascikly. Stejným postupem byly upravovány konce přerušovaných nervů, kdy byly úseky nervu vzdálené od sebe vlivem retrakce při opožděné revizi. Délka defektu byla změřena měřítkem a následně byl proveden odběr štěpu z druhostranného n. suralis z transversálních nářezů na zevní ploše lýtko standardním způsobem. Rekonstrukce se uskutečnila kabeliformní technikou suturou dvou nebo tří štěpů k oběma koncům nervu Ethilonem® 10/0 (obr. 1) tak, aby si konce odpovídaly na 100 %.

Pooperační péče

V případě sutury nervu s použitím štěpu byla vzhledem k lokalizaci rekonstrukce v úrovni kloubu končetina fixována v dlouhé sádrové dlaze od prstů do horní třetiny stehna s kolenem v cca 20° semiflexi a s kotníkem v základní poloze na tři týdny, což je doba nutná k dosažení pú-



Obr. 1. 1: distální pahýl n. peroneus communis, 2: dva štěpy v délce 8 cm z n. suralis, 3: proximální pahýl n. peroneus communis, 4: n. ischiadicus, 5: n. tibialis.

Tab. 1. The Luisiana State University Health Sciences Center Muscle grading system pro poranění peroneálního nervu [8].

Stupeň svalové síly	Motorická aktivita
0	Není palpačně zjistitelná aktivita
1	Palpačně zjistitelná kontrakce mm. peronei nebom. tibialis ant.
2	Kontrakce proti gravitaci
3	Kontrakce proti gravitaci a lehkému odporu
4	Kontrakce proti silnějšímu odporu
5	Normální kontrakce proti silnému odporu

vodní pevnosti nervu. Po sejmutí dlahy byla doporučena pravidelná rehabilitace a elektrostimulace denervovaných svalů 5krát týdně po dobu alespoň dvou let, což je doba největší regenerace nervu [1]. EMG kontroly probíhaly v půlročních intervalech do dvou let po operaci, poté dle stavu. Dobrým výsledkem je návrat motorické funkce na třetí a vyšší stupeň svalového testu, resp. stupeň M3 ze šestistupňové škály The Luisiana State University Health Sciences Center muscle grading system (tab. 1) [8], kdy pacienti mohou odložit peroneální pásku.

Výsledky

Z 16 operovaných pacientů došlo v devíti případech k funkční obnově svalové síly alespoň na třetí stupeň svalového testu, resp. M3 (tab. 2). Skupina pacientů po exoneurolyze zahrnovala šest mužů a dvě ženy, průměrný věk byl 32,8 (20–51) let, doba od úrazu do operace činila $10,3 \pm 7,2$ (4–24) měsíců. Nejčastější příčinou poranění byla elongace nervu při distorzi kolene (5x), ve dvou případech fraktura a jeden případ byl způsoben iatrogeně. Funkční výsledek byl dosažen u pěti z těchto osmi pacientů, tedy v 62 %.

Ve skupině pacientů po sutuře s použitím nervového štěpu bylo pět mužů a tři ženy, průměrný věk byl 37,7 (26–62) let, doba od úrazu $4,4 \pm 2,5$ (0–10) měsíců. Příčinou byla opět nejčastěji distorze kolenního kloubu (4x), jednou fraktura

Tab. 2. Soubor pacientů po exoneurolyze (exo) nebo sutuře s použitím štěpu (sut) s délkou štěpu v cm.

Pacient	Pohl.	Věk	Nerv	Výkon	Od úrazu	Follow-up	Síla DF	Úraz
1.	m	29	P com	exo	4	19	3	fr fibuly
2.	m	30	P com	exo	12	111	2	distorze
3.	m	20	P com	exo	7	81	3	distorze
4.	m	47	P com	exo	24	58	0	distorze
5.	ž	31	P prof	exo	4	114	4	distorze
6.	ž	51	P com	exo	4	128	4	OS tibie
7.	m	34	P prof	exo	24	94	0	fr tibie
8.	m	21	P com	exo	4	25	3	distorze
9.	ž	52	P com	sut (10,5)	4	100	3	fr fibuly
10.	m	32	P com	sut (8)	10	26	2	distorze
11.	m	29	P com	sut (8)	3	28	3	řezná rána
12.	m	31	P com	sut (23)	3	37	1	distorze
13.	m	62	P com	sut (5)	0	60	4	extirpace ganglia
14.	ž	31	P prof	sut (3)	4	84	4	OS tibie
15.	m	39	P com	sut (14)	8	24	1	distorze
16.	ž	26	P com	sut (7)	5	15	2	distorze

Latence od úrazu a follow-up v měsících, P com a prof – m. peroneus communis, resp. profundus, OS – osteosyntéza, fr – fraktura

fibuly, jednou řezná rána se zhmožděním velkého úseku nervu a dvě poranění byla způsobena iatrogeně. Průměrná délka použitého štěpu byla $9,8 \pm 4,5$ (3–23) cm. Při délce do 6 cm došlo k funkční obnově ve 100 % případů (2x), při použití délky 6–12 cm v 50 % (2krát ze čtyř případů), u delších dárčů nebyl zaznamenán funkční efekt (2x).

Diskuze

K operaci byli indikováni pacienti (vyjma jednoho iatrogenního poranění s časnou revizí) s alespoň tři měsíce trvajícím plegií a úplným denervačním syndromem dle EMG vyšetření. Vzhledem k traumatickému původu jsme nepožadovali zobrazovací metodu (sonografie nebo MR) k verifikaci případného neuromu [7] – revidovali bychom jak při jeho nález (jeho vytětí s rekonstrukcí), tak i při negativním výsledku (uvolnění nervu z jizev), stejně jako ostatní autoři [8–12]. Tato vyšetření mají stěžejní význam v diagnostice ne-traumatických lézí (tumory nervu, patologie okolí nervu působící jeho útlak apod.) [7].

Dle největších souborů Kima et al (278 traumatických lézí a 40 tumorů za 32 let) [8,9] a Seidelové et al (48 poranění za 10 let) [10] dosahuje nejlepších výsledků po-

stá neurolyza při peroperačně zjištěné zachovalé vodivosti nervu (88, resp. 71 %) s tím, že se výrazněji neliší výsledky exoneurolyzy a interfascikulární neurolyzy. Rovněž výsledky přímé sutury jsou velmi dobré (84 %). Ve skupině rekonstruovaných nervů je významná závislost na délce použitého štěpu. Při délce do 6 cm byl návrat funkce v 75, resp. 44 %, při délce štěpů od 6 do 12 cm v 38, resp. 13 %, a nad 12 cm v pouhých 16, resp. 0 %. Neurolyza byla prováděna ve 44, resp. 46 %, ošetření štěpem ve 49, resp. 54 %, a přímá sutura u 19 pacientů z prvního souboru (7 %) [8–10]. Výsledky jsou podobné i ve dvou menších souborech Matejčika et al a Wooda et al s 39, resp. 11 pacienty. Výjimkou je 100% úspěšnost při sutuře štěpem do délky 6 cm při velmi malém počtu pacientů (2, resp. 3) a sutuře end-to-end ve druhé skupině u dvou pacientů [11,12].

Naše výsledky zhruba kopírují jiné soubory (tab. 3). Mírně horší úspěšnost neurolyz je dána operováním tří pacientů s velkou latencí od úrazu. Výsledek u těchto operací zjevně závisí na časovém intervalu mezi úrazem a operací. U dvou pacientů operovaných 24 měsíců po úrazu byl peroperačně výbavný NAP n. peroneus, svalová stimulace však byla

Tab. 3. Srovnání s publikovanými soubory ve světové literatuře.

Studie	Počet pacientů	Neurolyza	Sutura end-to-end	Sutura s použitím štěpu	Štěp < 6 cm	Štěp 6–12 cm	Štěp > 12 cm
Kim et al	278	88 %	84 %	41 %	75 %	38 %	16 %
Seidel et al	48	72 %		28 %	44 %	13 %	0 %
Matejčík et al	39	90 %	71 %	25 %	100 %	25 %	0 %
Wood et al	11		100 %	44 %	100 %	20 %	0 %
Naše studie	16	62 %		50 %	100 %	50 %	0 %

bez odpovědi. Nerv byl tedy vodivý, ale chronicky denervované svaly bez arteficiální elektrostimulace ztratily svou kontrakční schopnost. Pacient operovaný po 12 měsících má jen náznak hybnosti, po delší době se zdá být operační intervence zcela zbytečná. Ve skupině rekonstruovaných nervů byla nejdelší latence od úrazu 10 měsíců. Z naší i z ostatních studií vyplývá jasná závislost na délce použitého štěpu. Rekonstrukce nervu má nejlepší výsledky při délce defektu do 12 cm, naopak defekty delší mají šanci na reinervaci minimální (pouze šest úspěšných případů v souboru Kima et al).

Alternativní postupy

Nadějnou může být strategie Garozza et al, jež vyslovili domněnku, že trvalé natažení denervovaných extenzorů vlivem převažující flexorů a vyšší tlak v zadním svalovém kompartmentu opět vlivem stažení flexorů jsou zodpovědné za horší regeneraci nervových vláken a nervosvalových plotének. U 53 pacientů provedli neurolyzu v 11 %, přímou suturu ve 2 % a ošetření štěpem v 87 %. U všech byla navíc v jedné době transponována šlacha m. tibialis posterior na m. tibialis anterior. Celková úspěšnost návratu funkce extenzorů byla 90 % [13]. Data však zatím nebyla potvrzena na jiném souboru.

Alternativou k rekonstrukci s použitím štěpu může být neurotizace, jejíž použití v dané lokalitě popsali Nath et al, kdy byly využity funkční fascikly n. peroneus superficialis nebo n. tibialis k našití

na distální pahýl n. peroneus profundus. K funkční úpravě došlo u 13 ze 14 pacientů, tj. v 92 % [14].

Šlachové transpozice

Při neúspěchu reinervace se provádějí ortopedické výkony – šlachové transpozice. Běžné je přemístění úponu šlachy m. tibialis posterior na šlachy m. tibialis anterior, případně m. flexor digitorum longus na šlachy m. extensor digitorum longus et hallucis longus. Úspěšnost těchto výkonů – opět měřená možností chůze bez peroneální pásky – je kolem 90 % [15]. Žádný z našich pacientů, u nichž nedošlo k reinervaci, i přes doporučení tuto operaci nepodstoupil.

Závěr

Poranění peroneálního nervu není časté. Z naší i ostatních publikovaných studií je však patrné, že operační léčba těchto úrazů má smysl a vede u velkého procenta pacientů k funkční úpravě. Z nejčastějších zavřených poranění má nejlepší výsledky neurolyza při pozitivním peroperačním neurogramu, u ošetření pomocí štěpu závisí výsledek na délce defektu. Nejdůležitější je však vhodné načasování operace, kdy pacient s pouhým parézou by měl být vždy urychleně směřován na neurochirurgické pracoviště, kde bude zvážena intervence dle vývoje EMG vyšetření a klinického stavu.

Literatura

1. Zvěřina E, Stejskal L. Poranění periferních nervů. Praha: Avicenum 1979.

2. Kline D, Hudson AR. Nerve Injuries. Philadelphia: WB Saunders 1995.

3. Prasad AR, Steck JK, Dellon AL. Zone of traction injury of the common peroneal nerve. *Ann Plast Surg* 2007; 59(3): 302–306.

4. Sunderland S, Bradley KC. Stress-strain phenomena in human peripheral nerve trunks. *Brain* 1961; 84(1): 102–119.

5. Denny-Brown D, Brenner C. Paralysis of nerve induced by direct pressure and by tourniquet. *Arch Neurol Psychiatr* 1944; 51: 1–26.

6. Nobel W. Peroneal palsy due to hematoma in the common peroneal nerve sheath after distal torsional fractures and inversion ankle sprains. *J Bone Joint Surg Am* 1966; 48(8): 1484–1495.

7. Visser LH. High-resolution sonography of the common peroneal nerve: detection of intraneural ganglia. *Neurology* 2006; 67(8): 1473–1475.

8. Kim DH, Kline DG. Management and results of peroneal nerve lesions. *Neurosurgery* 1996; 39(2): 312–319.

9. Kim DH, Murovic JA, Tiel RL, Kline DG. Management and outcomes in 318 operative common peroneal nerve lesions at the Louisiana State University Health Sciences Center. *Neurosurgery* 2004; 54(6): 1421–1428.

10. Seidel JA, Koenig R, Antoniadis G, Richter HP, Kretschmer T. Surgical treatment of traumatic peroneal nerve lesions. *Neurosurgery* 2008; 62(3): 664–673.

11. Matejčík V, Benetin J, Hulin I jr. Our experience with surgical treatment of ischial nerve injury. *Bratisl Lek Listy* 2001; 102(10): 462–465.

12. Wood MB. Peroneal nerve repair. *Surgical results. Clin Orthop Relat Res* 1991; 267: 206–210.

13. Garozzo D, Ferraresi S, Buffatti P. Surgical treatment of common peroneal nerve injuries: indications and results. A series of 62 cases. *J Neurosurg Sci* 2004; 48(3): 105–112.

14. Nath RK, Lyons AB, Paizi M. Successful management of foot drop by nerve transfers to the deep peroneal nerve. *J Reconstr Microsurg* 2008; 24(6): 419–427.

15. Pilný J, Čížmář I, Ehler E, Drač P. Transpozice šlachy m. tibialis posterior – efektivní řešení parézy peroneálních svalů. *Cesk Slov Neurol N* 2009; 72/105(3): 279–283.