

Fibrózní dysplazie žeber a páteře: multioborové řešení – kazuistika

Fibrous Dysplasia of Ribs and Spine: Multidisciplinary Solution – a Case Report

Souhrn

Na kazuistice 56letého muže s multicentrickou fibrózní dysplazií pátého a šestého žebra a těl hrudních obratlů autoři demonstrují léčebný postup hrudního chirurga a neurochirurga. Nádor utlačoval pravé plicní křídlo a tvorbou pleurálních výpotků působil dušnost. Část nádoru vrůstala do páteřního kanálu a utlačovala míchu. Nemocný byl vyšetřován na různých pracovištích, k chirurgickému řešení se přistoupilo po vzniku spastické paraparézy dolních končetin. V akutní fázi se z laminektomie uvolnil útlak míchy, v druhé fázi se extirpoval tumor hrudní stěny s resekci postižených částí žeber a těl hrudních obratlů a ve třetí fázi se stabilizovala páteř s plastikou hrudní stěny. Nádor o velikosti 60 × 110 × 80 mm měl hmotnost 1 200 g. Velká resekční plocha byla zdrojem difuzního krvácení, ale užitím lokálního hemostatika Traumacel TAF se ztráty významně snížily. Výsledek nás opravňuje doporučit chirurgickou léčbu i monstrózních benigních nádorů ve spolupráci více chirurgických oborů.

Abstract

By relating the case history of a 56-year-old patient with multicentric fibrous dysplasia of the 5th and 6th ribs, the authors outline treatment procedures employed by both a thoracic surgeon and a neurosurgeon. A tumour was compressing the right lung and causing breathlessness by creating pleural effusions. One part of the tumour penetrated into the canal of the vertebral column and compressed the spinal cord. The patient had been examined in various departments; a surgical solution was suggested after spastic paraparesis of the lower limbs developed. The acute phase of spinal cord compression was relieved by laminectomy. In the second phase, the tumour was extirpated from the thoracic wall, with resection of the affected parts of the ribs and thoracic vertebrae. In the third phase, the spine was stabilized with plastic surgery to the thoracic wall. The tumour, measuring 60 × 110 × 80 mm, weighed 1,200 g. The large resection area gave rise to bleeding that was difficult to stop; local application of haemostat Traumacel TAF reduced the blood loss significantly. This result indicates that we may recommend surgical treatment in the case of enormous, benign tumours, with cooperation from exponents of other surgical specialities.

**P. Habal¹, K. Kaltofen²,
R. Kostyšyn², M. Štětina¹,
V. Málek²**

LF UK a FN Hradec Králové:
¹Kardiologická klinika
²Neurochirurgická klinika



MUDr. Petr Habal
Kardiologická klinika
LF UK a FN Hradec Králové
Sokolská 581
500 05 Hradec Králové
e-mail: phabal@seznam.cz

Přijato k recenzi: 1. 10. 2010
Přijato do tisku: 4. 11. 2010

Klíčová slova

tumory hrudní stěny – benigní fibrózní dysplazie – paraparéza dolních končetin

Key words

thoracic wall tumours – benign fibrous dysplasia – lower paraparesis

Práce podpořena Výzkumným záměrem MZO 00179906.

Úvod

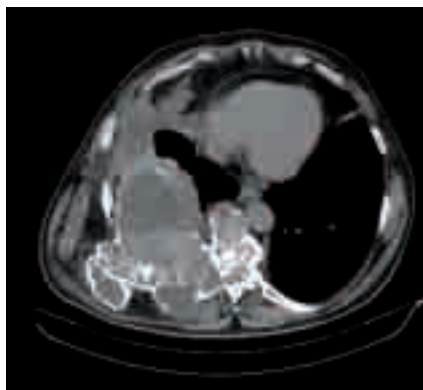
Primární benigní nádory hrudního skeletu se vyskytují vzácně ve srovnání s ostatními benigními nádory, především s nádory dlouhých kostí. Tvoří jen okolo 7 až 8 % všech benigních kostních nádorů [1]. Jedním z nich je benigní fibrózní dysplazie, která vzniká jako abnormalita při vývoji a diferenciaci mesenchymových osteoblastů [2].

Abnormalita bývá ale nejčastěji lokalizována v dlouhých kostech skeletu [2]. Chirurgická léčba je většinou indikována již v mladším věku, protože během růstu vznikají různé deformity a hlavně patologické zlomeniny dlouhých kostí [3].

Benigní fibrózní dysplazie s lokalizací do kostí hrudního skeletu se nejčastěji vyskytuje v žebrech, ale tvoří jen okolo 4 % všech benigních primárních hrudních nádorů [4].

Kazuistika

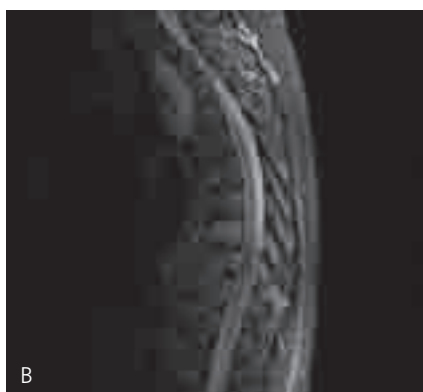56letý muž, který až do nástupu do invalidního důchodu pracoval jako klempíř, si na bolesti v zádech stěžoval déle než 15 let. Progresí obtíží nemocný přisuzoval pouhým komplikacím. Při pádu před pěti lety utrpěl sériovou zlomeninu žeberech vpravo se vznikem pneumotoraxu. V posledních třech letech se ale k bolesti a progresi hmatné resistence pod úhlem lopatky vpravo připojily recidivující výpotky, pro které byl opakovaně punktován. Postupně zvětšující se resistenci pod úhlem lopatky vpravo přikládal špatně zhojeným zlomeninám žeberech. Nemocný byl hospitalizován na spádové chirurgii, kde podstoupil opakovaně různé diagnostické operační výkony. Ani histologický nález nebyl zpočátku jednoznačný, prvotní diagnóza se přikláněla ke kostnímu sarkomu. Až další histologie, hodnocená na jiném pracovišti stanovila, že se jedná o fibrózní dysplazii. V posledním roce větší obtíže přinášela klidová dušnost při progresi masivních recidivujících výpotků s kompletním útlakem celého pravého plicního křídla (obr. 1). Nemocný byl opakovaně hospitalizován na plicním oddělení, kde byla provedena i bronchoskopie. Z míšního útlaku se rozvinula hypotonie a hypotrofie svalstva na obou dolních končetinách, pro kterou se stal imobilním. Progresí růstu nádoru došlo ke vzniku kanalikulární stenózy v úrovni devátého (Th 9) a desátého (Th 10) hrudního obratle s oploštěním hrudního úseku míchy



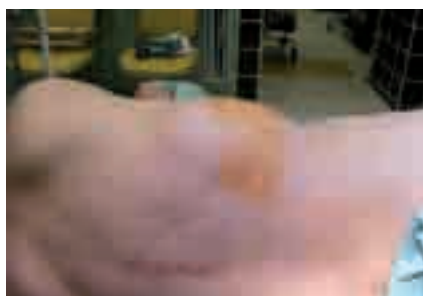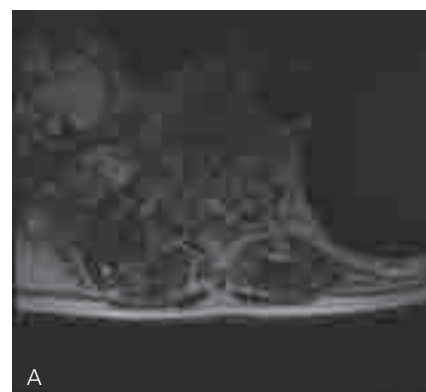
Obr. 1. CT obraz fibrózní dysplazie s postižením hrudní stěny a těla 8. a 9. hrudního obratle s kompresí míchy v páteřním kanálu a útlakem plicního křídla.

na 8 mm (obr. 2). To zapříčinilo spastickou paraparézu dolních končetin centrálního typu s rozvojem syndromu nekompletní míšní léze. Při urgentní operaci jsme z laminektomie provedli dekompresi míchy v rozsahu Th 9 a Th 10 a částečnou exstirpaci značně krvácejícího tumoru (obr. 3). V druhé fázi jsme za 10 dní z pravostranné posterolaterální torakotomie resekovali část sedmého až devátého

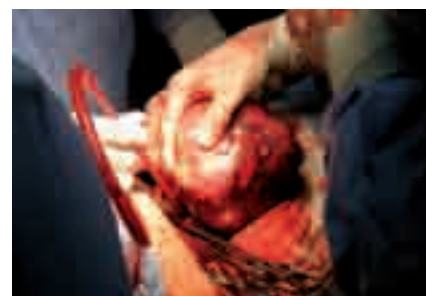tého žebra a nádor jsme v několika porcích exstirpovali. Uvolnili jsme těla obratlů Th 9 a Th 10 a nádorové hmoty exstirpovali z oblasti zadního mediastina (obr. 4). Vyjmuli jsme nádor ve třech porcích o celkové hmotnosti 1 750 g, přičemž největší porce měla rozměry 110 × 80 × 60 mm a vážila 1 200 g. Celkové krevní ztráty během výkonu dosáhly 2 000 ml. V očekávání dalších krevních ztrát v pooperačním období, z velké resekční plochy hrudní stěny a oblasti hrudní páteře, jsme od stabilizační operace páteře a plastice hrudní stěny v jedné době ustoupili. S dobrým efektem se nám dařilo ovlivnit další kapilární krvácení aplikací lokálního hemostatika Traumacel TAF ve formě sítky na velkou rannou plochu těl hrudních obratlů a plicního parenchymu (obr. 4). Definitivní výsledek histologie potvrdil ohraničenou proliferaci svazčitě uspořádaných buněk s vřetenobuněčným stromatem bez atypií a bez mitotické aktivity. Preparát je tvořen dutinami bez vlastní výstelky, které vytvářejí incipientní kostní cysty (obr. 5). Jedná se o benigní nádor se vzácným multicentrickým založením ve skeletu žeberech a obratlových těl. Nemocný se po výkonu zotavil, a proto jsme za 10 dní přistoupili



Obr. 2. MR obraz komprese míchy v páteřním kanálu.



Obr. 3. Jizva po dekompresi míchy z laminektomie v rozsahu Th 9 a Th 10 s tumorem hrudní stěny.



Obr. 4. Exstirpace tumoru hrudní stěny.

k třetí fázi. Provedli jsme korporektomii těl hrudních obratlů Th 9 a Th 10 s odstraněním meziobratlových plotének Th 8/9 a Th 10/11. Do prostoru extrahovaných těl jsme zavedli tři Kirschnerovy dráty a místo korporektomie vyplnili palacosem. Segment Th 8–11 jsme zafixovali anterolaterálně dlahou Thoracolumbar spine locking plate (TSLP) (obr. 6). Výkon jsme zakončili plastikou hrudní stěny za použití svalového laloku, vytvořeného částečně ze snopců musculus serratus anterior a musculus latissimus dorsi bez inserce umělého materiálu. K lokální hemostáze kapilárního krvácení jsme použili Traumacel TAF (obr. 7). Nemocný se dobře zrehabilitoval a byl schopen chůze o francouzských holích. K další léčbě jsme nemocného přeložili 14. pooperační den do rehabilitačního zařízení. Za tři měsíce po operaci je nemocný bez recidivy procesu i výpotku v pravé pohrudniční dutině, chodí bez opory jen v tříbodovém korzetu (obr. 8).

Diskuze

Z literatury je známo, že fibrózní dysplazie žebér se během růstu může měnit v cystickou degeneraci a může vést až k tvorbě aneurymatických cyst [5], což bylo histologicky prokázáno v našem případě. Histologická diagnóza může být obtížná hlavně při vyšetřování vzorků z biopsie, neboť se dysplazie může morfologicky podobat sarkomu [6]. To mohlo být také příčinou původně chybně stanovené diagnózy.

Většinou se jedná o benigní onemocnění, maligní transformace se pohybuje pod jedno procento všech známých případů [7]. Rizikem je, při dlouhotrvajícím růstu a monstrózních rozměrech, útlak okolních struktur. Jsou např. popisovány ojedinělé případy výskytu thoracic outlet syndromu při postižení prvního žebra [8].

Chirurgická radikální léčba má svá úskalí spojená především s předpokládanou velkou krvavou ztrátou. Náš několikafázový postup byl volen proto, že první operační výkon byl v akutní fázi při probíhající paraparéze dolních končetin. Druhá, nejrizikovější část, proběhla za očekávaných krvavých ztrát jako radikální exstirpace nádoru. Z peroperační biopsie jsme měli potvrzený benigní charakter onemocnění, mohli jsme si proto dovolit odložit třetí, stabilizační a torakoplastický výkon. Lze namítnout, že bylo možné použít reukuperci krvavých ztrát, např. využitím



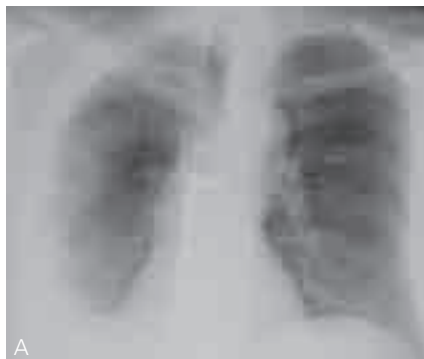Obr. 5. Vřetenobuněčné stroma obsahující nepravidelně pokroucené trávce pletivové kosti bez osteoblastických lemů.

Barvení hematoxylin-eosin, zvětšeno 100krát.

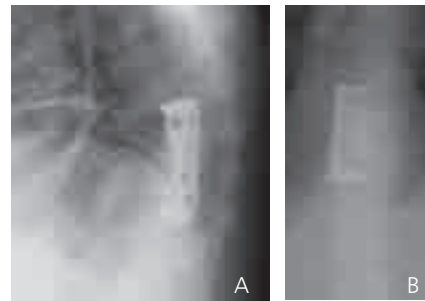
cell-saveru, ale i při vědomosti benignity procesu v podobných případech reukuperovanou krev nepodáváme. S dobrým efektem jsme použili lokální hemostatikum Traumacel TAF ve formě sítky. Tento materiál standardně užíváme u hrudních operací, kde předpokládáme krvavé ztráty z velké ranné plochy spojené s kapilárním krvácením. Díky schopnosti akcelerovat biochemické procesy, materiál významně podporuje proces hojení. Vstřebává se do tří dnů v závislosti na množství sekrece okolních tkání. Z organismu se vylučuje bez vedlejších účinků v průběhu 21 dní a nevyvolává žádné nežádoucí alergické reakce.

Závěr

To, že se jedná o raritní typ onemocnění, dokládá skutečnost některých sestav nemocných, například z registru více jak 2 000 případů oddělení ortopedie a patologie St. James's University Hospital Leeds bylo jen 32 případů lokalizovaných do kostí hrudního skeletu – nejčastěji do oblasti žebér. Nebyla popsána lokalizace do těl hrudních obratlů, natož pak mul-



Obr. 8. Tři měsíce po operaci.



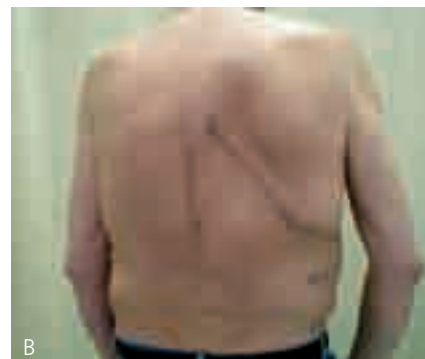Obr. 6. Stabilizace segmentů Th 8 až Th 11 dlahou TSLP.



Obr. 7. Aplikace Traumacelu TAF na resekční plochu hrudních obratlů.

ticentrické založení v kostech hrudního skeletu [9]. Také klinická manifestace bezprostředně před vynuceném neurochirurgickém výkonu byla raritní, spastická paraparéza dolních končetin způsobená touto chorobou nebyla v dostupné literatuře zmiňována. V české literatuře existují sporadická sdělení o zobrazovacích metodách tohoto benigního onemocnění [10]. Ovšem komplexně pojatý přístup k léčbě nebyl v dostupné literatuře zmiňován.

Domníváme se, že chirurgická léčba onemocnění dříve, než dojde k doprovodným projevům a nádor je malý, má



být prioritou před prováděnou chirurgickou intervencí jen za účelem diagnostiky. Důvod pozdní indikace k operaci se nám zjistit nepodařilo. Domníváme se, že velkou vinu má fakt, že nezafungovala role koordinátora léčby. Z faktologie dokumentace vyplývá, že nemocný byl léčen na mnoha pracovištích od pneumologického oddělení až po ortopedii a chirurgii, ale každý obor řešil izolovaně jen svoji problematiku. Možná, že nějakou roli sehrála i původně nesprávná histologická diagnóza sarkomu. Až v situaci, která hrozila přímým ochrnutím, se nemocný dostal na zdejší neurochirurgickou kliniku, která velmi úzce spolupracuje s oddělením hrudní chirurgie kardiochirurgické kliniky. Teprve poté byl k léčbě zaujat komplexní pohled s konečným příznivým vývojem pro pacienta. Náš správný postup se opírá nejen o zkušenost a dobrý výsledek v tomto případě, ale je opřen o spo-

radické literární údaje [11]. Při současném rozvoji medicíny lze předpokládat, že takto složitých stavů bude přibývat, a proto se zapojení specialistů různých oborů do kauzální léčby stává nutností. Již zmiňovanou úlohu koordinátora musí převzít chirurgický obor, který bude do kauzální léčby nejvíce zainteresován. Na dobrých výsledcích rozsáhlých operací se podílejí nové technické možnosti a materiály. V našem případě se velmi dobře osvědčilo hemostatikum Traumacel TAF, které svými vlastnostmi převyšuje v minulosti používané materiály při ekonomicky nesrovnatelných hladinách.

Literatura

1. Liechtenstein L. Bone tumors. 5th ed. The St. Louis: Mosby 1977: 270.
2. Harris WH, Dudley HR, Barry R. The natural history of fibrous dysplasia. An orthopaedic, pathological, and roentgenographic study. J Bone Joint Surg 1962; 44A: 207–233.

3. Andrisano A, Soncini G, Calderoni PP, Stilli S. Critical review of infantile fibrous dysplasia: surgical treatment. J Ped Orthop 1991; 11(4): 478–481.
4. Ala-Kulju K, Ketonen P, Järvinen A, Salo J, Luosto R. Primary tumor of the ribs. Scand J Thorac Cardiovasc Surg 1988; 22(2): 97–100.
5. Tresserra F, Rami R, Salas A, Domingo A, Forcada P, Gonzalez-Pont G et al. Polyostotic coexisting fibrous dysplasia and aneurysmal bone cyst of the chest wall. Thorac Cardiovasc Surg 1993; 41(5): 321–324.
6. Simpson AH, Creasy TS, Williamson DM, Wilson DJ, Spivey JS. Cystic degeneration of fibrous dysplasia masquerading as sarcoma. J Bone Joint Surg (Br) 1989; 71(3): 434–436.
7. Ruggieri P, Sim FH, Bond JR, Unni KK. Malignancies in fibrous dysplasia. Cancer 1994; 73(5): 1411–1424.
8. Karanjia ND, Sayer RE. Thoracic outlet syndrome due to monostotic fibrous dysplasia of the first rib. J R Coll Surg Edinb 1990; 35(2): 111.
9. Waller DA, Newman RJ. Primary bone tumours of the thoracic skeleton: an audit of the Leeds regional bone tumours registry. Thorax 1990; 45: 850–855.
10. Turková L, Brtková J, Žižka J. Aneurysmatická kostní cysta páteře v MR obrazu – diferenciální diagnostika – soubor kazuistik. Ces Radiol 2007; 61(3): 335–338.
11. Cavanaugh DG, Cabellon S jr, Peake JB. A logical approach to chest wall neoplasm. Ann Thorac Surg 1986; 41(4): 436–437.

Traumacel

TAF Light

ÚČINNÁ OBRANA PROTI DIFUZNÍMU KRVÁCENÍ

UNIKÁTNÍ VLASTNOSTI TRAUMACELU TAF LIGHT:

- rychlá a efektivní hemostáza do 1–2 minut
- biodegradabilita do 48–72 hodin
- baktericidní a bakteriostatické účinky
- hypoalergenní a atraumatický
- podporuje procesy hojení
- minimalizuje krevní ztráty a komplikace

Indikace: zástava difuzního kapilárního a drobného venózního krvácení, vhodný pro použití u širokého spektra chirurgických výkonů, včetně endoskopických.

Traumacel TAF Light lze vykázat jako ZUM.

www.traumacel.cz

SLOŽENÍ:
OXIDOVANÁ
CELULOZA



 **BIOSTAR**