

# Chirurgická léčba neuroepitelových nádorů na přední straně kosti křížové – kazuistiky

## Surgical Treatment of Neuroepithelial Tumours of the Central Surface of the Sacrum – Case Reports

### Souhrn

Autoři prezentují kazuistiky popisující průběh léčby dvou nemocných, které byly operovány pro nálezy objemných neuroepiteliálních nádorů lokalizovaných ventrálně od kosti křížové. V prvním případě byl nádor resekován předním transperitoneálním přístupem, v případě druhém byla resekce vedena zadním přístupem transsакrálním. V rámci diskuze je pozornost věnována klinickému obrazu, kterým se prezentují expanze v oblasti malé pánve. Uvedena je diferenciálně diagnostická rozvaha činěná po odhalení expanze v oblasti kosti křížové a grafický obraz těchto expanzí. Zároveň je diskutováno o strategii chirurgické léčby onemocnění a pooperační dispenzarizaci.

### Abstract

The authors present case reports of the course of therapy for two patients who underwent surgery for extensive neuroepithelial tumours located on the ventral surface of the sacrum. In the first case-report, resection of the tumour with an anterior transperitoneal approach is described, and in the second case report a tumour resection with a posterior trans-sacral approach was referred. The discussion that follows centres around the clinical manifestation of the disease resulting from presacral expansions. Differential diagnosis after detection of the expansion of the sacrum and radiological findings are mentioned. Surgical strategy and treatment after surgery, together with follow-up strategy, are discussed.

**P. Vaněk<sup>1</sup>, D. Erhart<sup>2</sup>,  
T. Belšán<sup>3</sup>, P. Hrabal<sup>4</sup>,  
V. Beneš<sup>1</sup>**

ÚVN Praha:

<sup>1</sup> Neurochirurgická klinika 1. LF UK  
v Praze

<sup>2</sup> Chirurgická klinika 2. LF UK v Praze

<sup>3</sup> Radiodiagnostické oddělení

<sup>4</sup> Patologicko-anatomické oddělení



**MUDr. Petr Vaněk**  
Neurochirurgická klinika  
1. LF UK a ÚVN Praha  
U Vojenské nemocnice 1200  
169 02 Praha 6  
e-mail: petr.vanek@uvn.cz

Přijato k recenzi: 14. 10. 2009

Přijato do tisku: 15. 12. 2009

### Klíčová slova

neurofibrom – ganglioneurom – presakrální tumor – transperitoneální přístup – transsакrální přístup

### Key words

neurofibroma – ganglioneuroma – presacral tumour – transperitoneal approach – transsacral approach

## Úvod

Primární nádory v oblasti kosti křížové a primární nádory propagující se z kosti křížové ventrálně či dorzálně jsou poměrně vzácné. Shodou okolností je první popis této patologie v paleopatologické literatuře spojen s českými autory [1]. Rasmussen ve svém souboru 557 spinálních nádorů našel pouze 35 (7%) nádorů, které souvisely s křížovou kostí [2]. Odhaduje se, že jeden odhalený nádor ventrálně související s křížovou kostí připadá přibližně na více než 40 000 hospitalizovaných nemocných [3]. Nádory neuroepitelového původu představují opět jen malou část z těchto nádorů.

Z didaktických důvodů bývají nádory v oblasti kosti křížové rozdělovány podle lokalizace a růstové propagace do tří základních skupin: I. nádory lokalizované v kosti křížové bez propagace do okolí, II. nádory kosti křížové, které arodují kostní stěnu sakra a propagují se ventrálně či dorzálně a III. striktně presakrální nádory [4]. Chirurgické léčení nemocných klasifikovaných do skupiny III a někdy i do skupiny II obvykle vyžaduje vytvoření mezioborového týmu. V naší práci prezentujeme dvě nemocné, které byly na naší klinice během posledních tří let operovány pro nádory ze skupiny neuroepitelových patřící do III. skupiny podle lokalizace.

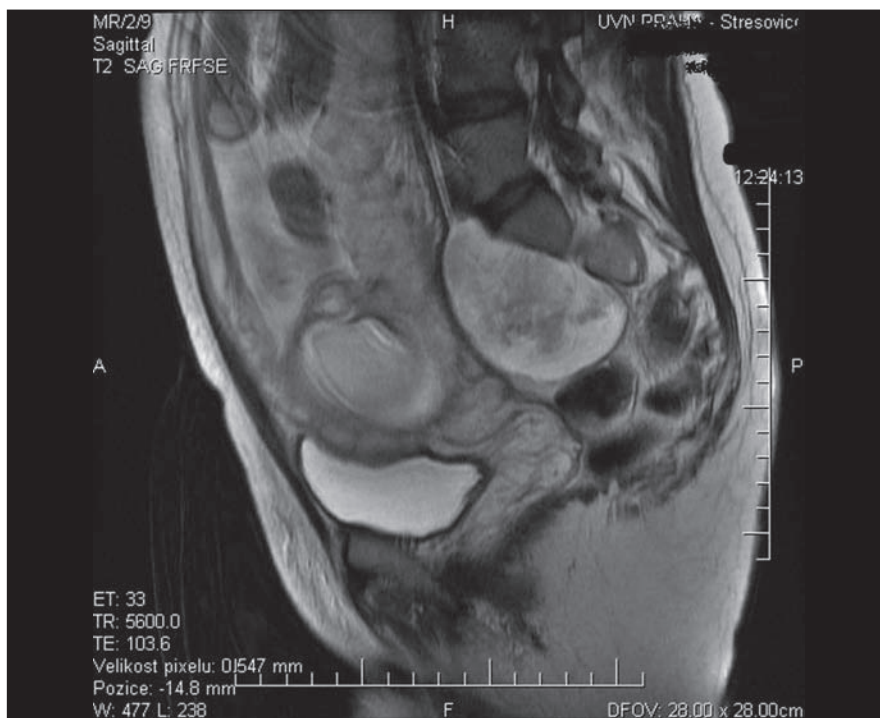## Kazuistika 1

Jednalo se o 34letou nemocnou, s dvouletou anamnézou nespecifických bolestí beder šířících se do oblasti levého kyčelního kloubu. Během rutinního vyšetření ve třetím měsíci těhotenství v lednu 2007 jí byl zjištěn solidní nádor v malé pánvi.

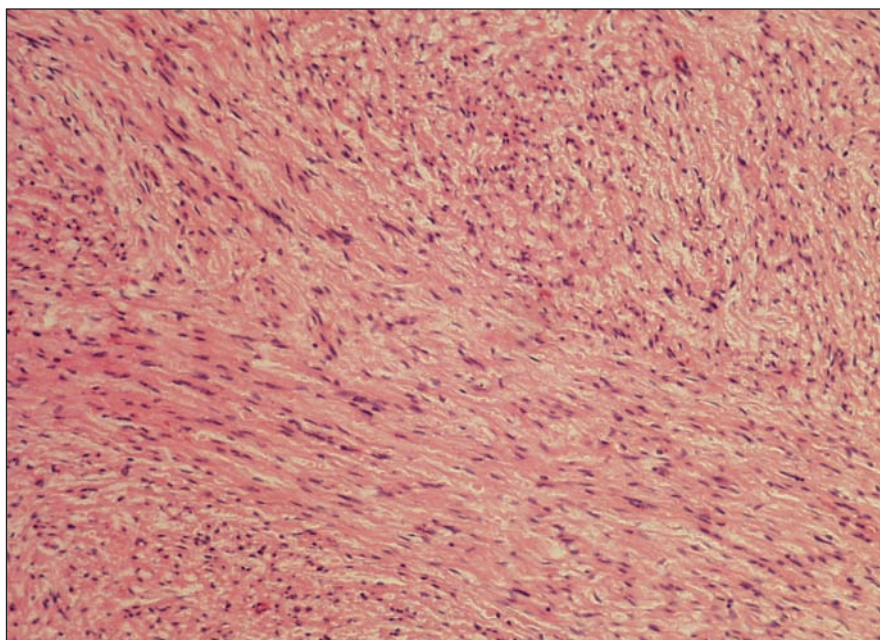
Nemocná opakovaně podstoupila vyšetření magnetickou rezonancí (MR). Poprvé bylo vyšetření provedeno v 19. týdnu těhotenství. Byl popsán oválný solidní nádor rozměrů 80 × 50 × 60 mm retroperitoneálně v oblasti malé pánve, ventrálně naléhající na konkávní plochu kosti křížové a na promontorium vlevo s nápadnou afinitou k foramen S1 vlevo, nicméně bez destrukce foramina či pronikání do páteřního kanálu. Vnitřní struktura tumoru byla lehce nehomogenní, signál v T2 váženém obraze byl vysoký a v T1 váženém obraze zřetelně vyšší než přilehlé svaly. Byl hladce a ostře ohraničen pouzdrem 1–2 mm širokým. Tumor lehce ventrolaterálně dislokoval levý musculus psoas. Jiná patologie v oblasti malé pánve nebyla zobrazena. Děloha a placenta vykazovaly obraz odpovídající 19. týdnu gravidity (obr. 1).

Nemocná byla poučena o pravděpodobném biologickém chování tumoru, který byl veden jako benigní neuroepitelový nádor, a rozhodla se podstoupit resekci nádoru po ukončení těhotenství. Porod proběhl nekomplikovaně, v termínu, císařským řezem. Dva a půl měsíce po porodu nastoupila nemocná k resekci nádoru.

Operační výkon byl veden v celkové anestezii. V poloze na zádech bylo nejprve původní jizvou po císařském řezu proniknuto a revidováno intraperitoneálně, poté do retroperitonea laterálně od mezosigmoidea. Tumor byl v hranici preparován, postupně mobilizována vasa iliaca vlevo a levý ureter. Následně byl tumor v celku resekován.



Obr. 1. Presakrálně vyrůstající neurofibrom v T2 váženém MR zobrazení.



Obr. 2. Histologický nálezn odpovídající neurofibromu s rysy schwannomu a perineurinomu – vřetenobuněčný, fascikulárně uspořádaný nádor s protáhlými jádry v barvení hematoxylin-eozin, zvětšeno 100x.

Vlastní operační výkon trval dvě hodiny, pooperační období proběhlo bez závažnějších komplikací, nemocná byla propuštěna 4. pooperační den do domácího ošetřování.

Před histologickým vyšetřením byl tumor opětovně přeměřen a reálné hodnoty 93 × 70 × 47 mm byly ve dvou rozměrech významně větší, než bylo naměřeno na předoperační MR. V histologickém obraze nádor nejvíce odpovídal neurofibromu, vykazoval však některé rysy perineurinomu a schwannomu (obr. 2). Nemocná je v současné době dva roky po výkonu, zcela bez zdravotních obtíží a bez známek recidivy na opakované MR kontrole (obr. 3).

### Kazuistika 2

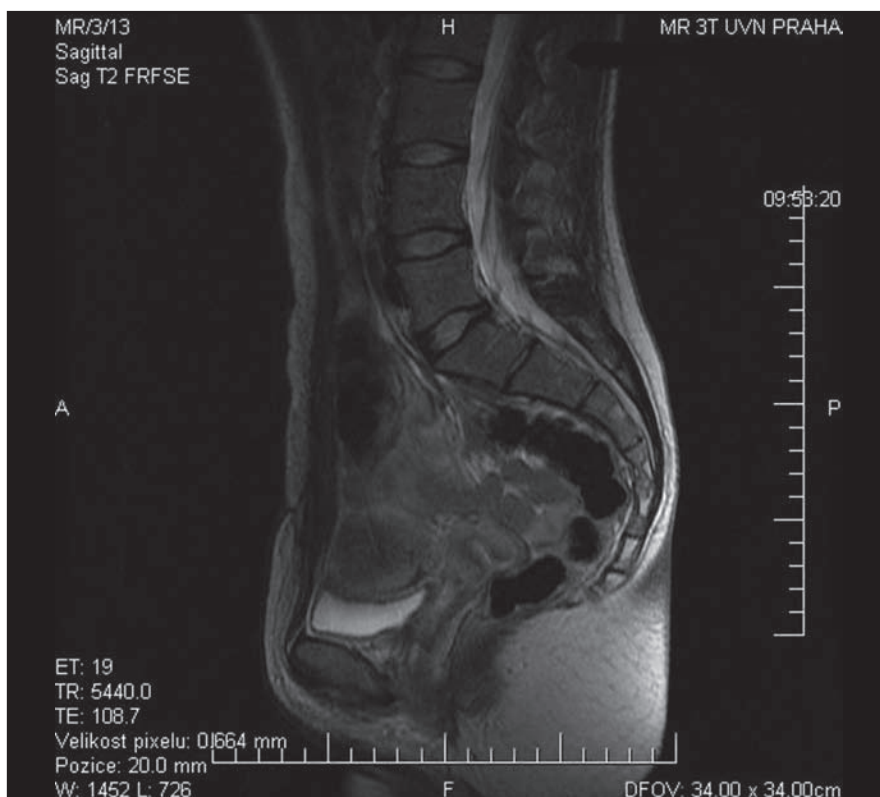Dvacetiletá nemocná, v březnu 2006 podstoupila apendektomii komplikovanou pelvoperitonitidou, dále prodělala komplikovanou bilaterální adnexitidu. Pro rozsáhlé periadnexální adheze jí byla opakovaně provedena adheziolýza a jednou uretrotomie pro stenózu uretry. Kromě toho byla nemocná léčena pro astma bronchiale a neurovegetativní dystonii.

Od září 2008 byla nemocná opakovaně vyšetřována na gynekologii pro recidivu bolestí v podbřišku a dolní bederní páteři. Bolest byla natolik výrazná, že ji nebylo možno kontrolovat běžnými analgetiky, nemocná udávala propagaci bolesti z podbřišku do třísel a pseudoradikulárně po zevních a předních stranách dolních končetin. Při atakách bolesti docházelo i k poruchám vyprazdňování moči a stolice.

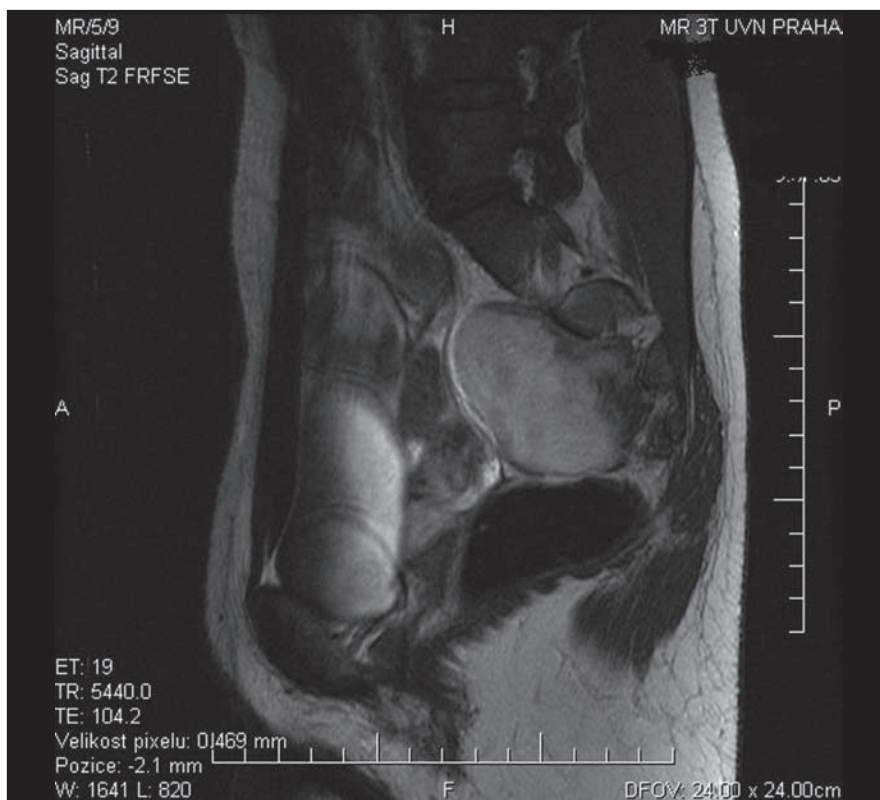Palpací byla zjištěna rezistence v podbřišku, následně nemocná podstoupila ultrasonografické vyšetření, vyšetření počítačovou tomografií (CT) a MR. Na MR byl popsán oválný solidní nádor rozměrů 58 × 67 × 54 mm retroperitoneálně v oblasti malé pánve, ventrálně naléhající na konkávní plochu kosti křížové vlevo, který se mírně propagoval do foramen S2 vlevo. Tumor střední intenzitou nehomogenně zvyšoval signál po podání kontrastní látky. Jiná patologie ve vyšetřené oblasti zjištěna nebyla (obr. 4).

Obdobně jako v prvním prezentovaném případě bylo vysloveno podezření, že se jedná o nádor ze skupiny neuroepitelových – schwannom nebo neurofibrom.

Nemocná byla po vzájemné dohodě indikována k resekci nádoru. Od původního záměru resekovat nádor předním přístupem bylo upuštěno pro předpokládané těžké zajištění v oblasti malé pánve.

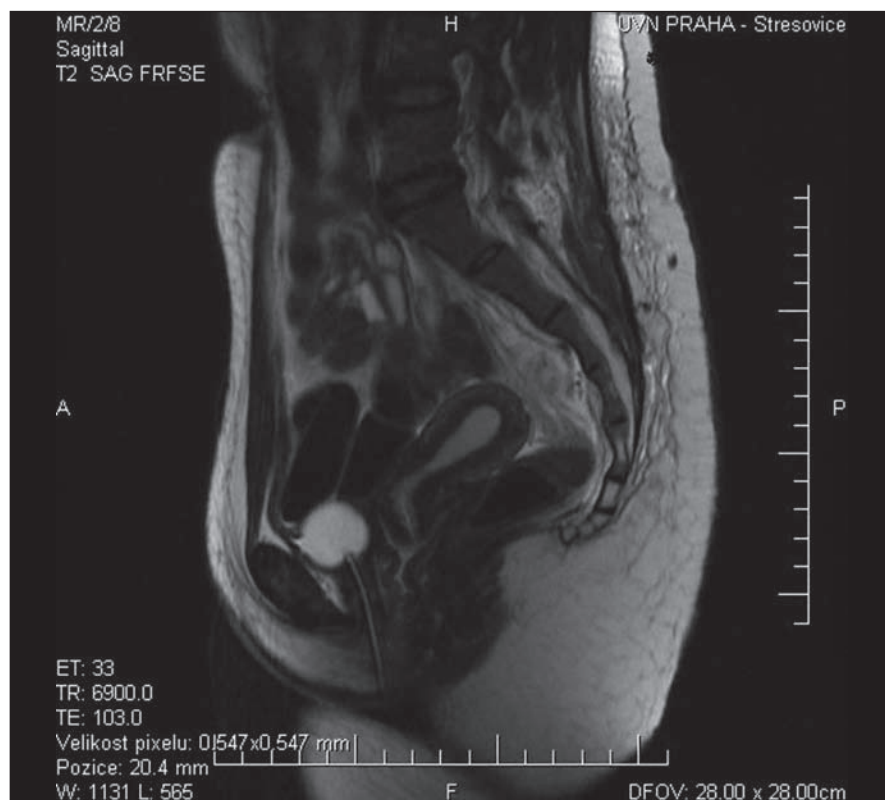

Obr. 3. MR kontrola v T2 váženém obraze – stav po resekci po neurofibromu bez známek recidivy či rezidua procesu.

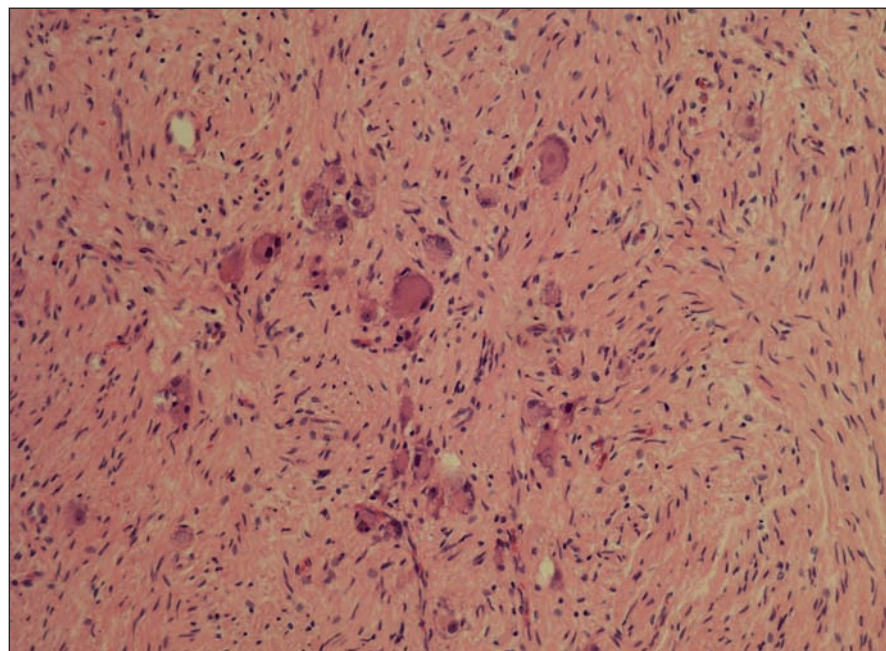


Obr. 4. MR obraz v T2 váženém obraze presakrálně vyrůstajícího ganglioneuromu ventrálně naléhajícího na konkávní plochu kosti křížové vlevo s mírnou propagací do foramen S2.





Obr. 5. Pooperační MR kontrola po resekci 90 % presakrálně rostoucího ganglioneuromu v T2 váženém obraze.



Obr. 6. Histologický nález odpovídající zralému ganglioneuromu s převahou vřetenobuněčné stromální složky (Schwannian stroma – dominant) v barvení hematoxylin-eozin, zvětšeno 100x.

Byla zvolena resekce ze zadního přístupu, transsakrální cestou.

Operační výkon byl tedy veden v celkové anestezii, pronační poloze. Ze střední čáry

byla skeletizována levá část kosti křížové v celém rozsahu od segmentu S1 až po segment S5. Následně bylo mikrofrézou proniknuto zleva do sakrálního kanálu

v úrovni S2, zde již byl patrný nádor propagující se do foramen. Vak tvrdé pleny míšňní byl odsunut mediálně, dále byla mikrofrézou resekována ventrální část sakra v rozsahu S2–S3 kraniokaudálně a 3 cm laterálně. Ve ventrální stěně sakra byl vytvořen oválný defekt rozměrů 4 × 3 cm v místě, kde nádor naléhal na stěnu sakra. Kořen S2 byl od nádoru postupně odseparován. Byla postupně provedena vnitřní dekomprese nádoru, který se jevil velice tuhý a minimálně vaskularizovaný. Po částech byl nádor separován od vasa iliaca vlevo a stěny rekta. Byla kompletně resekována část nádoru propagující se do malé pánve, ale vzhledem k přístupu nebylo možné dokonale resekovat část nádoru intimně Inoucí k ventrální straně kosti křížové. Vlastní operační výkon si vyžádal 4,5 hodiny a pooperační MR potvrdila resekci 90 % nádoru (obr. 5). Následně pooperační období proběhlo nekomplikovaně a nemocná byla po osmi dnech propuštěna do domácího ošetřování.

V histologickém obraze vykazoval nádor rysy charakteristické pro ganglioneurom (obr. 6). Nemocná je půl roku po výkonu bez závažnějších obtíží, bolesti v podbřišku zcela odezněly a MR nález půl roku po výkonu se neliší od pooperační kontroly.

### Diskuze

Nádory v malé pánvi ventrálně od kosti křížové zůstávají zpravidla dlouho klinicky němé. Průměrné trvání obtíží, než nemocný dospěje k operačnímu řešení, se pohybuje od 1–7 let [5,6]. Je dokonce znám případ tumoru s 25 let trvajícím bezpříznakovým obdobím [7]. Nejčasnějším příznakem bývá bolest v zádech nebo kořenová iradiace bolesti do dolních končetin. V obdobné distribuci později nemocní udávají parestezie a dysestezie. Typickými pozdějšími příznaky jsou sfinkterové obtíže – snížená vyprazdňovací pohotovost při močení, močová retence, slabý proud moči až po ischiuria paradoxa. Někteří nemocní si opakovaně stěžují na zácpu a nepříjemné pocity plnosti v oblasti rekta až bolesti v této lokalizaci [5–7].

U první prezentované nemocné se přítomnost poměrně objemného tumoru v oblasti malé pánve, i přes současné těhotenství, manifestovala pouze mírnou nespecifickou symptomatikou, což jen dokumentuje, jakých rozměrů mohou dorůstat nádory v této lokalizaci, aniž se kli-

nicky významněji projeví. V druhém případě se o něco méně rozměrný nádor manifestoval poměrně typickou klinikou. Jelikož tato nemocná zhruba rok a půl před odhalením nádoru prodělala opakované intervence v oblasti malé pánve, je otázkou, zda byl nádor přehlédnut a již v té době se podílel na klinickém obrazu, ze kterého bylo viněno jizvení v malé pánvi, či do uvedených rozměrů narostl až následně.

Útvar před kostí křížovou je často hmatný per rectum a již toto vyšetření samo o sobě umožňuje základní diferenciálně diagnostické úvahy. Nádory neuroepitelového původu bývají tuhé s hladkým povrchem a většinou uloženy mimo střední čáru. Enterogenní cysty jsou měkké a ve střední čáře, obdobně tak ventrální meningokély, jejichž palpace může nemocnému přivodit bolest hlavy. Chordomy jsou obvykle tuhé s nepravidelným povrchem a zánětlivé léze bývají bolestivé při palpaci [8]. Dále se zde může vyskytnout velkobuněčný nádor, osteoblastom, plazmocytom, chondrosarkom, lymfom, teratom, či aneurymatická kostní cysta [9].

Určité patologické změny, jako jsou lytické kostní defekty sakra, rozšíření sakrálních foramin či kalcifikace v malé pánvi, mohou být zřejmé již po pořízení nativních rentgenových snímků malé pánve [9]. Nicméně MR je radiodiagnostická modalita, která je považována za vyšetření volby u těchto patologií. Neuroepitelové nádory v malé pánvi se v MR obraze jeví jako objemné, asymetrické, dobře ohraničené a kontrastem se barví útvary, které vyrůstají před kostí křížovou mimo střední čáru. Schwannomy, na rozdíl od neurofibromů, často podléhají degenerativním změnám, objevují se v nich nekrózy, kalcifikace, zakrvácení a cysty. Pouzdro, které se u schwannomů zobrazuje jako hypointenzní lem, bývá přítomno pouze u 30 % neurofibromů [10].

Histologický obraz většiny neuroepitelových nádorů ventrálně od sakra odpovídá schwannomům [2]. Další typy nádorů z této skupiny, jako jsou neurofibromy, perineurinomy a maligní tumory z pochev periferního nervu, se vyskytují podstatně méně. Nicméně, jak je zřejmé i z prvního prezentovaného případu, jeden nádor může vykazovat histologické charakteristiky několika nádorů příbuzných. Vzhledem ke stále dokonalejším histologickým

technikám se nám tedy bude dostávat stále pestřejších popisů. Zásadní je ovšem biologické chování nádorů a naštěstí drtivá většina neuroepitelových nádorů v oblasti sakra je nezhoubných [5]. Velmi raritní byl histologický nálezn ve druhém prezentovaném případě. Ganglioneurom, tedy benigní nádor vyrůstající z buněk ganglia sympatiku, byl v této lokalizaci do této doby v odborné literatuře popsán teprve 18krát [11].

Cílem chirurgické léčby je radikální resekce nádorů. Volba chirurgického přístupu je závislá na vztahu nádoru k sakru. Zadní přístup je indikován pro resekci intrasakrální nádorů (I. skupina), tumory prorůstající sakrem ventrálně (II. skupina) vyžadují kombinovaný předozadní výkon a optimálním přístupem k nádorům ventrálně od sakra (III. skupina) je přední transčerní retroperitoneální přístup [5,6,12,13].

Kvůli komplikované anatomické situaci v malé pánvi, riziku krvácení z presakrálních žilních plexů, je při předním výkonu v této oblasti spolupráce neurochirurga a chirurga velmi důležitá. V prvním prezentovaném případě jsme postupovali tímto způsobem a jako většina autorů považujeme u nádorů ventrálně od sakra přední přístup za přístup volby. Nicméně v druhém případě jsme pro skutečnosti uvedené v předchorobí – masivní jizvení v oblasti malé pánve, porušili toto logické schéma a využili přístup zadní. Hlavním nedostatkem tohoto zadního transsakrálního přístupu je horší přehled v operačním poli. Nádor nelze resekovat v celku, velmi problematická je i možnost kontroly případného masivnějšího krvácení ventrálně od sakra. Na druhou stranu, jak je patrné z druhého prezentovaného případu, lze touto cestou s minimálním narušením sakra resekovat poměrně veliký nádor a dosáhnout dobrého klinického výsledku. Bohužel jsme touto cestou nedocílili radikální resekce, a lze tedy s vyšší pravděpodobností očekávat recidivu i v případě potvrzené benigní léze.

Většina publikací pojednávajících o neuroepiteliálních nádorech v oblasti sakra jsou bohužel pouze popisy jednotlivých případů, největší soubor představuje 13 nemocných. Je tedy obtížné kvantifikovat riziko recidivy nádoru. Abernathy et al zaznamenali významnou progresi rezidua nádoru u 4 nemocných z 9, u kterých byla provedena parciální resekce nádoru [6]. Dominguez et al operovali

6 nemocných a zaznamenali jednu recidivu po 17 letech [8]. Regan et al zaznamenali progresi rezidua nádoru 6 ani 14 let po výkonu. Proto je plně na místě nemocné sledovat jak po radikální, tak po subtotální resekci nádoru a minimálně jednou ročně provést kontrolu MR [14].

## Závěr

Neuroepiteliální nádory lokalizované ventrálně od sakra (III. skupina dle lokalizace) jsou velmi vzácné onemocnění, které zůstává dlouho klinicky němé. Pomalá progresie nádoru se projevuje nespecifickou postupně zesilující symptomatikou. Grafickým vyšetřením volby je MR. Terapeutickou modalitou volby je radikální chirurgická resekce nádoru. Nádory této lokalizace jsou indikovány k přednímu výkonu, avšak dobrého klinického efektu lze za určitých okolností docílit i výkonem zadním. Dlouhodobé pooperační sledování nemocných je i u benigních lézí nezbytné.

## Literatura

1. Strouhal E, Nemecková A. Paleopathological find of a sacral neurilemoma from ancient Egypt. *Am J Phys Anthropol* 2004; 125(4): 320–328.
2. Rasmussen TB, Kernohan JW, Adson AW. Pathologic consideration, with surgical consideration, of intraspinal tumors. *Ann Surg* 1940; 111(4): 513–530.
3. Whitaker LD, Pemberton JD. Tumors ventral to the sacrum. *Ann Surg* 1938; 107(1): 96–106.
4. Klimo P Jr, Rao G, Schmidt RH, Schmidt MH. Nerve sheath tumors involving the sacrum. *Neurosurg Focus* 2003; 15(2): 12.
5. Feldenzer JA, McGauley JL, McGillicuddy JE. Sacral and presacral tumors: problem in diagnosis and management. *Neurosurgery* 1989; 25(6): 884–891.
6. Abernathy CD, Onofrio BM, Scheithauer B. Surgical management of giant sacral schwannomas. *J Neurosurg* 1986; 65(3): 286–295.
7. Stewart RJ, Humphreys WG, Parks TG. The presentation and management of presacral tumours. *Br J Surg* 1986; 73(2): 153–155.
8. Domínguez J, Lobato RD, Ramos A, Rival JJ, Gómez PA, Castro S. Giant intrasacral schwannomas: report of six cases. *Acta Neurochir* 1997; 139(10): 954–960.
9. Turner ML, Mulhern CB, Dalinka MK. Lesion of the sacrum. Differential diagnosis and radiological evaluation. *JAMA* 1981; 245(3): 275–279.
10. Popuri R, Davies AM. MR imaging features of giant presacral schwannomas: a report of four cases. *Eur Radiol* 2002; 12(9): 2365–2369.
11. Cerullo G, Marrelli D, Rampone B, Miracco C, Caruso S, di Martino M, Mazzei MA et al. Presacral ganglioneuroma: a case report and review of literature. *World J Gastroenterol* 2007; 13(14): 2129–2131.
12. Patocskai EJ, Tabatabaian M, Thomas MJ. Cellular schwannoma: rare presacral tumor. *Can J Surg* 2001; 45(2): 141–144.
13. Wuismann P, Härle A, Mathias HH, Roessner A, Erlmann R, Reiser M. Two-stage therapy in the treatment of sacral tumors. *Arch Orthop Trauma Surg* 1989; 108(4): 255–260.
14. Regan JF, Juler GL, Schmutzter KJ. Retroperitoneal neurilemoma. *Am J Surg* 1977; 134(1): 140–145.