

# Intramedulární astrocytom – soubor 15 pacientů a přehled literatury

## Intramedullary Astrocytoma – a Series of 15 Patients and Literature Overview

### Souhrn

Intramedulární astrocytom patří mezi vzácnější nádory postihující centrální nervový systém. Vzhledem k nejasnostem, které jej v literatuře obklopují, byla provedena retrospektivní analýza vlastního souboru za období 2003–2009. Výsledky byly srovnány s dostupnou literaturou. Soubor tvořilo 15 pacientů (10 žen a 5 mužů), průměrného věku 42,6 let. Dle McCormickovy klasifikace spadalo pět pacientů do stupně I, čtyři do stupně II, jeden do stupně III a pět do stupně IV. Radikální resekce nebyla dosažena v žádném případě, 11 pacientů podstoupilo subtotální resekci a čtyři pouze biopsii. Bezprostřední pooperační morbidita/mortalita činila 20 % (jedna pacientka zemřela a dva pacienti se zhoršili o jeden stupeň na McCormickově škále). Histologicky se jednalo o astrocytom nižšího stupně (grade) ve 13 případech, jeden tumor byl klasifikován jako grade III, poslední jako grade IV. V dlouhodobém sledování (průměr 29,3 měsíce) zemřelo dalších pět pacientů (tedy dosud celkem šest), z toho čtyři na progresi základního onemocnění. Medián celkového přežití byl stanoven na 35,8 měsíce. Jako pozitivní prognostický faktor pro celkové přežití byl identifikován nižší věk pacienta ( $p = 0,03$ ), mužské pohlaví ( $p = 0,04$ ) a přítomnost nádorové cysty ( $p = 0,01$ ). Ostatní prognostické faktory jsou pak vybrány z literatury a na základě jejich rozboru byla formulována doporučení ohledně léčby.

### Abstract

Intramedullary astrocytoma is one of the less common tumours of the central nervous system. Certain ambiguities in the literature led us to make a retrospective review of a series of our own (2003–2009) and to compare the results with available literature. This series comprised 15 patients (10 women, 5 men), mean age 42.6 years. According to the McCormick scale, 5 patients were class I, 4 class II, 1 class III and 5 class IV. No tumour was radically resected, while 11 patients underwent subtotal resection, 4 only biopsy. Morbidity/mortality was 20% (1 dead and 2 patients deteriorating on the McCormick scale). Thirteen tumours were classified as low-grade, 1 as grade III and one as glioblastoma. During the follow-up period (mean 29.3 months) 5 patients died, 4 due to tumour progression. Median overall survival was estimated at 35.8 months. Younger age ( $p = 0.03$ ), male sex ( $p = 0.04$ ) and the presence of tumour cyst ( $p = 0.01$ ) were identified as positive prognostic factors influencing overall survival. Other prognostic factors from the literature are discussed and treatment recommendations are made on the basis of its reviewing.

V. Beneš III<sup>1</sup>, O. Bradáč<sup>2</sup>,  
S. Ostrý<sup>2</sup>, P. Buchvald<sup>1</sup>,  
F. Kramář<sup>2</sup>, M. Kaiser<sup>1</sup>,  
P. Suchomel<sup>1</sup>, V. Beneš jr<sup>2</sup>

<sup>1</sup> Neurochirurgické oddělení, Krajská nemocnice Liberec, a.s.

<sup>2</sup> Neurochirurgická klinika 1. LF UK, IPVZ a ÚVN Praha



**MUDr. Vladimír Beneš**  
Neurochirurgické oddělení  
Krajská nemocnice Liberec, a.s.  
Husova 10  
460 63 Liberec  
Tel./fax: 485 101 078  
e-mail: vladimir.benes@nemlib.cz

Přijato k recenzi: 13. 7. 2009

Přijato do tisku: 29. 1. 2010

### Klíčová slova

intramedulární nádor – astrocytom – přežití – prognostické faktory – přehled literatury

### Key words

intramedullary tumor – astrocytoma – survival – prognostic factors – literature review

## Úvod

Intramedulárně lokalizované nádory jsou poměrně vzácné a v rámci nádorového postižení centrálního nervového systému představují asi 2–4 %, z tumorů postihujících páteř pak 20–25 % [1–4]. Zhruba 80 % všech intramedulárních tumorů zaujímají ependymomy a nádory astrocytární [2]. Další větší skupinu tvoří hemangioblastomy, obzvláště v kontextu von Hippel-Lindauovy choroby [5]. Ostatní léze (metastázy, lymfomy, gangliogliomy, dermoidy apod.) jsou raritní [6–8]. Astrocytární nádory vyššího stupně (grade) – anaplastické astrocytomy a intramedulární glioblastomy – jsou naštěstí vzácné (8–13 %), ale obvykle je pro ně charakteristická rychlá progresse [9–11].

Radikální resekce představuje „zlatý standard“ v léčbě ependymomu, 70 až 100 % ependymomů lze radikálně odstranit [12–26]. Spektrum chirurgické terapie u infiltrativně rostoucího intramedulárního astrocytomy sahá od biopsie s kostní dekompresí až po radikální resekci, 6–70 % intramedulárních astrocytomů se dá dle literatury radikálně odstranit [17–24]. Následná případná léčba astrocytomy radioterapií zůstává kontroverzní a její užití se v jednotlivých centrech velmi liší [19,23–27].

Vedle neurčitě optimální léčebné strategie se v literatuře objevuje řada protichůdných názorů na prognostické faktory. Otázka ovlivnění prognózy onemocnění zasluhuje bližší pozornost. Vzhledem ke kontroverzním otázkám problematiky intramedulárního astrocytomy byla provedena retrospektivní analýza 15 pacientů léčených na dvou neurochirurgických pracovištích s podobným léčebným přístupem v rozmezí šesti let a získané výsledky srovnány s dostupnou literaturou.

## Soubor a metodika

Za období 2003–2009 podstoupilo celkem 15 pacientů operaci intramedulárního astrocytomy (anaplastický astrocytom a glioblastom nevylučuje) na Neurochirurgickém oddělení Krajské nemocnice Liberec (pět pacientů) či Neurochirurgické klinice 1. LF UK, IPVZ a ÚVN Praha (10 pacientů). Chorobopisy pacientů, magnetické rezonance (MR), závěry mezioborového onkologického semináře a ambulantní záznamy byly zhodnoceny retrospektivně. U pacientů, kteří nepocházeli z obvyklé spádové oblasti, byl kontaktován ošetřující

Tab. 1. McCormickova funkční škála [15].

Stupeň	Definice
I	neurologicky intaktní; mírný fokální deficit neovlivňující funkci postižené končetiny; mírná spasticita či reflexní abnormita; normální chůze
II	senzomotorický deficit ovlivňující funkci postižené končetiny; mírná až střední porucha chůze; výrazná bolest či dysestezie ovlivňující kvalitu života; stále zachovaná nezávislost na druhých
III	středně těžký neurologický deficit; potřeba hole či jiné pomůcky k chůzi nebo značné postižení obou horních končetin, nemusí být nezávislý na druhých
IV	těžký deficit, vyžaduje invalidní vozík, závislý na pomoci druhých

neurolog a jeho prostřednictvím doplněny informace stran dlouhodobého neurologického vývoje. Funkční stav pacienta byl ohodnocen podle McCormickovy škály (tab. 1) [15], a to před výkonem, při dimisi pacienta a při poslední ambulantní kontrole či ze zprávy ošetřujícího neurologa. Pro histologickou klasifikaci byla použita škála World Health Organization (grade I–IV) [28]. V průběhu dalšího sledování pacienta následovala v pravidelných intervalech (3–6 měsíců) kontrolní MR. Délka sledování byla počítána jako doba od operace do posledního kontaktu s pacientem či jeho ošetřujícím neurologem. Poslední aktualizace této informace proběhla na konci května roku 2009. Příčina smrti byla zjištěna z dostupné zdravotnické dokumentace. Vedení adjuvantní onkologické léčby náleželo do kompetence spádového onkologického pracoviště a záviselo na rozhodnutí onkologa. Jasný onkologický protokol vzhledem k vzácnosti onemocnění nebyl v průběhu studie uplatňován, následná léčba se tedy mohla u pacientů výrazně lišit podle rozhodnutí konkrétního onkologického pracoviště.

Radikální resekce byla definována jako kompletní odstranění tumoru bez rezidua na základě operačního protokolu a pooperační MR, která měla v tomto hodnocení přednost. Výkon menšího rozsahu byl hodnocen jako subtotální resekce či pouze biopsie. Jako chirurgická mortalita bylo definováno úmrtí do 30 dnů od výkonu a jako neurologická morbidita pak zhoršení na McCormickově škále.

Vyhodnocení výsledků bylo provedeno metodou Kaplan-Meier [29]. Pro srovnání průběhů kumulativních funkcí přežití ve skupinách pacientů dělených dle jednotlivých sledovaných parametrů byl použit log-rank test. Vybrané proměnné byly do-

sazeny do Coxova modelu proporcionálních rizik. Ke zpracování byl použit program STATISTICA CZ 8.0.

Provedení této retrospektivní studie nevyžadovalo souhlas etické komise ani jednoho ze zúčastněných pracovišť.

## Výsledky

### Základní charakteristika souboru

Soubor tvořilo 10 žen a pět mužů, průměrného věku 42,6 let (17–77 let). Bolest či iritační příznaky vedly k diagnóze u pěti pacientů, progredující neurologický deficit či kvadrasyndromatologie u 10 pacientů. Průměrná doba trvání příznaků činila 28,8 měsíců (1 měsíc až 12 let). Při neurologickém vyšetření byl patrný motorický deficit různého rozsahu u 12 pacientů, senzitivní deficit také u 12, sfinkterová porucha u čtyř nemocných. Při klasifikaci funkčního stavu podle McCormickovy škály [15] spadalo pět pacientů do stupně I, čtyři do stupně II, jeden pacient do stupně III a pět pacientů do stupně IV (tab. 2).

Tumor se nacházel v oblasti krční míchy v devíti a v oblasti hrudní míchy v šesti případech, průměrného rozsahu 3,3 segmentu (1–7). Cystická složka byla zřejmá u šesti tumorů.

### Rozsah resekce a komplikace

Žádný tumor se nepodařilo radikálně odstranit, rozsah resekce byl klasifikován jako subtotální resekce v 11 případech, zbývajících čtyř pacientů podstoupili biopsii.

Zhoršení na McCormickově funkční škále o jeden stupeň bezprostředně po výkonu bylo pozorováno u dvou pacientů. Ke zlepšení o jeden stupeň došlo u jednoho pacienta, 11 zůstalo ve stejné funkční skupině. Poslední pacientka zemřela 14 dní po operaci v oblasti C1–2 na fatální respirační insuficienci (obr. 1). Bezprostřední neurologická morbidita/mor-

Tab. 2. Charakteristika 15 pacientů s intramedulárním astrocytosem.

Číslo pacienta	Pohlaví, věk	Příznak	Doba příznaků	Senz. deficit	Motor. deficit	Sfinkt. porucha	Lokalizace	Cysta	Resekce	Komplikace	Histologie
1	Ž, 60	parestezie	12 měsíců	ano	ano		C4–7		Bio + LP		II
2	Ž, 71	bolest	6 měsíců	ano	ano	ano	Th10–L1		STR		III
3	Ž, 55	bolest	60 měsíců		ano		C2–4	ano	STR + LP	likvorea, ZLD	II
4	M, 43	senz. def	6 měsíců	ano	ano		Th5–6		bio		I
5	Ž, 28	bolest	3 měsíce		ano		C2–7		STR + LP	hojení per secundam	II
6	Ž, 35	motor. def	4 měsíce	ano	ano	ano	C4–7	ano	STR		I
7	Ž, 77	kvadru	1 měsíc	ano	ano	ano	C1–2		STR	fatální, resp. insuf. (14 dní)	II
8	Ž, 41	motor. def	4 měsíce	ano	ano		C2–4		STR		IV
9	Ž, 17	bolest	3 měsíce	ano	ano		C2–6	ano	STR		II
10	M, 46	senz. def	7 let	ano	ano		Th10–12	ano	STR		II
11	Ž, 18	kvadru	12 let		ano		Th3–6	ano	bio		I–II
12	M, 25	senz. def	7 let	ano	ano	ano	Th2–4	ano	bio		II
13	M, 43	senz. def	4 měsíce	ano			C5		STR		II
14	Ž, 35	senz. def	12 měsíců	ano			Th8–9		STR		II
15	M, 45	senz. def	6 měsíců	ano			C1–2		STR		II

Číslo pacienta	Pohlaví, věk	McCormick předop.	McCormick dimise	McCormick dlouhodobý	RT dávka (Gy)	CHT	Sledování (měs.)	Recidiva (měs.)	Status	Pozn.
1	Ž, 60	2	2	4		ano	7		+ zákl. onem.	
2	Ž, 71	4	4	4			6		+ zákl. onem.	
3	Ž, 55	1	2	2	44		63		+ jiné onem.	karcinom cervixu
4	M, 43	3	3	2			11		žijící s onem.	
5	Ž, 28	2	2	3	52,8	ano	8		+ zákl. onem.	
6	Ž, 35	4	4	3			29	26	žijící s onem.	
7	Ž, 77	4							chirurgická mortalita	obr. 1
8	Ž, 41	2	3	3	44	ano	20		+ zákl. onem.	
9	Ž, 17	2	2	1			51		žijící s onem.	
10	M, 46	4	3	4			40	17	žijící s onem.	revize rány
11	Ž, 18	1	1	1			29		žijící s onem.	
12	M, 25	4	4	4			78		žijící s onem.	
13	M, 43	1	1	1			62		žijící s onem.	
14	Ž, 35	1	1	1			3		žijící s onem.	
15	M, 45	1	1	1			3		žijící s onem.	

Ž: žena, M: muž, bio: biopsie, STR: subtotální resekce, LP: laminoplastika, ZLD: zevní lumbální drenáž, RT: radioterapie, CHT: chemoterapie, +: zemřel

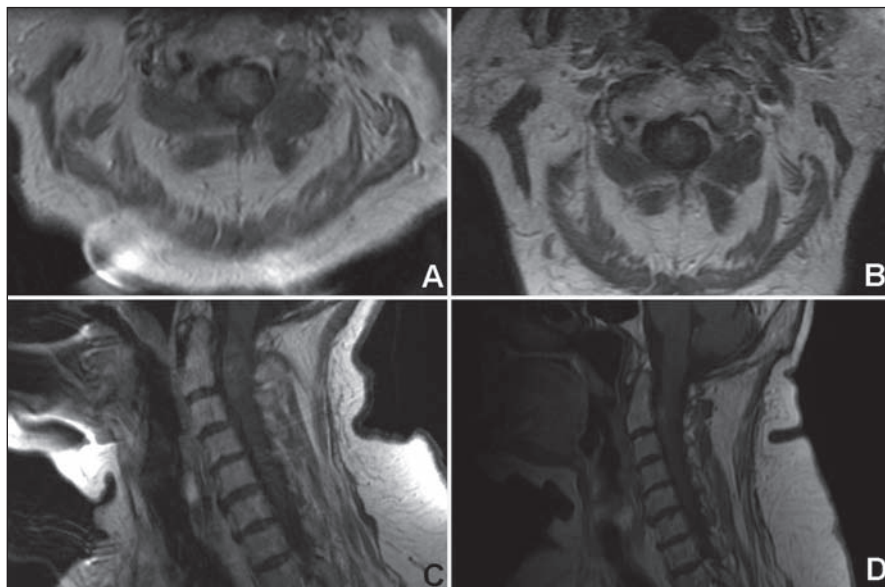
talita činila 20 % (jedna zemřelá a dva pacienti neurologicky zhoršení). K prosakování likvoru operační ránou úspěšně vyřešené zevní lumbální drenáží a protrahovanému hojení rány per secundam došlo pokaždé u jednoho pacienta.

#### Histologie a onkologická terapie

Histologicky se jednalo o astrocytom nižšího grade (I–II) ve 13 případech, dva tumory byly klasifikovány jako grade III, resp. IV. Tato pacientka po neradikálním výkonu podstoupila chemoterapii a ra-

dioterapii (44 Gy), 20 měsíců po výkonu zemřela na progresi onemocnění.

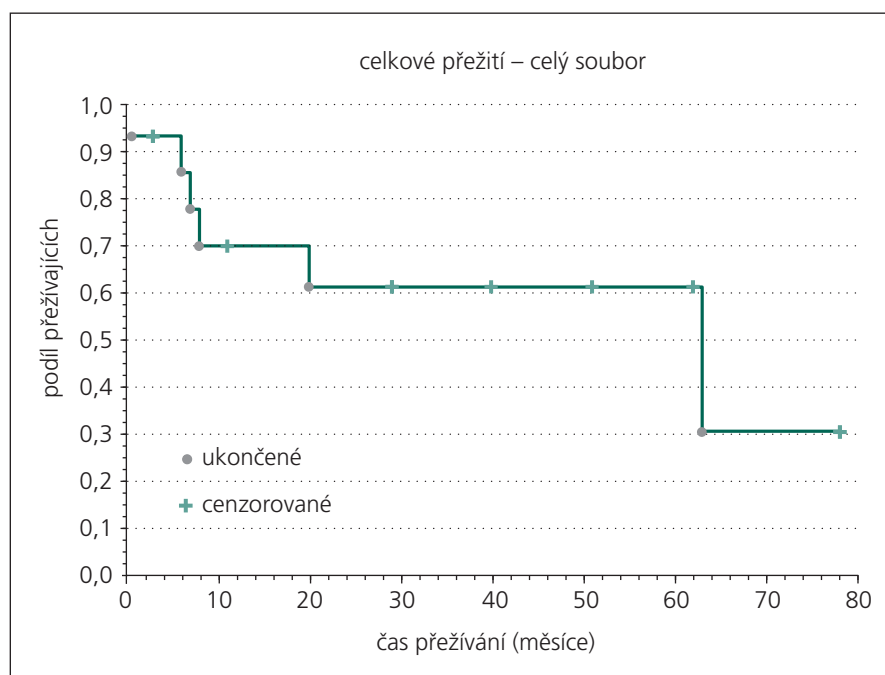
Adjuvantní radioterapie a chemoterapie byly aplikovány u dalších dvou pacientů. Vzhledem k nízkému počtu pacientů, kteří podstoupili další onkologic-



Obr. 1. 77letá žena s rychle progredující centrální kvadrusymptomatologií s histologicky potvrzeným astrocytome grade II.

Předoperační (A, C) a pooperační (B, D) magnetická rezonance (T1 vážené sekvence po podání kontrastní látky). Na pooperačních snímcích je patrné drobné sytící se reziduum tumoru. Pacientka 14 dní po výkonu zemřela na fatální respirační insuficienci.

A, B: axiální řezy; C, D: sagitální řezy



Obr. 2. Kaplan-Meierova analýza celkového přežití souboru.

kou léčbu, nebylo možné bližší statistické zhodnocení jejího terapeutického efektu.

#### Dlouhodobé sledování

Průměrná doba sledování u 14 pacientů přeživších více než 30 dní po operaci činila 29,3 měsíce (3–78 měsíce). Ve srovnání se

stavem bezprostředně po operaci došlo u jedné pacientky ke zhoršení neurologického stavu o dva stupně na McCormickově škále, tato pacientka krátce po naší kontrole zemřela na progresi základního onemocnění. Pomalá progresse onemocnění vedla ke zhoršení o jeden stupeň

u dalších dvou pacientů. Ke zlepšení došlo u třech pacientů (vždy o jeden stupeň), osm pacientů zůstalo ve stejné funkční skupině.

Vyjmá pacientky zemřelé v časném pooperačním období zemřelo do konce května roku 2009 dalších pět pacientů; čtyři na progresi základního onemocnění 6, 7, 8 a 20 měsíců po výkonu. Poslední pacientka zemřela na karcinom děložního čípku více než pět let po operaci. Devět dosud žijících pacientů zůstává ve sledování, u dvou z nich kontrolní MR prokázala recidivu procesu, oba podstoupili opakovanou resekci, a to 17 a 26 měsíců po první operaci, v jednom případě komplikovanou likvoreou vyžadující revizi.

Obr. 2 ukazuje Kaplan-Meierovu analýzu celkového přežití souboru, 25. percentil kumulativní funkce přežití je 7,4 měsíce, medián přežití 35,8 měsíce.

Srovnání Kaplan-Meierových modelů celkového přežití pro skupiny rozdělené dle pohlaví, délky anamnézy (do 6 měsíců, více než 6 měsíců), iničiálních příznaků (přítomnosti či nepřítomnosti senzitivního, motorického, sfinkterového deficitu), lokalizace (C, Th mícha), rozsahu (do 3 segmentů, více než 3 segmenty), přítomnosti cysty, rozsahu resekce (biopsie, subtotální resekce), byla zjištěna statisticky významně lepší prognóza celkového přežití u pacientů mužského pohlaví ( $p = 0,04$ ) a pacientů s tumorovou cystou ( $p = 0,01$ ).

V Coxově modelu proporcionálních rizik byly použity proměnné věk, grade tumoru a McCormickova škála před operací. Jako signifikantní negativní prediktor celkového přežití byl stanoven vyšší věk ( $p = 0,03$ ; relativní riziko  $r = 1,11$  na rok věku).

#### Diskuze

Intramedulární astrocytom zůstává v literatuře zahalen celou řadou otázek. Cílem následujících řádků není tyto otázky zodpovědět, ale uvést čtenáře do širšího kontextu této problematiky.

Literatura nedisponuje k dnešnímu datu studií zabývající se čistě přirozeným průběhem onemocnění. Oplývá však množstvím retrospektivních studií překlenujících celá desetiletí, jejichž závěry omezuje malá velikost souboru, tzv. selection bias, měnící se léčebná strategie, nedostatečná či chybějící statistická analýza a řada dalších metodologických nedostatků. Nutno přiznat, že i naši studii výrazně ovlivňují

## INTRAMEDULÁRNÍ ASTROCYTOM – SOUBOR 15 PACIENTŮ A PŘEHLED LITERATURY

právě tyto neduhy. Hlavním limitujícím faktorem většiny studií, podobně jako v našem případě, pak zůstává malé množství pacientů. Dosud největší studie pocházející z Mayo Clinic zahrnovala 136 pacientů za období 43 let, tedy zhruba tři pacienty za rok [30]. Pouze dalších šest studií obsahovalo více než 50 pacientů

[14,16,17,31–33]. Pacienti s intramedulárním astrocytosem bývají nezdědka zahrnuti do většího souboru všech intramedulárních tumorů. Takové zařazení je sice akceptovatelné, pokud zohledňuje chirurgické komplikace, nicméně z onkologického hlediska zcela postrádá smysl. I přes tyto nedostatky pak ve středu debaty zů-

stávají prognosticky významné faktory, chirurgická morbidita/mortalita, otázka rozsahu resekce a radioterapie.

Nejasnosti ohledně prognostického významu věku pacientů nejlépe ilustrují dvě studie ze zmiňované Mayo Clinic z roku 1995 a 2009 [20,30]. V původní studii se věk více než 20 let ukázal jako pro-

**Tab. 3. Chronologický přehled studií publikovaných po roce 1980 zabývajících se přežitím pacientů s intramedulárním astrocytosem v závislosti na histologii.**

Autor [citace]	Rok	Pacientů	Histologie (grade)	Pacientů	Sledovaný parametr	Výsledek	Poznámka
Kopelson et al [51]	1980	11	LG	4	5/10 let OS (%)	58/23	p neudáno
			HG	4	všichni pacienti		
			nejasná	3			
Kopelson et al [27]	1982	14	LG	9	5 let OS (%)	89 0	p neudáno, grade „významný faktor“
			HG	5			
Garcia [53]	1985	15	„astrocytom“	15	přibližně 5/10 let OS (%)	60/50	p neudáno
Reimer et al [22]	1985	32	LG	27	5/10 let OS (%)	80/55 0	p < 0,001
			HG	5			
Hardison et al [49]	1987	23	LG	17	18měsíční PFS (%)	53 0	p neudáno
			HG	6			
Cohen et al [9]	1989	19	HG	19	medián přežití (měs.)	6 (1–28)	pouze HG tumory
Linstadt et al [52]	1989	15	LG	12	5/10/15 let PFS (%)	66/53/53 < 8	p neudáno
			HG	3	celkové přežití (měs.)		
Cooper et al [47]	1989	18	LG	11	úmrtí (%)	36 100	p neudáno
			HG	7			
Rossitch et al [23]	1990	12	LG	12	10 let OS (%)	81,8	
Sandler et al [24]	1992	21	LG	18	5 let OS (%)	68	p neudáno
			HG	2	všichni pacienti		
			neznámý	1			
Epstein et al [40]	1992	25	LG	19	recidiva	0	průměrné sledování 50,2 měs. do 2 let
			HG	6	úmrtí či progresse	6	
Huddart et al [25]	1993	27	LG	19	5 let OS (%)	69 33	p < 0,05
			HG	6			
			neznámý	2			
Hulshof et al [50]	1993	13	LG	10	5/10 let OS (%)	58/43	p neudáno
			HG	3	všichni pacienti		
Cristante et al [48]	1994	23	LG	17	recidiva (%)	12 100	p neudáno
			HG	6			
O'Sullivan et al [39]	1994	15	LG	12	10/20 let PFS, OS (%)	83/71 16, 10, 1	p neudáno
			HG	3	přežití (roky)		
Minehan et al [20]	1995	79	pilocytický gr. I	33	přibližně 5 let OS (%)	82	p < 0,001
			pilocytický gr. II	10		75	
			nepilocytický gr. I–II	24		28	
			nepilocytický gr. III–IV	12		0	
Shirato et al [54]	1995	13	LG	7	3 roky OS (%)	80	p = 0,0861, nesignifikantní
			HG	6		40	
Innocenzi et al [55]	1996	65	gr. I	29	5 let OS (%)	76	p neudáno, „důležitá úloha“
			gr. II	26	5 let OS (%) / medián přežití (měs.)	68	
			gr. III	10		0/15	

INTRAMEDULÁRNÍ ASTROCYTOM – SOUBOR 15 PACIENTŮ A PŘEHLED LITERATURY

Tab. 3 – pokračování. Chronologický přehled studií publikovaných po roce 1980 zabývajících se přežitím pacientů s intramedulárním astrocytosem v závislosti na histologii.

Autor [citace]	Rok	Pacientů	Histologie (grade)	Pacientů	Sledovaný parametr	Výsledek	Poznámka
Constantini et al [46]	1996	15	LG	12	recidiva (%)	25	dětská populace
			HG	3		67	
Przybylski et al [21]	1997	18	LG	11	5/10/15 let OS (%)	88/83/63	5 HG pacientů žije více než 12 let; dětská populace
			HG	7	všichni pacienti		
Jyothirmayi et al [26]	1997	23	LG	15	5 let PFS/OS (%)	81/79	PFS p = 0,03 OS p = 0,006
			HG	6		33/0	
Bouffet et al [32]	1998	73	LG	49	10 let OS (%)	76	p = 0,00008 dětská populace
			HG	24		32	
McLaughlin et al [45]	1998	12	LG	8	5 let OS (%)	83	p = 0,0001
			HG	4		25	
Rodrigues et al [35]	2000	52	LG	37	5 let PFS/CSS (%)	64/73	p = 0,01 p = 0,004
			přechodný či HG	15		20/30	
Constantini et al [33]	2000	76	LG	58	přibližně 5 let PFS (%)	80	p neudáno
			gr. 3	14		35	
			gr. 4	4		0	
Kim et al [19]	2001	28	LG	18	medián přežití (měs.)	184	p < 0,05
			HG	10		8	
Jallo et al [18]	2001	17	LG	17	5/10 let OS (%)	82/82	pouze LG tumory
Santi et al [11]	2003	36	gr. II-IV	2	medián přežití (měs.)	33	p = 0,482 pouze HG tumory
			gr. III	13		10	
			gr. IV	21		10	
Lee et al [34]	2003	25	LG	15	5 let LC/PFS/OS (%)	48/43/78	p = 0,001 p < 0,001 p < 0,001
			gr. III	4		0/0/67	
			gr. IV	6		0/0/17	
Robinson et al [37]	2005	14	LG	14	5/10/20 let OS (%)	100/75/60	pouze LG tumory
					5/10/20 let PFS (%)	93/80/60	
Raco et al [16]	2005	86	gr. I	27	5 let PFS (%)	91	p neudáno
			gr. II	41		63	
			HG	18		průměrné přežití (měs.) 15,5	
Nakamura et al [41]	2006	30	LG	18	přibližně 5 let OS (%)	88	p = 0,0011
			HG	12		32	
Abdel-Wahab et al [31]	2006	57	LG	40	15 let PFS; HR HG v. LG	2,67	p = 0,02 p < 0,01 p < 0,01
			HG	10	15 let OS; HR HG v. LG	univariate: 4,06	
			neznámý	7	15 let OS; aHR HG v. LG	multivariate: 4,86	
McGirt et al [36]	2008	35	gr. III	27	1 rok/5 let OS (%)	85/59	p = 0,0001 pouze HG tumory
			gr. IV	8	medián přežití (měs.)	72 31/0 9	
Nakamura et al [44]	2008	23	LG	11	5 let OS (%)	64	p = 0,001
			HG	12		25	
Minehan et al [30]	2009	136	pilocytický infiltrativní	69	medián přežití (roky)	39,9	p < 0,001
				67		1,85	
tato série	2009	15	LG	13	medián přežití (měs.) všichni pacienti	35,8	
			HG	2			

LG: low grade, nízký stupeň, HG: high grade, vysoký stupeň, OS: overall survival, celkové přežití, PFS: progression free survival, období bez progresse, LC: local control, lokální kontrola, CSS: cause specific survival, specifické přežití, HR: hazard ratio, poměr rizik, aHR: adjusted hazard ratio, adjustovaný poměr rizik

gnosticky příznivý [20], pozdější studie naopak vyzněla pozitivně pro pacienty mladší [30]. Další studie starší věk shodně označily jako negativní prognostický faktor [11,24,34,35], a to i v dětské populaci [32]. Naopak, jiní autoři souvislost mezi prognózou a věkem nenalezli [17–19,21,25,26,31,36,37]. To může být ovlivněno skladbou souboru a porovnáváním jednotlivých věkových skupin v něm, stejně jako histologickou kompozicí [20]. Zajímavým zjištěním je pak dlouhodobé přežití dětských pacientů s tumory vyššího grade (více jak deset let) [21,32,33,36,38,39], což v dospělé populaci lze považovat za výjimečné [9,11,17,19,20,26,27,30,36,40,41]. Naše studie ve shodě s výše zmíněnými [11,24,34,35] prokazuje statisticky významný negativní vliv vyššího věku na celkové přežití, nicméně malá velikost našeho souboru a ovlivnění statistických výsledků dvěma pacienty, kteří zemřeli z jiných příčin, pak limituje možné závěry.

Otázku vlivu pohlaví na prognózu se pokusila zodpovědět celá řada autorů bez většího úspěchu [11,17,19,20,30,31,34,35,37]. Pouze Huddart et al a Jyothirmayi et al našli významně delší přežití u žen [25,26]. Naopak, rozsáhlá multicentrická studie dětských pacientů z Francie, v níž zastoupení obou pohlaví bylo téměř shodné, vyzněla prognosticky lépe pro chlapce (10leté přežití 79 oproti 39 %,  $p = 0,04$ ) [32]. V kontextu dlouhodobého přežití dětí s astrocytomy vyššího grade se pak nabízí otázka biologické diverzity těchto tumorů v dětském věku. Naše sestava prokazuje významně lepší prognózu celkového přežití pacientů mužského pohlaví.

Lokalizace astrocytomy v krční míše s sebou nesla horší prognózu v některých studiích, oproti lokalizaci hrudní [20,30,41]. Nádory lokalizované v nižších etážích potřebují delší dobu k infiltraci respiračního centra (obvyklá příčina smrti) než nádory v krční oblasti. Na druhou stranu, hrudní mícha je více náchylná k radiačnímu poškození [42,43], což může být zdrojem značné morbidit, obzvláště u dlouhodobě přežívajících. Celá řada studií, podobně jako naše, však žádnou asociaci mezi lokalizací tumoru a přežitím nenalezla [17–19,25,26,31,44].

Rozsah tumoru se dle literatury ukazuje jako prognosticky spíše nevýznamný [17,18,25,31,32,34,36,37], výjimkou

mohou být tzv. holocord astrocytomy [30]. Podobně nejistá se jeví přítomnost syrinx či peritumorózní cysty [11,31,37]. Ani naše studie neprokázala významný vliv rozsahu tumoru na přežití. Otázku přítomnosti cysty, která se ukázala prognosticky významná, bychom mohli nejlépe vysvětlit její častou přítomností u nízkostupňových astrocytomů.

Naopak jasná shoda panuje ohledně histologického stupně. Studie porovnávající délku přežití u astrocytomů nízkého stupně (I a II) s astrocytomy vyššího stupně (III a IV) se shodují na významně lepším přežití pacientů s příznivější histologií [19,20,22,25,26,30–32,34,35,41,44,45]. I další autoři považují histologický stupeň za prognosticky významný [16,17,24,27,33,39,40,46–52], jejich závěry však limituje neprovedení řádné statistické analýzy. Signifikantně významný rozdíl v délce přežití byl nalezen i mezi anaplastickým astrocytomy a glioblastomem [36], jejichž závažnou prognózu potvrzují i další série zabývající se čistě problematikou vysokostupňových astrocytomů [9,11]. Parametry přežití ve významných světových studiích s ohledem na histologii pak shrnuje tab. 3. S prognózou též inverzně koreluje doba příznaků [17,20,30,32,35] – kratší anamnéza významně snižuje přežití. Toto lze nejlépe vysvětlit rychlým rozvojem symptomatologie u tumorů vyššího stupně [20,30,36]. Na druhé straně problematiky stojí astrocytomy prezentující se páteřní deformitou. Ty vyžadují značnou dobu ke svému vytvoření, což napovídá pomalému růstu nádoru. Jelikož 10leté přežití těchto pacientů se pohybovalo kolem 90 % [32], riskantní a agresivní léčba nemusí být v této skupině pacientů indikována. Grade tumoru nebyl v naší sestavě v rámci Coxova modelu shledán statisticky významným prediktorem celkového přežití. Tento fakt je snadno pochopitelný vzhledem k naprosté převaze tumorů nízkého grade (73 %).

Současná léčba intramedulárního astrocytomy začíná chirurgickým výkonem. Odběr histologického vzorku dovoluje stanovení definitivní diagnózy. Zmenšení tumoru pak odstraní případné expanzivní projevy na okolní míšní tkáň, což podpoří její funkční zotavení [18,19,33,40,46]. Následná duro- a laminoplastika dopřejí místo dalšímu možnému růstu nádoru. Pro adjuvantní onkologickou terapii je

též přítomno menší množství rezidua. Význam radikality resekce je zapotřebí postavit do širšího kontextu možného zhoršení funkčního stavu. Jelikož histologické studie ukázaly přítomnost normálních neuronů v samotném nádoru [40], provedení radikální resekce u infiltrativně rostoucího gliového nádoru je iluzorní. Nabízí se paralela s intrakraniálními gliomy, kde studie různé kvality prokázaly delší přežití závislé na rozsahu resekce [56]. Intrakraniální gliomy však nemusí nutně obklopovat funkčně elokventní tkáň, existuje zde tedy jakási „bezpečná zóna“, která chirurgovi dovolí v určitých oblastech resekci posunout i za makroskopickou hranici samotného nádoru. V míše, kde na jednotku tkáně připadá větší množství funkčně významných drah a neuronů, taková zóna k dispozici není. Zhoršení funkčního stavu pacienta jako cena za radikálnější resekci je nepřijatelná a je spojeno se zhoršenou kvalitou života a kratším přežitím [17,19,34]. Radikální resekci lze bezpečně doporučit v případě jasné hranice nádoru. Další jistotu chirurgovi dodá i peroperační elektrofyziologické monitorování [57,58], které považujeme za standard. Větší rozsah resekce byl identifikován jako prognosticky příznivý faktor [21,22,31,33,36,41], naopak celá řada autorů, nás nevyjímaje, tuto asociaci nepotvrdila [11,14,17–19,23,25,26,32,34,35,37,44,48–50,55], či dokonce identifikovala biopsii jako jeden z hlavních faktorů pro delší přežití ve srovnání s rozsáhlejší resekci [30]. Na druhou stranu rozsáhlejší resekce nezpůsobila zhoršení funkčního stavu pacienta [19,33,47], a to i v případě maligních astrocytomů [36]. Nejvýznamnějším faktorem pro příznivý funkční výsledek po operaci se ukazuje předoperační neurologický stav [16,23,33,34,40,41,44,46,48,55,59–61]. Jednou přítomný neurologický deficit se již nemusí upravit a tato pravděpodobnost rapidně stoupá s jeho tíží a dobou trvání. Přístup „wait and scan“ je tedy třeba v léčbě intramedulárních tumorů velmi zvážit.

Radioterapie v léčebném protokolu nízkostupňových intramedulárních astrocytomů zůstává kontroverzním tématem. Její užití lze ospravedlnit, jelikož nejčastější manifestace recidivy je lokální [35]. Dále byl též nalezen tzv. dose-response relationship pro pacienty ozářené více než 35 a 40 Gy [30,53]; dávka nad 50 Gy žádný další prospěch již ne-

znamena [20,25,26,31]. Radioterapie také prodloužila čas do recidivy po neradikální resekci intrakraniálních nízkostupňových astrocytomů, ačkoliv celkové přežití zůstalo neovlivněno [62,63]. Progrese či recidiva intramedulárního tumoru je spojena se zhoršením funkčního stavu a zhoršením kvality života, prodloužení období bez progresu je tedy žádoucí. Na druhou stranu nelze zapomínat na pomalý růst nízkostupňových astrocytomů; radioterapie nemusí být tak efektivní na buňky právě neprodávající mitózu [55]. Tolerance míšní tkáně vůči záření je omezena, obzvláště pak v případě přítomnosti expanzivní léze, která činí míchu ještě náchylnější k poradiačnímu poškození [64–66]. Dlouhodobě přežívající pacienti „léčení“ pouze biopsií a kostěnou dekompresí nejsou v literatuře výjimkou [14,17,21]. Někteří autoři doporučují po radikálním výkonu ponechat radioterapii v rezervě pro případ recidivy [18,40]. Stejně tak se nedoporučuje radioterapie u dětských pacientů před ukončením vývoje [33]. Dlouhodobě přežívající pacienti mohou být vystaveni riziku vzniku dalšího maligního nádoru v ozařované oblasti; až 13 % v období 20 let [39]. Przybylski et al [21] a Sandler et al [24] dokonce našli horší prognózu ozářených pacientů, důvod spatřují v aplikaci radioterapie pacientům v horším biologickém stavu. Pouze Abdel-Wahab et al v multicentrické studii našli významně delší období bez progresu u ozářených pacientů, celkové přežití ovlivněno nebylo [31]. Další autoři pak významný rozdíl v prognóze nenalezli [18–20,32,37,41]. Lze tedy shrnout, že k dnešnímu dni literatura nedisponuje jasnou odpovědí na otázku aplikace radioterapie v léčbě nízkostupňových intramedulárních astrocytomů.

Užití radioterapie v léčbě astrocytomů vyššího stupně můžeme chápat jako nezbytnost, kde se ošetřující tým snaží prodloužit přežití všemi dostupnými způsoby a prostředky. Nejlepším příkladem takového přístupu jsou pacienti, kteří podstoupili radiochordektomii, kde zbývající míšní funkce je obětována za naději na prodloužení života [9,54]. Ačkoliv některé studie nenalezly významně lepší přežití ozářených pacientů [11,31,32,41], spíše než selhání léčby tento fakt vysvětluje agresivní povaha těchto nádorů.

Chemoterapie zatím nedoznala v léčebném protokolu intramedulárního astrocy-

tomu širší využití, ač některé menší série přinesly nadějně dlouhodobé výsledky [67–71]. Chemoterapie byla obvykle užitá v rámci komplexního onkologického protokolu po resekci a radioterapii, nežádka v případě recidivy onemocnění. V případě rozsáhlého a inoperabilního nádoru může být chemoterapie vnímána jako léčebná metoda „první linie“, stejně tak dovolí oddálit radioterapii u dětských pacientů [68]. U astrocytomů vyššího stupně chemoterapie nevedla ke zlepšení prognózy [11,36]. Jelikož biologická povaha intramedulárního glioblastomu se od intrakraniálního neliší, můžeme do budoucna předpokládat konkomitantní přidání temozolomidu do léčebného protokolu [72].

### Závěr

Úspěšná léčba intramedulárního astrocytomu zůstává zatím těžko dosažitelná. Ačkoliv pacienti s nízkostupňovým astrocytomem mohou žít dlouhé období bez známkem onemocnění, progresu je vždy možná, snad i nevyhnutelná. Maximálně bezpečná resekce vedená elektrofyziologickým monitoringem pravděpodobně prodlouží období bez progresu, ale nesmí jí být dosaženo za cenu zhoršení neurologického stavu. Pokud MR potvrdí radikální resekci, je možné se vyhnout aplikaci radioterapie. Radioterapie pravděpodobně prodlouží období bez progresu po neradikální resekci, nicméně její role v léčbě nízkostupňového intramedulárního astrocytomu není uspokojivě objasněna.

Diagnóza intramedulárního astrocytomu vyššího stupně je prognosticky nesmírně závažná. Adjuvantní onkologická léčba v případě tohoto tumoru selhává, snad s výjimkou skupiny dětských pacientů. Vzhledem k biologické povaze, která se od intrakraniálních protějšků neliší, lze považovat za vhodné aplikovat stejný léčebný algoritmus – maximální bezpečná resekce následovaná adjuvantní konkomitantní radio- a chemoterapií.

### Literatura

1. Barker DJ, Weller RO, Garfield JS. Epidemiology of primary tumours of the brain and spinal cord: a regional survey in southern England. *J Neurol Neurosurg Psychiatry* 1976; 39(3): 290–296.
2. Helseth A, Mørk SJ. Primary intraspinal neoplasms in Norway, 1955 to 1986. A population-based survey of 467 patients. *J Neurosurg* 1989; 71(6): 842–845.
3. Slooff JL, Kernohan JW, MacCarty CS. Primary intramedullary tumors of the spinal cord and filum terminale. Philadelphia-London: WB Saunders Company 1964.

4. Stein BM, McCormick PC. Intramedullary neoplasms and vascular malformations. *Clin Neurosurg* 1992; 39: 361–387.
5. Conway JE, Chou D, Clatterbuck RE, Brem H, Long DM, Rigamonti D. Hemangioblastomas of the central nervous system in von Hippel-Lindau syndrome and sporadic disease. *Neurosurgery* 2001; 48(1): 55–62.
6. Costigan DA, Winkelman MD. Intramedullary spinal cord metastasis. A clinicopathological study of 13 cases. *J Neurosurg* 1985; 62(2): 227–233.
7. Hamburger C, Büttner A, Weis S. Ganglioglioma of the spinal cord: report of two rare cases and review of the literature. *Neurosurgery* 1997; 41(6): 1410–1415.
8. Hautzer NW, Aiyesimoju A, Robitaille Y. „Primary“ spinal intramedullary lymphomas: a review. *Ann Neurol* 1983; 14(1): 62–66.
9. Cohen AR, Wisoff JH, Allen JC, Epstein F. Malignant astrocytomas of the spinal cord. *J Neurosurg* 1989; 70(1): 50–54.
10. Johnson DL, Schwarz S. Intracranial metastases from malignant spinal-cord astrocytoma. Case report. *J Neurosurg* 1987; 66(4): 621–625.
11. Santi M, Mena H, Wong K, Koeller K, Olsen C, Rushing EJ. Spinal cord malignant astrocytomas. Clinicopathologic features in 36 cases. *Cancer* 2003; 98(3): 554–561.
12. Brotchi J, Dewitte O, Levivier M, Balériaux D, Vandesteene A, Raftopoulos C et al. A survey of 65 tumors within the spinal cord: surgical results and the importance of preoperative magnetic resonance imaging. *Neurosurgery* 1991; 29(5): 651–656.
13. Epstein FJ, Farmer JP, Freed D. Adult intramedullary spinal cord ependymomas: the result of surgery in 38 patients. *J Neurosurg* 1993; 79(2): 204–209.
14. Guidetti B, Mercuri S, Vagnozzi R. Long-term results of the surgical treatment of 129 intramedullary spinal gliomas. *J Neurosurg* 1981; 54(3): 323–330.
15. McCormick PC, Torres R, Post KD, Stein BM. Intramedullary ependymoma of the spinal cord. *J Neurosurg* 1990; 72(4): 523–532.
16. Raco A, Esposito V, Lenzi J, Piccirilli M, Delfini R, Cantore G. Long-term follow-up of intramedullary spinal cord tumors: a series of 202 cases. *Neurosurgery* 2005; 56(5): 972–981.
17. Innocenzi G, Salvati M, Cervoni L, Delfini R, Cantore G. Prognostic factors in intramedullary astrocytomas. *Clin Neurol Neurosurg* 1997; 99(1): 1–5.
18. Jallo GI, Danish S, Velasquez L, Epstein F. Intramedullary low-grade astrocytomas: long-term outcome following radical surgery. *J Neurooncol* 2001; 53(1): 61–66.
19. Kim MS, Chung CK, Choe G, Kim IH, Kim HJ. Intramedullary spinal cord astrocytoma in adults: postoperative outcome. *J Neurooncol* 2001; 52(1): 85–94.
20. Minehan KJ, Shaw EG, Scheithauer BW, Davis DL, Onofrio BM. Spinal cord astrocytomas: pathological and treatment considerations. *J Neurosurg* 1995; 83(4): 590–595.
21. Przybylski GJ, Albright AL, Martinez AJ. Spinal cord astrocytomas: long-term results comparing treatments in children. *Childs Nerv Syst* 1997; 13(7): 375–382.
22. Reimer R, Onofrio BM. Astrocytomas of the spinal cord in children and adolescents. *J Neurosurg* 1985; 63(5): 669–675.
23. Rossitch E Jr, Zeidman SM, Burger PC, Curnes JT, Harsh C, Anscher M et al. Clinical and pathological analysis of spinal cord astrocytomas in children. *Neurosurgery* 1990; 27(2): 193–196.
24. Sandler HM, Papadopoulos SM, Thornton AF Jr, Ross DA. Spinal cord astrocytomas: results of therapy. *Neurosurgery* 1992; 30(4): 490–493.
25. Huddart R, Traish D, Ashley S, Moore A, Brada M. Management of spinal astrocytoma with conserva-



- tive surgery and radiotherapy. *Br J Neurosurg* 1993; 7(5): 473–481.
26. Jyothirmayi R, Madhavan J, Nair MK, Rajan B. Conservative surgery and radiotherapy in the treatment of spinal cord astrocytoma. *J Neurooncol* 1997; 33(3): 205–211.
27. Kopelson G, Linggood RM. Intramedullary spinal cord astrocytoma versus glioblastoma: the prognostic importance of histologic grade. *Cancer* 1982; 50(4): 732–735.
28. Kleihues P, Cavenee WK. Pathology and genetics of tumours of the nervous system. Lyon: IARC Press 2000.
29. Kaplan EL, Meier P. Nonparametric estimation from incomplete observations. *J Am Stat Assoc* 1958; 53: 457–481.
30. Minehan KJ, Brown PD, Scheithauer BW, Krauss WE, Wright MP. Prognosis and treatment of spinal cord astrocytoma. *Int J Radiat Oncol Biol Phys* 2009; 73(3): 727–733.
31. Abdel-Wahab M, Etuk B, Palermo J, Shirato H, Kresl J, Yapicier O et al. Spinal cord gliomas: A multi-institutional retrospective analysis. *Int J Radiat Oncol Biol Phys* 2006; 64(4): 1060–1071.
32. Bouffet E, Pierre-Kahn A, Marchal JC, Jouvet A, Kalifa C, Choux M et al. Prognostic factors in pediatric spinal cord astrocytoma. *Cancer* 1998; 83(11): 2391–2399.
33. Constantini S, Miller DC, Allen JC, Rorke LB, Freed D, Epstein FJ. Radical excision of intramedullary spinal cord tumors: surgical morbidity and long-term follow-up evaluation in 164 children and young adults. *J Neurosurg* 2000; 93 (Suppl 2): 183–193.
34. Lee HK, Chang EL, Fuller GN, Aldape KD, Atkinson GJ, Levy LB et al. The prognostic value of neurologic function in astrocytic spinal cord glioma. *Neuro Oncol* 2003; 5(3): 208–213.
35. Rodrigues GB, Waldron JN, Wong CS, Laperriere NJ. A retrospective analysis of 52 cases of spinal cord glioma managed with radiation therapy. *Int J Radiat Oncol Biol Phys* 2000; 48(3): 837–842.
36. McGirt MJ, Goldstein IM, Chaichana KL, Tobias ME, Kothbauer KF, Jallo GI. Extent of surgical resection of malignant astrocytomas of the spinal cord: outcome analysis of 35 patients. *Neurosurgery* 2008; 63(1): 55–61.
37. Robinson CG, Prayson RA, Hahn JF, Kalfas IH, Whitfield MD, Lee SY et al. Long-term survival and functional status of patients with low-grade astrocytoma of spinal cord. *Int J Radiat Oncol Biol Phys* 2005; 63(1): 91–100.
38. Merchant TE, Nguyen D, Thompson SJ, Reardon DA, Kun LE, Sanford RA. High-grade pediatric spinal cord tumors. *Pediatr Neurosurg* 1999; 30(1): 1–5.
39. O'Sullivan C, Jenkin RD, Doherty MA, Hoffman HJ, Greenberg ML. Spinal cord tumors in children: long-term results of combined surgical and radiation treatment. *J Neurosurg* 1994; 81(4): 507–512.
40. Epstein FJ, Farmer JP, Freed D. Adult intramedullary astrocytomas of the spinal cord. *J Neurosurg* 1992; 77(3): 355–359.
41. Nakamura M, Chiba K, Ishii K, Ogawa Y, Takaishi H, Matsumoto M et al. Surgical outcomes of spinal cord astrocytomas. *Spinal Cord* 2006; 44(12): 740–745.
42. Lambert PM. Radiation myelopathy of the thoracic spinal cord in long term survivors treated with radical radiotherapy using conventional fractionation. *Cancer* 1978; 41(5): 1751–1760.
43. Phillips TL, Buschke F. Radiation tolerance of the thoracic spinal cord. *Am J Roentgenol Radium Ther Nucl Med* 1969; 105(3): 659–664.
44. Nakamura M, Ishii K, Watanabe K, Tsuji T, Takaishi H, Matsumoto M et al. Surgical treatment of intramedullary spinal cord tumors: prognosis and complications. *Spinal Cord* 2008; 46(4): 282–286.
45. McLaughlin MP, Buatti JM, Marcus RB Jr, Maria BL, Mickie PJ, Kedar A. Outcome after radiotherapy of primary spinal cord glial tumors. *Radiat Oncol Invest* 1998; 6(6): 276–280.
46. Constantini S, Houten J, Miller DC, Freed D, Ozek MM, Rorke LB et al. Intramedullary spinal cord tumors in children under the age of 3 years. *J Neurosurg* 1996; 85(6): 1036–1043.
47. Cooper PR. Outcome after operative treatment of intramedullary spinal cord tumors in adults: intermediate and long-term results in 51 patients. *Neurosurgery* 1989; 25(6): 855–859.
48. Cristante L, Herrmann HD. Surgical management of intramedullary spinal cord tumors: functional outcome and sources of morbidity. *Neurosurgery* 1994; 35(1): 69–74.
49. Hardison HH, Packer RJ, Rorke LB, Schut L, Sutton LN, Bruce DA. Outcome of children with primary intramedullary spinal cord tumors. *Childs Nerv Syst* 1987; 3(2): 89–92.
50. Hulshof MC, Menten J, Dito JJ, Dreissen JJ, van den Bergh R, González D. Treatment results in primary intraspinal gliomas. *Radiother Oncol* 1993; 29(3): 294–300.
51. Kopelson G, Linggood RM, Kleinman GM, Doucette J, Wang CC. Management of intramedullary spinal cord tumors. *Radiology* 1980; 135(2): 473–479.
52. Linstadt DE, Wara WM, Leibel SA, Gutin PH, Wilson CB, Sheline GE. Postoperative radiotherapy of primary spinal cord tumors. *Int J Radiat Oncol Biol Phys* 1989; 16(6): 1397–1403.
53. Garcia DM. Primary spinal cord tumors treated with surgery and postoperative irradiation. *Int J Radiat Oncol Biol Phys* 1985; 11(11): 1933–1939.
54. Shirato H, Kamada T, Hida K, Koyanagi I, Iwasaki Y, Miyasaka K et al. The role of radiotherapy in the management of spinal cord glioma. *Int J Radiat Oncol Biol Phys* 1995; 33(2): 323–328.
55. Innocenzi G, Raco A, Cantore G, Raimondi AJ. Intramedullary astrocytomas and ependymomas in the pediatric age group: a retrospective study. *Childs Nerv Syst* 1996; 12(12): 776–780.
56. Sanai N, Berger MS. Glioma extent of resection and its impact on patient outcome. *Neurosurgery* 2008; 62(4): 753–766.
57. Kothbauer K, Deletis V, Epstein FJ. Intraoperative spinal cord monitoring for intramedullary surgery: an essential adjunct. *Pediatr Neurosurg* 1997; 26(5): 247–254.
58. Zileli M, Coşkun E, Ozdamar N, Övül I, Tunçbay E, Oner K et al. Surgery of intramedullary spinal cord tumors. *Eur Spine J* 1996; 5(4): 243–250.
59. Brotchi J, Dewitte O, Levivier M, Balériaux D, Vandesteene A, Raftopoulos C et al. A survey of 65 tumors within the spinal cord: surgical results and the importance of preoperative magnetic resonance imaging. *Neurosurgery* 1991; 29(5): 651–657.
60. Epstein F. Spinal cord astrocytomas of childhood. *Adv Tech Stand Neurosurg* 1986; 13: 135–169.
61. Epstein F, Epstein N. Surgical treatment of spinal cord astrocytomas of childhood. A series of 19 patients. *J Neurosurg* 1982; 57(5): 685–689.
62. Karim AB, Afra D, Cornu P, Bleeahan N, Schraub S, De Witte O et al. Randomized trial on the efficacy of radiotherapy for cerebral low-grade glioma in the adult: European Organization for Research and Treatment of Cancer Study 22845 with the Medical Research Council study BRO4: an interim analysis. *Int J Radiat Oncol Biol Phys* 2002; 52(2): 316–324.
63. van den Bent MJ, Afra D, de Witte O, Ben Hasel M, Schraub S, Hoang-Xuan K et al. Long-term efficacy of early versus delayed radiotherapy for low-grade astrocytoma and oligodendroglioma in adults: the EORTC 22845 randomised trial. *Lancet* 2005; 366(9490): 985–990.
64. Kopelson G. Radiation tolerance of the spinal cord previously-damaged by tumor and operation: long term neurological improvement and time-dose-volume relationships after irradiation of intraspinal gliomas. *Int J Radiat Oncol Biol Phys* 1982; 8(5): 925–929.
65. Marcus RB Jr, Million RR. The incidence of myelitis after irradiation of the cervical spinal cord. *Int J Radiat Oncol Biol Phys* 1990; 19(1): 3–8.
66. Wara WM, Phillips TL, Sheline GE, Schwade JG. Radiation tolerance of the spinal cord. *Cancer* 1975; 35(6): 1558–1562.
67. Allen JC, Aviner S, Yates AJ, Boyett JM, Cherlow JM, Turski PA et al. Treatment of high-grade spinal cord astrocytoma of childhood with „8-in-1“ chemotherapy and radiotherapy: a pilot study of CCG-945. Children's Cancer Group. *J Neurosurg* 1998; 88(2): 215–220.
68. Doireau V, Grill J, Zerah M, Lellouch-Tubiana A, Couanet D, Chastagner P et al. Chemotherapy for unresectable and recurrent intramedullary glial tumours in children. Brain Tumours Subcommittee of the French Society of Paediatric Oncology (SFOP). *Br J Cancer* 1999; 81(5): 835–840.
69. Lewis SP, Pizer BL, Coakham H, Nelson RJ, Bouffet E. Chemotherapy for spinal cord astrocytoma: can natural history be modified? *Childs Nerv Syst* 1998; 14(7): 317–321.
70. Nishio S, Morioka T, Fujii K, Inamura T, Fukui M. Spinal cord gliomas: management and outcome with reference to adjuvant therapy. *J Clin Neurosci* 2000; 7(1): 20–23.
71. Weiss E, Klingebiel T, Kortmann RD, Hess CF, Bamberg M. Intraspinal high-grade astrocytoma in a child-rationale for chemotherapy and more intensive radiotherapy? *Childs Nerv Syst* 1997; 13(2): 108–112.
72. Stupp R, Mason WP, van den Bent MJ, Weller M, Fisher B, Taphoorn MJ et al. Radiotherapy plus concomitant and adjuvant temozolomide for glioblastoma. *N Engl J Med* 2005; 352(10): 987–996.

[www.klinickaonkologie.cz](http://www.klinickaonkologie.cz)