

Kongenitální myastenické syndromy – kazuistiky

Congenital Myasthenic Syndromes – Case Reports

Souhrn

Kongenitální myastenické syndromy jsou postupně rozpoznávány od 70. let 20. století, kdy byly poprvé odlišeny od myasthenia gravis. Jejich podkladem je vrozená porucha některé z bílkovin podílejících se na nervosvalovém přenosu. Jedná se o klinicky i geneticky heterogenní skupinu onemocnění s převážně autozomálně recesivní dědičností. Únavová slabost kosterního svalstva postihující i okohybné a bulbární svalstvo se projevuje většinou již v novorozeneckém či kojeneckém věku jako porucha sání a polykání, slabý pláč, ptóza, oftalmoplegie, hypotonie, svalová slabost a opoždění motorického vývoje. Příznaky mohou kolísat, pro některé jednotky jsou typické krize s život ohrožujícím akutním respiračním selháním. Jiné jednotky se mohou projevit arthrogyrózou či myopatií. Vzácnější jsou případy s mírnými projevy a začátkem až později v dětství či v adolescenci. Pacienti často správné diagnóze unikají, mohou být mylně vedeni jako kongenitální či metabolická myopatie, svalová dystrofie nebo klasická myastenie. Obvykle dobrá odpověď na symptomatickou léčbu výrazně mění prognózu onemocnění. Často je možná diagnóza na molekulárně genetické úrovni a prenatální diagnostika. V ČR se nejčastěji vyskytuje mutace epsilon podjednotky acetylcholinového receptoru u pacientů romského etnika, spektrum kongenitálních myastenických syndromů je však mnohem širší. Uvádíme jejich přehled, ilustrovaný kazuistikami nejčastějších typů.

Abstract

Congenital myasthenic syndromes started to be recognised and categorised in the 1970s, when they were first distinguished from myasthenia gravis. They are based on a genetic disorders affecting any of the proteins taking part in neuromuscular transmission. They comprise a clinically and genetically heterogeneous group of disorders, largely of autosomal recessive mode of inheritance. Fatigable weakness of skeletal muscles, also involving ocular and bulbar muscles, often manifests as early as in neonates and infants in the form of feeding difficulties with poor suck and swallowing, weak cry, ptosis, ophthalmoplegia, hypotonia, weakness and delayed motor development. The symptoms may fluctuate: crises with life-threatening acute respiratory failure are typical of some forms. Other forms may manifest as arthrogyrosis or myopathy. Rarer are mild cases with onset later in childhood or in adolescence. Patients are often misdiagnosed with congenital or metabolic myopathy, muscle dystrophy or classical myasthenia. What is usually a good response to symptomatic therapy significantly changes the prognosis of the disease. In many instances, molecular genetic diagnosis is possible and prenatal testing is available. Most common in the Czech Republic is a mutation of the epsilon subunit of the acetylcholine receptor in patients of Roma ethnic origin. However, the range of congenital myasthenic syndromes is much wider. We present an overview, illustrated by case reports of the most frequent types.

Poděkování:

Prof. Dr. med. Hannsi Lochmüllerovi, Univerzita Ludvíka Maximiliána, Mnichov, a doc. MUDr. Pavlu Seemanovi, Gennet, Praha – za molekulárně genetickou diagnostiku.

Výzkumný záměr MSM0021620849.

M. Adamovičova^{1,2},
D. Šišková²

¹ Klinika dětského a dorostového lékařství 1. LF UK a VFN v Praze

² Oddělení dětské neurologie, pracoviště IPVZ, Fakultní Thomayerova nemocnice s poliklinikou, Praha



MUDr. Miriam Adamovičová
Klinika dětského a dorostového lékařství 1. LF UK a VFN v Praze
Ke Karlovu 2
121 09 Praha 2
e-mail:
adamovicova.m@seznam.cz

Přijato k recenzi: 1. 7. 2009

Přijato do tisku: 21. 11. 2009

Klíčová slova

kongenitální myastenické syndromy – respirační selhání – nervosvalový přenos – hypotonický kojeneček – svalová slabost – únavnost – ptóza – oftalmoplegie

Key words

congenital myasthenic syndromes – respiratory failure – neuromuscular transmission disorders – muscle hypotonia – muscle weakness – fatigue – ptosis – ophthalmoplegia

Úvod

Kongenitální myastenické syndromy (CMS) jsou známy od 70. let 20. století, kdy byly odlišeny od klasického autoimunního myastenického syndromu. Liší se výskytem příznaků od raného dětství, rodinná anamnéza může být pozitivní. Postižena je okulomotorika, bulbární a mimické svalstvo a v různé míře i další svalové skupiny. Klinické projevy jsou variabilní, pro některé CMS je typický výskyt život ohrožujících krizí s respiračním selháním.

Zatímco klasická myasthenia gravis má autoimunní podklad, u kongenitálních myastenických syndromů se jedná o vrozenou poruchu některé z bílkovin, které se na nervosvalovém přenosu podílejí, ať už na úrovni presynaptické, synaptické či postsynaptické. Postupně odlišení různých jednotek umožnily nejprve klinické, ultrastrukturální a in vivo mikroelektrodotové studie a po rozpoznání struktury jednotlivých bílkovin byly postupně objeveny mutace jejich kódujících genů. Dosud byly odhaleny mutace v 12 genech, které způsobují CMS (*CHAT*, *COLQ*, *CHRNA1*, *CHRN1*, *CHRNA1*, *CHRNE*, *RAPSN*, *MUSK*, *DOK7*, *SCN4A*, *AGRN*, *LAMB2*) [1–3,19,24] (tab. 1), u řady dalších CMS není dosud molekulární příčina objasněna. Dědičnost je převážně AR, pouze některé „slow-channel“ syndromy jsou dědičné AD. Klinické projevy jsou velmi variabilní, u jednotlivých genů je známa řada mutací, většinou není korelace genotyp-fenotyp. Na EMG lze při repetitivní stimulaci vybit dekrement, neplatí to ale ve všech případech. Syntostigminový test je obvykle pozitivní, jsou však i typy CMS, u kterých podání syntostigminu svalovou slabost paradoxně zhorší (*COLQ*, slow-channel syndrom). Protilátky proti AChR, MuSK a P/Q typu Ca kanálů jsou negativní, hodnoty CK jsou v normě či lehce zvýšené. Postižení je omezeno na kosterní svalstvo. Hladké ani srdeční svalstvo postiženo není. Intelekt, koordinace, čítí a šlachosvalové reflexy jsou v normě.

Manifestace CMS je obvykle časná, většinou do dvou let věku, výjimečně později v dětství či adolescenci. Mohou být chudé pohyby plodu, u novorozence slabý pláč, problémy se sáním a polykáním, mající za následek i opakované aspirace, dále ptóza, zevní oftalmoplegie, hypotonie, únavová slabost zejména proximálního svalstva a opoždění motorického vývoje. U některých jednotek se vyskytují epizody apnoe s respiračním selháním – bezprostředně

po narození či později, kdy jsou obvykle provokované infektem. Mohou být příčinou náhlého úmrtí kojence. Mezi další možné projevy patří artrogrypóza, syndrom mnohočetných pterygií z akinezie plodu, kraniofaciální dysmorfie, skolióza, neprosívání, kolísající či progresivní respirační insuficience, myastenický či myopatický syndrom od velmi lehkého až po těžký s upoutáním na vozík a výraznou hypotrofií svalstva.

Patofyziologie

V presynaptickém nervovém zakončení jsou připraveny vezikuly obsahující ACh. Na jejich přípravě se podílí cholinacetyltransferáza (ChAT). V místě synapse, tedy na nervosvalové ploténce, je postsynaptická membrána výrazně nařasena, přičemž na vrcholu záhybů jsou nahromaděny AChR (toto nahromadění zajišťuje protein rapsyn) a v hloubce záhybů jsou umístěny napěťově řízené Na_v1,4 kanály. Vlastní receptor pro acetylcholin (AChR) tvoří pět podjednotek uspořádaných kolem iontového kanálu. AChR dospělého člověka má dvě podjednotky alfa, dále podjednotky beta, delta a epsilon. Fetální sval má místo epsilon podjednotky podjednotku gama. Při aktivaci AChR dojde k otevření iontového kanálu, do buňky vstupují kationty a vzniká akční potenciál. Pokud je tento potenciál dostatečně vysoký, aktivuje napěťově řízené Na_v1,4 kanály v hloubce záhybů, tím je spuštěn šířící se akční potenciál a dojde ke svalovému stahu. Enzym AChE, umístěný v synaptické šterbině, zajišťuje odbourávání ACh. Tak se podílí na ukončení odpovědi svalové buňky a její přípravě na další podnět. Ukotvení AChE v prostoru synapse zajišťuje její podjednotka ColQ, tzv. „kolagenní ocas“. Komplex agrin, MuSK, Dok7 (geny *AGRN*, *MUSK*, *DOK7*) se ve spolupráci s rapsyem podílí na organizaci uspořádání nervosvalové ploténky, zejména nakupení AChR při tvorbě synapse, a je nezbytný k udržení struktury synapse.

To, zda vznikne akční potenciál, ovlivňuje množství molekul ACh v presynaptických vezikulách, jejich uvolnění a účinnost uvolněného ACh. Účinnost uvolněného ACh pak závisí na geometrii nervosvalové ploténky, na hustotě AChE v synaptické šterbině, na hustotě a rozmístění AChR na postsynaptické membráně, dále pak na kinetických vlastnos-

tech (tedy na funkci) jednotlivých AChR a jednotlivých Na_v1,4 kanálů.

Léčba

Podle typu CMS se v léčbě používají inhibitory AChE (zvyšují odpověď na uvolněný ACh) 3,4-diaminopyridin (zvyšuje množství ACh uvolněného po podnětu), u poruchy AChE efedrin a u slow-channel syndromu chinidin či fluoxetin. Onemocnění nemá autoimunní podklad, imunosuprese tedy není indikována. U jednotek s apnoí se doporučuje apnea monitor a zacvičení rodičů do kardiopulmonární resuscitace.

Kazuistiky

Mutace 1267delG v CHRNE genu Dívka narozená v srpnu 1994

Dívka romského etnika, rodiče a asi sedm sourozenců zdrávo. U sestřičky byla zjištěna stejná diagnóza. Dívka je z fyziologické gravidity i porodu v termínu, vážila 2 400 g. Do sedmi měsíců byla opakovaně hospitalizována pro respirační infekty. Vývoj byl lehce opožděn, v 1,5 roce chodila a začala mluvit. Od malička pozorována ptóza, ráno je stav lepší, během dne se zhoršuje. Údaj o oftalmoplegii v časném věku chybí. Od sedmi let byla postupně vyšetřována na více pracovištích pro zhoršování slabosti – nevyšla schody, nedošla do školy, při zpěvu hlas postupně slábl. Běžná biochemie včetně CK a laktátu byla v normě, protilátky proti AChR byly negativní. Pro podezření na mitochondriální onemocnění byly vyšetřeny komplexy dýchacího řetězce a nejčastější mutace mtDNA – vše s normálními výsledky. MR mozku bylo v normě. V osmi letech pak byla provedena i svalová biopsie, jež diagnózu rovněž neobjasnila.

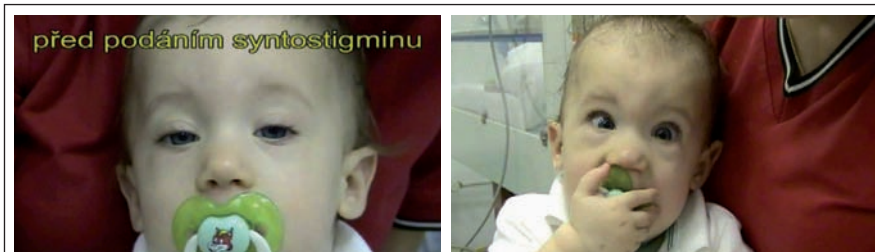
Při našem vyšetření byla dívka drobná a menšího vzrůstu, měla hypomimii s ptózou a poruchou okulomotoriky. Reflexy byly dobře výbavné, nebyla zachycena významná svalová slabost. V EMG byly normální kondukční studie a signifikantní dekrement při repetitivní stimulaci. Při syntostigminovém testu jednoznačně ustoupila ptóza. Léčba inhibitory AChE byla s příznivým efektem, zmenšila se ptóza a zlepšila se celková kondice. V jejích devíti letech jsme odeslali DNA k vyšetření na zahraniční pracoviště (Univerzita Ludvíka Maximiliána, Mnichov) s podezřením na mutaci 1267delG v CHRNE genu, která byla potvrzena. Vzhledem k množství pacientů

s touto diagnózou je nyní vyšetření této mutace dostupné i v ČR.

Mutace COLQ genu způsobující deficit AChE

Chlapec narozený v dubnu 1994

V rodině chlapce kavkazského etnika se žádné nervosvalové onemocnění nevyskytuje. Je ze druhé gravidity, těhotenský diabetes byl léčen pouze dietou. Porod byl v termínu, fyziologický, PH byla 3 290 g. Od počátku špatně sál z prsu, byl krmen odstříkaným mateřským mlékem. Nadále měl problémy s příjmem potravy. Sociální kontakt byl včasný, mentálně postupoval v pásmu podprůměru. Po pátém měsíci byl hodnocen jako hypotonický, rehabilitoval, milníky hrubé motoriky byly lehce opožděné, až ve 12 měsících lezl po čtyřech a ve dvou letech samostatně chodil. V roce života byl drobnější, měl symetrické oční štěrbinu bez ptózy, strabismus convergens a povšechnou výraznou hypotonii s výbavnými reflexy, špatně kousal. Vyšetření biochemie včetně laktátu a CK bylo v normě, dále i metabolické vady, potní test, hormony štítné žlázy, protilátky proti kravskému mléku a gliadinu. Karyotyp byl mužský s nevýznamnou variantou na 10. chromozomu. Rychlosti vedení i nálezy v jehlové EMG byly v normě, repetitivní stimulace vyšetřována nebyla. Na CT mozku bylo popsáno cavum septi pellucidum et Vergae. Ve dvou letech nedotahoval levý bulbus temporálně. Byla provedena svalová biopsie, jež diagnózu neobjasnila. Až v sedmi letech začíná být patrná kolísavá semiptóza a lehká porucha okulomotoriky, odpoledne býval unavenější. Vyšetření protilátek proti AchR bylo negativní, při repetitivní stimulaci byl zachycen jednoznačný dekrement, neměl však typický tvar písmene „U“. Byla vyloučena mutace 1267delG v CHRNE genu (doc. Pavel Seeman). Ve 12 letech jsme doplnili test se syntostigminem, po kterém se akcentovala svalová slabost, chlapec se neudržel na nohou, měl i pocit ztížené ventilace. Tento výsledek je typický pro CMS synaptického typu s deficitem AchE. Ve spolupráci se zahraničním pracovištěm (Univerzita Ludvíka Maximiliána, Mnichov) byly přímým sekvenováním všech 17 exonů COLQ genu prokázány dvě heterozygotní mutace (složený heterozygot): Missense v exonu 11: c.710G>A, p.G237DA frameshift v exonu 12: 797insC. Na základě literárních údajů [24]



Obr. 1 a 2. Syntostigminový test u 11měsíční dívky s mutací RAPSN genu pro Rapsyn. Dokumentace MUDr. Pavel Srnský.

byla zahájena léčba efedrinem 25-25-0 mg s poměrně příznivým efektem. Je nadále astenický, ale zvládá běžnou denní činnost, školu, jako brankář hraje florbal.

Mutace RAPSN genu pro rapsyn

Dívka narozená v květnu 2005

Rodinná anamnéza je negativní, etnikum kavkazské. Gravidita fyziologická, porod v termínu, plánovanou sekci v celkové anestezii pro polohu koncem pánevním. PH 2 980g, AS 8-9-9, pH pupečnickové krve 7,329. Po vybavení byla dívka nápadně hypotonická, nesála ani nepolykala, vyžadovala sondování, později byla krmena stříkačkou a lžičkou. Druhý den po porodu se při manipulaci objevil výrazný třes a stáčení bulbů. Vyšetření: základní biochemie, adnatní infekce, likvor, oční pozadí, sono a MR mozku, molekulární genetika na SMA byly s normálním nálezem, ve skriningu metabolických vad byla mírná laktacidurie. EEG v měsíci věku s nálezem suppression-burst vzorce, kontrolní EEG již v normě. Dívka přechodně užívala Phenaemaltem, na který reagovala výraznějším útlumem již po 1/4 tbl. Byla sledována neurologem, pro mírné opoždění hrubé motoriky a pro hypotonii rehabilitovala, psychologický vývoj byl v normě. Trpěla na zahlenění a záněty HCD, při infektech hůře jedla a zvýrazňovala se hypotonie. Rodiče nepozorovali žádné kolísání výkonnosti během dne, ani ptózu.

V 10 a v 11 měsících došlo vždy při infektu k aspiraci, respiračnímu selhání s hypoventilací s nutností intubace a umělé plicní ventilace. Nápadný byl dlouhý zotavovací čas po sedativech. Až v rámci pobytu na JIP po druhé příhodě v 11 měsících byla pozorována kolísající ptóza, bez oftalmoplegie. Dívka měla poruchu kousání a polykání, nižší svalový tonus, normálně výbavné šlachosvalové reflexy. Hrubá motorika byla na úrovni počátku IV. trimestru (lezla po čtyřech a stoupala si s oporou), jemná motorika a psychika byly

přiměřené věku. CK i kardiologické vyšetření bylo v normě, protilátky proti AchR negativní. EMG repetitivní stimulace bez dekrementu. Kongenitální myastenii potvrdil až syntostigminový test, který byl jednoznačně pozitivní (obr. 1 a 2) a také dobrá klinická odpověď na léčbu inhibitory AchE (Mytelase). Slabost a ptóza se objevují již jen při infektech, ale respirační selhání se nezopakovalo ani při pneumonii. Postupně se upravilo kousání a polykání. Ve 14 měsících obcházela, sama chodila od 16 měsíců. Ve čtyřech letech je při léčbě bez potíží, stačí vrstevníkům.

Byla vyloučena mutace 1267delG v CHRNE genu (doc. Pavel Seeman). Ve spolupráci se zahraničním pracovištěm (Univerzita Ludvíka Maximiliána, Mnichov) byly prokázány dvě heterozygotní mutace (složený heterozygot) RAPSN genu (RAPSN N88K and V165M), a tím byla na molekulárně genetické úrovni potvrzena diagnóza kongenitální myastenii s poruchou rapsynu.

Literární přehled jednotlivých CMS a diskuze

CMS s poruchou presynaptickou CMS s epizodickou apnoí – deficit ChAT (cholin acetyl transferázy)

Při deficitu ChAT je porušena resyntéza ACh v presynaptickém zakončení. Typické jsou náhlé krize s výraznou slabostí, respiračním selháním a apnoí v novorozeneckém či časném kojeneckém věku. Mohou navodit sekundární hypoxicko-ischemické poškození mozku. V období mezi epizodami je patrný různě vyjádřený myastenický syndrom. Pokud pacienti toto období přežijí, mohou se v adolescenci a v dospělosti příznaky postupně zmírňovat. Inhibitory AchE mohou epizody zmírnit, nebo jim zabránit. V období mezi krizemi je při repetitivní stimulaci vybaven dekrement pouze při únavě po svalové zátěži či po několika minutové „přípravné“ stimulaci [5–8].

Tab. 1. Nejčastější myastenické syndromy.

Typ CMS	Gen	Odpověď na inhibitory AChE
S poruchou presynaptickou CMS s epizodickou apnoí	CHAT	zlepšení
S poruchou synaptickou CMS s deficitem AChE	COLQ	žádná nebo zhoršení
S poruchou postsynaptickou deficit AChR	CHRNE, CHRNA1, CHRNB1, CHRND	zlepšení
deficit Rapsynu	RAPSN	zlepšení
slow-channel syndrom	CHRNE, CHRNA1, CHRNB1, CHRND	žádná nebo zhoršení
fast-channel syndrom	CHRNA1, CHRND, CHRNE	zlepšení
CMS s poruchou sodíkového kanálu	SCN4A	zlepšení
CMS s postižením plencového svalstva	DOK7	spíše zhoršení

CMS s poruchou na úrovni synaptické štěrbině CMS s poruchou AChE, podmíněný mutací COLQ genu

Většina pacientů má závažné potíže od kojeneckého věku, s celkovou slabostí a hypotrofií svalstva, častá je respirační insuficience a postižení axiálního svalstva s rozvojem skoliózy. Popisuje se obleněná fotoreakce, běžná je ptóza, oftalmoplegie, dysfagie. Léčba není známa. Méně časté jsou mírnější formy s pozdější manifestací a postupnou progresí pro rozvoj myopatie. Tito pacienti mohou profitovat z podávání efedrinu [10].

Ukotvení AChE tak, aby byla přítomna prostoru synapse, zajišťuje její podjednotka ColQ, tzv. kolagenní ocas. Při mutaci COLQ genu AChE v synaptické štěrbině chybí a uvolněný ACh není rozkládán. Po jednorázovém podnětu se uvolněný ACh opakovaně váže na AChR. Prodloužená synaptická odpověď tak překročí absolutní refrakterní periodu svalového vlákna a vyvolá opakované akční potenciály svalu. Synapse je přetížena a dochází k řadě strukturálních i funkčních změn včetně rozvoje myopatie, způsobené přetížením postsynaptické oblasti kationty. Při syntostigmiovém testu dojde k paradoxní reakci – ke zhoršení svalové slabosti. EMG – repetitivní stimulace může, ale nemusí prokázat dekrement [9].

CMS s poruchou postsynaptickou

Byly nalezeny mutace genů pro všechny podjednotky AChR a na různých jejich doménách. Způsobují buď poruchu exprese AChR, nebo poruchu jejich funkce neboli kinetiky.

Primární deficit AChR s mírnou nebo žádnou poruchou kinetiky AChR

Snížená exprese AChR způsobená mutací AChR

Úbytek AChR mohou způsobovat mutace všech podjednotek, nejčastěji nacházíme změnu podjednotky epsilon. Pravděpodobně proto, že její funkci může kompenzovat alespoň částečná exprese fetální podjednotky gamma, zatímco pacienti s mutací jiné podjednotky, kde kompenzace není možná, zřejmě nepřežijí.

V našich podmínkách je nejčastější porucha podjednotky epsilon, podmíněná tzv. romskou mutací genu ChrNE v exonu 12 epsilon podjednotky (ε1267del G) [4,22,23]. Již od časného kojeneckého věku je pozorována ptóza, zevní oftalmoplegie, hypomimie, slabý pláč a problémy s kmením, mohou být i opakované aspirace (z postižení bulbárního svalstva). Respirační infekty mají těžší průběh, respirační selhání je však vzácné. Je patrná mírná až střední únavová plotencová slabost, většinou je opožděn vývoj hrubé motoriky. Onemocnění bývá neprogresivní a dobře reaguje na inhibitory AChE.

Snížená exprese AChR způsobená mutací RAPSNU genu kódujícího protein rapsyn

Protein rapsyn je zodpovědný za seskupování AChR na nervosvalové ploténce. Při jeho deficitu tedy není na postsynaptické membráně dostatečný počet AChR. Typické jsou krize s rychlým rozvojem život ohrožujícího respiračního selhání vyvolané např. stresem, horečkou či infekcí. Pohyby plodu jsou slabé, po narození bývá hypotonie, ptóza, chabý pláč a sání. Oftalmoplegie je popisována zhruba

u poloviny pacientů. Bývá opožděn vývoj motoriky.

Příznaky jsou výrazně variabilní. Někdy je postižení tak závažné, že je nutná provést gastrostomii a tracheostomii. Malá hybnost plodu in utero může být příčinou artrogrypózy, mohou být i kraniofaciální malformace (specifická mutace u Židů ze Středního východu [15]). Jen výjimečně se první příznaky objeví později, např. až ve třetí dekádě. Dekrement při vyšetření repetitivní stimulací se popisuje u 50–80 % případů. Dobrá je reakce na inhibitory AChE, používá se i 3,4-diaminopyridin [11–14].

Primární porucha kinetiky AChR s deficitem nebo bez deficitu AChR

Poruchu kinetiky dělíme na dva typy: „slow-channel syndrom“, u kterého jsou po podnětu dlouho otevřeny iontové kanály a synaptická odpověď na ACh je zvýšena, a „fast-channel syndrom“, kdy jsou naopak po podnětu otevřeny iontové kanály velmi krátce a synaptická odpověď na ACh je snížena. Jedná se tedy o fyziologicky protikladné reakce.

Slow-channel syndrom

Jediný CMS s AD dědičností, možná je i AR dědičnost. Typická je selektivní slabost svalstva šíje, lopatek, extenzorů prstů, mírná oftalmoplegie a variabilní postižení dalších svalových skupin. Svaly ruky a extenzorů prstů jsou atrofické. První příznaky se mohou objevit již v kojeneckém věku ale i později, třeba až v sedmé dekádě. Onemocnění je pomalu progresivní – podobně jako u mutace COLQ genu vede přetížení synapse k roz-

voji myopatie. **Inhibitory AChE příznaky zhoršují.** V léčbě jsou úspěšně používány **chinidin** či **fluoxetin**.

Fast-channel syndrom

Onemocnění je vzácnější než slow-channel syndrom. Typicky se projevuje v kojeneckém věku či v časném dětství ptózou, oftalmoplegií, dysartrií, dysfagií, poruchou kousání a námahovou slabostí trupového a končetinového svalstva. Může být postiženo i respirační svalstvo, vážnější postižení se projeví artrogrypózou. Postižení je statické či mírně progresivní. Při repetitivní stimulaci pomalou frekvencí se objeví dekrement, který při stimulaci rychlou frekvencí mizí. V léčbě se používá kombinace **3,4-diaminopyridinu** s inhibitory AChE.

Porucha funkce sodíkového kanálu způsobená mutací genu SCN4A

V roce 2003 byla popsána jediná pacientka: od narození měla opakované krize s respiračním selháním, opožděný motorický vývoj, ptózu, mírnou oftalmoplegii, bulbární slabost a celkovou slabost zhoršující se po námaze. Při repetitivní stimulaci byl prokázán dekrement. **Léčba inhibitory AChE** zlepšila výkonnost, **acetazolamid** zabránil dalším krizím s respiračním selháním. Podkladem je porucha funkce $\text{Na}_v1,4$ sodíkových kanálů, kdy akční potenciál vzniklý při aktivaci AChR nevyvolá otevření sodíkových kanálů v hloubce záhybů postsynaptické membrány [16].

CMS s postižení pletencového svalstva při mutaci DOK 7 („downstream-of-kinase“) genu

Mutace popsána v roce 2006 byla prokázána u mnoha dosud nezařazených pacientů. Komplex agrin, MuSK a Dok7 se ve spolupráci s rapsynem podílí na organizaci uspořádání nervosvalové ploténky, zejména nakupení AChR při tvorbě synapse, a je nezbytný k udržení struktury synapse.

Typická je pletencová slabost, klinický obraz je velmi variabilní. Příznaky se nejčastěji objevují v době nástupu chůze, která je kolébavá, někdy s vnitřní rotací kolen, mohou se ale rozvinout od narození po třetí dekádu. Typická je pletencová slabost, únavnost, ptóza obvykle bez oftalmoplegie, častá je slabost obličejového a bulbárního svalstva, dále respirační problémy, někdy od novorozeneckého období, většinou však později a s pro-

gresí, i s epizodami respiračního selhání. Potíže obvykle nekolísají během dne, ale v delších periodách, kdy mohou být horší a lepší týdny. U většiny pacientů se rozvine skolióza či hyperlordóza, u některých i svalová atrofie. Onemocnění bývá progresivní, někdy se ztrátou schopnosti chůze a zhoršováním respiračních funkcí.

V léčbě se používá **efedrin** a **3,4-diaminopyridin** s variabilním efektem, inhibitory AChE potíže spíše zhoršují, i když syntostigminový test může být pozitivní. Repetitivní stimulace trapézového svalu obvykle navodí dekrement [17–21].

CMS s mutací MuSK genu kódujícím protein MuSK; s mutací AGRN genu kódujícím protein agrin a s mutací LAMB2 genu kódujícím $\beta 2$ podjednotku lamininu.

Byly popsány v roce 2004 (MUSK) a v roce 2009 (AGRN a LAMB2). Jde o ojedinělé případy, proto podrobnosti neuvádíme [25–27].

Diskuze

Poznávání CMS trvá již takřka 40 let. Za tu dobu významně pokročily vyšetřovací možnosti zobrazovací, elektrofyziologické i možnosti genetické diagnostiky. Odhalování nových jednotek přináší i stále podrobnější poznání procesu nervosvalového přenosu. Přesto dosud není známa molekulárně genetická podstata onemocnění zhruba u poloviny pacientů.

Obecně povědomí o kongenitálních myastenických syndromech je zatím poměrně nízké a pacienti diagnóze často unikají. Diagnostiku znesnadňuje výrazná klinická variabilita, kdy u mnoha pacientů nejsou typické příznaky plně vyjádřeny. Ptóza se často rozvine až později (kazuistika 2 a 3), ofatalmoplegie není vždy pravidlem (kazuistika 3). U CMS s apnoickými krizemi může být nálezní mezi krizemi nezápadný, a CMS se tak může projevit až náhlým respiračním selháním, které může být příčinou syndromu náhlého úmrtí novorozence. Ani dekrement při EMG není vždy přítomen (kazuistika 3). A pokud při syntostigminovém testu dojde k paradoxnímu zhoršení svalové slabosti (slow-channel syndrom, COLQ), (kazuistika 2), je stanovení správné diagnózy možné pouze při dostatečných teoretických znalostech o problematice CMS.

Pro diagnózu jsou důležité údaje o consanguinitě, familiárním výskytu, náhlém

úmrtí sourozence v kojeneckém věku, pohybech plodu, o časném poporodním období (porucha sání, polykání, chabý křik, hypotonie), o epizodickém zhoršování (např. při infektu) či o kolísání příznaků během dne. Pátráme po ptóze, oftalmoplegii (přítomna u většiny pacientů s CHRNE, ale jen u 50 % pacientů s jiným CMS), postižení bulbárního svalstva, hypotonii, skolióze, kontrakturách, případně artrogrypóze či dysmorfických rysech. Akutní respirační selhání může být hlavním či jediným projevem CMS, dále je možné pozorovat nápadný útlum či slabost po podání některých léků (např. sedativa, některá antibiotika).

Prognóza je variabilní. V mnoha případech je choroba neprogresivní, někdy i s tendencí ke zlepšování.

Závěr

Kongenitální myastenické syndromy mají široké spektrum příznaků i závažnosti potíží. Pro možnost účinné léčby a prenatální diagnostiky je třeba po CMS pátrat – zejména u novorozenců a kojenců s hypotonií, svalovou slabostí, únavností, poruchou sání, polykání, hypomimií či epizodami respiračního selhání, ale i u starších dětí s neobjasněným myastenickým či myopatickým syndromem. Na kongenitální myastenii je třeba myslet i u pacientů bez oftalmoplegie či zjevné ptózy, u pacientů, u kterých repetitivní stimulace při EMG vyšetření nevyvolá dekrement a dokonce i u pacientů s paradoxní reakcí na syntostigminový test.

Seznam zkratk

CMS	kongenitální myastenický syndrom
RA	rodinná anamnéza
ChAT	cholinacetyltransferáza
AChR	acetylcholinový receptor
AChE	acetylcholinesteráza
ACh	acetylcholin
PH	porodní hmotnost
COLQ	gen kódující ColQ podjednotku AChE, tzv. kolagenní ocas
CHRNA1	gen kódující alfa podjednotku AChR
CHRN1	gen kódující beta podjednotku AChR
CHRND	gen kódující delta podjednotku AChR
CHRNE	gen kódující epsilon podjednotku AChR
RAPSN	gen kódující rapsyn
MUSK	gen kódující pro sval specifický receptor tyrozin kinázy
MuSK	pro sval specifický receptor tyrozin kinázy
SCN4A	gen kódující napětově řízený sodíkový kanál kosterního svalu
DOK7	“downstream-of-kinase“ gen
AGRN	gen kódující protein agrin
LAMB2	gen kódující $\beta 2$ podjednotku lamininu

Literatura

- Engel AG, Ohno K, Sine SM. Congenital myasthenic syndromes: a diverse array of molecular targets. *J Neurocytol* 2003; 32(5–8): 1017–1037.
- Harper CM. Congenital myasthenic syndromes. *Semin Neurol* 2004; 24(1): 111–123.
- Engel AG, Sine SM. Current understanding of congenital myasthenic syndromes. *Curr Opin Pharmacol* 2005; 5(3): 308–321.
- Abicht A, Stucka R, Karcagi V, Herczegfalvi A, Horváth R, Mortier W et al. A common mutation (epsilon-1267delG) in congenital myasthenic patients of Gypsy ethnic origin. *Neurology* 1999; 53(7): 1564–1569.
- Ohno K, Tsujino A, Brengman JM, Harper CM, Bajzer Z, Udd B et al. Choline acetyltransferase mutations cause myasthenic syndrome associated with episodic apnea in humans. *Proc Natl Acad Sci U S A* 2001; 98(4): 2017–2022.
- Byring RF, Pihko H, Tsujino A, Shen XM, Gustafsson B, Hackman P et al. Congenital myasthenic syndrome associated with episodic apnea and sudden infant death. *Neuromuscul Disord* 2002; 12(6): 548–553.
- Barisic N, Müller JS, Paucic-Kirincic E, Gazdik M, Lah-Tomulic K, Pertl A et al. Clinical variability of CMS-EA (congenital myasthenic syndrome with episodic apnea) due to identical CHAT mutations in two infants. *Eur J Paediatr Neurol* 2005; 9(1): 7–12.
- Kraner S, Laufenberg I, Strassburg HM, Sieb JP, Steinlein OK. Congenital myasthenic syndrome with episodic apnea in patients homozygous for a CHAT missense mutation. *Arch Neurol* 2003; 60(5): 761–763.
- Mihaylova V, Müller JS, Vilchez JJ, Salih MA, Kabiraj MM, D'Amico A et al. Clinical and molecular genetic findings in COLQ-mutant congenital myasthenic syndromes. *Brain* 2008; 131(3): 747–759.
- Bestue-Cardiel M, Sáenz de Cabezón-Alvarez A, Capablo-Liesa JL, López-Pisón J, Peña-Segura JL, Martin-Martinez J et al. Congenital endplate acetylcholinesterase deficiency responsive to ephedrin. *Neurology* 2005; 65(1): 144–146.
- Ohno K, Engel AG, Shen XM, Selcen D, Brengman J, Harper CM et al. Rapsyn mutations in humans cause endplate acetylcholine-receptor deficiency and myasthenic syndrome. *Am J Hum Genet* 2002; 70(4): 875–885.
- Burke G, Cossins J, Maxwell S, Owens G, Vincent A, Robb S et al. Rapsyn mutations in hereditary myasthenia: distinct early- and late-onset phenotypes. *Neurology* 2003; 61(6): 826–828.
- loos C, Barois A, Richard P, Eymard B, Hantai D, Estournet-Mathiaud B. Congenital myasthenic syndrome due to rapsyn deficiency: three cases with arthrogyrosis and bulbar symptoms. *Neuropediatrics* 2004; 35(4): 246–249.
- Müller JS, Mildner G, Müller-Felber W, Schara U, Krampfl K, Petersen B et al. Rapsyn N88K is a frequent cause of congenital myasthenic syndromes in European patients. *Neurology* 2003; 60(11): 1805–1810.
- Ohno K, Sadeh M, Blatt I, Brengman JM, Engel AG. E-box mutations in the RAPSN promoter region in eight cases with congenital myasthenic syndrome. *Hum Mol Genet* 2003; 12(7): 739–748.
- Tsujino A, Maertens C, Ohno K, Shen XM, Fukuda T, Harper CM et al. Myasthenic syndrome caused by mutation of the SCN4A sodium channel. *Proc Natl Acad Sci U S A* 2003; 100(12): 7377–7382.
- Selcen D, Milone M, Shen XM, Harper CM, Stans AA, Wieben ED et al. Dok-7 Myasthenia: Phenotypic and Molecular Genetic Studies in 16 Patients. *Ann Neurol* 2008; 64(1): 71–87.
- Okada K, Inoue A, Okada M, Murata Y, Kakuta S, Jigami T et al. The muscle protein Dok-7 is essential for neuromuscular synaptogenesis. *Science* 2006; 312(5781): 1802–1805.
- Beeson D, Higuchi O, Palace J, Cossins J, Spearman H, Maxwell S et al. Dok-7 mutations underlie a neuromuscular junction synaptopathy. *Science* 2006; 313(5795): 1975–1978.
- Palace J, Lashley D, Newsom-Davis J, Cossins J, Maxwell S, Kennett R et al. Clinical features of the DOK7 neuromuscular junction synaptopathy. *Brain* 2007; 130: 1507–1515.
- Müller JS, Herczegfalvi A, Vilchez JJ, Colomer J, Bachinski LL, Mihaylova V et al. Phenotypical spectrum of DOK7 mutations in congenital myasthenic syndromes. *Brain* 2007; 130(6): 1497–1506.
- Morar B, Gresham D, Angelicheva D, Tournev I, Gooding R, Guerguelcheva V et al. Mutation history of the roma/gypsies. *Am J Hum Genet* 2004; 75(4): 596–609.
- Seeman P, Sisková D. Autosomal recessive ethnic diseases of Czech Gypsies. *Čas Lék Česk* 2006; 145(7): 557–560.
- Bestue-Cardiel M, Sáenz de Cabezón-Alvarez A, Capablo-Liesa JL, López-Pisón J, Peña-Segura JL, Martin-Martinez J et al. Congenital endplate acetylcholinesterase deficiency responsive to ephedrin. *Neurology* 2005; 65(1): 144–146.
- Chevessier F, Faraut B, Ravel-Chapuis A, Richard P, Gaudon K, Bauché S et al. MUSK, a new target for mutations causing congenital myasthenic syndrome. *Human Molecular Genetics* 2004 13(24): 3229–3240.
- Chevessier F, Faraut B, Ravel-Chapuis A, Richard P, Gaudon K, Bauché S et al. Identification of an Agrin Mutation that Causes Congenital Myasthenia and Affects Synapse Function. *Am J Hum Genet* 2009; 85(2): 155–167.
- Maselli RA, Ng JJ, Anderson JA, Cagney O, Arredondo J, Williams C et al. Mutations in LAMB2 causing a severe form of synaptic congenital myasthenic syndrome. *J Med Genet* 2009; 46(3): 203–208.

www.praktickagynekeologie.cz