

# Neuropatie n. cutaneus antebrachii posterior – kazuistiky

## Posterior Antebrachial Cutaneous Nerve Neuropathy – Case Reports

### Souhrn

Nervus cutaneus antebrachii posterior (NCAP) je senzitivní větví n. radialis. Samostatná neuropatie NCAP je vzácná a je většinou iatrogenní. Dochází k ní hlavně při operacích v oblasti distální části humeru a lokte. Manifestuje se nejen senzitivním deficitem v area nervina, ale často i neuropatickou bolestí a dysesteziemi. Lézi NCAP je možno objektivizovat neinvazivní antidromní senzitivní neurografií. Jsou popsány dvě stručné kazuistiky pacientů s neuropatií NCAP a elektrodiagnostická technika neurografie NCAP.

### Abstract

The posterior antebrachial cutaneous nerve (PACN) is a sensory branch of the radial nerve. Isolated PACN neuropathy is rare and mostly iatrogenic. It occurs particularly after surgery in lower humerus or elbow. PACN neuropathy is associated not only with sensory loss in the nerve area but pain and dysesthesias are common. PACN lesion can be ascertained in non-invasive neurography. The paper describes two cases of patients with PACN neuropathy and electrodiagnostic technique of sensory nerve conduction study of the PACN.

### Z. Ambler

Neurologická klinika LF UK a FN Plzeň



prof. MUDr. Zdeněk Ambler, DrSc.  
Neurologická klinika  
LF UK a FN Plzeň  
Alej Svobody 80  
304 60 Plzeň  
e-mail: ambler@fnplzen.cz

Přijato k recenzi: 11. 6. 2009

Přijato do tisku: 16. 6. 2009

### Klíčová slova

nervus cutaneus antebrachii posterior – kondukční studie – senzitivní neurografie – pooperační komplikace – neuralgie

### Key words

posterior antebrachial cutaneous nerve – sensory neurography – nerve conduction study – complications after surgery – neuralgia

**Úvod**

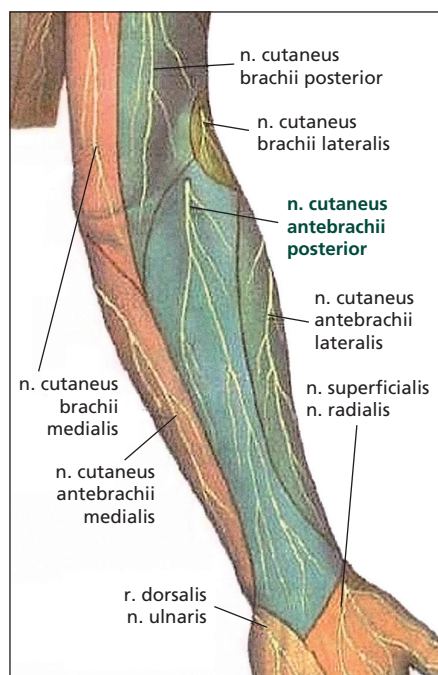
Nervus cutaneus antebrachii posterior (NCAP) je senzitivní větví n. radialis. Odstupuje v sulcus nervi radialis, někdy v jeho proximální části, sestupuje dorzálně při laterálním okraji m. brachioradialis mezi olecranon a laterální epikondyl humeru na zadní plochu předloktí a větví se v kůži na zadní straně distální části paže a zadní straně předloktí. Senzitivně zásobuje malou oblast dolní poloviny paže a hlavně dorzální část předloktí (obr. 1). Distálně mohou jeho větve anastomozovat s větvemi n. cutaneus antebrachii medialis i lateralis. Vzhledem k odstupu v sulcus

n. radialis a počátečním průběhu společně s n. radialis může být NCAP poškozen při poměrně častých lézích n. radialis v této lokalizaci [1]. Při dominující motorické symptomatice se většinou současně postižení NCAP nevyšetřuje, ale i při cíleném vyšetření může být při lézi n. radialis v této lokalizaci NCAP ušetřen [2]. Samostatná neuropatie NCAP není příliš častá. Její příčiny jsou hlavně iatrogenní, k poranění může dojít při operacích distální části humeru a lokte (fraktury, epikondylitidy), ale i při arthroscopii loketního kloubu [3–5]. Méně často dochází k lézi NCAP při vlastním traumatu. Symptoma-

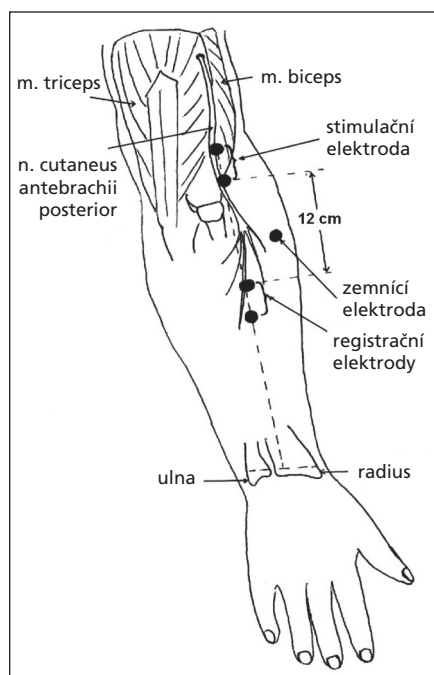
tika izolované neuropatie NCAP je pouze senzitivní, kromě poruchy čítí na dorzu předloktí jsou časté neuropatické bolesti a dysestezie. Příčinou postoperační léze může být také traumatický neurom, který je možno i chirurgicky ošetřit jeho resekci a implantací nervu proximálně dom. brachioradialis [6].

**Neurografie**

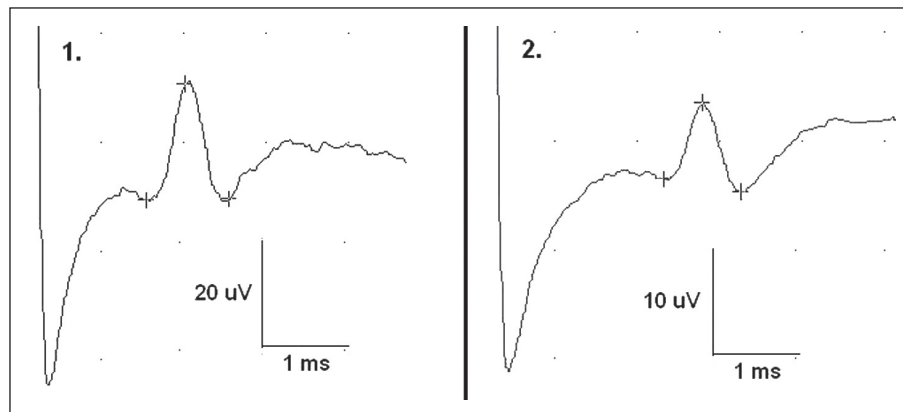
Neurografie NCAP se běžně neprovádí, přestože jde o techniku velmi jednoduchou [7]. Standardním způsobem jako při běžné antidromní senzitivní neurografii stimulujeme povrchovou elektrodou nerv 1–2 cm nad laterálním epikondylem a aktivní registrační elektrodu umístíme 12 cm distálně na spojnici stimulační elektrody a středu zápěstí (obr. 2). Obvykle stačí několik zprůměrnění, abychom registrovali kvalitní reprodukovatelný senzitivní nervový akční potenciál (SNAP). Počáteční latence SNAP jsou průměrně 2 ms (rozsah 1,8–2,6), vrcholové latence 2,3 ms (2–2,9), amplituda koreluje s věkem a bývá kolem 6 µV (2,9–21). Stranová diference rozdílu amplitud se udává 0,8 µV (0,6–1) [7]. Rychlost vedení je průměrně 60 ms/s. Při lézi NCAP většinou SNAP nevybavíme, případně při lehčí lézi je amplituda ve srovnání s nepostiženou stranou podstatně nižší. Pokud jde o distálnější manifestaci léze, může být vhodná i distálnější registrace, resp. srovnání ve vzdálenostech 12, 15 a 20 cm pod stimulační elektrodou [8].



Obr. 1. Oblast senzitivní inervace nervus cutaneus antebrachii posterior.



Obr. 2. Schéma senzitivní neurografie nervus cutaneus antebrachii posterior [7].



Obr. 3. Normální SNAP n. cutaneus antebrachii posterior na zdravé straně u pacientů 1 a 2.

**Kazuistiky**

Jako příklad léze NCAP uvádíme dvě stručné kazuistiky.

**Kazuistika 1**

48letá žena. V květnu roku 2008 byla provedena operace mediální epikondylitidy vpravo, při které došlo k popálení laserem na dorzu nad loktem. Od operace měla subjektivní pocit mrtvění na dorzu předloktí a bolesti, které se zesilovaly hlavně při zátěži prstů. Při vyšetření v únoru 2009 byla přítomna hypestezie na dorzu pravého předloktí v typické oblasti pro NCAP, ostatní nález byl normální. Při neurografii NCAP vlevo byl registrován normální SNAP s latencí 2 ms a amplitudou 21 µV (obr. 3-1), vpravo SNAP nebyl vybaven. K poranění NCAP nedošlo při vlastní operaci mediální epikondylitidy

litidy, ale při popálení laserem nad laterálním epikondylem.

## Kazustika 2

25letý muž. V lednu 2008 při autohavárii utrpěl tříštivou zlomeninu diafýzy pravého humeru, která byla léčena osteosyntézou. Od března roku 2008 si stěžoval na brnění a bolesti na dorzu pravého předloktí, někdy i v prstech a neurčitý pocit slabosti pravé ruky. Při vyšetření v lednu roku 2009 byla přítomna hypestezie na dorzu pravého předloktí, ostatní nález byl normální a žádné projevy motorické léze nebyly zjištěny. Při neurografii nebyl vybaven SNAP NCAP. Vlevo byl nález normální, SNAP s latencí 2,8 ms a amplitudou 6,9  $\mu$ V (obr. 3-2).

## Závěr

V krátkém sdělení jsme chtěli upozornit na dosud málo diagnostikovanou neuro-

patii NCAP a možnost objektivizace léze jednoduchou neinvazivní neurografii. Problematika by měla být známa nejen neurologům, ale i ortopedům, event. chirurgům, kteří provádějí operace v oblasti distálního humeru a lokte a měli by vědět o riziku poranění NCAP [9]. Pacienti často po operaci udávají bolesti a dysestezie, které nejsou správně interpretovány a někdy se chybně považují i za psychogenní. Přitom diagnóza je jednoduchá, pokud na tuto možnost myslíme, a je možno ji i objektivizovat senzitivní neurografii.

## Literatura

1. Markiewitz AD, Merryman J. Radial nerve compression in the upper extremity. *J Am Soc Surg Hand* 2005; 5: 87–99.
2. Lo YL, Prakash KM, Leoh TH, Tan YE, Dan YF, Xu LQ et al. Posterior antebrachial cutaneous nerve conduction study in radial neuropathy. *J Neurol Sci* 2004; 223(2): 199–202.

3. Chang CW, Oh SJ. Posterior antebrachial cutaneous neuropathy. Case report. *Electromyogr Clin Neurophysiol* 1990; 30(1): 3–5.
4. Doyle JJ, David WS. Posterior antebrachial cutaneous neuropathy associated with lateral elbow pain. *Muscle Nerve* 1993; 16(12): 1417–1418.
5. Kelly EW, Morrey BF, O'Driscoll SW. Complications of elbow arthroscopy. *J Bone Joint Surg Am* 2001; 83(1): 25–34.
6. Dellon AL, Kim J, Ducic I. Painful neuroma of the posterior cutaneous nerve of the forearm after surgery for lateral humeral epicondylitis. *J Hand Surg Am* 2004; 29(4): 387–390.
7. Prakash KM, Leoh TH, Dan YF, Nurjannah S, Tan YE, Xu LQ et al. Posterior antebrachial cutaneous nerve conduction studies in normal subjects. *Clin Neurophysiol* 2004; 115(4): 752–754.
8. Souayah N, Bhatt M, Sander HW. Posterior antebrachial cutaneous nerve conduction study technique. *Neurol Neurophysiol Neurosci* 2007; 5: 1–8.
9. MacAvoy MC, Rust SS, Green DP. Anatomy of the posterior antebrachial cutaneous nerve: practical information for the surgeon operating on the lateral aspect of the elbow. *J Hand Surg Am* 2006; 31(6): 908–911.

### Reference:

- 1) Jacobs LD et al. *Ann Neurol*. 1996;39:285-294
- 2) Barak and Achiron. *Eur Neurol*. 2002;47:11
- 3) Kappos L, Clanet M, Sandberg-Wollheim M, Radue EW, Hartung HP, Hohlfeld R et al. Neutralizing antibodies and efficacy of interferon beta-1a. A 4-year controlled study. *Neurology* 2005; 65: 40–47
- 4) Devonshire et al. ECTRIMS, 2006. Abstract and Poster 316
- 5) Vyhláška MZ ČR č. 63/2007 Sb., o úhradě léčiv a potravin pro zvláštní účely

### Zkrácená informace o přípravku AVONEX

Před předepsáním léku respektujte, prosím, celou odbornou informaci o léku AVONEX.

**Zkrácená informace o léku:** AVONEX 30 mikrogramů /0,5 ml injekčního roztoku. **Léčivo:** Jedna předplněná stříkačka 0,5 ml obsahuje 30 mikrogramů (6 mil.m.j.) Interferonum beta 1a. **Indikace:** relapsující sclerosis multiplex - roztroušenou sklerózou (RS), včasná léčba RS po první demyelinizační příhodě s aktivním zánětlivým procesem při potvrzení vysokého rizika rozvoje klinicky nesporné RS. **Dávkování:** Doporučená dávka činí 30 mikrogramů (0,5 ml roztoku) injikovaných i.m. jedenkrát týdně. \*Na počátku léčby mohou pacienti začít buď na plné dávce 30 mikrogramů (0,5 ml roztoku), nebo na přibližně poloviční dávce jednou týdně, aby se mohli léčbě lépe přizpůsobit, a posléze zvýšit dávku na plných 30 mikrogramů (0,5 ml roztoku). Aby byla účinnost dostatečná, je třeba dosáhnout dávky 30 mikrogramů (0,5 ml roztoku) jednou týdně a po počátečním titračním období tuto dávku udržovat. Pro pacienty zahajující léčbu přípravkem AVONEX je k dispozici manuální titrační zařízení aplikující přibližně polovinu dávky. Léčba by měla být zahajována pod dohledem lékaře, který již má zkušenosti s terapií RS. Místo aplikace i.m. je třeba každý týden měnit. **Kontraindikace:** přecitlivělost na interferon beta, lidský albumin nebo pomocnou látku, zahájení léčby v těhotenství, těžké deprese a/nebo suicidální myšlenky. **Upozornění:** Při plánování gravidity je zapotřebí zvážit přerušování léčby. Zvláštní opatření pro použití léku pacientům s dřívějšími nebo stávajícími onemocněními: deprese, epilepsie, jaterní a renální selhání, srdeční onemocnění. Lék by neměl být podáván pacientům ve věku do 12 let. Interakce: se zvýšenou pozorností je třeba postupovat při podávání léku v kombinaci s léčivými přípravky, které mají úzký terapeutický index a jejichž clearance je ve větší míře závislá na jaterním cytochromu P450. **Nežádoucí účinky:** příznaky podobné chřipce, nejčastější bolesti ve svalech, zvýšená teplota, pocity mrazení, pocení, astenie, bolesti hlavy a nauzea. **Držitel rozhodnutí o registraci:** BIOGEN IDEC LTD., Berkshire, Velká Británie. Výdej léčivého přípravku vázán na lékařský předpis. **Datum revize textu:** 12/2008

\*Všimnete si prosím změny v informaci o přípravku.

AV00-CZE-24571 Datum přípravy: únor 2009