

Možnosti epileptochirurgie u nemocných po mozkové hypotermii

Epilepsy Surgery Options in Patients after Brain Hypothermia

Souhrn

Lokální mozková hypotermie s celkovým podáním antiepileptika byla využívána pro léčbu nemocných s farmakorezistentní epilepsií v 60.–80. letech minulého století. Sdělení prezentuje skupinu čtyř nemocných po provedené hypotermii mozku, kteří byli indikováni k operaci pro přetrvávající epileptické záchvaty. U všech nemocných byla indikována implantace vagového stimulatoru, s 50% redukcí záchvatů u dvou nemocných a více než 90% redukcí u jednoho nemocného. U zbývajících nemocných – non respondéra vagové stimulace – následná rozsáhlá dvoudobá invazivní explorace umožnila paliativní kortikální resekci s efektem na denní záchvaty. Kromě dobových hypotéz zabývajících se účinkem mozkové hypotermie jsou probírány i nové poznatky týkající se účinku lokální i celkové hypotermie u nemocných s epilepsií. Při předoperační diagnostické rozvaze je nutné pečlivě posoudit vztah změn v MR obraze k epilepsii, neboť se může jednat o změny po provedené hypotermické terapii a jejích komplikacích.

Abstract

Local brain hypothermia with intravenous administration of an antiepileptic drug was used as a treatment modality in patients suffering from pharmacoresistant epilepsy in the time period from the 1960s to the 1980s. Four patients after brain hypothermia with persisting seizures were presented for surgical therapy. Vagus nerve stimulation was recommended in all patients, with 50% seizure reduction in two patients and more than 90% seizure reduction in one patient. Subsequent extensive invasive exploration enabled palliative cortical resection in the remaining patient – vagus nerve stimulation non responder – with some effect on daytime seizures. Besides the period hypotheses discussing the possible mechanisms of the effect of brain hypothermia, we also reviewed the data related to the effects of local and general hypothermia in patients with epilepsy. The relationship of MRI detectable changes and epilepsy must be meticulously considered during presurgical work up, because these changes may be caused by prior hypothermic therapy and its complications.

J. Chrastina¹, Z. Novák¹,
M. Brázdil², I. Říha¹

¹ Neurochirurgická klinika LF MU
a FN u sv. Anny v Brně

² Centrum pro epilepsie, I. neurolo-
gická klinika LF MU a FN u sv. Anny
v Brně



MUDr. Jan Chrastina, Ph.D.
Neurochirurgická klinika
LF MU a FN u sv. Anny v Brně
Pekařská 53
656 91 Brno
email: jan.chrastina@fnusa.cz

Přijato k recenzi: 9. 2. 2009

Přijato do tisku: 11. 8. 2009

Klíčová slova

mozková hypotermie – epilepsie – stimu-
lace nervus vagus

Key words

brain hypothermia – epilepsy – vagus
nerve stimulation

Úvod

Při hodnocení epileptochirurgie 60. a 70. let 20. století je zřejmé, že uspokojivých výsledků bylo dosahováno především po temporálních resekcích. Výsledky operačních výkonů u nemocných s extratemporální epilepsií byly špatné [1]. Příčinu je možné hledat především v nedostatečných zobrazovacích technikách a omezených patofyziologických představách o epilepsii. Kromě složitých stereotaktických operací s nejistými výsledky byly možnosti u komplikovanějších nemocných minimální.

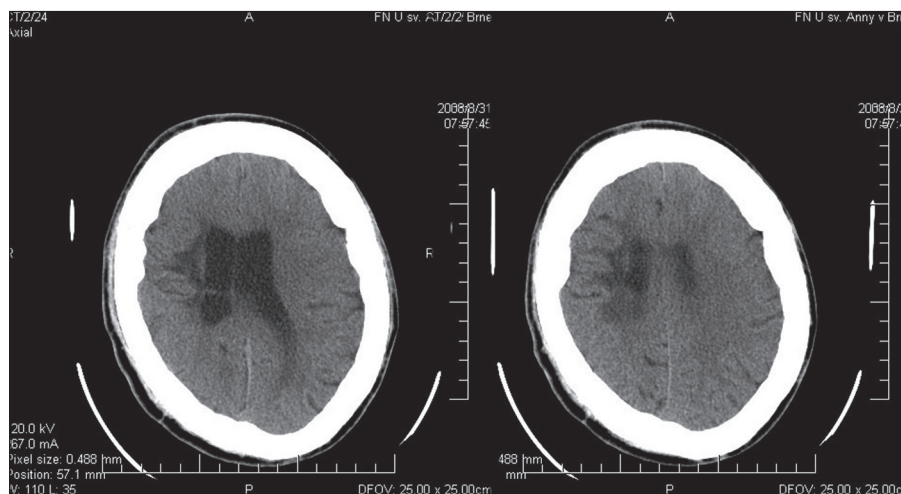
Není překvapivé, že byly navrhovány další léčebné postupy. Jednou z možností bylo lokální ochlazení mozku aplikací chladného fyziologického roztoku subarachnoidálně nebo intraventriculárně s následným jednorázovým intravenózním podáním vysoké dávky antiepileptika.

V České republice byla technika používána na Neurochirurgické klinice ÚVN Praha. Do roku 1971 se zde mozkové hypotermii podrobilo 60 nemocných s farmakorezistentní epilepsií, u nichž v té době nebyl možný resekční nebo stereotaktický výkon [2]. V rámci epileptochirurgického programu FN u sv. Anny v Brně jsme měli možnost některé pacienty dříve ošetřené technikou hypotermie mozku konzultovat pro přetrvávající záchvaty.

Soubor nemocných

Kazuistika 1

U nemocného (muž, 35 let) se epileptické záchvaty objevily ve věku dvou let (frontální absence se sekundární generalizací: 3–6 za měsíc) a byly následovány zhoršením intelektu, motorických a verbálních schopností. Roku 1986 (17 let) se podrobil hypotermické terapii s instilací chladícího roztoku do komor, ovšem bez ovlivnění frekvence záchvatů. V neurologickém obraze byla popsána oligofrenie a tremor horních končetin (v.s. při valproátu). MR prokázalo gliotické změny oboustranně frontálně v oblasti kanálů po komorových punkcích. Výsledky iktálního a interiktálního video EEG monitoringu ani dalších pomocných vyšetření (interiktální SPECT s hypoperfuzí temporálně vpravo a frontálně vlevo) neumožnily bližší topizaci ložiska. Vzhledem k farmakorezistenci, opakovaným poraněním skeletu hlavy způsobených pádem při generalizovaných záchvatech a nemožnosti kurativního resekčního výkonu byl v roce 2004 nemocnému implantován vagový stimulátor s 50% redukcí počtu záchvatů (sledován pět let).



Obr. 1. Hypodenzní změny v CT obraze postihující bílou hmotu ve fronto-parietální oblasti – stav po infekční komplikaci po provedené hypotermii mozku.

Kazuistika 2

Čtyřicetiletá nemocná s multifokálními epileptickými záchvaty od devíti let (parciální záchvaty s psychomotorickou a elementární levostrannou motorickou symptomatikou, sekundárně generalizované tonicko-klonické záchvaty v sériích více než čtyři za měsíc až se 30 záchvaty v sérii a atonické záchvaty) se ve věku 18 let podrobila mozkové hypotermii. Pooperační průběh byl komplikován purulentní meningitidou s reziduální levostrannou těžkou hemiparézou. Záchvaty nebyly výrazně ovlivněny.

CT a MR prokázaly vícečetná supratentoriálně uložená ložiska, kdy největší ve frontoparietální oblasti vpravo dosahovalo velikosti 3 cm (obr. 1). Vzhledem k multifokalitě, farmakorezistenci, četnosti a tíži záchvatů byla indikována implantace vagového stimulátoru s více než 50% redukcí záchvatů – zvláště záchvatů tonicko-klonických a atonických (sledování šest let).

Kazuistika 3

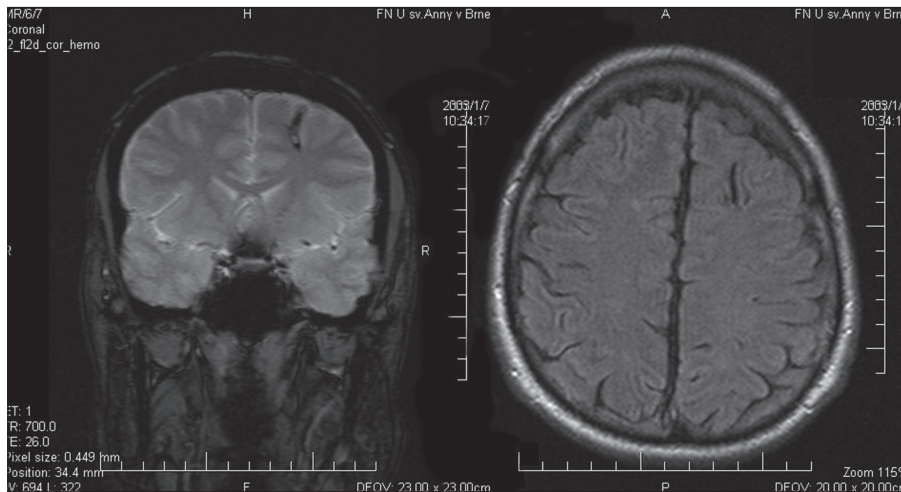
U nemocného (muž, 46 let) začaly epileptické záchvaty s ročním odstupem po traumatu hlavy v pěti letech (zavřené poranění, krátkodobé bezvědomí, nutná hospitalizace, operován nebyl). Jednalo se o převážně noční parciální záchvaty dosahující počtu až desítek za měsíc s automatizmy končetin, vokalizací, vegetativní a afektivní symptomatikou bez sekundární generalizace. Protože četnost záchvatů narůstala a bližší určení epileptogenní zóny nebylo možné, nemocný se ve věku 19 let podrobil hypotermii CNS s redukcí počtu

nepravidelných denních i nočních záchvatů přibližně o 60%. Vzhledem k přetrvávajícím záchvatům po dobu 13 let byl nemocný odeslán ke zvážení možnosti další chirurgické léčby do epileptologického centra FN u sv. Anny.

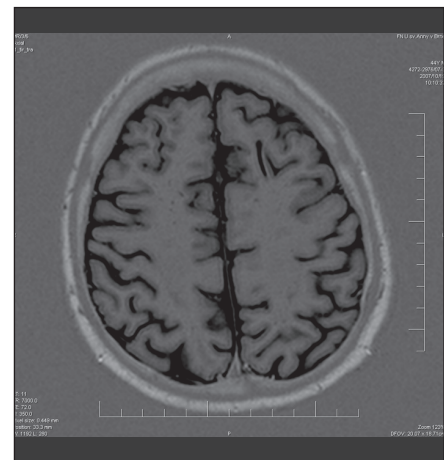
MR prokázalo zcela diskrétní ložiskovou atrofii mozku frontálně vpravo a punkční kanál v gyrus frontalis superior vlevo (obr. 2, 3). Interiktální SPECT prokázal snížení kumulace radiofarmaka vlevo frontálně, iktální vyšetření se nezdařilo. Video EEG se sfenoidálními elektrodami prokázalo maximum interiktálního i iktálního nálezu oboustranně v temporálních i sfenoidálních elektrodách spíše vlevo. Neuropsychologie vyslovila podezření na oslabení funkce temporálního laloku vpravo a obou frontálních laloků. Kombinace epileptických a neepileptických záchvatů nebyla potvrzena. Implantace vagového stimulátoru nevedla k redukcí počtu nebo tíže záchvatů (čtyři roky od implantace).

Nemocný byl znovu zařazen do epileptochirurgického programu s výhledem extenzivní explorační umožňující zvážení resekčního nebo diskonekčního výkonu.

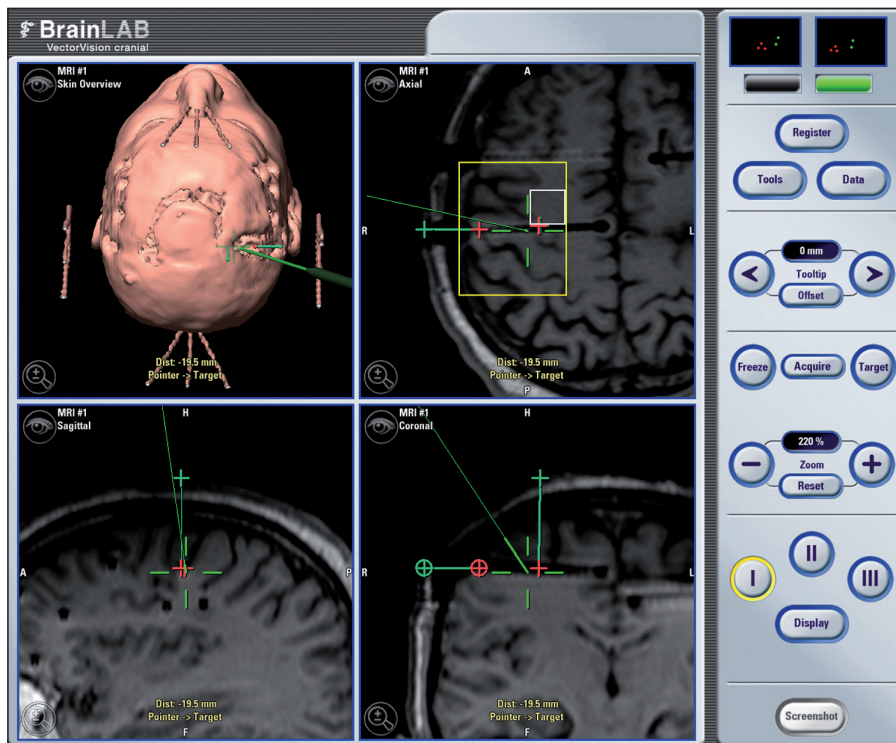
Postupné snižování frekvence a intenzity stimulace ani vypnutí stimulátoru nevedlo k nárůstu četnosti záchvatů. Po kompletní explantaci vagového stimulátoru a doplnění nového video EEG, SISCOM a PET (hypotéza lokalizace epileptogenní zóny orbitofrontálně vlevo) byly nemocnému implantovány ortogonální intracerebrální elektrody explorační oba čelní laloky včetně precentrálních gyrů. Symptomatogenní zóna byla identifikována



Obr. 2. Změny po komorové punkci s odstupem 27 let.



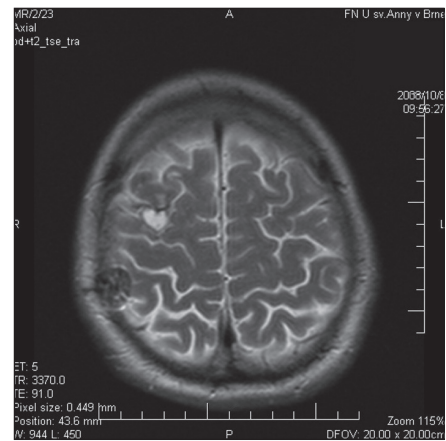
Obr. 3. Radiologem popsaná diskretní sporná lokální frontálně vpravo.



Obr. 4. Plánování umístění gridu (žlutá) ve vztahu k poloze dříve zavedených intracerebrálních elektrod (vyznačeno šipkou) a korelace s navrženým rozsahem topektomie (bílá).

těsně precentrálně vpravo. Na základě elektroklinické korelace s EEG nálezem bylo možno předpokládat, že vlastní epileptogenní oblast se nachází více parasagitálně mimo dosah intracerebrálních elektrod premotoricky vpravo. Bylo rozhodnuto o provedení druhé fáze invazivního EEG vyšetření k upřesnění epileptogenní zóny a určení vztahu k primárnímu motorickému kortexu. Nemocnému byla implantována subdurální gridová elek-

troda paracentrálně na konvexitu mozku a dva stripy na mediální plochu pravé hemisféry paracentrálně (obr. 4). Suspektní zóna počátku záchvatů byla lokalizována v oblasti parasagitálního premotorického kortexu vpravo. V této oblasti byla provedena limitovaná kortikální resekce s využitím techniky awake craniotomy (obr. 5). Výkon nevedl k neurologickému deficitu. V současnosti přetrvávají noční záchvaty (počet snížen z průměru 5 na 1–2 během



Obr. 5. Limitovaný rozsah topektomie v MR obraze.

noci), ovšem z hlediska kvality života je pro nemocného klíčová eliminace denních záchvatů (1,5 roku po operaci).

Kazuistika 4

Nemocný (muž, 36 let) s multifokálními epileptickými záchvaty od dvou let se ve věku 10 let podrobil hypotermii CNS. Protože výkon nepřinesl žádoucí efekt, následovala řada stereotaktických operací. Postupně byla provedena implantace diagnostických elektrod do amygdalo-hipokampálního komplexu oboustranně, koagulace Forelova pole, rostrálního cingula a talamických jader vpravo a pro atonické záchvaty stereotaktická callosotomie v rozsahu přední poloviny corpus callosum bez významné redukce počtu záchvatů. S odstupem jednoho roku následovala implantace vagového stimulatoru s velmi dobrým efektem. Z hlediska kvality života byla nejpodstatnější eliminace atonických

záchvatů po VNS. Celková redukce počtu záchvatů přesahovala 90 %.

U všech nemocných se jednalo o závažná epileptická postižení, výrazně zhoršující kvalitu života. Hypotermie mozku byla u všech provedena jako primární výkon. U jednoho nemocného následovaly opakované stereotaktické operace s minimálním efektem. Nadějně výsledky přinesla neuromodulační terapie stimulací n. vagus (dva respondéři, jeden respondér více než 90 %). U jednoho nemocného bez efektu neuromodulační léčby bylo indikováno došetření pomocí intracerebrálních a subduralních elektrod. Výsledkem byla kortikální resekce s eliminací denních a redukcí počtu nočních záchvatů.

Diskuze

Ve své době znamenala lokální mozkové hypotermie s celkovou aplikací antiepileptika potenciální přínos a naději pro nemocné s neřešitelnými epileptickými záchvaty.

Autoři z ÚVN využívali kombinaci celotělového chlazení (nucená cirkulace chladného vzduchu) a lokální hypotermie mozku – roztok o teplotě 2 °C aplikovaný subarachnoidálně nebo intraventriculárně.

Lokální chlazení mozku bylo zahájeno, jakmile rektální teplota při celotělovém chlazení dosáhla 29 °C. Teplota byla měřena na povrchu mozku a cílem bylo dosáhnout teploty 18–24 stupňů na nejméně 10 min. V této fázi byl podán nitrožilní bolus thiopentalu (500 mg) nebo valia – diazepam (20–30 mg). Dobrých výsledků (bez záchvatů nebo ojedinělé záchvaty) autoři dosáhli u 60 % nemocných s dobou sledování alespoň tři roky [2,3].

Koncepce mozkové hypotermie s nitrožilním podáním antiepileptika vycházela z experimentů provedených na primátech. Autoři dosáhli dočasného potlačení epileptické aktivity lokální mozkovou hypotermií, stejně jako nitrožilně podaným fenytoinem. Ovšem při současném podání nitrožilního antiepileptika a mozkové hypotermie byla suprese epileptické aktivity trvalá, což vysvětlovali déletrvající modifikací hematoencefalické bariéry s možností přímého průniku léku do mozkové tkáně [4].

Hypotézu zpochybňuje práce Tokuoky et al. Autoři popisují redukci počtu záchvatů

a zlepšení chování po výplachu komorového systému chladicí tekutinou bez aplikace antiepileptika [5]. Navíc ani Ommaya a Baldwin u svých prvních nemocných rovněž nepodávali žádnou antiepileptickou medikaci a výsledky byly povzbuzující a Baldwin et al nepopisují vychytávání hydantoinátu v mozku experimentálních zvířat. Na základě výše zmíněných prací byly navrženy dva mechanismy účinku lokální hypotermie mozku – nespecifické ovlivnění patologických neuronů (změna propustnosti hematoencefalické bariéry a buněčných membrán) a specifické ovlivnění mechanismu působení antiepileptické terapie při nízké teplotě [4,6].

Pokrok v neuroradiologii, zdokonalení operační techniky a vývoj nových antiepileptik vedly k útlumu mozkové hypotermie v terapii nemocných s farmakorezistentní epilepsií.

V současné době je lokální chlazení mozku objektem experimentálního výzkumu jako metoda, kterou lze zastavit fokální epileptické výboje. Technika byla vyzkoušena v experimentu u epileptických fokusů neokortikálních i meziotemporálních se slibnými výsledky [7,8].

Novější experimentální studie Schmitta a dalších ukazuje, že chlazení snižuje četnost a intenzitu motorických záchvatů, ale nedochází ke změnám epileptické aktivity na elektroencefalogramu. Ovšem po podání benzodiazepinů chlazení významně snižuje i amplitudu a frekvenci epileptických výbojů [9].

Experimentální studie prokazuje, že výsledkem hypotermie po ischemické depolarizaci je opoždění úvodního vzestupu hladin excitatorních aminokyselin v mozkové tkáni (při mikrodialýze) i ovlivnění poměru uvolňovaných mediátorů ve prospěch GABA jako inhibičního neurotransmiteru [10], což může ovlivnit vznik a šíření epileptického výboje.

Za výhodu lokální hypotermie byla považována skutečnost, že nedochází ke vzniku strukturálních lézí mozku [2]. Ovšem MR vyšetření u našich nemocných zachytilo změny po komorových punkcích, stav po infekční komplikaci a kortikální atrofii. Při hodnocení výsledků MR vyšetření je u popisovaných patologických změn mozku

nutné zvažovat souvislost s lokální hypotermií, především postihují-li kortex a hluboké struktury frontálního laloku nebo laterální kortex temporálního laloku (zavedení katétru k bázi střední jámy).

Závěr

V rámci programu chirurgické léčby epilepsie jsme měli možnost hodnotit čtyři nemocné po provedené hypotermii mozku. Jednalo se o nemocné s těžkou epilepsií, kdy byla situace komplikována stavem po neurochirurgických výkonech a změnami souvisejícími s hypotermií mozku. Před chirurgickým řešením je nutné došetření ve specializovaném centru, z chirurgického hlediska zaměřené na vztah strukturálního postižení mozku k epilepsii. Při nepřítomnosti kauzální epileptogenní léze zůstává metodou volby implantace vagového stimulatoru. Invazivní došetření může umožnit resekční nebo dyskonekční výkon u některých nemocných.

Literatura

1. Bouchard G. Basic targets and the different epilepsies. *Acta Neurochir (Wien)* 1976; 23 (Suppl): 193–199.
2. Šourek K. General and local hypothermia of the brain in the treatment of intractable epilepsy. In Fusek I, Kunc Z (eds). *Proceedings of the fourth European congress of neurosurgery. Present limits of neurosurgery.* Prague: Avicenum, Czechoslovak Medical Press 1972.
3. Šourek K, Trávníček V. General and local hypothermia of the brain in the treatment of intractable epilepsy. *J Neurosurg* 1970; 33(3): 253–259.
4. Baldwin M, Farrier R, McDonald F, Ommaya AK. Cerebral deposition of drugs at low temperatures. *J Neurosurg* 1963; 20: 637–646.
5. Tokuoka S, Aoki H, Higashi K, Takebayashi K. Cooling irrigation of the cerebral ventricular system. *Excerpta Med* 1961; 36: 148–149.
6. Ommaya A, Baldwin M. Extravascular local cooling of the brain in man. *J Neurosurg* 1963; 20: 8–20.
7. Imoto H, Fujii M, Uchiyama J, Fujisawa H, Nakano K, Kunitsugu I et al. Use of a Peltier chip with newly devised local brain – cooling system for neocortical seizures in the rat. Technical note. *J Neurosurg* 2006; 104(1): 150–156.
8. Tanaka N, Fujii M, Imoto H, Uchiyama J, Nomura S et al. Effective suppression of hippocampal seizures in rats by direct hippocampal cooling with a Peltier chip. *J Neurosurg* 2008; 108(4): 791–797.
9. Schmitt FC, Buchheim K, Meierkord H, Holtkamp M. Anticonvulsant properties of hypothermia in experimental status epilepticus. *Neurobiol Dis* 2006; 23(3): 689–696.
10. Nakashima K, Todd MM. Effects of hypothermia on the rate of excitatory aminoacid release after ischemic depolarization. *Stroke* 1996; 27(5): 913–918.