

Extra-intrakraniální arteriální mikroanastomóza

Extra-intracranial Arterial Microanastomosis

Souhrn

Úvod: V následujícím sdělení autoři prezentují výsledky pacientů indikovaných k extra-intrakraniální anastomóze na základě vyšetření cerebrovaskulární reaktivity (CVR) pomocí transkraniálního dopplerovského vyšetření (TCD) a funkční magnetické rezonance (fMR). **Pacienti a metodika:** V průběhu pěti let bylo pomocí výše uvedených metod indikováno k extra-intrakraniální anastomóze 35 pacientů. **Výsledky:** Během ročního sledování došlo ke zlepšení CVR u 29 (82 %) pacientů. Průchodnost bypassu byla dle TCD vyšetření 92 %. Nejdelší interval do zlepšení CVR po operaci byl více než devět měsíců. 30denní mortalita byla v souboru nulová a 30denní morbidita v souboru byla 2,9 %. **Závěr:** Obě neinvazivní metody používané k vyšetření CVR a indikaci k extra-intrakraniálnímu bypassu (TCD a fMR) jsou spolehlivé, dostupné a lze je použít i k pooperačnímu sledování, protože umožňují provádění longitudinálních studií bez radiační zátěže. Na základě prezentovaných zkušeností autorů lze kombinaci těchto metod doporučit k širšímu využití

Abstract

Introduction: The authors present the group of patients indicated to extra-intracranial bypass on the basis of evaluation of cerebrovascular reactivity (CVR) by Transcranial Doppler Sonography (TCD) and Functional Magnetic Resonance Imaging (fMRI). **Patients and methods:** Extra-intracranial bypass was indicated for 35 patients over the last five years. **Results:** During one year follow-up, CVR improved in 29 (82%) patients. The patency of bypass was 92% by TCD. CVR improvement was recorded in one patient after nine months. 30-day mortality was zero and 30-day morbidity was 2.9%. **Conclusion:** Both the non-invasive methods of evaluation of CVR are safe, generally available and can be used for postoperative screening. Based on our experience, the use of the two methods can be recommended.

D. Krahulík¹, M. Vaverka¹,
R. Herzig², P. Hlušík²,
M. Houdek¹

¹ Neurochirurgická klinika LF UP
a FN Olomouc

² Neurologická klinika LF UP
a FN Olomouc



MUDr. David Krahulík
Neurochirurgická klinika
LF UP a FN Olomouc
I. P. Pavlova 6
775 20 Olomouc
e-mail: david.krahulik@fnol.cz

Přijato k recenzi: 8. 10. 2008
Přijato do tisku: 4. 12. 2008

Klíčová slova

extra-intrakraniální anastomóza – cerebrovaskulární reaktivita – transkraniální dopplerovské vyšetření – funkční magnetická rezonance

Key words

extracranial-intracranial arterial bypass – cerebrovascular reactivity – transcranial Doppler sonography – functional magnetic resonance imaging

Úvod

Extrakraniální-intrakraniální (EC-IC) anastomóza je operace, která má za cíl prevenci ischemického iktu u pacientů s vyčerpanou cerebrovaskulární reaktivitou při okluzi krkavice. V současné době se k vyšetření cerebrovaskulární reaktivity (CVR) a indikaci extra-intrakraniální mikroanastomózy používá několik metod testujících odpověď (vazodilataci, vazokonstrikci, změnu v extrakční frakci kyslíku) na rozdílný stimulus (změna pCO_2 , aplikace vazodilatátorů, motorický podnět). Za nejpřesnější vyšetření kvantitativně hodnotící CVR je stále považována pozitronová emisní tomografie (PET) sledující extrakční frakci kyslíku po inhalaci ^{15}O značeného plynu. Další metody jako výpočetní tomografie (CT) s aplikací ^{133}Xe [1], perfuzní CT [2], jednofotonová emisní výpočetní tomografie (SPECT) využívající ^{99m}Tc -HMPAO (SPECT) a near-infrared spektroskopie (NIRS) se také používají ke zjištění CVR, ale na rozdíl od PET dávají pouze nepřímou a semikvantitativní informaci o cerebrální reaktivitě. Vyšetření PET je v současné době špatně dostupné pro krátký poločas rozpadu ^{15}O a většina dalších využívaných metod je také spojena s radiační zátěží.

Ve Fakultní nemocnici Olomouc se začala k vyšetření CVR používat kombinace neinvazivních metod – transkraniální dopplerovské sonografie (TCD) a funkční magnetické rezonance (fMR). Cílem práce bylo uvést výsledky pacientů indikovaných pomocí těchto metod k provedení EC-IC anastomózy.

Materiál a metodika

1. Pacienti

Od roku 2003 do roku 2008 bylo na základě vyšetření CVR pomocí TCD a fMR indikováno provedení EC-IC anastomózy u 35 pacientů (20 mužů, 15 žen; průměrný věk 64 let). 16 pacientů prodělalo cévní mozkovou příhodu (CMP) s dobrou regresí, 12 bylo zařazeno po TIA, event. RIND a sedm pacientů bylo asymptomatických. Každý pacient měl CT vyšetření nebo MR vyšetření mozku, kde ve 40 % bylo zachyceno postischemické ložisko. Bylo doplněno angiografické vyšetření (CTAG, popř. MRAG) k posouzení donoru a vhodného recipienta. K vyšetření CVR nebyli indikováni pacienti v těžkém celkovém stavu s výrazným fixním neurologickým deficitem a polymorbiditou neumožňující provedení operačního zákroku. Timing operace byl elektivní s průměrnou dobou pět měsíců od ischemické ataky nebo prvním kontaktem s naším pracovištěm u asymptomatických pacientů.

2. Vyšetření cerebrální vazomotorické reaktivity

2.1. Transkraniální dopplerovská sonografie

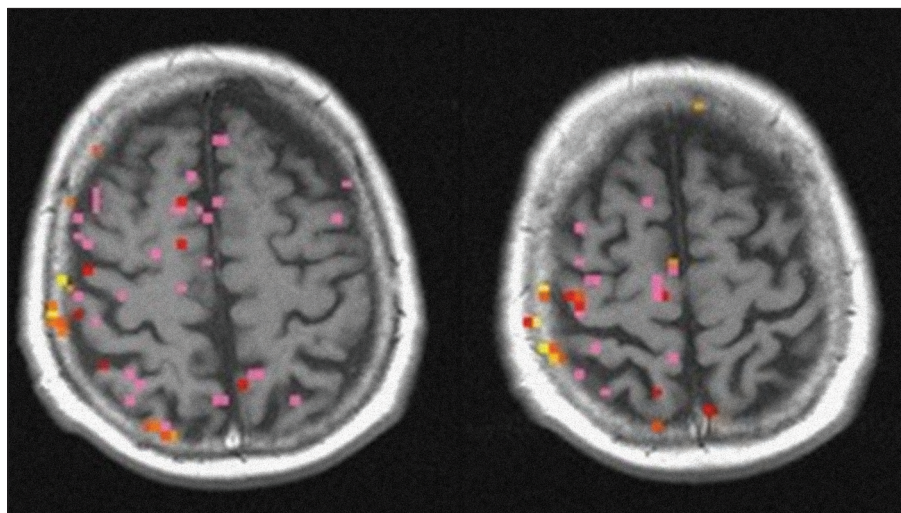
Vyšetření TCD bylo prováděno za použití přístroje Agilent SONOS 4500 (Agilent Technologies, Andover, MA) s použitím 2MHz transkraniální sondy. U pacientů s horší dostupností temporálního okna byl podán intravenózně echoktrast Optison®. Pacienti při vyšetření leželi pohodlně na zádech v tiché místnosti se standardní teplotou bez rušivých zrakových či sluchových stimulů. Rychlost krevního toku je změřena na

obou středních mozkových tepnách (ACM) v klidu (normokapnie). K vyšetření CVR byla rychlost změřena také při hyper-hypokapnii (test se zadržením dechu a hyperventilací, breath-holding/hyperventilation, BH/HV test) a také pouze při hyperkapnii (apnea test s výpočtem breath-holding indexu, BHI) [5–9]. Při prvním testu (BH/HV) bylo krátkodobé zadržení dechu (10 s) následováno hyperventilací (40 s). Pokles střední rychlosti toku krve alespoň o 15 % od základní hodnoty byl při BH/HV testu považován za fyziologický. BHI index byl vypočítán jako relativní nárůst střední rychlosti toku krve dělený délkou zadržení dechu v sekundách. Hodnoty $1,2 \pm 0,6$ byly považovány za normální. Paradoxní reakce se vzrůstem rychlosti toku krve při BH/HV a jejím poklesem při BHI testu byla považována za patologickou. Apnea test byl prováděn 10 minut po BH/HV testu.

2.2. Funkční magnetická rezonance

Vyšetření pomocí fMR předcházela instruktáž pacienta a zkouška jeho schopnosti provádět bimanuální sekvenční opozici palce a prstů ruky s frekvencí jednou za vteřinu. Tyto pohyby byly prováděny synchronně na obou rukou v určených intervalech a následným odpočinkem.

Vyšetření fMR bylo prováděno na přístrojích Siemens 1,5 Tesla (Avanti a Symphony, Siemens, Erlangen, Německo). Jako první bylo provedeno vyšetření mozku ve 30 vrstvách po pěti milimetrech zahrnující anatomické T1 vážené obrázky, Fluid-Attenuated Inversion Recovery (FLAIR) snímky k zachycení mozkových lézí, funkční T2 vážené obrázky, Blood Oxygenation Level Dependent (BOLD) vyšetření v průběhu pohybů prstů pacienta a také v klidu a jako poslední high-resolution 3D anatomický sken (Magnetization Prepared Rapid Gradient Echo, MPRAGE). Pacient ležel v klidové pozici s fixovanou hlavou k minimalizaci pohybu. V průběhu strukturální části vyšetření pacient odpočíval a poté následovalo vyšetření fMR, při kterém byl pacient slovními pokyny instruován k zahájení, resp. ukončení pohybů. Časový interval pohybu a klidu byl 15 a 15 vteřin. Dále bylo provedeno vyšetření k zachycení evokované hemodynamické odpovědi na krátký čtyřsekundový stimulus a 26vteřinový klidový interval. Všechna vyšetření se opakovala dvakrát do celkového počtu čtyř vyšetření, trvajících cca 24 min (obr. 1, graf 1). Analýza dat proběhla za použití volně dostupného software AFNI a FSL.



Obr. 1. Funkční MR se statistickým hodnocením a znázorněním aktivního kortexu před výkonem – zobrazující poruchu CVR vlevo.

EXTRA-INTRAKRANIÁLNÍ ARTERIÁLNÍ MIKROANASTOMÓZA

Případ minimálního hemodynamického postižení u pacienta s okluzí ACI vpravo demonstruje graf 2. Na grafu 3 je zobrazeno výrazné postižení hemodynamiky u pacienta s okluzí ACI vlevo.

3. Indikace extra-intrakraniální anastomózy

Neurochirurg ve spolupráci s neurologem vyhodnotil výsledky testů a zhodnotil také celkový stav pacienta. Před definitivní indikací k operaci byl pacient kompletně interně vyšetřen se zhodnocením rizika operačního výkonu vzhledem k vyššímu věku indikovaných pacientů a komplexnímu aterosklerotickému postižení. Donor arteria temporalis superficialis (ATS) byl vyšetřen palpačně a pouze při minimální pulzaci byla k jeho zobrazení použita CT angiografie nebo digitální subtrakční angiografie (s možnou balónkovou dilatací).

4. Extra-intrakraniální anastomóza

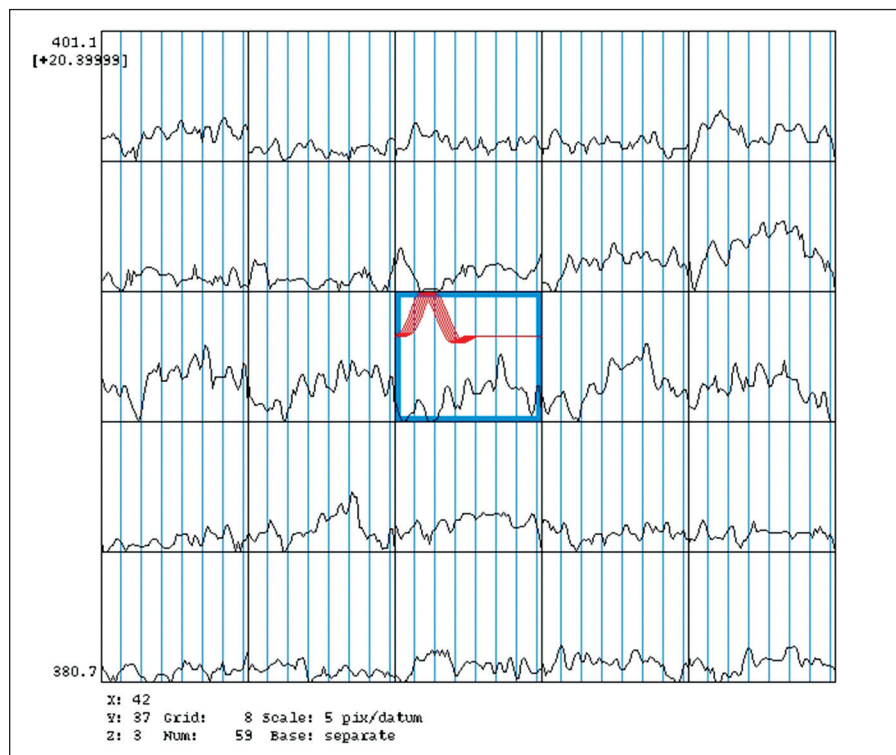
Operační výkon probíhal standardně v celkové anestezii, z malé pterionální kraniotomie, preparací obou větví ATS. Variací byl lineární řez nad průběhem ATS s použitím pouze jednoho raménka při respektování možné kranializace frontální větve ATS. Byly nasazeny klipy na donor, donor propláchnut a poté dilatován. Provedena malá kraniotomie centrována nad Silviovu rýhu. Přípravou recipienty M4 eventuálně při příznivém průběhu M3 a našit konvenční end to side bypass jednotlivými stehy Prolen 10.0. Okraje anastomózy a donoru upraveného do tvaru „fish mouth“ byly obarveny pyocyaninem. Byl kladen důraz jak na kvalitu anastomózy, tak i čas uzávěru. Následovala sutura tvrdé pleny, fixace záklopky a sutura po anatomických vrstvách, přičemž uzávěr jednotlivých vrstev je kompromisem mezi potenciálním uskřínutím tepny-donoru a prevencí vytvoření podkožní likvorové pseudocysty.

5. Pooperační sledování

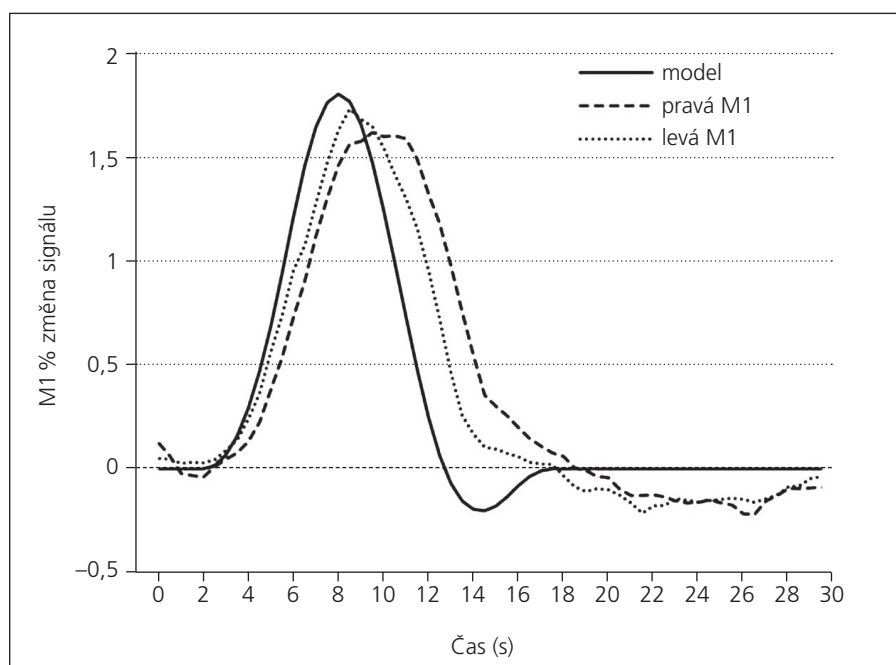
Průchodnost bypassu byla sledována pomocí TCD. K dalším pooperačním kontrolám CVR byla použita vyšetření pomocí TCD a fMR za tři měsíce od operace (graf 4) a dále dle nálezu každý rok včetně hodnocení klinického stavu.

Výsledky

Korelace mezi BH/HV a BHI byla 58,6%; $\kappa = 0,205$; mezi BH/HV a fMR 65,5%; $\kappa = 0,322$; mezi BHI a fMR 58,6%; $\kappa = 0,151$ a TCD (výsledek obou BH/HV



Graf 1. Funkční MR – hemodynamické vyšetření před operací – porucha CVR. sin.



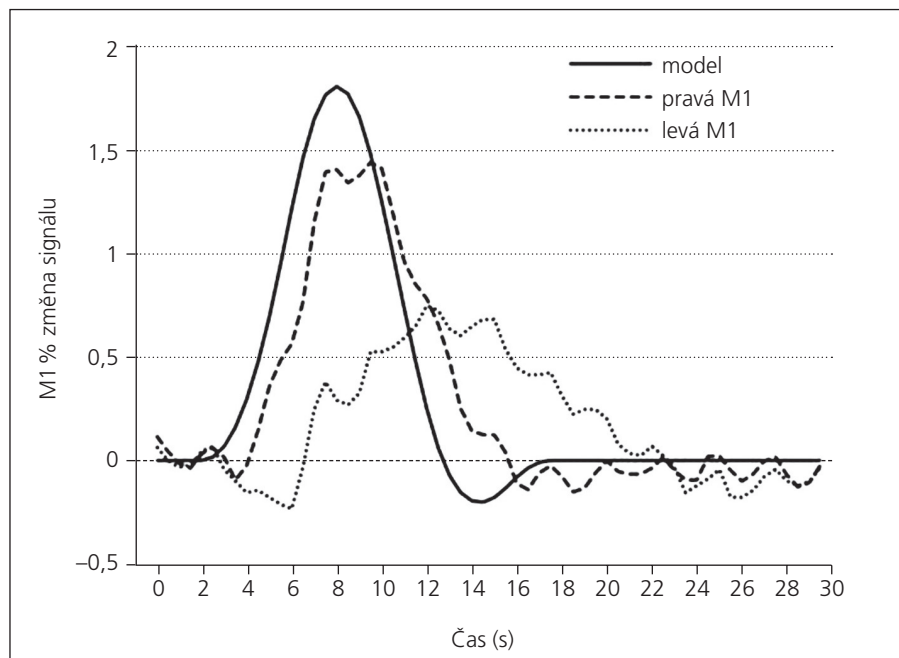
Graf 2. Funkční MR – hemodynamické vyšetření. Okluze ACI vpravo s minimálním hemodynamickým postižením.

a BHI testu) a fMR 70,6%; $\kappa = 0,414$. Při indikaci k operaci při ne zcela korelujícím nálezu bylo superiorní vyšetření pomocí fMR, které je při vyšetření CVR přesnější.

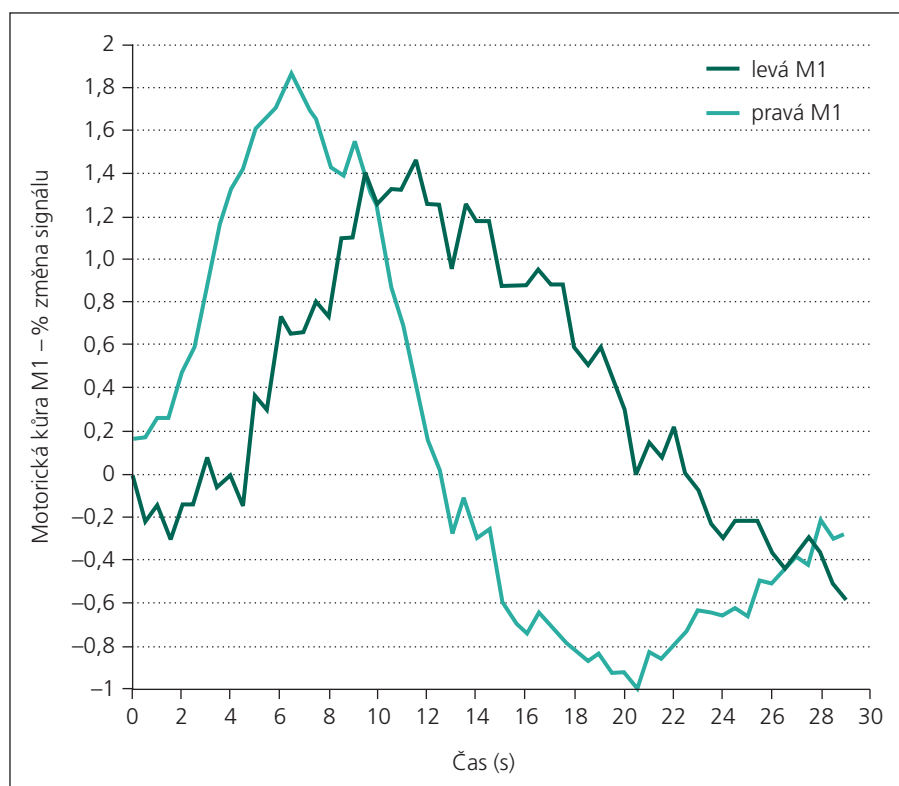
V souboru 35 pacientů s porušenou CVR byla jednostranná okluze a. carotis interna

(ACI) přítomna u 32, oboustranná u dvou pacientů a u jednoho pacienta byl přítomen uzávěr M1 úseku ACM.

Během ročního sledování došlo ke zlepšení CVR u 29 (82%) pacientů. Průchodnost bypassu byla dle TCD vyšetření 92%.



Graf 3. Funkční MR – hemodynamické vyšetření. Okluze ACI vlevo s výrazným hemodynamickým postižením.

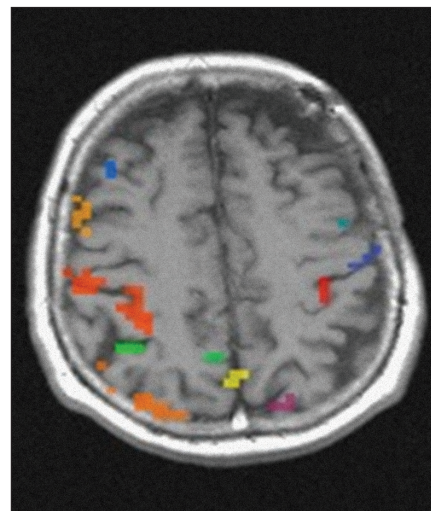


Graf 4. Funkční MR – hemodynamické vyšetření. Výrazné zlepšení hemodynamické odpovědi po spojce vpravo.

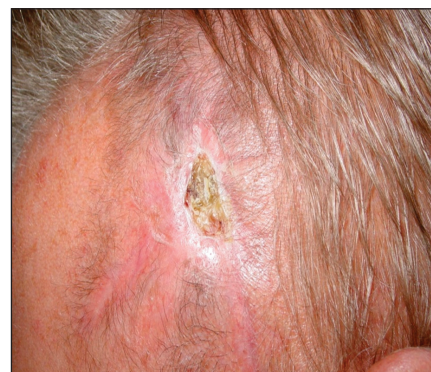Nejdélší interval do zlepšení CVR po operaci byl více než devět měsíců (obr. 2).

30denní mortalita byla v souboru nulová, jeden pacient zemřel půl roku po

operaci na akutní infarkt myokardu a jedna pacientka tři měsíce po operaci na následky úrazu. Dva pacienti přestali docházet na pravidelné kontroly a dle registru



Obr. 2. Vyšetření funkční MR po EC-IC bypassu – zlepšení aktivního kortexu vlevo.



Obr. 3. Drobná nekróza rány.

pojištěnců nedošlo k jejich úmrtí do jednoho roku od operace. 30denní morbidita v souboru byla 2,9%. 30denní přechodná morbidita pak byla 6,7% a zahrnovala drobnou nekrózu rány (obr. 3), jeden případ subdurální kolekce a jednu přechodnou mozkovou ischemii s kompletní úpravou klinického stavu během čtyř měsíců. V průběhu ročního sledování došlo u jednoho pacienta k rozvoji ischemického iktu s hemiparézou homolaterálně ke spojce a u jedné pacientky k tranzitorní ischemické atace.

Diskuze

V současné době není zřejmé, zda vyšetření fMR může plnohodnotně nahradit PET [1]. TCD je široce rozšířená jako primární metoda k posouzení cerebrovaskulární reaktivity a kolaterální cirkulace. CVR je definována jako posun mezi cerebral blood flow (CBF) před použitím různého stimulu a po

něm. Vyšetření CVR kombinací TCD a provokační vazodilatace umožňuje zjišťovat hemodynamický stav u pacientů při okluzi ACI. Předpokládá se, že TCD vyšetření by mohlo být využíváno k porovnání hemodynamické situace před provedením EC-IC bypassu a po něm, k posouzení kolaterální cirkulace v různých částech mozkového řečiště a také k predikci rozvoje demence po iktu [4,5]. Alternativní neinvazivní hemodynamické vyšetření používané ve FN Olomouc k vyšetření CVR je fMR za použití BOLD kontrastního vyšetření [2,3,6–8]. Funkční MR vyšetření může být použito k hemodynamickému vyšetření například i u asymptomatické stenózy ACI [9].

První EC-IC anastomózu provedli 30. 10. 1967 M. G. Yaşargil a P. Donaghy [10,11]. Od té doby si tato elegantní chirurgická metoda našla mnoho příznivců a zažila celosvětový rozmach, který byl téměř ukončen publikací Barnettovy studie [12,13], započaté v roce 1977 a publikované v roce 1985. Do této studie bylo zařazeno celkem 1 377 pacientů, z toho 714 do konzervativní a 663 do chirurgické větve. Ve výsledcích potom incidence závažných příhod a úmrtí v chirurgické větvi převyšovala incidenci mezi léčenými konzervativně o 3,2 %. Přestože tato studie obsahovala několik „bias“ a pacienti byli zařazováni bez ohledu na stav CVR, trvalo pak desetiletí, než se EC-IC anastomóza opět vrátila do neurochirurgické praxe. Nové vyšetřovací metody uvedené na počátku práce zpřesnily vyšetření pacientů a umožnily vybrat specifickou skupinu profitující z provedení EC-IC bypassu. Jedná se cca o 10 % pacientů s uzávěrem ACI a vyčerpanou CVR v důsledku minimálního zásobení přirozenými kolaterálami, u kterých lze pomocí EC-IC anastomózy významně snížit riziko rozvoje ischemické příhody [15–17]. V průběhu The St. Louis Carotid Occlusion Study bylo prokázáno, že riziko ipsilaterální mozkové příhody u pacientů

s porušenou CVR činí 10,6%/rok, resp. 26,5%/dva roky. Oproti tomu u pacientů s neporušenou CVR činí riziko mozkového infarktu 2,4%/rok, resp. 5,3%/dva roky [14]. V současné době na základě výše uvedených výsledků je tato metoda používána ve větších centrech běžně, přestože její indikace je dle doporučení ESO 2008 experimentální. Vzhledem k nízké frekvenci tohoto výkonu, která v centrech kolísá kolem 6–8 operací za rok, považujeme za vhodné přípravu v laboratoři. Provádíme po vynikajících zkušenostech z workshopu v Českých Budějovicích anastomózu na potkanech, která dovoluje i při menším počtu výkonů zachovat operátorovi dostatečnou rutinu, zhodnocenou v kvalitě anastomózy a čase uzávěru.

Závěr

Obě neinvazivní metody používané k vyšetření CVR a indikaci k EC-IC bypassu (TCD a fMR) jsou spolehlivé, dostupné a lze je použít i k pooperačnímu sledování, protože umožňují provádění longitudinálních studií bez radiační zátěže. Na základě prezentovaných zkušeností autorů lze kombinaci těchto metod doporučit k širšímu využití. EC-IC anastomóza reprezentuje typickou elektivní operaci sloužící u pacientů s okluzí ACI a vyčerpanou CVR ke snížení rizika rozvoje ischemického infarktu, ale i kognitivního deficitu. Minimální doprovodná morbidita a mortalita jsou samozřejmým požadavkem. V případě nižší frekvence tohoto výkonu na pracovišti proto představuje laboratorní trénink vhodný doplněk.

Literatura

1. Yamashita T, Kashiwagi S, Nakano S, Takasago T, Abiko S, Shiroyama Y et al. The effect of EC-IC bypass surgery on resting cerebral blood flow and cerebrovascular reserve capacity studied with stable Xe-CT and acetazolamide test. *Neuroradiology* 1991; 33(3): 217–222.
2. Lythgoe DJ, Williams SC, Cullinane M, Markus HS. Mapping of cerebrovascular reactivity using BOLD

magnetic resonance imaging. *Magn Reson Imaging* 1999; 17(4): 495–502.

3. Kleinschmidt A, Steinmetz H, Sitzer M, Merboldt KD, Frahm J. Magnetic resonance imaging of regional cerebral blood oxygenation changes under acetazolamide in carotid occlusive disease. *Stroke* 1995; 26(1): 106–110.

4. Müller M, Voges M, Piepgras U, Schimrigk K. Assessment of cerebral vasomotor reactivity by transcranial Doppler ultrasound and breath-holding. A comparison with acetazolamide as vasodilatory stimulus. *Stroke* 1995; 26(1): 96–100.

5. Widder B. Use of breath holding for evaluating cerebrovascular reserve capacity. *Stroke* 1992; 23(11): 1680–1681.

6. Hlustik P, Solodkin A, Gullapalli RP, Noll DC, Small SL. Somatotopy in human primary motor and somatosensory hand representations revisited. *Cereb Cortex* 2001; 11(4): 312–321.

7. Small SL, Hlustik P, Noll DC, Genovese C, Solodkin A. Cerebellar hemispheric activation ipsilateral to the paretic hand correlates with functional recovery after stroke. *Brain* 2002; 125(7): 1544–1557.

8. Herzig R, Hlustik P, Mares J, Burval S, Herman M, Kanovsky P. Cerebral vasoreactivity assessment in unilateral common carotid artery occlusion with patency of external and internal carotid arteries. An fMR study of the motor cortex. *Cerebrovasc Dis* 2006; 21 (Suppl 4): 67.

9. Carusone LM, Srinivasan J, Gitelman DR, Mesulam MM, Parrish TB. Hemodynamic response changes in cerebrovascular disease: implications for functional MR imaging. *Am J Neuroradiol* 2002; 23(7): 1222–1228.

10. Yaşargil MG. *Microsurgery Applied To Neurosurgery*. Stuttgart: Georg Thieme Verlag 1969.

11. Yaşargil MG, Krayenbuhl HA, Jacobson JH jr. Microsurgical arterial reconstruction. *Surgery* 1970; 67(1): 221–233.

12. Barnett HJ, Fox A, Hachinski V, Haynes B, Peerless SJ, Sackett D et al. Further conclusions from the extracranial-intracranial bypass trial. *Surg Neurol* 1986; 26(3): 227–235.

13. Barnett HJ, Sackett D, Taylor DW, Haynes B, Peerless SJ, Meissner I et al. Are the results of the extracranial-intracranial bypass trial generalizable? *N Engl J Med* 1987; 316(13): 820–824.

14. Derdeyn CP, Yundt KD, Videen TO, Carpenter DA, Grubb RL jr, Powers WJ. Increased oxygen extraction fraction is associated with prior ischemic events in patients with carotid occlusion. *Stroke* 1998; 29(4): 754–758.

15. Beneš V et al (eds). *Ischémie mozku*. Praha: Galén 2003.

16. Kaku Y, Watarai H. Less invasive technique for EC-IC bypass. *Acta Neurochir Suppl* 2008; 103: 83–86.

17. Mehdorn HM. Cerebral revascularization by EC-IC bypass – present status. *Acta Neurochir Suppl* 2008; 103: 73–77.

www.kardiologickarevue.cz